This is a digital copy of a book that was preserved for generations on library shelves before it was carefully scanned by Google as part of a project to make the world's books discoverable online.

It has survived long enough for the copyright to expire and the book to enter the public domain. A public domain book is one that was never subject to copyright or whose legal copyright term has expired. Whether a book is in the public domain may vary country to country. Public domain books are our gateways to the past, representing a wealth of history, culture and knowledge that's often difficult to discover.

Marks, notations and other marginalia present in the original volume will appear in this file - a reminder of this book's long journey from the publisher to a library and finally to you.

Usage guidelines

Google is proud to partner with libraries to digitize public domain materials and make them widely accessible. Public domain books belong to the public and we are merely their custodians. Nevertheless, this work is expensive, so in order to keep providing this resource, we have taken steps to prevent abuse by commercial parties, including placing technical restrictions on automated querying.

We also ask that you:

+ *Make non-commercial use of the files* We designed Google Book Search for use by individuals, and we request that you use these files for personal, non-commercial purposes.

+ *Refrain from automated querying* Do not send automated queries of any sort to Google's system: If you are conducting research on machine translation, optical character recognition or other areas where access to a large amount of text is helpful, please contact us. We encourage the use of public domain materials for these purposes and may be able to help.

+ *Maintain attribution* The Google "watermark" you see on each file is essential for informing people about this project and helping them find additional materials through Google Book Search. Please do not remove it.

+ *Keep it legal* Whatever your use, remember that you are responsible for ensuring that what you are doing is legal. Do not assume that just because we believe a book is in the public domain for users in the United States, that the work is also in the public domain for users in other countries. Whether a book is still in copyright varies from country to country, and we can't offer guidance on whether any specific use of any specific book is allowed. Please do not assume that a book's appearance in Google Book Search means it can be used in any manner anywhere in the world. Copyright infringement liability can be quite severe.

About Google Book Search

Google's mission is to organize the world's information and to make it universally accessible and useful. Google Book Search helps readers discover the world's books while helping authors and publishers reach new audiences. You can search through the full text of this book on the web at `http://books.google.com/`

Verhandlungen

der

Deutschen Gesellschaft für Chirurgie.

Zweiunddreissigster Congress,

abgehalten zu Berlin, 3.—6. Juni 1903.

Mit 6 Tafeln und Abbildungen.

Berlin 1903.
Verlag von August Hirschwald.
N.W. Unter den Linden 68.

BOSTON MEDICAL
JAN 12 1904
LIBRARY.

CATALOGUED
JAN 12 1904
E. H. B.

BOSTON MEDICAL
JAN 12 1904
LIBRARY.
7645

Inhalt.

			Seite
A)	I.	Verzeichniss der Vorträge, Demonstrationen und Discussionen	III—XI
	II.	Verzeichniss der grösseren Vorträge und Abhandlungen	XII—XIII
B)	I.	Alphabetische Redner-Liste	XIV—XXIII
	II.	Alphabetisches Sach-Register	XXIV—XXXIV
C)	I.	Einladungs-Circular	XXXV—XXXVI
	II.	Bestimmungen über Herausgabe der Verhandlungen .	XXXVII
	III.	Bestimmungen über die Verwaltung des Vermögens der Deutschen Gesellschaft für Chirurgie	XXXVIII
D)		Statuten und Geschäftsordnung	XXXIX—XLIII
E)		Verzeichniss der Mitglieder der Gesellschaft . . .	XLIV—LXXVI

A.

I. Verzeichniss der Vorträge, Demonstrationen und Discussionen.

Erster Sitzungstag, Mittwoch, den 3. Juni 1903, 10 Uhr.

a) Vormittags-Sitzung. General-Versammlung.

Eröffnungsrede des Vorsitzenden S. 1—3. — Gedächtnissrede auf die Verstorbenen S. 3—8. — Vorschlag von 2 Ehrenmitgliedern S. 8. — Geschäftliche Mittheilungen S. 9. — Bericht der Bibliotheks-Commission S. 9—11. — Bildung des Ausschusses S. 12. — Verlesung der neuaufgenommenen Mitglieder S. 13—14.

Tagesordnung.

A) Allgemeine Pathologie und Therapie.

1) Herr Kraske (Freiburg), Ueber Beckenhochlagerung und ihre Gefahren. . . . . I. 14. II. 149.
Discussion: Herren Trendelenburg (Leipzig), v. Eiselsberg (Wien), König (Berlin), Lauenstein (Hamburg), Trendelenburg (Leipzig), Heidenhain (Worms), Rotter (Berlin), Goepel (Leipzig), Kümmell (Hamburg), Dührssen (Berlin), Sprengel (Braunschweig).

		Seite	
2)	Herr Perthes (Leipzig), Ueber den Einfluss von Röntgenstrahlen auf epitheliale Gewebe, insbesondere auf das Carcinom, mit Demonstration von Aktinogrammen	I. 21.	II. 525.
	Discussion: Herren Lassar (Berlin), Petersen (Heidelberg), Kümmell (Hamburg).		
3)	Herr Ludloff (Breslau), Zur Diagnostik der Knochen- und Gelenk-Tuberculose. Mit Demonstration von Zeichnungen	I. 23.	II. 213.
4)	Herr Küttner (Tübingen), Zur Frage des künstlichen Blutersatzes	I. 24.	
5)	Herr Gross (Jena), Die Drüsenkrankheit von Barbadoes. Mit Demonstration anatomischer Präparate .	I. 27.	II. 157.
6)	Herr Stegmann (Freiburg), (Demonstration), Neue Methode zur Darstellung von Gangsystemen des menschlichen Körpers	I. 27.	
	(Schluss der Sitzung 12 Uhr 45 Min.)		

b) Nachmittags-Sitzung 2 Uhr.

7)	Herr Borchard (Posen), Zur Resection der Oberschenkel-Diaphyse bei malignen Tumoren. Mit Kranken-Vorstellung	I. 28.	II. 335.
	Discussion: Herren Körte (Berlin), Goldmann (Freiburg).		
8)	Herr Schanz (Dresden), Zur Behandlung alter Kniescheibenbrüche. Mit Kranken-Vorstellung . .	I. 31.	
9)	Herr Samter (Königsberg), Demonstration eines Patienten mit Exarticulatio pedis mittelst Zirkelschnittes	I. 33.	
10)	Herr v. Eiselsberg (Wien), Vorzeigung eines durch Operation entfernten Mediastinaltumors . . .	I. 34.	II. 197.
11)	Herr Gärtner (Wien), Demonstration eines optischen Puls-Controllapparates	I. 34.	
12)	Herr Müller (Rostock), a) Zur Frage der Osteochondritis dissecans. b) Zur functionellen Anpassung mit Knochenplastik. Mit Demonstration von Präparaten	I. 36.	
13)	Herr Jordan (Heidelberg), Die Massagebehandlung frischer Fracturen	I. 37.	
	Discussion: Herren Bardenheuer (Köln), Stolper (Breslau).		
14)	Herr Goldmann (Freiburg), Ueber die unblutige Behandlung veralteter Hüftgelenks-Luxationen. Mit Kranken-Vorstellung	I. 41.	

Seite

15) Herr Wessely (Berlin), Zur Kenntniss der Wirkung localer Reize nach localer Wärme-Application. Nach Experimenten am Auge . . . . . I. 45. II. 176.
16) Herr Höpfner (Berlin), Gefässtransplantation und Replantation amputirter Extremitäten. Demonstration . . . . . I. 45.
Discussion: Herr Payr (Graz).
17) Herr Dührssen (Berlin), Die Gefahrlosigkeit der modernen gynäkologischen Operationen an der Hand eines klinischen Jahresberichts, nebst Bemerkungen über die angewandten Desinfectionsmethoden und die operative Technik . . . . . I. 47.
18) Herr Werkmeister (Zittau), Demonstration einer Canüle für Schrägfisteln (Witzel) am Hunde . . I. 55.

(Schluss der Sitzung 4 Uhr.)

Zweiter Sitzungstag, Donnerstag, den 4. Juni 1903.

a) Vormittags-Sitzung 9 Uhr.

19) Herr Neuber (Kiel), Erfolge der aseptischen Wundbehandlung . . . . . I. 58. II. 264.
20) Herr Heile (Breslau), Ueber die antiseptische Wirkung des Jodoforms . . . . . I. 58. II. 376.
20a) Herr Neuber, Demonstration von Verbänden . . I. 58.
Discussion: Herren Lauenstein (Hamburg), Neuber (Kiel).
Herr Körte, Verlesung der neu aufgenommenen Mitglieder . . . . . I. 60.
21) Herr Katholicki (Brünn), Fall von Lymphangiom des Vorderarmes . . . . . I. 61.
22) Herr Riedel (Jena), Demonstration von Gelenkkapsel-Enchondrom . . . . . I. 62.
23) Herr Petersen (Heidelberg), Anatomische und klinische Untersuchungen über den Magen- und Darm-Krebs . . . . . I. 64.
Discussion: Herren Borrmann (Göttingen), König (Berlin), Petersen (Heidelberg).
24) Herr Wullstein (Halle), Ueber die Pathologie des segmentirten Magens (Sanduhrmagen) und über die Therapie desselben durch Gangrän-Erzeugung . I. 75.
25) Herr Brodnitz (Frankfurt a./M.), Das Ulcus pepticum nach Gastroenterostomie, mit Vorlegung eines Präparates . . . . . I. 77.

		Seite	
26)	Herr Narath (Utrecht), a) Zur Technik der Magenoperationen, der „Gastrophor" ein Assistenten-Ersparer bei Magen-Darm-Operationen. b) Zur Pathologie und Chirurgie der Hernia duodeno-jejunalis. Mit Demonstration von Abbildungen . .	I. 80.	II. 487.
27)	Herr Maass (Berlin), Zur Radicaloperation der Hernien bei Kindern (nach 80 Erfahrungen) . . .	I. 80.	
28)	Herr Eckstein (Berlin), Weitere Erfahrungen über Hartparaffin-Prothesen speciell bei Hernien. Mit Kranken-Vorstellung	I. 83.	II. 633.
	Discussion: Herren Kredel (Hannover), Spitzy (Gratz), Karewski (Berlin), Gersuny (Wien), Eckstein, Gersuny.		
29)	Herr Wilms (Leipzig), Der Mechanismus der Knotenbildungen des menschlichen Darmes. Referat mit Demonstrationen	I. 89.	
	(Schluss der Sitzung $12^1/_2$ Uhr.)		

b) Nachmittags-Sitzung 2 Uhr.

30)	Herr Haasler (Halle), Ueber Darmstenose . .	I. 90.	II. 252.
31)	Herr Schloffer (Prag), Entstehung narbiger Darmstricturen nach Verletzungen des Mesenteriums .	I. 90.	
32)	Herr Clairmont (Wien), Ueber Darmgifte bei Ileus	I. 91.	
33)	Herr Payr (Graz), Ueber die sogenannte Frühoperation bei Epityphlitis	I. 94.	II. 462.
34)	Herr Federmann (Berlin), Die Bedeutung der Leukocytose bei der Perityphlitis	I. 94.	
	Discussion: Herren Körte (Berlin), Meisel (Freiburg i./B.), Sprengel (Braunschweig), Sonnenburg (Berlin), Kümmell (Hamburg), Riedel (Jena).		
35)	Herr Körte (Berlin), Operation einer narbigen Verengerung der Choledochus-Mündung in der Papilla duodeni nebst Bemerkungen über normales Pankreas-Secret	I. 114.	II. 619.
36)	Herr Riese (Britz), Demonstration eines Falles von blutiger Reposition einer veralteten Luxatio radii nach vorn	I. 115.	
	Discussion: Herren König (Berlin), Katzenstein (Berlin), Sprengel (Braunschweig).		
	(Schluss der Sitzung 4 Uhr.)		

Seite

Projections-Abend.

Donnerstag, den 4. Juni, Abends 9½ Uhr. Langenbeckhaus.

I. Herr Holländer (Berlin), Chirurgie und klassische Malerei. Mit Projectionsbildern . I. 118.
II. Herr Petersen (Heidelberg), Demonstrationen zur pathologischen Anatomie der Magen- und Darmcarcinome . . . . . I. 118.
III. Herr Treplin (Hamburg), Röntgenbilder von Gallensteinen . . . . . I. 118.
IV. Herr Lexer (Berlin), Die Verzweigung von Knochenarterien und ihre Beziehung zu Knochenherden. Demonstration von Röntgenbildern mit dem Projectionsapparate . . . I. 118.
V. Herr Immelmann (Berlin), Hüftgelenk und Röntgenstrahlen . . . . . I. 118.
VI. Herr Ludloff (Breslau), a) Coxa vara. b) Diagnostik der Knochen- und Gelenk-Tuberculose I. 118.
VII. Herr Schmidt (Breslau), Demonstration der Röntgenbilder klinisch wichtiger Patellarfracturen . . . . . I. 118.
VIII. Herr Manasse (Berlin), Ueber myogenen Hochstand der Schulter. Mit Demonstration am Projectionsapparate und am Kinematographen I. 121.

Dritter Sitzungstag, Freitag, den 5. Juni 1903.

a) Vormittags-Sitzung 9 Uhr.

Discussion zu 33 und 34: Herr Federmann . . I. 124.
„ „ 21: Herr Payr (Graz), v. Bramann (Halle), v. Beck (Karlsruhe) . . . . . I. 125.
37) Herr v. Brunn (Tübingen), Ueber Pneumokokken-Peritonitis . . . . . I. 127.
Discussion: Herren Rehn (Frankfurt a./M.), Federmann (Berlin), v. Beck (Karlsruhe), v. Bramann (Halle a./S.), Küster (Marburg).
38) Herr Brauer (Heidelberg), Die Indicationen und Resultate der Kardiolysis . . . . . I. 132. II. 180.
Discussion: Herren Simon (Heidelberg), Petersen (Heidelberg), Rehn (Frankfurt a./M.)
39) Herr Ringel (Hamburg), Ueber Thorakoplastik mit Kranken-Vorstellung . . . . . I. 135. II. 68.
40) Herr Felix Franke (Braunschweig), Ueber Perforatio thoracis duplex translateralis mit Ausgang in Heilung . . . . . I. 135. II. 164.

Seite

Discussion: Herren Jordan (Heidelberg), v. Beck (Karlsruhe), Rehn (Frankfurt a./M.), Perthes (Leipzig), Garrè (Königsberg), Fritz König (Altona), v. Bramann (Halle), Franke (Braunschweig), Ringel (Hamburg).

41) Herr Wilms (Leipzig), Hyperalgetische Zonen bei Kopfschüssen . . . . . I. 140.
Discussion: Herren Brodnitz (Frankfurt a./M.), Dollinger (Pest), Müller (Berlin).

42) Herr Krause (Berlin), Zur chirurgischen Behandlung der nicht traumatischen Jackson'schen Epilepsie . . . . . I. 143.
Discussion: Herren Jaffé (Posen), Braun (Göttingen), Kümmell (Hamburg), Jolly (Berlin).

43) Herr Karg (Zwickau), Totale Scalpirung geheilt durch Thiersch'sche Hautverpflanzung . . . . I. 152.
Discussion: Herr Braun (Göttingen).

44) Herr Braun (Leipzig), Ueber Leitungsanästhesie. Mit Demonstration von Abbildungen . . . . . I. 154. II. 1.
Discussion: Herren Enderlen (Marburg), Perthes (Leipzig), Meisel (Freiburg), Braun (Leipzig).

45) Herr Hackenbruch (Wiesbaden), Zur Behandlung der Gesichtslähmung durch Nervenpfropfung. Mit Demonstration lebensgrosser Photographien . . I. 155. II. 231.
Discussion: Herren Sprengel (Braunschweig), Körte (Berlin), Dollinger (Pest).

(Schluss der Sitzung 12 Uhr 45 Min.)

---

b) Nachmittags-Sitzung.

Generalversammlung.

Herr Körte (Berlin), Finanzbericht. Decharge. Verlesung der neu aufgenommenen Mitglieder. — Wahl der Ehrenmitglieder . . . . . I. 157.

46) Herr Dollinger (Pest), Die subcutane Exstirpation der tuberculösen Lymphdrüsen des Halses . . I. 161.
Discussion: Herren König (Berlin), Dollinger (Pest).

Verkündigung des Wahlresultats . . . . . I. 164.

47) Herr v. Kader (Krakau), Zur Technik der Gastroenterostomie. Mit Demonstration von Wandtafeln I. 165.

48) Herr Bunge (Königsberg), Ueber die Bedeutung traumatischer Schädeldefecte und deren Deckung . . I. 166. II. 402.

		Seite	
49)	Herr Schwerin (Höchsta./M.), Operative Behandlung einer Stichverletzung des rechten Vorhofes. Mit Kranken-Vorstellung	I. 166.	
50)	Herr Noll (Hanau), Penetrirende Schussverletzung des Herzens. Herznaht. Mit Vorstellung des geheilten Falles	I. 168.	
	Discussion: Herren Wolff (Essen), Barth (Danzig), Rehn (Frankfurt a./M.), König (Berlin).		
51)	Herr Bender (Leipzig), Demonstration eines Apparates für Schenkelhalsbruch	I. 274.	
52)	Herr Vulpius (Heidelberg), Eine neue Verbandsschiene. Mit Demonstration	I. 174.	
53)	Herr Lauenstein (Hamburg), Demonstration einer Muskeldislocation	I. 175.	
	Verkündigung des Wahlresultates, Herr Braun . .	I. 178.	
54)	Herr v. Oettingen (Berlin), Zur Verbandstechnik der Klumpfüsse Neugeborener. Mit Demonstration .	I. 178.	
55)	Herr Reichel (Chemnitz), Zur Behandlung schwerer Pseudarthrosen. Mit Demonstration von Röntgen-Photographien	I. 180.	II. 239.

(Schluss der Sitzung 4 Uhr.)

Vierter Sitzungstag, Sonnabend, den 6. Juni 1903.

a) Vormittags-Sitzung $8^1/_2$ Uhr.

56)	Herr Jordan (Heidelberg), Beiträge zur Milzchirurgie	I. 180.	
	Discussion: Herr Müller (Rostock).		
	Verlesung eines Telegrammes von Kocher . . .	I. 183.	
57)	Ehrhardt (Königsberg), Ueber Intubation bei narbigen Stenosen und bei erschwertem Décanulement .	I. 183.	II. 449.
58)	Herr Payr (Graz), Ueber Kropffisteln. Mit Demonstration von Präparaten	I. 183.	II. 90.
59)	Herr Kümmell (Hamburg), Die neuen Untersuchungsmethoden u. operativ. Erfolge b. Nierenkrankheiten	I. 183.	II. 653.
60)	Herr Barth (Danzig), Ueber functionelle Nierendiagnostik.	I. 183.	II. 343.
61)	Herr Casper (Berlin), Ein Photographier- und Demonstrations-Kystokop. Mit Vorzeigung	I. 183.	
62)	Herr Loewenhardt (Breslau), a) Elektrische Leitfähigkeit und functionelle Nierendiagnostik. Mit Demonstration eines Apparates. b) Ein Fall von Nierensequester. Mit Demonstrat. eines Präparates	I. 185.	

		Seite	
63)	Herr Hock (Prag), Ueber einen neuen Harnsegregator	I. 189.	
64)	Herr Zondek (Berlin), Zur Anatomie der Ureteren in ihrer Bedeutung für die Nierenchirurgie (mit Demonstrationen)	I. 190.	
65)	Herr Kutner (Berlin), Casuistische Beiträge zur Urologie. Mit Demonstration	I. 191.	
	Discussion: Herr Casper (Berlin).		
66)	Herr Clairmont (Wien), Ueber Hypernephrom. Ein Impfrecidiv in den Bronchialdrüsen	I. 196.	
67)	Herr Küttner (Tübingen), a) Ueber die Lymphdrüsen der Wange und ihre klinische Bedeutung. b) Ueber die perforirenden Lymphbahnen des Zwerchfells	I. 198.	
68)	Herr Stolz (Strassburg i. E.), Ueber die Echinokokken des Schädels	I. 201.	
	Discussion: Herr Kredel (Hannover).		
69)	Herr Ettlinger (Frankfurt a. M.), Ein Fall von idiopathischer Oesophagusdilatation. Mit Demonstration	I. 205.	
70)	Herr Wullstein (Halle), Eine neue Operationsmethode des Caput obstipum	I. 209.	
	Discussion: Herren Jaffé (Posen), Riedel (Jena).		
71)	Herr Riedel (Jena), Die Behandlung des Kryptorchismus. Mit Vorstellung eines Patienten . . .	I. 210.	II. 190.
	Discussion: Herren Heidenhain (Worms), Riedel (Jena), Fritz König (Altona), v. Bramann (Halle).		
72)	Herr Riese (Britz), Zur Klinik der subcutanen Nierenverletzungen. Mit Demonstration einiger Präparate	I. 212.	II. 283.
	Discussion: Herren Körte (Berlin), v. Beck (Karlsruhe), Riese (Britz).		
73)	Herr Warnekros (Berlin), Demonstration von abnehmbaren Verbänden bei Kieferbrüchen . . .	I. 214.	
74)	Herr Steiner (Berlin), Chirurgische Behandlung chronischer Dysenterie. Demonstration eines geheilten Falles	I. 218.	
75)	Herr Bunge (Königsberg), Zur Pathogenese und Therapie der acuten Pankreas-Hämorrhagie . .	I. 220.	II. 315.
	Discussion: Herren A. Köhler (Berlin), v. Beck (Karlsruhe).		
76)	Herr Luksch (Graz), Ueber Daumenplastik . .	I. 221.	
77)	Herr Muskat (Berlin), Ueber einen Fall von aussergewöhnlicher Beweglichkeit der Bauchmuskeln .	I. 223.	

(Schluss der Sitzung $12^1/_2$ Uhr.)

Seite

b) Nachmittags-Sitzung 2 Uhr.

78) Herr Enderlen (Marburg), Zur Aetiologie der angeborenen Blasenspalte . . . . . I. 225. II. 184.
Discussion: Herr Reichel (Chemnitz).
Verlesung einer Erklärung des Ausschusses . . . I. 226.
79) Herr Reerink (Freiburg), Anatomisches über den Blasenverschluss bei Prostata-Hypertrophie. Mit Demonstration von Abbildungen und anatomischen Präparaten . . . . . I. 227.
80) Herr Heusner (Barmen), Ueber Sterilisation seidener Katheter . . . . . I. 231.
Verlesung des Telegramms Czerny's . . . . . I. 232.
81) Herr Freudenberg (Berlin), Ueber Desinfection seidener Katheter . . . . . I. 232.
82) Herr Voelcker (Heidelberg), Behandlung der Prostata-Hypertrophie durch perineale Prostatektomie I. 238. II. 571.
83) Herr Rothschild (Berlin), Ueber die beginnende Prostata-Hypertrophie . . . . . I. 238.
84) Herr Hahn (Nürnberg), Subcutane Rupturen der Gallenwege . . . . . I. 241. II. 594.
Discussion zu Prostata: Herren Freudenberg (Berlin), Küster (Marburg), Schoemaker (S'Gravenhage, Holland), Reerink (Freiburg).
85) Herr Frank (Wien), Ein neuer Blasenschnitt . I. 245. II. 144.
86) Herr Schloffer (Prag), Ueber abdominale Rectum-Exstirpation . . . . . I. 245.
Discussion: Herren Kümmell (Hamburg), Kraske (Freiburg).
Schlusswort des Herrn Vorsitzenden.
Herr Kraske, Hoch auf den Vorsitzenden . . . I. 250.

Schluss der Sitzung 4 Uhr.

II. Grössere Vorträge und Abhandlungen.

		Seite	
I.	Herr H. Braun (Leipzig), Experimentelle Untersuchungen und Erfahrungen über Leitungsanästhesie	I. 154.	II. 1.
II.	Herr Ringel (Hamburg-Eppendorf), Beitrag zur Resection des Thorax bei veralteten und tuberculösen Totalempyemen	I. 135.	II. 68.
III.	Herr Brauer (Heidelberg), Die Kardiolysis und ihre Indicationen	I. 132.	II. 80.
IV.	Herr Payr (Graz), Ueber „Kropffisteln“	I. 183.	II. 90.
V.	Herr Rudolf Frank (Wien), Ein neuer Blasenschnitt (Cystotomia perinealis)	I. 245.	II. 144.
VI.	Herr Kraske (Freiburg i./Br.), Ueber Beckenhochlagerung und ihre Gefahren	I. 14.	II. 149.
VII.	Herr Gross (Jena), Die Drüsenkrankheit von Barbadoes	I. 27.	II. 157.
VIII.	Herr F. Franke (Braunschweig), Perforatio thoracis translateralis duplex mit Ausgang in Heilung	I. 135.	II. 164.
IX.	Herr Wessely (Berlin), Zur Kenntniss der Wirkung localer Reize und localer Wärmeapplikation (nach Experimenten am Auge)	I. 45.	II. 176.
X.	Herr Enderlen (Marburg), Zur Aetiologie der Blasenectopie	I. 225.	II. 184.
XI.	Herr Riedel (Jena), Ueber die Behandlung des Kryptorchismus	I. 210.	II. 190.
XII.	Herr von Eiselsberg (Wien), Zur Therapie der Dermoide des Mediastinum anticum	I. 34.	II. 197.
XIII.	Herr Ludloff (Breslau), Zur Diagnostik der Knochen- und Gelenktuberculose	I. 23.	II. 213.
XIV.	Herr Hackenbruch (Wiesbaden), Zur Behandlung der Gesichtslähmung durch Nervenpfropfung	I. 155.	II. 231.
XV.	Herr Reichel (Chemnitz), Zur Behandlung schwerer Formen von Pseudarthrosis	I. 180.	II. 239.
XVI.	Herr Haasler (Halle a./S.), Ueber Darmstenose	I. 90.	II. 252.
XVII.	Herr G. Neuber (Kiel), Erfolge der aseptischen Wundbehandlung	I. 58.	II. 264.
XVIII.	Herr Riese (Britz), Zur Klinik der subcutanen Nierenverletzungen	I. 212.	II. 283.
XIX.	Herr Bunge (Königsberg i. Pr.), Zur Pathogenese und Therapie der acuten Pankreashämorrhagie und abdominalen Fettgewebsnekrose	I. 220.	II. 315.

		Seite	
XX.	Herr Borchard (Posen), Zur Resection der Oberschenkel-Diaphyse bei malignen Tumoren	I. 28.	II. 335.
XXI.	Herr Barth (Danzig), Ueber functionelle Nierendiagnostik	I. 183.	II. 343.
XXII.	Herr Heile (Breslau), Ueber die antiseptische Wirkung des Jodoforms	I. 58.	II. 376.
XXIII.	Herr Bunge (Königsberg i. Pr.), Ueber die Bedeutung traumatischer Schädeldefecte und deren Deckung	I. 166.	II. 402.
XXIV.	Herr Ehrhardt (Königsberg i. Pr.), Ueber Intubation bei narbigen Stenosen und bei erschwertem Décanulement	I. 183.	II. 449.
XXV.	Herr Payr (Graz), Weitere Beiträge zur Frage der sogen. „Frühoperation“ bei Epityphlitis .	I. 94.	II. 462.
XXVI.	Herr Narath (Utrecht), Zur Technik der Magendarmoperationen	I. 80.	II. 487.
XXVII.	Derselbe, Zur Pathologie und Chirurgie der Hernia duodeno-jejunalis	I. 80.	II. 499.
XXVIII.	Herr Perthes (Leipzig), Ueber den Einfluss der Röntgenstrahlen auf epitheliale Gewebe, insbesondere auf das Carcinom	I. 21.	II. 525.
XXIX.	Herr Voelcker (Heidelberg), Behandlung der Prostatahypertrophie mit perinealer Prostatectomie	I. 238.	II. 571.
XXX.	Herr Fl. Hahn (Nürnberg), Subcutane Rupturen der Gallenwege	I. 241.	II. 594.
XXXI.	Herr Körte (Berlin), Ueber Operationen am Choledochus wegen Verengerung durch Narben oder Carcinom nebst Bemerkungen über normales Pankreassekret.	I. 114.	II. 619.
XXXII.	Herr Eckstein (Berlin), Weitere Erfahrungen über Hartparaffinprothesen, speciell bei Hernien	I. 83.	II. 633.
XXXIII.	Herr Kümmell (Hamburg-Eppendorf), Die neueren Untersuchungsmethoden und die operativen Erfolge bei Nierenkrankheiten	I. 183.	II. 653.

B.

I. Alphabetische Rednerliste.

(Die in Klammern stehende No. bedeutet die No. der Tagesordnung. — „D." = Discussion, „Pr." = Projections-Abend.)

B.

Herr Bardenheuer (Köln), D. — Massagebehandlung frischer Fracturen (No. 13) . . . . . I. 39.

Herr Barth (Danzig), Function. Nieren-Diagnostik (No. 60) I. 183. II. 343.

Derselbe, D. — Penetrirende Schussverletzung des Herzens; Herznaht (No. 50) . . . . . I. 172.

Herr v. Beck (Karlsruhe), D. — Lymphangiom des Vorderarmes (No. 21) . . . . . I. 126.

Derselbe, D. — Pneumokokken-Peritonitis (No. 37) . I. 131.

Derselbe, D. — Thorax-Resection (No. 40) . . . . I. 136.

Derselbe, D. — Subcutane Nierenverletzungen (No. 72) I. 213.

Derselbe, D. — Acute Pankreas-Hämorrhagie (No. 75) I. 220.

Herr Bender (Leipzig). Demonstration eines Apparates für Schenkelhalsbruch (No. 51) . . . . . I. 174.

Herr Borchard (Posen), Zur Resection der Oberschenkel-Diaphyse bei malignen Tumoren (mit Krankenvorstellung) (No. 7) . . . . . I. 28. II. 335.

Herr Borrmann (Göttingen) D. — Magen- und Darmkrebs (No. 23) . . . . . I. 71.

Herr v. Bramann (Halle) D. — Lymphangiom des Vorderarmes (No. 21) . . . . . I. 125.

Derselbe, D. — Pneumokokken-Peritonitis (No. 37) . I. 132.

Derselbe, D. — Perforatio thoracis duplex translateralis (No. 40) . . . . . I. 139.

Derselbe, D. — Behandlung des Kryptorchismus (No. 71) I. 211.

Herr Brauer (Heidelberg), Indicationen und Resultate der Kardiolysis (No. 38) . . . . . I. 132. II. 80.

Derselbe, Discussion zu dem Thema . . . . . I. 134.

Herr Braun (Leipzig), Ueber Leitungsanästhesie (mit Demonstration von Abbildungen) (No. 44) . . . . I. 154. II. 1.

Derselbe, D. — Ueber Leitungsanästhesie (No. 44) . . I. 155.

Herr Braun (Göttingen) D. — Zur chirurgischen Behandlung der nicht traumatischen Jackson'schen Epilepsie (No. 42) . . . . . I. 149.

	Seite	
Derselbe, D. — Totale Scalpirung geheilt durch Thiersch'sche Hautverpflanzung (No. 43) . .	I. 153.	
Herr Brodnitz (Frankfurt a. M.), Ulcus pepticum nach Gastroenterostomie (mit Vorlegung eines Präparates) (No. 25)	I. 77.	
Derselbe, D. — Hyperalgetische Zonen bei Kopfschüssen (No. 41)	I. 141.	
Herr von Brunn (Tübingen), Ueber Pneumokokken-Peritonitis (No. 37)	I. 127.	
Herr Bunge (Königsberg), Ueber die Bedeutung traumatischer Schädeldefecte und deren Deckung (No. 48)	I. 166.	II. 402.
Derselbe, Zur Pathogenese und Therapie der acuten Pankreas-Hämorrhagie (No. 75)	I. 220.	II. 315.

C.

Herr Casper (Berlin), Ein Photographier- und Demonstrationskystoskop (No. 61)	I. 183.	
Derselbe, D. — Casuistische Beiträge zur Urologie (No. 65)	I. 196.	
Herr Clairmont (Wien), Ueber Darmgifte bei Ileus (No. 32)	I. 91.	
Derselbe, Ueber Hypernephrom (No. 66)	I. 196.	

D.

Herr Dollinger (Pest), Die subcutane Exstirpation der tuberculösen Lymphdrüsen des Halses (No. 46) .	I. 161.	
Derselbe, D. — Hyperalgetische Zonen bei Kopfschüssen (No. 41)	I. 142.	
Derselbe, D. — Zur Behandlung der Gesichtslähmung durch Nervenpfropfung (No. 45)	I. 156.	
Derselbe, D. — Die subcutane Exstirpation der tuberculösen Lymphdrüsen des Halses (No. 46) . . .	I. 165.	
Herr Dührssen (Berlin), Die Gefahrlosigkeit der modernen gynäkologischen Operationen (No. 17)	I. 47.	
Derselbe, D. — Ueber Beckenhochlagerung und ihre Gefahren (No. 1)	I. 20.	

E.

Herr Eckstein (Berlin), Weitere Erfahrungen über Hartparaffin-Prothesen, speciell bei Hernien (mit Krankenvorstellung) (No. 28)	I. 83.	II. 633.
Derselbe, D. — Weitere Erfahrungen über Hartparaffin-Prothesen, speciell bei Hernien (No. 28) . . .	I. 88.	
Herr Ehrhardt (Königsberg), Ueber Intubation bei narbigen Stenosen und bei erschwertem Décanulement (No. 57)	I. 183.	II. 449.

Seite

Herr v. Eiselsberg (Wien), Vorzeigung eines durch Operation entfernten Mediastinaltumors (No. 10) . . I. 34. II. 197.
Derselbe, D. — Ueber Beckenhochlagerung und ihre Gefahren (No. 1) . . . . . I. 16.
Herr Enderlen (Marburg), Zur Aetiologie der angeborenen Blasenspalte (No. 78) . . . . . I. 225. II. 184.
Derselbe, D. — Ueber Leitungsanästhesie (No. 44) . . I. 154.
Herr Ettlinger (Frankfurt a. M.), Ein Fall von idiopathischer Oesophagus-Dilatation (mit Demonstration) (No. 69) . . . . . I. 205.

F.

Herr Federmann (Berlin) [und Herr Sonnenburg], Die Bedeutung der Leukocytose bei der Perityphlitis (No. 34) . . . . . I. 94.
Derselbe, D. — Pneumokokken-Peritonitis (No. 37) . I. 131.
Derselbe, D. — Perityphlitis (No. 33 und 34) . . . I. 124.
Herr Fischer, Bericht der Bibliotheks-Commission . . I. 9.
Herr Frank (Wien), Ein neuer Blasenschnitt (No. 85) . I. 245. II. 144.
Herr Felix Franke (Braunschweig), Ueber Perforatio thoracis duplex translateralis mit Ausgang in Heilung (No. 40) . . . . . I. 135. II. 164.
Derselbe, D. — Ueber Perforatio thoracis duplex translateralis mit Ausgang in Heilung (No. 40) . . . I. 139.
Herr Freudenberg (Berlin), Ueber Desinfection seidener Katheter (No. 81) . . . . . I. 232.
Derselbe, D. — Prostata-Hypertrophie (No. 82 und 83) I. 241.

G.

Herr Garrè (Königsberg), D. — Perforatio thoracis duplex translateralis (No. 40) . . . . . I. 138.
Herr Gärtner (Wien), Demonstration eines optischen Pulscontrolapparates (No. 11) . . . . . I. 34.
Herr Gersuny (Wien), D. — Weitere Erfahrungen über Hartparaffin-Prothesen (No. 28) . . . . . I. 86.
Herr Goepel (Leipzig), D. — Ueber Beckenhochlagerung und ihre Gefahren (No. 1) . . . . . I. 19.
Herr Goldmann (Freiburg), Ueber die unblutige Behandlung veralteter Hüftgelenksluxationen (mit Krankenvorstellung) (No. 14) . . . . . I. 41.
Derselbe, D. — Zur Resection der Oberschenkel-Diaphyse bei malignen Tumoren (No. 7) . . . . . I. 30.
Herr Gross (Jena), Die Drüsenkrankheit von Barbadoes (mit Demonstration anatomischer Präparate (No. 5) I. 27. II. 157.

Seite

H.

Herr Haasler (Halle), Ueber Darmstenose (No. 30) . . I. 90. II. 252.
Herr Hackenbruch (Wiesbaden), Zur Behandlung der Gesichtslähmung durch Nervenpfropfung (mit Demonstration lebensgrosser Photographien) (No. 45) I. 155. II. 231.
Herr Hahn (Nürnberg), Subcutane Rupturen der Gallenwege (No. 84) . . . . . I. 241. II. 594.
Herr Heidenhain (Worms), D. — Ueber Beckenhochlagerung und ihre Gefahren (No. 1) . . . . . I. 18.
Derselbe, D. — Behandlung des Kryptorchismus (No. 71) I. 210.
Herr Heile (Breslau), Ueber die antiseptische Wirkung des Jodoforms (No. 20) . . . . . I. 58. II. 376.
Herr Heusner (Barmen), Ueber Sterilisation seidener Katheter (No. 80) . . . . . I. 231.
Herr Hock (Prag), Ueber einen neuen Harnsegregator (No. 63) . . . . . I. 189.
Herr Holländer (Berlin), Pr. — Chirurgie und klassische Malerei (No. I) . . . . . I. 118.
Herr Höpfner (Berlin), Gefässtransplantation und Replantation amputirter Extremitäten. Demonstration. (No. 16) . . . . . I. 45.

J.

Herr Immelmann (Berlin), Pr. — Hüftgelenk und Röntgenstrahlen (No. V) . . . . . I. 118.
Herr Jaffé (Posen), D. — Zur chirurgischen Behandlung der nicht traumatischen Jackson'schen Epilepsie (No. 42) . . . . . I. 149.
Derselbe, D. — Eine neue Operationsmethode des Caput obstipum (No. 70) . . . . . I. 209.
Herr Jolly (Berlin), D. — Zur chirurgischen Behandlung der nicht traumatischen Jackson'schen Epilepsie (No. 42) . . . . . I. 151.
Herr Jordan (Heidelberg), Die Massagebehandlung frischer Fracturen (No. 13) . . . . . I. 37.
Derselbe, Beiträge zur Milzchirurgie (No. 56) . . . I. 180.
Derselbe, D. — Thoraxresectionen bei veraltetem Empyem (No. 40) . . . . . I. 135.

K.

Herr v. Kader (Krakau), Zur Technik der Gastroenterostomie (mit Demonstration von Wandtafeln) (No. 47) I. 165.
Herr Karewski (Berlin), D. — Erfahrungen über Hartparaffin-Prothesen, speciell bei Hernien (No. 28) . I. 85.

	Seite	
Herr Karg (Zwickau), Totale Scalpirung geheilt durch Thiersch'sche Hautverpflanzung (No. 43) . . .	I. 152.	
Herr Katholicki (Brünn), Lymphangiom des Vorderarmes (No. 21)	I. 61.	
Herr Katzenstein (Berlin), D. — Blutige Reposition einer veralteten Luxatie radii nach vorn (No. 36) . .	I. 116.	
Herr A. Köhler (Berlin), D. — Zur Pathogenese und Therapie der acuten Pankreas-Hämorrhagie (No. 75)	I. 220.	
Herr König (Berlin), D. — Ueber Beckenhochlagerung und ihre Gefahren (No. 1)	I. 16.	
Derselbe, D. — Magen- und Darmkrebs (No. 23) . .	I. 72.	
Derselbe, D. — Blutige Reposition einer veralteten Luxatio radii nach vorn (No. 36).	I. 116.	
Derselbe, D. — Subcutane Exstirpation der tuberculösen Lymphdrüsen des Halses (No. 46)	I. 164.	
Derselbe, D. — Penetrirende Schussverletzung des Herzens; Herznaht (No. 50) . . .	I. 174.	
Herr Fritz König (Altona), D. — Perforatio thoracis duplex translateralis (No. 40)	I. 139.	
Derselbe, D. — Behandlung des Kryptorchismus (No. 71)	I. 211.	
Herr Körte (Berlin), Operation einer narbigen Verengerung der Choledochus-Mündung in der Papilla duodeni nebst Bemerkungen über normales Pankreas-Secret (No. 35)	I. 114.	II. 619.
Derselbe, D. — Zur Resection der Oberschenkel-Diaphyse bei malignen Tumoren (No. 7)	I. 30.	
Derselbe, D. — Die Bedeutung der Leukocytose bei Perityphlitis (No. 34)	I. 103.	
Derselbe, D. — Zur Behandlung der Gesichtslähmung durch Nervenpfropfung (No. 45)	I. 155.	
Derselbe, D. — Subcutane Nierenverletzungen (No. 72)	I. 212.	
Derselbe, Finanzbericht (No. I)	I. 158.	
Herr Kraske (Freiburg), Ueber Beckenhochlagerung und ihre Gefahren (No. 1)	I. 14.	II. 149.
Derselbe, D. — Abdominale Rectum-Exstirpation (No. 86)	I. 249.	
Herr Krause (Berlin), Zur chirurgischen Behandlung der nicht traumatischen Jackson'schen Epilepsie (No. 42)	I. 143.	
Herr Kredel (Hannover), D. — Weitere Erfahrungen über Hartparaffin-Prothesen, speciell bei Hernien (No. 28)	I. 83.	
Derselbe, D. — Echinokokken des Schädels (No. 68) .	I. 205.	
Herr Kümmell (Hamburg), Die neuen Untersuchungsmethoden und operativen Erfolge bei Nierenkrankheiten (No. 59)	I. 183.	II. 653.
Derselbe, D. — Ueber Beckenhochlagerung und ihre Gefahren (No. 1)	I. 20.	

Seite

Derselbe, D. — Ueber den Einfluss von Röntgenstrahlen auf epitheliale Gewebe, insbesondere auf das Carcinom (No. 2) . . . . . I. 23.
Derselbe, D. — Die Bedeutung der Leukocytose bei der Perityphlitis (No. 34) . . . . . I. 112.
Derselbe, D. — Zur chirurgischen Behandlung der nicht traumatischen Jackson'schen Epilepsie (No. 42) . I. 150.
Derselbe, D. — Abdominale Rectum-Exstirpation (No. 86) I. 248.
Herr Küster (Marburg), D. — Pneumokokken-Peritonitis (No. 37) . . . . . I. 132.
Herr Kutner (Berlin), Casuistische Beiträge zur Urologie (mit Demonstrationen) (No. 65) . . . . . I. 191.
Herr Küttner (Tübingen), Zur Frage des künstlichen Blutersatzes (No. 4) . . . . . I. 24.
Derselbe, Ueber die Lymphdrüsen der Wange und ihre klinische Bedeutung (No. 67) . . . . . I. 198.
Derselbe, Ueber die perforirenden Lymphbahnen des Zwerchfells (No. 67) . . . . . I. 199.

L.

Herr Lassar (Berlin), D. — Ueber den Einfluss von Röntgenstrahlen auf epitheliale Gewebe, insbesondere auf das Carcinom (No. 2) . . . . . I. 21.
Herr Lauenstein (Hamburg), D. — (Zu No. 19) . . I. 59.
Derselbe, Demonstration einer Muskeldislocation (No. 53) I. 175.
Derselbe, D. — Ueber Beckenhochlagerung und ihre Gefahren (No. 1) . . . . . I. 17.
Herr Lexer (Berlin), Pr. — Die Verzweigung von Knochenarterien und ihre Beziehung zu Knochenherden. Demonstration von Röntgenbildern mit dem Projectionsapparate (No. IV) . . . . . I. 118.
Herr Löwenhardt (Breslau), Elektrische Leitfähigkeit und functionelle Nierendiagnostik (mit Demonstration eines Apparates) (No. 62) . . . . . I. 185.
Derselbe, Ein Fall von Nierensequester (mit Demonstration eines Präparates) (No. 62) . . . . . I. 188.
Herr Luksch (Graz), Ueber Daumenplastik (No. 76) . . I. 221.
Herr Ludloff, (Breslau), Zur Diagnostik der Knochen- und Gelenk-Tuberculose (mit Demonstration von Zeichnungen) (No. 3) . . . . . I. 23. II. 213.
Derselbe, Pr. — Coxa vara (No. VI) . . . . . I. 118.
Derselbe, Pr. — Diagnostik der Knochen- und Gelenktuberculose (No. VI) . . . . . I. 118.

Seite

M.

Herr Maass (Berlin), Zur Radicaloperation der Hernien bei Kindern (No. 27) . . . . . I. 80.
Herr Manasse (Berlin), Pr. — Ueber myogenen Hochstand der Schulter. Mit Demonstration am Projectionsapparate und am Kinematographen (No. VIII) I. 118.
Herr Meisel (Freiburg), D. — Die Bedeutung der Leukocytose bei der Perityphlitis (No. 34) . . . . I. 105.
Derselbe, D. — Ueber Leitungsanästhesie (No. 44) . I. 154.
Herr R. F. Müller (Berlin), D. — Hyperalgetische Zonen bei Kopfschüssen (No. 41) . . . . . I. 142.
Herr Müller (Rostock), Zur Frage der Osteochondritis dissecans (No. 12) . . . . . I. 36.
Derselbe, Zur functionellen Anpassung mit Knochenplastik (mit Demonstration von Präparaten) (No. 12) I. 36.
Derselbe, D. — Beiträge zur Milzchirurgie (No. 56) . I. 182.
Herr Muskat (Berlin), Ueber einen Fall von aussergewöhnlicher Beweglichkeit der Bauchmuskeln (No. 77) I. 223.

N.

Herr Narath (Utrecht), Zur Technik der Magenoperationen. Der „Gastrophor", ein Assistentenersparer bei Magen-Darmoperationen (No. 26) . . . . . I. 80. II. 487.
Derselbe, Zur Pathologie und Chirurgie der Hernia duodeno-jejunalis (mit Demonstrationen von Abbildungen) (No. 26) . . . . . I. 80. II. 499.
Herr Neuber (Kiel), Erfolge der aseptischen Wundbehandlung (No. 19). . . . . I. 58. II. 264.
Derselbe, Demonstration von Verbänden (No. 19) . . I. 58.
Derselbe, D. — (No. 19) . . . . . I. 60.
Herr Noll (Hanau), Penetrirende Schussverletzung des Herzens, Herznaht. Mit Vorstellung des geheilten Falles (No. 50) . . . . . I. 168.

O.

Herr v. Oettingen (Berlin), Zur Verbandtechnik der Klumpfüsse Neugeborener (m. Demonstration) (No. 54) I. 178.

P.

Herr Payr (Graz), Ueber die sogenannte Frühoperation bei Epityphlitis (No. 33) . . . . . I. 94. II. 462.
Derselbe, Ueber Kropffisteln (mit Demonstration von Präparaten) (No. 58) . . . . . I. 183. II. 90.
Derselbe, D. — Gefässtransplantation und Replantation amputirter Extremitäten (No. 16) . . . . . I. 46.

	Seite	
Derselbe, D. — Lymphangiom des Vorderarmes (No. 21)	I. 125.	
Herr Perthes (Leipzig), Ueber den Einfluss von Röntgenstrahlen auf epitheliale Gewebe, insbesondere auf das Carcinom (mit Demonstration von Aktinogrammen) (No. 2)	I. 21.	II. 525.
Derselbe, D. — Thoraxresection (No. 40)	I. 137.	
Derselbe, D. — Ueber Leitungsanästhesie (No. 44) . .	I. 154.	
Herr Petersen (Heidelberg), Anatomische u. klinische Untersuchungen über den Magen- und Darmkrebs (No. 23)	I. 64.	
Derselbe, Pr. — Demonstrationen zur pathologischen Anatomie der Magen- und Darmcarcinome (No. 11) .	I. 118.	
Derselbe, D. — Ueber d. Einfluss v. Röntgenstrahlen auf epitheliale Gewebe, insbes. auf d. Carcinom (No. 2)	I. 22.	
Derselbe, D. — Die Indicationen und Resultate der Kardiolysis (No. 38)	I. 133.	

R.

Herr Reerink (Freiburg), Anatomisches über den Blasenverschluss b. Prostata-Hypertrophie. Mit Demonstr. von Abbildg. u. anatomischen Präparaten (No. 79)	I. 227.	
Derselbe, D. — Prostata-Hypertrophie (No. 82 u. 83) .	I. 245.	
Herr Rehn (Frankfurt a. M.), D. — Pneumokokken-Peritonitis (No. 37)	I. 130.	
Derselbe, D. — Die Indicationen und Resultate der Kardiolysis (No. 38)	I. 134.	
Derselbe, D. — Perforatio thoracis duplex translateralis (No. 40)	I. 137.	
Derselbe, D. — Penetrirende Schussverletzung des Herzens, Herznaht (No. 50)	I. 173.	
Herr Reichel (Chemnitz), Zur Behandlung schwerer Pseudarthrosen (mit Demonstration von Röntgenphotographien) (No. 55)	I. 180.	II. 239.
Derselbe, D. — Zur Aetiologie der angeborenen Blasenspalte (No. 78)	I. 225.	
Herr Riedel (Jena), Demonstration von Gelenkkapsel-Enchondromen (No. 22)	I. 62.	
Derselbe, Die Behandlung des Kryptorchismus (mit Vorstellung eines Patienten) (No. 71)	I. 210.	II. 190.
Derselbe, D. — Die Bedeutung der Leukocytose bei der Perityphlitis (No. 34)	I. 113.	
Derselbe, D. — Eine neue Operationsmethode des Caput obstipum (No. 70)	I. 210.	
Herr Riese (Britz), Demonstration eines Falles von blutiger Reposition einer veralteten Luxatio radii nach vorn (No. 36)	I. 115.	

Seite

Derselbe, Zur Klinik der subcutanen Nierenverletzungen (mit Demonstration von Präparaten) (No. 72) . . I. 212. II. 283.
Derselbe, D. — Zur Klinik der subcutanen Nierenverletzungen (No. 72) . . . . . I. 214.
Herr Ringel (Hamburg), Ueber Thorakoplastik (mit Krankenvorstellung) (No. 39) . . . . . I. 135. II. 68.
Derselbe, D. — Perforatio thoracis duplex translateralis (No. 40). . . . . I. 140.
Herr Rothschild (Berlin), Ueber die beginnende Prostata-Hypertrophie (No. 83) . . . . . I. 238.
Herr Rotter (Berlin), D. — Ueber Beckenhochlagerung und ihre Gefahren (No. 1) . . . . . I. 18.

S.

Herr Samter (Königsberg), Demonstration eines Patienten m. Exarticulatio pedis mittels des Cirkelschnittes (No. 9) I. 33.
Herr Schanz (Dresden), Zur Behandlung alter Kniescheibenbrüche (mit Krankenvorstellung) (No. 8) . I. 31.
Herr Schloffer (Prag), Entstehung narbiger Darmstricturen nach Verletzungen des Mesenteriums (No. 31) I. 90.
Derselbe, Ueber abdominale Rectum-Exstirpation (No. 86) I. 245.
Herr Schmidt (Breslau), Pr. — Demonstration der Röntgenbilder klinisch wichtig. Patellarfracturen (No. VII) I. 118.
Herr Schwerin (Höchst a. M.), Operative Behandlung einer Stichverletzung des rechten Herzvorhofes (mit Krankenvorstellung) (No. 49) . . . . . I. 166.
Herr Shoemaker ('s Gravenhage, Holland), D. — Prostata-Hypertrophie (No. 82/83) . . . . . I. 244.
Herr Simon (Heidelberg), D. — Die Indicationen und Resultate der Kardiolysis (No. 38) . . . . . I. 133.
Herr Sonnenburg [und Herr Federmann] (Berlin), Die Bedeutung der Leukocytose bei der Perityphlitis (No. 34) . . . . . I. 94.
Derselbe, D. — Die Bedeutung der Leukocytose bei der Perityphlitis (No. 34) . . . . . I. 110.
Herr Spitzy (Graz), D. — Weitere Erfahrungen über Hartparaffin-Prothesen, speciell bei Hernien (No. 28) I. 85.
Herr Sprengel (Braunschweig), D. — Ueber Beckenhochlagerung und ihre Gefahren (No. 1) . . . . . I. 21.
Derselbe, D. — Die Bedeutung der Leukocytose bei der Perityphlitis (No. 34) . . . . . I. 108.
Derselbe, D. — Blutige Reposition einer veralteten Luxatio radii nach vorn (No. 36) . . . . . I. 117.
Derselbe, D. — Zur Behandlung der Gesichtslähmung durch Nervenpfropfung (No. 45) . . . . . I. 155.

Seite

Herr Stegmann (Freiburg), Neue Methode zur Darstellung von Gangsystemen des menschlichen Körpers (Demonstration) (No. 6) . . . . . I. 27.

Herr Steiner (Berlin), Chirurgische Behandlung chronischer Dysenterie. Demonstration eines geheilten Falles (No. 74) . . . . . I. 218.

Herr Stolper (Breslau), D. — Massagebehandlung frischer Fracturen (No. 13) . . . . . I. 40.

Herr Stolz (Strassburg i. E.), Ueber die Echinokokken des Schädels (No. 68) . . . . . I. 201.

T.

Herr Trendelenburg (Leipzig), D. — Ueber Beckenhochlagerung und ihre Gefahren (No. 1) . . . I. 17.

Herr Treplin (Hamburg), Pr. — Röntgenbilder von Gallensteinen (No. III) . . . . . I. 118.

V.

Herr Völcker (Heidelberg), Behandlung der Prostata-Hypertrophie durch perineale Prostatektomie (No. 82) I. 238. II. 571.

Herr Vulpius (Heidelberg), Eine neue Verbandschiene (mit Demonstration) (No. 52) . . . . . I. 174.

W.

Herr Warnekros (Berlin), Demonstration von abnehmbaren Verbänden bei Kieferbrüchen (No. 73) . . . . I. 214.

Herr Werckmeister (Zittau), Demonstration einer Canüle für Schrägfisteln (Witzel) am Hunde (No. 18) . . I. 55.

Herr Wessely (Berlin), Zur Kenntniss der Wirkung localer Reize und localer Wärmeapplication (nach Experimenten am Auge) (No. 15) . . . . . I. 45. II. 176.

Herr Wilms (Leipzig), Der Mechanismus der Knotenbildungen des menschlichen Darmes. Referat mit Demonstrationen (No. 29) . . . . . I. 89.

Derselbe, Hyperalgetische Zonen bei Kopfschüssen (No. 41) I. 140.

Herr Wolff (Essen), D. — Penetrirende Schussverletzung des Herzens, Herznaht (No. 50) . . . . . I. 171.

Herr Wullstein (Halle), Ueber die Pathologie des segmentirten Magens (Sanduhrmagen) u. über die Therapie desselben durch Gangrän-Erzeugung (No. 24) I. 75.

Derselbe, Eine neue Operationsmethode des Caput obstipum (No. 70) . . . . . I. 209.

Herr Zondek (Berlin), Zur Anatomie der Ureteren in ihrer Bedeutung für die Nierenchirurgie (mit Demonstrationen) (No. 64) . . . . . I. 190.

II. Alphabetisches Sachregister.

(„Pr.“ = Projectionsabend; „D.“ = Discussion. Die in Klammern stehende No. bedeutet die No. der Tagesordnung.)

A.

		Seite	
Amputirte Extremitäten, Replantation derselben	Höpfner (16)	I. 45.	
	D. - - Payr	I. 46.	
Anästhesie cf. Leitungsanästhesie.			
Anpassung, functionelle, mit Knochenplastik (mit Demonstration von Präparaten)	Müller (12)	I. 36.	
Apparat für Schenkelhalsbruch (Demonstration)	Bender (51)	I. 174.	
Arterien s. Knochenarterien u. Gefässe			
Aseptische Wundbehandlung s. Wundbehandlung			

B.

Bauchmuskeln, aussergewöhnliche Beweglichkeit der	Muskat (77)	I. 223.	
Beckenhochlagerung und ihre Gefahren	Kraske (1)	I. 14.	II. 149.
	D. - Trendelenburg	I. 17.	
	D. — v. Eiselsberg	I. 16.	
	D. — König (Berlin)	I. 16.	
	D. — Lauenstein	I. 17.	
	D. — Heidenhain	I. 18.	
	D. - - Rotter	I. 18.	
	D. — Goepel	I. 19.	
	D. — Kümmell	I. 20.	
	D. — Dührssen	I. 20.	
	D. — Sprengel	I. 21.	
Blasenschnitt, neuer	Frank (Wien) (85)	I. 245.	II. 144.
Blasenspalte, Aetiologie der angeborenen	Enderlen (78)	I. 225.	II. 184.
	D. — Reichel	I. 225.	
Blasenverschluss bei Prostata-Hypertrophie (m. Demonstration v. Abbildungen u. anatomisch. Präparaten)	Reerink (79)	I. 227.	
Blutersatz, künstlicher	Küttner (4)	I. 24.	

		Seite	
C.			
Canüle für Schrägfisteln (Witzel) [Demonstration]	Werckmeister (18)	I. 55.	
Caput obstipum, neue Operationsmethode	Wullstein (70)	I. 209.	
	D. — Jaffé	I. 209.	
	D. — Riedel	I. 210.	
Carcinom, Einfluss von Röntgenstrahlen auf	Perthes (2)	I. 21.	II. 525.
	D. — Lassar	I. 21.	
	D. — Petersen	I. 22.	
	D. — Kümmell	I. 23.	
Cardiolysis, Indicationen u. Resultate	Brauer (38)	I. 132.	II. 80.
	D. — Simon	I. 133.	
	D. — Petersen	I. 133.	
	D. — Rehn	I. 134.	
Chirurgie und klassische Malerei . .	Holländer (Pr. I)	I. 118.	
Choledochus-Mündung, narbige Veränderung der, in der Papilla duodeni	Körte (35)	I. 114.	II. 619.
Coxa vara	Ludloff (Pr. VI)	I. 118.	
Cystoskop cf. Kystoskop.			
D.			
Darm, Mechanismus der Knotenbildungen des menschlichen (Referat mit Demonstrationen)	Wilms (29)	I. 89.	
Darmgifte bei Ileus	Clairmont (32)	I. 91.	
Darmkrebs, Magen- und (anatomische und klinische Untersuchungen) .	Petersen (23)	I. 64.	
	Petersen (Pr. II)	I. 118.	
	D. — Borrmann	I. 71.	
	D. — König (Berlin)	I. 72.	
	D. — Petersen	I. 73.	
Darmstenose	Haasler (30)	I. 90.	II. 252.
Darmstricturen, Entstehung narbiger, nach Verletzungen des Mesenteriums	Schloffer (31)	I. 90.	
Daumenplastik	Lucksch (76)	I. 221.	
Desinfection seidener Katheter . .	Freudenberg (81)	I. 232.	
Desinfectionsmethoden etc. . . .	Dührssen (17)	I. 47.	
Drüsenkrankheit von Barbadoes (mit Demonstration anatomischer Präparate)	Gross (5)	I. 27.	II. 157.
Dysenterie, chronische; chirurgische Behandlung	Steiner (74)	I. 218.	

		Seite	
E.			
Echinokokken des Schädels . . .	Stolz (68)	I. 201.	
	D. — Kredel	I. 205.	
Enchondrom, Gelenkkapsel- . . .	Riedel (22)	I. 62.	
Epilepsie, nicht traumatische Jackson'sche	Krause (42)	I. 143.	
	D. — Jaffé	I. 149.	
	D. — Braun	I. 149.	
	D. — Kümmell	I. 150.	
	D. — Jolly	I. 151.	
Epityphlitis, Frühoperation bei . .	Payr (33)	I. 94.	II. 462.
	D. — Federmann	I. 124.	
Exarticulatio pedis mittels des Cirkelschnittes	Samter (9)	I. 33.	
F.			
Fisteln cf. Schrägfisteln.			
Fracturen cf. Patellarfracturen.			
Fracturen, Massagebehandlung frischer	Jordan (13)	I. 37.	
	D. — Bardenheuer	I. 39.	
	D. — Stolper	I. 40.	
Frühoperation bei Epityphlitis . .	Payr (33)	I. 94.	II. 462.
	D. — Federmann	I. 124.	
Fuss cf. Exarticulatio pedis.			
G.			
Gallensteine (Röntgenbilder) . . .	Treplin (Pr. III)	I. 118.	
Gallenwege, subcutane Rupturen der	Hahn (Nürnberg) (84)	I. 241.	II. 594.
Gangsysteme des menschlichen Körpers (Demonstration)	Stegmann (6)	I. 27.	
Gastroenterostomie, Technik der (mit Demonstration von Wandtafeln) .	v. Kader (47)	I. 165.	
Gastroenterostomie, Ulcus pepticum nach (mit Vorlegung eines Präparates)	Brodnitz (25)	I. 77.	
Gastrophor b. Magen-Darmoperationen	Narath (26)	I. 80.	II. 487.
Gefässtransplantation und Replantation amputirter Extremitäten (Demonstration	Höpfner (16)	I. 45.	
	D. — Payr	I. 46.	
Gelenktuberculose, Knochen- und Diagnostik	Ludloff (3)	I. 23.	II. 213.
	Ludloff (Pr. VI)	I. 118.	

		Seite	
Gesichtslähmung, Behandlung derselben durch Nervenpfropfung (mit Demonstration lebensgrosser Photographien)	Hackenbruch (45)	I. 155.	II. 231.
	D. — Sprengel	I. 155.	
	D. — Körte	I. 155.	
	D. — Dollinger	I. 156.	
Gynäkologische Operationen, Gefahrlosigkeit der modernen . . .	Dührssen (17)	I. 47.	

H.

Harnsegregator	Hock (63)	I. 189.	
Hartparaffin-Prothesen bei Hernien (mit Krankenvorstellung) . . .	Eckstein (28)	I. 83.	II. 633.
	D. — Kredel	I. 83.	
	D. — Spitzy	I. 85.	
	D. — Karewski	I. 85.	
	D. — Gersuny	I. 86.	
	D. — Eckstein	I. 88.	
Hernia duodeno-jejunalis (mit Demonstration von Abbildungen) . . .	Narath (26)	I. 80.	II. 487.
Hernien, Hartparaffin-Prothesen bei (mit Krankenvorstellung) . . .	Eckstein (28)	I. 83.	II. 633.
	D. — Kredel	I. 83.	
	D. — Spitzy	I. 85.	
	D. — Karewski	I. 85.	
	D. — Gersuny	I. 86.	
	D. — Eckstein	I. 88.	
Hernien bei Kindern, Radicaloperation	Maass (27)	I. 80.	
Herz, penetrirende Schussverletzung des; Herznaht (mit Vorstellung des geheilten Falles)	Noll (50)	I. 168.	
	D. — Wolff (Essen)	I. 171.	
	D. — Barth	I. 172.	
	D. — Rehn	I. 173.	
	D. — König (Berlin)	I. 174.	
Herz, Stichverletzung des rechten Vorhofes (mit Krankenvorstellung)	Schwerin (49)	I. 166.	
Hüftgelenk und Röntgenstrahlen . .	Immelmann (Pr. V)	I. 118.	
Hüftgelenksluxationen, unblutige Behandlung veralteter (mit Krankenvorstellung	Goldmann (14)	I. 41.	

			Seite
Hyperalgetische Zonen b. Kopfschüssen	Wilms (41)	I. 140.	
	D. — Brodnitz	I. 141.	
	D. — Dollinger	I. 142.	
	D. — Müller	I. 142.	
Hypernephrom	Clairmont (66)	I. 196.	
I (J).			
Ileus, Darmgifte bei	Clairmont (32)	I. 91.	
Intubation bei narbigen Stenosen und bei erschwertem Décanulement .	Ehrhardt (57)	I. 183.	II. 449.
Jackson'sche Epilepsie s. Epilepsie.			
Jodoform, antiseptische Wirkung . .	Heile (20)	I. 58.	II. 376.
K.			
Katheter, Desinfection seidener . .	Freudenberg (81)	I. 232.	
Katheter, Sterilisation seidener . .	Heusner (80)	I. 231.	
Kieferbrüche, abnehmbare Verbände bei (Demonstration)	Warnekros (73)	I. 214.	
Klumpfüsse Neugeborener, Verbandtechnik (mit Demonstration) . .	v. Oettingen (54)	I. 178.	
Kniescheibenbrüche, Behandlung alter (mit Krankenvorstellung) . . .	Schanz (8)	I. 31.	
Knochenarterien, Verzweigung von, u. ihre Beziehung zu Knochenherden	Lexer (Pr. IV)	I. 118.	
Knochenplastik, functionelle Anpassung mit (mit Demonstration von Präparaten)	Müller (12)	I. 36.	
Knochen- und Gelenktuberculose, Diagnostik	Ludloff (3)	I. 23.	II. 213.
	Ludloff (Pr. VI)	I. 118.	
Knotenbildungen, Mechanismus der, des menschlichen Darmes (Referat mit Demonstrationen)	Wilms (29)	I. 89.	
Kopfschüsse, hyperalgetische Zonen bei	Wilms (41)	I. 140.	
	D. — Brodnitz	I. 141.	
	D. — Dollinger	I. 142.	
	D. — Müller	I. 142.	
Kropffisteln (mit Demonstration von Präparaten)	Payr (58)	I. 183.	II. 90.
Kryptorchismus, Behandlung (mit Vorstellung eines Patienten) . . .	Riedel (71)	I. 210.	II. 190.
	D. — Heidenhain	I. 210.	
	D. — Fritz König	I. 211.	
	D. — v. Bramann	I. 211.	
Kystoskop, Photographier- und Demonstrations- (mit Vorzeigung) . .	Casper (61)	I. 183.	

L.

		Seite	
Lähmung cf. Gesichtslähmung.			
Leitungsanästhesie (mit Demonstration von Abbildungen)	Braun (Leipzig) (44)	I. 154.	II. 1.
	D. — Enderlen	I. 154.	
	D. — Perthes	I. 154.	
	D. — Meisel	I. 154.	
	D. — Braun	I. 154.	
Leukocytose bei Perityphlitis . . .	Sonnenburg und Federmann (34)	I. 94.	
	D. — Körte	I. 103.	
	D. — Meisel	I. 105.	
	D. — Sprengel	I. 108.	
	D. — Sonnenburg	I. 110.	
	D. — Kümmell	I. 112.	
	D. — Riedel	I. 113.	
Luxatio radii nach vorn, blutige Reposition einer veralteten . . .	Riese (36)	I. 115.	
	D. — König	I. 116.	
	D. — Katzenstein	I. 116.	
	D. — Sprengel	I. 117.	
Luxationen cf. Hüftgelenksluxationen.			
Lymphangiom des Vorderarmes . .	Katholicki (21)	I. 61.	
	D. — Payr	I. 125.	
	D. — v. Bramann	I. 125.	
	D. — v. Beck	I. 126.	
Lymphbahnen, perforirende d. Zwerchfells	Küttner (67)	I. 199.	
Lymphdrüsen der Wange und ihre klinische Bedeutung	Küttner (67)	I. 198.	
Lymphdrüsen, tuberculöse, des Halses; subcutane Exstirpation . . .	Dollinger (46)	I. 161.	
	D. — König	I. 164.	
	D. — Dollinger	I. 165.	

M.

Magen, segmentirter (Sanduhrmagen)	Wullstein (24)	I. 75.	
Magen- und Darmkrebs, anatomische und klinische Untersuchungen .	Petersen (23)	I. 64.	
	Petersen (Pr. II)	I. 118.	
	D. — Borrmann	I. 71.	
	D. — König	I. 72.	
	D. — Petersen	I. 73.	
Magenoperationen, „Gastrophor“ bei .	Narath (26)	I. 80.	II. 487.

		Seite	
Massagebehandlung frischer Fracturen	Jordan (13)	I. 37.	
	D. — Bardenheuer	I. 39.	
	D. — Stolper	I. 40.	
Mediastinaltumor, durch Operation entfernt (Demonstration)	v. Eiselsberg (10)	I. 34.	II. 197.
Mesenterium, Verletzung etc. . . .	Schloffer (31)	I. 90.	
Milzchirurgie	Jordan (56)	I. 180.	
	D. — Müller	I. 182.	
Muskeldislocation (Demonstration) .	Lauenstein (53)	I. 175.	

N.

Nervenpfropfung, Behandlung der Gesichtslähmung durch (mit Demonstrat. lebensgrosser Photographien)	Hackenbruch (45)	I. 155.	II. 231.
	D. — Sprengel	I. 155.	
	D. — Körte	I. 155.	
	D. — Dollinger	I. 156.	
Nierenchirurgie, Anatomie der Ureteren in ihrer Bedeutung für die (mit Demonstrationen)	Zondek (64)	I. 190.	
Nierendiagnostik, functionelle . .	Barth (60)	I. 183.	II. 343.
Nierendiagnostik, functionelle, und elektrische Leitfähigkeit (mit Demonstration eines Apparates) . .	Löwenhardt (62)	I. 185.	
Nierenkrankheiten, neue Untersuchungsmethoden und operative Erfolge	Kümmell (59)	I. 183.	II. 653.
Nierensequester (mit Demonstration eines Präparates)	Löwenhardt (62)	I. 185.	
Nierenverletzungen, subcutane (mit Demonstration von Präparaten) .	Riese (72)	I. 212.	II. 283.
	D. — Körte	I. 212.	
	D. — v. Beck	I. 213.	
	D. — Riese	I. 214.	

O.

Oesophagus-Dilatation, idiopathische (mit Demonstration)	Ettlinger (69)	I. 205.	
Operation cf. Frühoperation.			
Operationen, gynäkologische; Gefahrlosigkeit der modernen	Dührssen (17)	I. 47.	
Osteochondritis dissecans	Müller (12)	I. 36.	

P.

		Seite	
Pankreas-Hämorrhagie, acute; Pathogenese und Therapie	Bunge (75)	I. 220.	II. 315.
	D. — Köhler	I. 220.	
	D. — v. Beck	I. 220.	
Pankreas-Secret, normales . . .	Körte (35)	I. 114.	II. 619.
Patellarfracturen	Schmidt (Pr. VII)	I. 118.	
Perforatio thoracis duplex translateralis	Felix Franke (40)	I. 135.	II. 164.
	D. — Jordan	I. 135.	
	D. — v. Beck	I. 136.	
	D. — Rehn	I. 137.	
	D. — Perthes	I. 137.	
	D. — Garrè	I. 138.	
	D. — Fritz König	I. 139.	
	D. — v. Bramann	I. 139.	
	D. — Franke	I. 139.	
	D. — Ringel	I. 140.	
Peritonitis, Pneumokokken- . . .	v. Brunn (37)	I. 127.	
	D. — Rehn	I. 130.	
	D. — Federmann	I. 131.	
	D. — v. Beck	I. 131.	
	D. — v. Bramann	I. 132.	
	D. — Küster	I. 132.	
Perityphlitis, Leukocytose bei . .	Sonnenburg und Federmann (34)	I. 94.	
	D. — Körte	I. 103.	
	D. — Meisel	I. 105.	
	D. — Sprengel	I. 108.	
	D. — Sonnenburg	I. 110.	
	D. — Kümmell	I. 112.	
	D. — Riedel	I. 113.	
Plastik cf. Daumenplastik.			
Plastik cf. Knochenplastik.			
Pneumokokken-Peritonitis	v. Brunn (37)	I. 127.	
	D. — Rehn	I. 130.	
	D. — Federmann	I. 131.	
	D. — v. Beck	I. 131.	
	D. — v. Bramann	I. 132.	
	D. — Küster	I. 132.	
Prostata-Hypertrophie, beginnende .	Rothschild (83)	I. 238.	
Prostata-Hypertrophie, Blasenverschluss bei (mit Demonstration von Abbildungen und anatomischen Präparaten	Reerink (79)	I. 227.	

			Seite
Prostatektomie, perineale	Völcker (82)	I. 238.	II. 571.
Prothesen (Hartparaffin-) bei Hernien (mit Krankenvorstellung) . . .	Eckstein (28)	I. 83.	II. 633.
	D. — Kredel	I. 83.	
	D. — Spitzy	I. 85.	
	D. — Karewski	I. 85.	
	D. — Gersuny	I. 86.	
	D. — Eckstein	I. 88.	
Pseudarthrosen, Behandlung schwerer (mit Demonstration von Röntgenphotographien)	Reichel (55)	I. 180.	II. 239.
Pulscontrollapparat, optischer (Demonstration)	Gärtner (11)	I. 34.	

R.

Rectum-Exstirpation, abdominale .	Schloffer (86)	I. 245.	
	D. — Kümmell	I. 248.	
	D. — Kraske	I. 249.	
Reize, Wirkung localer	Wessely (15)	I. 45.	II. 176.
Replantation amputirter Extremitäten (Demonstration)	Höpfner (16)	I. 45.	
	D. — Payr	I. 46.	
Reposition, blutige, einer veralteten Luxatio radii nach vorn . . .	Riese (36)	I. 115.	
	D. — König	I. 116.	
	D. — Katzenstein	I. 116.	
	D. — Sprengel	I. 117.	
Resection der Oberschenkel-Diaphyse bei malignen Tumoren (mit Krankenvorstellung)	Borchard (7)	I. 28.	II. 335.
	D. — Körte	I. 30.	
	D. — Goldmann	I. 30.	
Röntgenbilder von Gallensteinen . .	Treplin (Pr. III)	I. 118.	
Röntgenbilder von Patellarfracturen .	Schmidt (Pr. VII)	I. 118.	
Röntgenstrahlen, Einfluss derselben auf Carcinom	Perthes (2)	I. 21.	II. 525.
	D. — Lassar	I. 21.	
	D. — Petersen	I. 22.	
	D. — Kümmell	I. 23.	
Röntgenstrahlen, Hüftgelenk und .	Immelmann (Pr. V)	I. 118.	

S.

Sanduhrmagen	Wullstein (24)	I. 75.	
Scalpirung, totale, geheilt durch Thiersch'sche Hautverpflanzung .	Karg (43)	I. 152.	
	D.—Braun(Götting.)	I. 153.	

Schädel cf. Kopf.			
Schädel, Echinokokken des . . .	Stolz (68)	I. 201.	
	D. — Kredel	I. 205.	
Schädeldefecte, Bedeutung traumatischer, und deren Deckung . . .	Bunge (48)	I. 166.	II. 402.
Schenkelhalsbruch, Apparat für (Demonstration)	Bender (51)	I. 174.	
Schrägfisteln (Witzel), Canüle für (Demonstration)	Werckmeister (18)	I. 55.	
Schulter, myogener Hochstand der .	Manasse (Pr. VIII)	I. 118.	
Schussverletzung, penetrirende, des Herzens; Herznaht (mit Vorstellung des geheilten Falles)	Noll (50)	I. 168.	
	D. — Wolff (Essen)	I. 171.	
	D. — Barth	I. 172.	
	D. — Rehn	I. 173.	
	D. — König	I. 174.	
Schussverletzungen cf. Kopfschüsse.			
Sterilisation seidener Katheter . .	Heusner (80)	I. 231.	

T.

Thorakoplastik (m. Krankenvorstellg.)	Ringel (39)	I. 135.	II. 68.
Thorax cf. Perforatio thoracis.			
Transplantation cf. Gefässtransplant.			
Tuberculose cf. Gelenktuberculose.			
Tuberculose cf. Knochentuberculose.			
Tuberculöse Lymphdrüsen cf. Lymphd.			
Tumor cf. Mediastinaltumor.			
Tumoren, Resection der Oberschenkel-Diaphyse bei malignen (m. Krankenvorstellung)	Borchard (7)	I. 28.	II. 335.
	D. — Körte	I. 30.	
	D. — Goldmann	I. 30.	

U.

Ulcus pepticum n. Gastroenterostomie (mit Vorlegung eines Präparates) .	Brodnitz (25)	I. 77.	
Ureteren, Anatomie der, in ihrer Bedeutung für die Nierenchirurgie (mit Demonstrationen)	Zondek (64)	I. 190.	
Urologie, casuistische Beiträge (mit Demonstrationen)	Kutner (65)	I. 191.	
	D. — Casper	I. 196.	

Seite

V.

Verbände (Demonstration) . . .	Neuber (19)	I. 58.	II. 264.
	D. — Lauenstein	I. 59.	
	D. — Neuber	I. 60.	
Verbandschiene (Demonstration) . .	Vulpius (52)	I. 174.	

W.

Wange, Lymphdrüsen der, und ihre klinische Bedeutung	Küttner (67)	I. 198.	
Wärme-Application, Wirkung localer	Wessely (15)	I. 45.	II. 176.
Wundbehandlung, aseptische . . .	Neuber (19)	I. 58.	II. 264.

Z.

Zonen, hyperalgetische, bei Kopfschüssen	Wilms (41)	I. 140.	
	D. — Brodnitz	I. 141.	
	D. — Dollinger	I. 142.	
	D. — Müller	I. 142.	
Zwerchfell, perforirende Lymphbahnen des	Küttner (67)	I. 199.	

C.

Einladungs-Rundschreiben.

Zweiunddreissigster Congress

der

Deutschen Gesellschaft für Chirurgie.

Der 32. Congress für Chirurgie findet, mit Rücksicht auf den im April tagenden XIV. internationalen medicinischen Congress zu Madrid, vom 3. bis 6. Juni 1903 in Berlin im Langenbeck-Hause statt.

Von einer Begrüssung der Mitglieder am voraufgehenden Abende ist abgesehen worden. Anmeldungen zur Aufnahme neuer Mitglieder können am Tage vor dem Beginne des Congresses an den Verwalter des Langenbeck-Hauses, Herrn Melzer (Berlin N., Ziegelstrasse 10—11) gerichtet werden; auch ist der erste Schriftführer, Herr Professor Dr. W. Körte (Berlin W., Potsdamerstrasse 39) solche anzunehmen bereit. Jede schriftliche Anmeldung muss mit der eigenhändigen Unterschrift dreier Mitglieder der Gesellschaft versehen sein und die genaue Adresse (Namen, Titel, Wohnort) des Vorgeschlagenen enthalten. Formulare für diesen Zweck können von Herrn Melzer bezogen werden.

Die Mitglieder des Ausschusses werden zu einer am Dienstag, den 2. Juni, Vormittags 11 Uhr, abzuhaltenden Sitzung besonders eingeladen werden. Um recht vollzähliges Erscheinen wird schon jetzt gebeten.

Die Eröffnung des Congresses findet Mittwoch, den 3. Juni, Vormittags 10 Uhr, im Langenbeck-Hause statt. An den folgenden Tagen werden ebenda Morgensitzungen von 9—$12^1/_2$ und Nachmittagssitzungen von 2—4 Uhr abgehalten werden.

Die Vormittagssitzung am Mittwoch, den 3. Juni, und die Nachmittagssitzung am Freitag, den 5. Juni, stellen zugleich Generalversammlungen dar.

In der Generalversammlung am Freitag wird der Vorsitzende für das Jahr 1904 gewählt, ebenso eine Anzahl von Ehrenmitgliedern, für welche Vorschläge Seitens des Ausschusses eingereicht werden sollen.

Das gemeinsame Mittagsmahl ist auf Donnerstag, den 4. Juni, Nachmittags $5^1/_2$ Uhr im grossen Saale des zoologischen Gartens festgesetzt. Behufs Einzeichnung der Theilnehmer wird eine Liste während der Sitzung am 3. Juni im Langenbeck-Hause aufliegen; auch können Anmeldungen schon vorher schriftlich an Herrn Melzer gerichtet werden.

Ueber den Ort abendlicher Zusammenkünfte werden Plakate im Langenbeck-Hause Auskunft geben.

Ankündigungen von Vorträgen und Demonstrationen erbitte ich bis zum 1. Mai an meine Adresse (Marburg i. Hessen, Bahnhofstrasse 19). Später einlaufende Anmeldungen können nicht mit Sicherheit auf Berücksichtigung rechnen. Jeder Meldung ist eine genaue Angabe beizufügen, ob es sich um einen theoretischen Vortrag, um einen solchen mit Demonstration, oder um eine einfache Demonstration handelt. Dabei möge ausdrücklich hervorgehoben werden, dass Vorträge, deren wesentlicher Inhalt bereits anderweitig mündlich oder gedruckt veröffentlicht wurde, höchstens in Form eines knappen Auszuges, oder einer kurzen Demonstration zugelassen werden können.

Die Zeit für einen Vortrag ist durch die Geschäftsordnung auf 20 Minuten, diejenige für Bemerkungen in der Discussion auf 5 Minuten festgesetzt worden.

Von auswärts kommende Kranke können im Kgl. Klinikum (Berlin N., Ziegelstr. 5—7) Aufnahme finden. Präparate, Bandagen, Instrumente u. s. w. sind mit Angabe ihrer Bestimmung an Herrn Melzer zu senden.

Derselbe ist auch ermächtigt, Beiträge zum Besten des Langenbeck-Hauses, Zuwendungen für die Büchersammlung, sowie die Jahresbeiträge der Mitglieder entgegenzunehmen. Zur Vermeidung von Irrungen wird um Aufbewahrung der ausgestellten Quittungen gebeten.

Eine Ausstellung von neuen Instrumenten, Apparaten und Gegenständen der Krankenpflege ist, wie alljährlich, in Aussicht genommen.

Ein Demonstrationsabend wird nur unter der Voraussetzung veranstaltet werden, dass eine genügende Anzahl von Vortragenden sich meldet, welche ihre Vorträge an Projectionsbildern erläutern wollen. Bei Einsendung von Anmeldungen an den Vorsitzenden muss dieser Wunsch ausdrücklich hervorgehoben werden. Zugleich aber ist den Herren Dr. Immelmann (Berlin W., Lützowstr. 72) und Dr. Joachimsthal (Berlin W., Magdeburgerstr. 36) hiervon Mittheilung zu machen, welche sich erboten haben, die nöthigen Vorbereitungen zu treffen.

Vorstehendem Einladungsschreiben sind die in der Ausschusssitzung vom 8. Januar d. J. neu durchgesehenen Bestimmungen über den Druck der Verhandlungen des Congresses beigefügt.

Marburg, den 4. Februar 1903.

Dr. Ernst Küster,
Vorsitzender für das Jahr 1903.

Bestimmungen
über die
Herausgabe der Verhandlungen.

Der Ausschuss der Deutschen Gesellschaft für Chirurgie hat am 8. Januar 1903 über die Herausgabe der Verhandlungen der Gesellschaft Folgendes beschlossen.

Die gedruckten Verhandlungen sollen eine getreue Wiedergabe des auf dem Congresse Vorgetragenen bringen, und die Gesellschaft hat ein Recht darauf, zu verlangen, dass alles auf dem Congresse Gesprochene in den Verhandlungen erscheint.

Die Herren Vortragenden können entweder die Rede stenographiren lassen — oder ihren Vortrag selbst zu Protokoll geben. Der anwesende Stenograph erkundigt sich bei jedem Redner danach, ob mitstenographirt werden soll oder nicht.

Wer es vorzieht, seinen Vortrag selbst zu Protokoll zu geben, ist verpflichtet, das Manuscript entweder sogleich oder bis spätestens 4 Wochen nach dem Congress an den ersten Schriftführer (d. z. Dr. W. Körte, Berlin W. 35, Potsdamer Str. 39) einzusenden.

Die Vorträge werden in der Regel in den „Verhandlungen der Deutschen Gesellschaft für Chirurgie" veröffentlicht, und zwar die „grösseren Vorträge und Abhandlungen" in Theil II der Verhandlungen und gleichzeitig in Langenbeck's Archiv für klin. Chir., dessen Herausgeber (A. Hirschwald) die Verhandlungen der Gesellschaft umsonst druckt. Die Bestimmung darüber, welche Vorträge in Theil I der Verhandlungen, und welche in Theil II (letztere gleichzeitig in Langenbeck's Archiv) erscheinen, steht dem ersten Schriftführer zu, welcher die Herausgabe der Verhandlungen besorgt.

Von den kleineren Mittheilungen, Demonstrationen und Reden in der Discussion (Theil I der Verhandlungen) kann die Verlagshandlung Separatabdrücke nicht geben.

Diejenigen Redner, welche ausnahmsweise ihre Vorträge anderweitig zu publiciren wünschen, sind verpflichtet, dem Schriftführer binnen 4 Wochen einen das Wesentliche des Congressvortrages enthaltenden Auszug zu übersenden für Theil I der Verhandlungen. Der Ort der ausführlichen Publication ist darin genau anzugeben.

Die Reden in der Discussion werden ausnahmslos stenographirt. Das Stenogramm wird den Rednern nach dem Congress zugesandt mit dem Ersuchen um eventuelle Correctur und umgehende Rücksendung an den Schriftführer.

Die gedruckten Verhandlungen werden allen Mitgliedern zugesandt. Zu diesem Zwecke ist es nothwendig, bei der Aufnahme neuer Mitglieder die genaue Adresse anzugeben und späterhin jede Veränderung der Stellung und des Wohnortes (Strasse) der Mitglieder dem ersten Schriftführer anzuzeigen.

Bestimmungen

über die

Verwaltung des Vermögens der Deutschen Gesellschaft für Chirurgie.

1. Das gesammte Capitalvermögen der Gesellschaft wird in Werthpapieren der Consol. Preuss. Staatsanleihe oder der Consol. Deutschen Reichsanleihe angelegt.
2. Die Werthpapiere werden bei der Reichshauptbank in Berlin von dem Kassenführer und einem anderen von dem Bureau dazu ermächtigten Mitgliede des Ausschusses gemeinsam auf ihre beiden Namen niedergelegt. Die Nummern der Depotscheine werden von dem Kassenführer auf einem besonderen Blatt des Kassenbuches übersichtlich verzeichnet.
3. Die Depotscheine werden von dem Vorsitzenden der Gesellschaft in einem mit der Aufschrift: „Eigenthum der Deutschen Gesellschaft für Chirurgie" versehenen Couvert aufbewahrt und dürfen ausser im Falle des Todes eines der beiden Niederleger (s. u.) nur auf gemeinsamen mündlichen oder schriftlichen Antrag der beiden Niederleger herausgegeben werden. Bei dem Jahreswechsel stellt der Vorsitzende des abgelaufenen Jahres die Depotscheine seinem Amtsnachfolger zu.
4. Stirbt der Vorsitzende, so hat der stellvertretende Vorsitzende die Depotscheine von den Erben zu extrahiren und in Verwahrung zu nehmen.
5. Stirbt einer der beiden Niederleger, so hat der Vorsitzende unverzüglich dafür zu sorgen, dass ein anderes Mitglied des Ausschusses an seine Stelle tritt. Zum Zwecke der Umschreibung liefert er die Depotscheine an den am Leben gebliebenen Niederleger aus, dieser quittirt auf den Depotscheinen*), lässt sich die Werthpapiere auf der Reichshauptbank herausgeben und deponirt sie sofort wieder gemeinsam mit dem neu hinzugetretenen Ausschussmitglied auf ihre beiden Namen (bezw. lässt das Depot auf die beiden Namen umschreiben), worauf der Vorsitzende die neuen Depotscheine zur Aufbewahrung in Empfang nimmt.
6. Vorstehende Bestimmungen sind in je einem Druckexemplar sämmtlichen Mitgliedern des Ausschusses nach ihrer Wahl in den Ausschuss einzuhändigen. Ein Exemplar wird in das Kassenbuch eingeheftet.

*) Anmerkung: Nach den Bestimmungen der Reichsbank genügt die Quittung von Seiten eines der beiden Niederleger auf den Depotscheinen zur Zurückverlangung der niedergelegten Werthpapiere.

Berlin, den 29. Januar 1899.

Das Bureau
der Deutschen Gesellschaft für Chirurgie.

D.

Statuten

der

Deutschen Gesellschaft für Chirurgie.

Name, Zweck und Sitz der Gesellschaft.

§ 1. Die Deutsche Gesellschaft für Chirurgie hat den Zweck, bei dem stets wachsenden Umfange der Wissenschaft, die chirurgischen Arbeitskräfte zu einigen, durch persönlichen Verkehr den Austausch der Ideen zu erleichtern und gemeinsame Arbeiten zu fördern.

Sie hat ihren Sitz in Berlin.

Zur Erreichung dieses Zweckes veranstaltet die Gesellschaft alljährlich regelmässig im Monat April einen Congress in Berlin. Tag und Ort des Congresses sowie die Zahl der Sitzungstage bestimmt der Vorsitzende der Gesellschaft.

Vermögen der Gesellschaft.

§ 2. Das Vermögen der Gesellschaft setzt sich zusammen:

1) aus einem Capital- und Baarvermögen*).
2) aus den Jahresbeiträgen und aus Zuwendungen, welche der Gesellschaft von Mitgliedern oder von Dritten gemacht werden.

Mitglieder und Organe der Gesellschaft.

§ 3. Die Gesellschaft besteht aus Mitgliedern und aus Ehrenmitgliedern.

Ihre Organe sind: Das Bureau, der Ausschuss und die Generalversammlung.

Mitglieder.

§ 4. Mitglied der Gesellschaft kann Jeder werden, der sich mit Chirurgie beschäftigt.

Wer in die Gesellschaft als Mitglied aufgenommen werden will, muss dazu von drei Mitgliedern der Gesellschaft schriftlich vorgeschlagen werden. Ueber die Aufnahme entscheidet der Ausschuss.

Ehrenmitglieder.

§ 5. Hervorragende Chirurgen können zu Ehrenmitgliedern der Gesellschaft ernannt werden. Indessen soll deren Zahl 12 nicht übersteigen.

---

*) S. General-Versammlung Freitag, 5. Juni. Nachmittags-Sitzung Kassenbericht. I. S. 158 ff.

Die Ernennung von Ehrenmitgliedern erfolgt auf einstimmigen, in einer Sitzung der Generalversammlung einzubringenden Vorschlag des Ausschusses durch die Generalversammlung. Die Abstimmung ist eine schriftliche, mittelst Stimmzettel und findet in der nächstfolgenden Sitzung der Generalversammlung statt. Zur Ernennung von Ehrenmitgliedern bedarf es einer Mehrheit von $^2/_3$ der anwesenden, in der Präsenzliste eingetragenen Mitglieder. Abwesende können an der Abstimmung nicht Theil nehmen.

Beiträge der Mitglieder.

§ 6. Jedes Mitglied zahlt einen Jahresbeitrag von 20 Mark. Die Zahlung hat in der ersten Hälfte des Jahres zu geschehen.

Das Geschäftsjahr ist das Kalenderjahr.

Ein erst in der zweiten Hälfte des Jahres aufgenommenes Mitglied hat den vollen Jahresbeitrag zu entrichten.

Durch einmalige Zahlung des zehnfachen Jahresbeitrages = 200 Mark wird die lebenslängliche Mitgliedschaft erworben.

Eine Veränderung der Jahresbeiträge erfolgt durch Beschluss der Generalversammlung, doch bedarf eine Herabsetzung derselben der Zustimmung der Staatsaufsichtsbehörde.

Ehrenmitglieder zahlen keine Beiträge.

Ein Mitglied, welches trotz zweimaliger Mahnung des Cassenführers mit seinem Beitrage länger als ein Jahr im Rückstande bleibt, gilt als ausgeschieden und wird in der Liste gestrichen. Der Wiedereintritt in die Gesellschaft kann ohne Weiteres erfolgen, sobald der oder die noch rückständigen Beiträge nachgezahlt worden sind.

Ein Mitglied, welches zum Verlust der bürgerlichen Ehrenrechte rechtskräftig verurtheilt ist, verliert ohne Weiteres die Mitgliedschaft.

Gäste.

§ 7. Nichtmitglieder können zum Besuche der Jahresversammlungen der Gesellschaft (Congresse) von Mitgliedern als Gäste eingeführt werden, dürfen jedoch nur mit Genehmigung des Vorsitzenden Vorträge halten und an den Verhandlungen sich betheiligen.

Ausschuss und Bureau.

§ 8. Der Ausschuss der Gesellschaft besteht aus:

1. einem Vorsitzenden,
2. einem stellvertretenden Vorsitzenden,
3. zwei Schriftführern,
4. einem Kassenführer,
5. sämmtlichen früheren Vorsitzenden,
6. und vier anderen Mitgliedern.

Die unter 1. bis 4. genannten Mitglieder des Ausschusses bilden das Bureau der Gesellschaft und des Congresses.

§ 9. Die Wahl der Ausschuss-Mitglieder erfolgt in der Generalversammlung der Gesellschaft, nach Massgabe der folgenden Bestimmungen:

I. Die Wahl des Vorsitzenden erfolgt alljährlich am vorletzten Sitzungstage des Congresses für die Dauer des nächstfolgenden Kalenderjahres durch absolute Stimmenmehrheit der Abstimmenden. Sie muss stets durch Stimmzettel in einem besonderen Wahlgange erfolgen.

Mitglieder der Gesellschaft, welche verhindert sind, an der Generalversammlung Theil zu nehmen, sind berechtigt, sich an dieser Wahl durch Einsendung ihrer Stimmzettel an den ständigen Schriftführer (siehe III.) zu betheiligen, müssen jedoch in diesem Falle die eingesandten Stimmzettel mit ihrer Unterschrift versehen, während die Wahl für die anwesenden Mitglieder eine geheime ist.

Wird die absolute Stimmenmehrheit in dem ersten Wahlgange nicht erreicht, so findet eine Stichwahl zwischen denjenigen beiden Mitgliedern statt, welche die meisten Stimmen erhalten haben.

Bei Stimmengleichheit entscheidet das durch den Vorsitzenden zu ziehende Loos.

II. Der stellvertretende Vorsitzende, der zweite Schriftführer und die vier anderen Mitglieder des Ausschusses werden alljährlich am ersten Sitzungstage des Congresses für die Zeit bis zur nächstjährigen ordentlichen Generalversammlung durch einfache Stimmenmehrheit der Abstimmenden gewählt. Die Abstimmung erfolgt entweder durch Stimmzettel oder durch widerspruchslose Zustimmung.

Bei Stimmengleichheit entscheidet das durch den Vorsitzenden zu ziehende Loos.

III. Der erste Schriftführer und der Kassenführer sind ständige Mitglieder des Ausschusses und des Bureaus in dem Sinne, dass nach ihrer in der ordentlichen Generalversammlung durch einfache Stimmenmehrheit erfolgten Wahl ihre Amtsdauer eine zeitlich unbegrenzte ist.

Zur Zeit ist erster Schriftführer der Gesellschaft der Prof. Dr. W. Körte und Kassenführer der Oberstabsarzt und Prof. Dr. A. Köhler.

Die ausgeschiedenen Ausschuss-Mitglieder sind sofort wieder wählbar.

§ 10. Der Ausschuss regelt seine innere Thätigkeit und die Amtsthätigkeit seiner Mitglieder selbst. Er leitet die gesammten Angelegenheiten der Gesellschaft, insoweit dieselben nicht ausdrücklich dem Vorsitzenden, dem Bureau oder der Generalversammlung zugewiesen sind.

Er ist beschlussfähig, sobald mindestens fünf Mitglieder, einschliesslich des Vorsitzenden oder dessen Stellvertreters, anwesend sind. Die Einladungen erfolgen schriftlich, bezw. durch gedruckte oder sonstwie mechanisch vervielfältigte Zusendungen durch den Vorsitzenden oder in dessen Auftrage durch den ständigen Schriftführer, oder mündlich in einer Sitzung.

Ist eine mündliche Verhandlung und Beschlussfassung des Ausschusses nicht möglich, weil derselbe nicht versammelt ist, so erfolgt die Abstimmung schriftlich durch Umlauf. In diesem Falle sind die sämmtlichen im Amte befindlichen Ausschuss-Mitglieder vom Vorsitzenden um schriftliche Abgabe ihrer Stimme zu ersuchen.

Bei der Abstimmung entscheidet Stimmenmehrheit. Im Falle der Stimmengleichheit giebt die Stimme des Vorsitzenden eventuell dessen Stellvertreters den Ausschlag.

§ 11. Das Bureau führt die laufenden Geschäfte der Gesellschaft und vertritt sie nach Aussen in allen gerichtlichen und aussergerichtlichen Angelegenheiten, insbesondere auch in denjenigen Fällen, in welchen die Gesetze sonst eine Specialvollmacht erfordern. Dasselbe verwaltet das Vermögen der Gesellschaft nach den Grundsätzen der Vormundschafts-Ordnung, unter Aufsicht des Ausschusses und der Generalversammlung.

§ 12. Der Vorsitzende, oder im Falle seiner Verhinderung der stellvertretende Vorsitzende, führt in allen Sitzungen des Ausschusses, des Bureaus und der Generalversammlung des Congresses den Vorsitz.

Die Einziehung der Mitglieder-Beiträge erfolgt durch den Kassenführer.

§ 13. Scheidet ein Mitglied des Ausschusses im Laufe seiner Amtsperiode aus irgend einem Grunde aus, so ergänzt der Vorsitzende bis zur nächsten ordentlichen Generalversammlung den Ausschuss durch Zuwahl aus der Zahl der Mitglieder der Gesellschaft.

§ 14. Die Beglaubigung der Mitglieder des Ausschusses bezw. des Bureaus wird durch ein von dem Königlichen Polizei-Präsidenten von Berlin auf Grund der Wahlverhandlungen auszustellendes Zeugniss geführt.

§ 15. Der Ausschuss hat alljährlich der Generalversammlung einen Geschäftsbericht über das abgelaufene Geschäftsjahr zu erstatten und die Verwaltungsrechnung zu legen. Die Generalversammlung beauftragt zwei Mitglieder mit der Prüfung derselben und ertheilt demnächst dem Ausschuss, nach Erledigung etwaiger Anstände, Entlastung.

§ 16. Alljährlich, regelmässig im Monat April, gleichzeitig mit dem von der Gesellschaft veranstalteten Congresse (§ 1), findet in Berlin die ordentliche Generalversammlung an dem vom Vorsitzenden bei der Einladung anzugebenden Orte statt.

Die Einladungen hierzu erfolgen mindesten vier Wochen vorher schriftlich bezw. durch gedruckte oder sonstwie mechanisch vervielfältigte Zusendungen, unter Angabe der Tagesordnung für die erste Sitzung der Generalversammlung, welche am ersten Sitzungstage des Congresses stattfindet. In dieser Sitzung hat gemäss § 15 der Ausschuss durch den Vorsitzenden Bericht über die Thätigkeit der Gesellschaft im abgelaufenen Geschäftsjahre, sowie über die finanzielle Lage der Gesellschaft zu erstatten und beantragt die im § 15 erwähnte Entlastung.

Sodann finden die Wahlen des Ausschusses, mit Ausnahme des Vorsitzenden und der zwei ständigen Mitglieder des Ausschusses statt, nöthigenfalls auch die der beiden letzten.

Endlich erfolgt am vorletzten Sitzungstage des Congresses gemäss § 6 die Wahl des Vorsitzenden für die Dauer des nächstfolgenden Kalenderjahres.

Die Generalversammlung hat ferner zu beschliessen über

1. die Veränderung der Beiträge der Mitglieder (§ 6),
2. den Erwerb von Grundstücken für die Gesellschaft, deren Veräusserung und Belastung.
3. die Abänderung der Statuten,
4. die Auflösung der Gesellschaft.

Stimmberechtigt in der Generalversammlung sind, ausser den Mitgliedern, auch die Ehrenmitglieder.

Soweit die Statuten nichts Anderes bestimmen, fasst die Generalversammlung ihre Beschlüsse durch einfache Stimmenmehrheit der Abstimmenden. Bei Stimmengleichheit entscheidet die Stimme des Vorsitzenden, eventuell dessen Stellvertreters.

§ 17. Ueber Abänderungen der Statuten kann die Generalversammlung nur beschliessen, wenn die Abänderungsanträge den Mitgliedern bei der Einladung zur Generalversammlung mitgetheilt worden sind.

Abänderungen der Statuten, welche den Sitz, die äussere Vertretung oder den Zweck der Gesellschaft betreffen, bedürfen der landesherrlichen Genehmigung, alle übrigen der Genehmigung des Oberpräsidenten von Berlin.

§ 18. Im Falle der Auflösung der Gesellschaft hat die Generalversammlung, welche diese Auflösung beschliesst, zugleich Verfügung über die Ausführung der Auflösung und über die Verwendung des Vermögens der Gesellschaft zu treffen.

Der Beschluss über die Auflösung der Gesellschaft und über deren Ausführung sowie über die Verwendung des Vermögens bedarf der landesherrlichen Genehmigung.

Berlin, den 24. April 1889.

Der Vorstand der Deutschen Gesellschaft für Chirurgie.

(Unterschriften.)

Geschäftsordnung.

§ 1. Der Vorsitzende setzt die Tagesordnung fest und bestimmt die Reihenfolge der Vorträge und Demonstrationen.

§ 2. Die Vorträge dürfen bis zu 20 Minuten dauern. Der Vorsitzende hat das Recht, ohne Befragen der Versammlung, denselben eine weitere Ausdehnung bis zu 10 Minuten — also in Summa 30 Minuten — zu geben.

§ 3. Die Reden in der Discussion dürfen 5 Minuten oder, auf Zulassung des Vorsitzenden, „einige Minuten“ länger dauern.

E.

Verzeichniss der Mitglieder

der

Deutschen Gesellschaft für Chirurgie.*)

I. Ehren-Mitglieder.

1. Sir Joseph Lister, Lord in London. 1885.
2. Dr. von Esmarch, Wirkl. Geh.-Rath und Professor, Exc. in Kiel. 1896.

*3. Dr. Franz König, Geh. Med.-Rath und Professor in Berlin. 1902.

*4. Dr. Ernst von Bergmann, Wirkl. Geh. Rath, Professor, Generalarzt à la suite, Excellenz in Berlin. 1902.

5. William Macewen, M. D., Professor in Glasgow. 1902.
6. W. W. Keen, M. D., Professor in Philadelphia. 1902.
7. Dr. Felix Guyon, Professor in Paris. 1902.
8. Dr. Durante, Professor in Rom. 1902.
9. Dr. Theodor Kocher, Professor in Bern. 1903.
10. Dr. Czerny, Geh. Rath und Professor, Excellenz in Heidelberg. 1903.

Dr. von Langenbeck, Exc., Ehren-Präsident 1886. † 29. Sept. 1887.
Dr. Billroth, Hofrath und Prof. in Wien. 1887. † 6. Febr. 1894.
Dr. Thiersch, Geh.-Rath u. Prof. in Leipzig. 1895. † 28. April 1895.
Sir Spencer Wells, Bart., in London. 1887. † 2. Februar 1897.
Dr. Gurlt, Geh. Med.-Rath u. Prof. in Berlin. 1896. † 8. Jan. 1899.
Sir James Paget, Bart., in London. 1885. † 30. Dec. 1899.
Dr. Ollier, Professor in Lyon. 1890. † 25. November 1900.

II. Ausschuss-Mitglieder.

L*11. Vorsitzender: Dr. Küster, Geh. Med.-Rath und Professor in Marburg a./L., Bahnhofstr. 19.

Stellvertreter des Vorsitzenden: Dr. Franz König, s. oben.

L*12. Erster Schriftführer: Dr. W. Körte, Geh. San.-Rath und Professor in Berlin, Potsdamerstr. 39.

*13. Zweiter Schriftführer: Dr. Kümmell, dirigirender Arzt in Hamburg-Eppendorf.

*14. Kassenführer: Dr. A. Köhler, Oberstabsarzt und Professor in Berlin, Gneisenaustr. 35.

---

*) Die auf dem Congress anwesenden Mitglieder sind mit einem * bezeichnet. — Die lebenslänglichen Mitglieder sind mit einem L gekennzeichnet. Liste der L. M. siehe unter No. V. S. LXX.

Anderweitige Ausschuss-Mitglieder.

15. Dr. von Bruns, Professor in Tübingen.
- Czerny, s. oben.
L*16. - Freiherr v. Eiselsberg, Hofrath und Professor in Wien.
- von Esmarch, s. oben.
L 17. - Gussenbauer, Hofrath und Professor in Wien. † 19. 6. 1903.
*18. - Rehn, Professor und dirig. Arzt in Frankfurt a./M.
L*19. - Riedel, Geh. Med.-Rath und Professor in Jena.
*20. - Trendelenburg, Geh. Med.-Rath und Professor in Leipzig.
*21. - Richter, Geh. Med.-Rath und Professor in Breslau.
- Theodor Kocher, s. oben.
- Ernst von Bergmann, s. oben.

III. Mitglieder*).

22. Dr. Abel in Berlin, Genthinerstr. 19.
*23. - E. Adler, San.-Rath in Berlin, Motzstr. 90.
*24. - Sim. Adler in Berlin, Oranienburgerstr. 68.
25. - Ahlfeld, Geh. Med.-Rath und Professor in Marburg.
*26. - Reinh. Ahrens in Remscheid.
*27. - Philipp Ahrens in Ulm, Heimstr. 17.
28. - Akutsu in Tokio, Djuntendo-Hospital (Japan).
29. - Albers, Ober-Stabsarzt in Tientsin (China).
30. - Albers, San.-Rath und Knappschaftsarzt in Myslowitz.
31. - Albers-Schönberg in Hamburg, Klopstockstr. 10.
*32. - Alberti, Professor und dirig. Arzt in Potsdam.
33. - Paul Albrecht in Wien IX, Alserstr. 4.
*34. - Aldehoff, dirig. Arzt in Halle.
*35. - E. Alexander in Leipzig, Tauchaerstr. 2.
*36. - Adolf Alsberg in Cassel.
*37. - Alsberg, dirig. Arzt in Hamburg.
*38. - Altmann, dirig. Arzt in Zabrze.
39. - Aly, dirig. Arzt in Hamburg.
40. - Amann, Privatdocent in München, Sonnenstr. 7.
*41. - Amberger in Frankfurt a. M.
42. - Amson in Wiesbaden.
43. - Leop. Ancke in Chemnitz, Brückenstr. 21.
*44. - Anders, Oberarzt in Gnesen.

---

*) Die lebenslänglichen Mitglieder sind mit einem L vor der No. versehen. — Vergl. auch Zusammenstellung der lebenslänglichen Mitglieder unter No. V am Schluss des Registers. — Die lebenslängliche Mitgliedschaft wird erworben durch einmalige Zahlung des zehnfachen Jahresbeitrages = 200 Mark. § 6 der Statuten.

45. Dr. von Angerer, Obermedicinalrath und Professor in München.
46. - Anschütz, Privatdocent in Breslau, XVI.
*47. - Appel, dirig. Arzt in Brandenburg a. H.
48. - Appel, General-Oberarzt in Chemnitz.
*49. - Appunn, dirig. Arzt in Salzwedel.
*50. - Arnd, Docent in Bern.
51. - Arendt, Knappschaftsarzt in Kattowitz.
52. - Asarewitsch in Warschau (Polen).
*53. - Aschoff in Berlin, Friedrichstr. 1.
54. - Auerbach in Baden-Baden.
L 55. - Auler, Stabsarzt in Plantières-Queulen bei Metz.
56. - Axenfeld, Professor in Freiburg i. Br.
*57. - Backhaus in Berlin, Grosse Hamburgerstr. 8.
*58. - Peter Bade in Hannover.
59. - Ferd. Baehr, Oberarzt in Hannover, Stader-Chaussee 34.
60. - Bail in Windhoek, Deutsch Südwest-Afrika.
*61. - J. Bakes in Trebitsch (Mähren).
62. - Bakker in Emden.
63. - Balster in Dortmund.
L 64. - von Bardeleben, Chef-Arzt in Bochum.
L 65. - Bardenheuer, Geh. San.-Rath, Professor und dirig. Arzt in Köln.
L 66. - Franz Bardenheuer, dirig. Arzt in Bochum.
67. - Arthur E. Barker, Professor in London, W. 87 Harleystr.
*68. - Bartels, Geh. Sanitätsrath und Professor in Berlin, Roonstr. 7.
*69. - Barth, Med.-Rath, Professor und dirig. Arzt in Danzig.
70. - Barthauer in Halberstadt.
71. - Bauer, dirig. Arzt in Malmö, Schweden.
*72. - E. W. Baum, Assistenzarzt in Kiel, Chirurg. Univ.-Klinik.
*73. - Baur in Frankfurt a. M., Gärtnerweg 7.
74. - J. Baumgärtner, Med.-Rath und dirig. Arzt in Baden-Baden.
75. - Karl Bayer, Professor in Prag, Wenzelsplatz 17.
*76. - J. A. Becher in Berlin, Fürtherstr. 10.
*77. - von Beck, Prof. u. Krankenh.-Director in Karlsruhe, Hertzstr. 6.
78. - Carl Beck, Professor in Chicago.
L 79. - Carl Beck, Professor in New York, No. 37 East 31. Street.
L*80. - Adolf Becker in Rostock.
81. - L. Becker, Geh. Med.-Rath u. Kreisarzt in Berlin, Gneisenaustr. 99.
L*82. - Becker, Oberarzt in Hildesheim.
83. - Benary, San.-Rath in Berlin, Lützowstr. 42.
84. - Benckiser, Hofrath in Karlsruhe.
*85. - Benda, Professor und Prosector in Berlin, Kronprinzen-Ufer 30.
*86. - O. Bender in Leipzig, Markgrafenstr. 8.
L*87. - Bennecke, Professor in Charlottenburg, Fasanenstr. 13.
88. - Benzler, Generaloberarzt in Flensburg.
89. - John Berg, Professor in Stockholm (Schweden).
*90. - van den Berg in Groningen (Holland).

91. Dr. van Bergen in Amsterdam, Johannes Verhulststraat 39 (Holland).
92. - Bergenhem in Nyköping, Schweden.
*93. - A. von Bergmann, dirig. Arzt in Riga (Russland).
94. - Wilh. Bergmann, Primarchirurg zu Saaz in Böhmen.
*95. - Alfred Berliner in Berlin, Neue Schönhauserstr. 12.
L 96. - Bernays, Professor in St. Louis, Nord-Amerika.
*97. - Berndt in Stralsund.
98. - Berner in Fürstenberg i. Mecklbg.
99. - Berns zu Freiburg i. Br.
*100. - Bertram in Meiningen.
101. - Bertelsmann, Cassel, Hohenzollernstr. 70.
*102. - Bessel Hagen, Prof. u. dirig. Arzt in Charlottenburg b. Berlin, Carmerstr. 14.
*103. - von Bestelmayr, General-Stabsarzt in München.
104. - Bettmann in Leipzig, Dresdenerstr. 1.
L*105. - Bidder, San.-Rath in Berlin, Kurfürstenstr. 103.
*106. - Bier, Professor in Greifswald.
*107. - Bier, Assistenzarzt in Berlin, Johannisstr. 11.
*108. - Konrad Biesalski in Berlin, Camphausenstr. 19a.
109. - Blauel, Assistenzarzt in Tübingen, chirurg. Klinik.
*110. - Blecher, Stabsarzt in Brandenburg a. H., Steinstr. 52.
111. - Oscar Bloch, Professor in Kopenhagen (Dänemark).
*112. - Blumberg in Berlin, Potsdamerstr. 115.
*113. - Bockenheimer, Assistenzarzt in Berlin, Ziegelstr. 10—11.
*114. - Bode, Assistenzarzt in Frankfurt a. M., Friedenstr. 2.
*115. - Bode in Halensee, Ringbahnstr. 121.
*116. - Boegel in Hannover.
*117. - Alfred Boeger, San.-Rath und dirig. Arzt in Osnabrück.
*118. - Boerner in Leer.
*119. - Boeters, Sanitätsrath und dirig. Arztin Görlitz.
120. - Boetticher, Privatdocent in Giessen.
121. - Bogatsch, San.-Rath und Vorstand des Instituts für Unfallversicherung in Breslau.
*122. - Boll in Berlin, Potsdamerstr. 112b.
*123. - Borchard, Medicinal-Rath und Oberarzt in Posen.
*124. - Borchardt, Privatdocent und Assistenzarzt in Berlin, Ziegelstrasse 5/9.
*125. - Borchert, San.-Rath in Berlin, Mohrenstr. 13/14.
126. - Borck in Rostock.
*127. - Borelius, Professor in Lund, Schweden.
128. - R. Born in Bad Wildungen.
*129. - Erich Börner, Oberarzt in Rostock, Chir. Klinik.
*130. - Borrmann, Privat-Docent in Göttingen, Düstereileweg 1.
131. - Boshamer, dirig. Arzt in Witten a. Ruhr.
132. - Bossler, Oberarzt in Bonn, Michaelstr. 1.
*133. - Bourwieg in Berlin, Oranienburgerstr. 67.

134. Dr. Braatz, Privatdocent zu Königsberg i. Pr.
135. - Brachmann, Marine-Stabsarzt in Kiel.
136. - A. v. Brackel in Libau, Ulichstr. 39 (Russland).
L*137. - Braem in Chemnitz.
*138. - von Bramann, Professor in Halle a. S.
139. - Brandis, Geh. San.-Rath in Godesberg bei Bonn.
*140. - Brauer, Professor in Heidelberg.
141. - Braun, Stabsarzt in Trier, Neustrasse 11.
*142. - Heinrich Braun, Geh. Med.-Rath u. Prof. in Göttingen.
*143. - Heinrich Braun, Privatdocent in Leipzig.
*144. - Wilh. Braun, Oberarzt in Berlin, Luisen-Platz 7.
*145. - Brauneck, dirig. Arzt in Sulzbach b. Saarbrücken.
146. - Brauns, Medicinal-Rath in Eisenach.
147. - Breitung zu Plauen i. V., Albertstr.
148. - Brenner, Primararzt in Linz a. d. Donau, Lustenauerstr. 9.
*149. - Brentano, Oberarzt in Berlin, Krankenhaus am Urban.
*150. - Brodnitz in Frankfurt a. M.
*151. - Hans Brossmann in Troppau (Oestr. Schlesien).
*152. - P. Bröse in Berlin, Steglitzerstr. 68.
*153. - Max von Brunn, Assistenz-Arzt in Tübingen.
*154. - Walter von Brunn in Marburg, Chir. Klinik.
*155. - Conrad Brunner in Münsterlingen (Schweiz).
156. - Frz. Brunner, Hofrath und Oberarzt in München.
157. - Fritz Brunner, dirig. Arzt in Neumünster b. Zürich (Schweiz).
*158. - Brückner, San.-Rath in Glauchau (Sachsen).
*159. - Buchbinder in Leipzig.
160. - Buderath in Bottrop i. Westf.
*161. - von Büngner, Professor und dirig. Arzt in Hanau (Hess.-Nassau).
162. - von Bürck in Bochum.
*163. - Buff in Köln, Hohenstauffen-Ring 63.
*164. - Bunge, Privatdocent und Oberarzt zu Königsberg i. Pr.
165. - von Burckhardt, Ober-Med.-Rath und dirig. Arzt in Stuttgart.
*166. - Emil Burckhardt, Professor in Basel (Schweiz).
L*167. - F. Busch, Professor in Charlottenburg, Lietzenburgerstrasse.
168. - Buschke, Privatdocent u. Assistenzarzt in Berlin, Mohrenstr. 61.
169. - Busse in Wien I., chirurg. Klinik.
170. - A. Butter in Dresden, Sidonienstr. 10.
*171. - Butters in Erlangen.
172. - Fritz Cahen, dirig. Arzt in Köln.
*173. - van Calcâr in Groningen, Holland.
174. - Cammerer, Generalarzt des IX. Armee-Corps in Altona.
175. - von Campe in Hannover.
*176. - Paul Canon in Berlin, Gr. Frankfurterstr. 137.
177. - Cappelen, dirig. Arzt in Stavanger, Norwegen.
*178. - Leo Caro in Hannover.
*179. - Leo Caro in Berlin, Calvinstr. 4.

180. Dr. Caspary, Professor in Königsberg, Theaterstr. 5.
*181. - Leop. Casper, Professor in Berlin, Wilhelmstr. 48.
*182. - Caspersohn, dirig. Arzt in Altona.
183. - Castenholz, Oberarzt in Köln, Kinderspital, Beethovenstr. 10.
184. - Anton Ceci, Professor in Pisa (Italien).
185. - von Chamisso in Stargard i. Pom.
186. - Chlumsky, Docent in Krakau, Mikotajskagasse 28 (Galizien).
187. - Karl Christel in Metz, Heerstr. 4.
188. - Chwat, pensionirter San.-Rath in Warschau.
*189. - Paul Clairmont in Wien, IX. Alsenstr. 4.
190. - De Cock, Professor in Gent (Belgien).
*191. - Eugen Cohn in Berlin, Potsdamerstr. 54.
*192. - Maxim. Cohn, Primararzt in Lodz (Russisch Polen).
*193. - Colley in Insterburg.
194. - Colmers in München, Chirurg. Klinik.
*195. - Alex Côlvin in Saint-Paul Minn., 265 Summit-Place (U. S. A.)
196. - Conrads in Essen a. R.
*197. - Ernst Cordua in Harburg.
*198. - H. Cordua, dirig. Arzt in Hamburg.
*199. - Cossmann, Oberarzt in Duisburg.
200. - Coste, Stabsarzt in Strassburg i. Els., Schwarzwaldstr. 28.
201. - Karl Cramer, dirig. Arzt in Köln, Kardinalstr. 2.
202. - Credé, Generalarzt à l. s. in Dresden.
203. - Creite, Physikus in Schöningen, Herzogthum Braunschweig.
*204. - O. Croce in Berlin, Johannisstr. 7.
*205. - Max David in Berlin, Oranienburgerstr. 72.
206. - Eduard Deetz in Rostock (Chirg. Univ.-Klinik.)
207. - Demuth, Generalarzt in Breslau.
208. - Denecke in Helmstedt (Braunschweig).
209. - Wilh. Depner in Kronstadt (Siebenbürgen).
210. - Deutz, dirig. Arzt in Neu-Rahnsdorf.
211. - Derlin, Stabsarzt in Stettin.
212. - Dirksen, Marine-Ober-Stabsarzt in Cuxhaven.
213. - Dobbertin in Berlin NW., Charité.
*214. - Doebbelin, Stabsarzt in Danzig, Pfefferstadt 76.
215. - Döderlein, Professor in Tübingen.
216. - Felix Dörffel in Leipzig, Sebastian Bachstr. 7.
*217. - Dörfler in Weissenburg am Sand, Mittelfranken.
*218. - Heinr. Dörfler in Regensburg.
*219. - Dollinger, Professor in Budapest, VII. Kevepescherstr. 52 (Ungarn).
*220. - Donalies in Berlin, Wilhelmstr. 3b.
221. - Doutrelepont, Geh. Med.-Rath und Professor in Bonn.
222. - Doyen in Paris, 6 Rue Piccini, Avenue du Bois de Boulogne.
223. - Dreesmann in Köln, Elisenstr. 8.
*224. - Drehmann in Breslau.
225. - Dreier, dirig. Arzt in Bremen.

*226. Dr. Dührssen, Professor in Berlin, Lessingstr. 35.
*227. - Dürr in Berlin, Bülowstr. 96.
*228. - Dumstrey, dirig. Arzt in Rathenow, Schleusenstr. 4.
*229. - Eckstein in Berlin, Steglitzerstr. 10.
230. - Edel, San.-Rath in Berlin, Dorotheenstr. 22.
*231. - Ehrhardt, Privatdocent zu Königsberg i. Pr.
232. - Ehrich, Privatdocent und Secundärarzt in Rostock.
*233. - Eichel, Ober-Stabsarzt in Breslau.
234. - Eickenbusch, dirig. Arzt zu Hamm i. W.
L 235. - Eigenbrodt, Professor in Leipzig.
L* - Freiherr von Eiselsberg, siehe oben.
236. - Eix in Bückeburg.
237. - Ekehorn, dirig. Arzt in Sundsvall, Schweden.
*238. - Elbogen, Primararzt zu Kladno in Böhmen.
239. - Elsaesser, Assistenzarzt in Bern (Schweiz), Chirurg. Klinik.
*240. - Johannes Elter in Rostock, Chir. Klin.
*241. - Enderlen, Professor und Secundärarzt in Marburg.
242. - Engel in Berlin, Uhlandstr. 58/59.
243. - Engelhardt in Giessen, Chirurg. Univ.-Klinik.
244. - von Engelmann in Riga, Thronfolgerboul. 6 (Russland).
*245. - Alfred Engelmann, Assistenz-Arzt in Berlin, Ziegelstr. 5—9.
*246. - Guido Engelmann in Wien I., Rathausstr. 7.
247. - W. Engels in Hamburg (vom 15. Nov. 1903 in Bonn, Chirurg. Univ.-Klinik).
*248. - Erasmus, San.-Rath u. dirig. Arzt in Crefeld.
*249. - Erbkam, Kreisarzt zu Grünberg in Schlesien.
L 250. - Escher, Primar-Chirurg in Triest.
251. - Eschenbach, Oberarzt in Berlin.
*252. - Ettlinger in Frankfurt a. M., Stauffenstr. 2.
*253. - Eulitz in Dresden.
*254. - Evler, Stabsarzt in Treptow a. Rega.
*255. - Eyff, dirig. Arzt in Nimptsch.
*256. - von Farkas, Königl. Rath und Oberarzt in Budapest (Ungarn).
*257. - Federmann in Berlin, Thurmstr. 21.
258. - Fehleisen in St. Francisco, Californien.
259. - Leop. Feilchenfeld in Berlin, Luisenstr. 36.
260. - L. Fellner, Kais. Rath, Brunnenarzt in Franzensbad (Böhmen).
L 261. - Fenger, dirig. Arzt in Chicago (N. A. U.).
*262. - Fernbacher in Zankerode (Sachsen).
*263. - Jul. Fertig, Assistenz-Arzt in Göttingen, Chir. Univ.-Klinik.
264. - Fialla, dirig. Arzt in Bukarest (Rumänien).
265. - von Fichte, General-Arzt z. D., Excl. in Stuttgart, Werastr. 12.
266. - Wald. Fick in St. Petersburg, Wassili Ostrow 15. Linie N. 4. Deutsch. Alex. Hosp.
*267. - Julius Finck in Charkow, Wossnessenskaye 12 (Süd-Russland).
268. - Fink, Primar-Arzt in Karlsbad (Böhmen).

L 269. Dr. Firle in Bonn.
*270. - August Fischer, dirig. Arzt in Darmstadt.
271. - Ernst Fischer, Professor zu Strassburg i. E., Küferstr. 25.
272. - Franz Fischer, Oberarzt in Danzig, Stadtgraben 5.
273. - Fritz Fischer, Professor zu Strassburg i. Elsass, Thomasgasse 16.
274. - Georg Fischer, San.-Rath und dirig. Arzt in Hannover, Warmbüchenstrasse 22.
*275. - Hermann Fischer in Stettin.
*276. - Hermann Fischer, Geh. Med.-Rath und Professor in Berlin, Albrechtstr. 14.
*277. - Karl Fischer, dirig. Arzt in Königshof, Böhmen.
278. - Fleischhauer, dirig. Arzt in München-Gladbach.
*279. - Floeck, Stabsarzt in Schweidnitz, Rothestr. 6 (Schlesien).
280. - Flöel, Sanitätsrath in Coburg.
281. - Föderl in Wien IX., Mariannengasse 32.
*282. - Alexander Fraenkel, Professor in Wien, Wasagasse 12.
*283. - Bernhard Fraenkel, Geh. Med.-Rath u. Professor in Berlin, Belleyuestr. 4.
284. - Felix Fraenkel, Secundärarzt in Nürnberg, Städt. Krankenhaus.
*285. - Max Fraenkel in Berlin, Rankestr. 35.
*286. - Francke in Altenburg.
287. - Ernst R. W. Frank in Berlin, Karlstr. 27.
*288. - Herm. Frank in Berlin, Keithstr. 4.
*289. - Jacob Frank in Fürth (Bayern).
*290. - N. H. Frank in Zwolle (Holland).
*291. - Rud. Frank, Docent und Primararzt in Wien, Bauermarkt 8.
*292. - Frank in Berlin, Krankenhaus am Urban.
*293. - Felix Franke, Professor und Chefarzt in Braunschweig.
294. - Franke, Stabsarzt in Colmar i. Els.
*295. - Franz, Stabsarzt in Berlin, Ziegelstr. 5—9.
296. - Franzén, dirig. Arzt in Helsingborg, Schweden.
297. - von Frater, dirig. Arzt in Nagy-Várad, Ungarn.
298. - Frentzel in Berlin, Kurfürstendamm 230.
*299. - Alb. Freudenberg in Berlin, Wilhelmstr. 20.
300. - Freyer, Med.-Rath in Stettin, Gr. Wollweberstr. 23.
*301. - Fricker, dirig. Arzt in Odessa (Russland).
*302. - Friedenheim in Berlin, Leipzigerstr. 29.
303. - Georg Friedlaender in Berlin, Schiffbauerdamm 37.
*304. - Friedrich, Professor in Greifswald.
305. - Anton R. von Frisch, Professor in Wien.
306. - Füller, San.-Rath u. dirig. Arzt in Neunkirchen, Reg.-Bez. Trier.
307. - Bruno Fürbringer in Braunschweig, Adolfstr. 62.
308. - Fürstenheim, Geh. San.-Rath in Berlin-Charlottenburg, Fasanenstr. 13.
309. - Heinrich Füth, Privatdocent in Leipzig, Stephanstr. 7.

310. Dr. Rob. Füth, Spitalarzt in Metz, Gefängnissstr. 4.
*311. - Gaertner, Professor in Wien I., Schulerstr. 10.
312. - Gähde, Generalarzt des X. Armee-Corps in Hannover, Rumannstr. 2.
313. - Gain in Berlin, Krankenhaus Friedrichshain.
*314. - Garnerus in Lingen an der Ems.
L 315. - Garrè, Geh. Med.-Rath und Professor zu Königsberg i. Pr.
*316. - Gebhard zu Schwerin in Mecklenburg.
317. - Ad. Gebhart in München, Perusastr. 1.
318. - C. Geelvink, dirig. Arzt in Emden.
319. - Gehle in Bremen, Kohlhökerstr. 66.
320. - Fel. Geisböck, Oberarzt in Linz, Feldstr. 19.
321. - Geissler, Ober-Stabsarzt in Hannover.
*322. - Franz Geisthövel in Soest.
323. - Theodor Geisthövel, dirig. Arzt in Bielefeld, Turnerstr. 8.
324. - Alfred Genzmer, Professor in Halle a. S., Albrechtstr. 7.
*325. - Hans Genzmer in Berlin, Nürnbergerstr. 8.
326. - Gerdeck in Elberfeld.
327. - Gerdes in Schildesche, Westfalen.
*328. - Gericke, Sanitätsrath in Berlin, Motzstr. 3.
329. - Gerlach in Bad Polzin, Pommern.
330. - Gerstein, Sanitätsrath, dirig. Arzt in Dortmund.
*331. - Gerstenberg in Berlin, Brunnenstr. 185.
332. - Gerster, Professor in New York (U. S. A.).
L*333. - Gersuny, dirig. Arzt in Wien VIII, Bennogasse 27.
334. - Gerulanos, Professor und Direktor in Athen, Zalakostastr. 6.
335. - Gessner in Memel.
336. - Gevaert in Middelkerke (†).
*337. - Ludwig Gilmer, Oberarzt in Worms.
*338. - Paul Glaessner in Halle a. S.
339. - Alfred von Gleich, Ordinarius am Krankenhaus der barmherzigen Brüder in Wien II., Taborstr. 14.
*340. - Gleiss in Hamburg.
*341. - Glimm, Assistenz-Arzt in Greifswald.
342. - Gluck, Professor und dirig. Arzt in Berlin, Potsdamerstr. 1.
343. - Gnesda in Wien.
*344. - Gocht, Secundärarzt in Halle a. S.
*345. - Goebel, dirig. Arzt in Ruhrort.
L 346. - Goebel, Oberarzt a. deutschen Hospital i. Alexandrien (Aegypten).
347. - Rud. Goebell, Privatdocent und Assistenzarzt in Kiel.
*348. - Goecke in Köln.
*349. - Goedecke in Berlin, Thurmstr. 21.
*350. - Goepel in Leipzig.
L 351. - Goering, dirig. Arzt in Bremen.
*352. - Görges, San.-Rath und dirig. Arzt in Berlin, Motzstr. 4.
353. - Göschel, Hofrath und Oberarzt in Nürnberg.
*354. - Arthur Götzl in Prag (Böhmen).

*355. Dr. Gohl, dirig. Arzt in Amsterdam (Holland).
*356. - Goldmann, Professor zu Freiburg i. Br., Kaiserstr. 18.
*357. - Goldschmidt in Berlin, Potsdamerstr. 71.
358. - Goldstein in Berlin, Städt. Krankenhaus Friedrichshain.
359. - K. Goppelt in Treuchtlingen.
*360. - Gossner, Ober-Stabsarzt in Brandenburg a. H., Schützenstr. 38.
*361. - Gottschalk, Privatdocent in Berlin, Potsdamerstr. 108.
*362. - Georg Gottstein, Privatdocent und Assistenzarzt in Breslau.
*363. - Graessner, Stabsarzt in Köln.
*364. - Graetzer in Görlitz.
365. - Graf, Stabsarzt in Berlin, Hohenzollernstr. 19.
*366. - Graff, Privatdocent in Bonn.
L 367. - Graser, Professor, Director der chir. Klinik in Erlangen.
368. - Greiffenhagen in Reval, Russland.
369. - Grein in Leipzig, Bismarckstr. 1.
*370. - Greussig, Primararzt in Tetschen.
*371. - Grieshammer in Dresden, Pillnitzerstr. 61.
372. - Grimm in Marienbad, Böhmen.
L 373. - Grimm in Nürnberg.
*374. - Grisson, Oberarzt in Hamburg, Magdalenenstr. 13.
375. - Groeneveld, Sanitätsrath in Leer (Ostfriesland).
376. - Grohé, Privatdocent in Jena.
*377. - Gross, Privat-Docent in Jena.
378. - Grosse in Cassel, Hohenzollernstr. 8.
379. - Grossheim, Generalarzt des XVIII. Armee-Corps in Frankfurt a. M., Wöhlerstr. 6.
*380. - Grüneberg, dirig. Arzt in Altona.
381. - Grüneisen in Weissenfels.
*382. - Gubalke, dirig. Arzt in Forst i. L.
L*383. - Gürtler, Med.-Rath und dirig. Arzt in Hannover.
384. - Guldenarm, Oberarzt in Rotterdam.
*385. - Gunkel in Berlin, Krausnickstr. 20.
386. - Paul Guradze in Wiesbaden, Wilhelmstr. 3.
387. - L. Gutsch, Med.-Rath und dirig. Arzt in Karlsruhe, Baden.
*388. - Gutzeit, dirig. Arzt in Neidenburg i. Pr.
*389. - Haack, Chefarzt in Marienburg i. Wpr.
*390. - Haasler, Professor in Halle a. S.
391. - Haberer in Wien IX, Mariannengasse 2.
392. - Haberern, Docent in Budapest, Szerb-utzca 13 (Ungarn).
*393. - Habs, dirig. Arzt in Magdeburg.
L*394. - Hackenbruch in Wiesbaden.
395. - von Hacker, Professor in Graz, Merangasse 20.
L 396. - Haeckel, Professor und dirig. Arzt in Stettin.
L 397. - Carl Haegler, Professor in Basel.
*398. - Friedr. Haenel, Hofrath und Oberarzt in Dresden.
*399. - Hagemann in Bernburg.

*400. Dr. Hager in Stettin, Bismarckstr. 12.
*401. - Flor. Hahn in Nürnberg.
402. - Halder in Ravensburg, Württemberg.
L 403. - Halsted, Professor in Baltimore (U. S. A.).
404. - Hammerich in Lübeck, Geibelplatz.
405. - Hanel, Stabsarzt in Coblenz, Moltkestr. 10.
406. - von Hansemann, Professor u. Prosector in Grunewald b. Berlin, Winklerstr. 27.
407. - Hansmann, dirig. Arzt zu Völklingen bei Saarbrücken.
408. - Franz Hansy, Primararzt in Baden b. Wien.
409. - Harbordt, Sanitätsrath und Oberarzt in Frankfurt a. M.
*410. - Arthur Hartmann, Sanitäts-Rath und Professor in Berlin, Roonstr. 8.
*411. - Fritz Hartmann in Wilmersdorf, Preussischestr. 3.
412. - Hans Hartmann in Lübeck.
*413. - Rudolf Hartmann, dirig. Arzt in Königshütte O.-Schl.
*414. - Hartung in Dresden-A.
415. - Hasegawa, Director der chirurg. Klinik in Niigata (Japan).
*416. - von Haselberg, Stabsarzt in Berlin, Luisenstr. 27.
L*417. - Hasenbalg in Hildesheim.
L 418. - Hasse in Charlottenburg, Joachimsthalerstr. 44.
*419. - Hattwich, Sanitäts-Rath in Berlin, Reichstags-Ufer 3.
*420. - Heddaeus in Trier, Christophstr. 19.
421. - Hedlund, Oberarzt in Christianstadt, Schweden.
422. - Hedrich in Mühlhausen i. Els., Ober-Thor 52.
*423. - Heidemann in Eberswalde.
L*424. - Heidenhain, Professor und dirig. Arzt in Worms.
425. - Heilbrun in Hamburg, Hoheluft-Chaussee 6.
*426. - B. Heile, Assistenzarzt in Breslau.
*427. - Heilmann in Berlin, Derfflingerstr. 19.
428. - Heinecke in Magdeburg.
429. - C. von Heinleth in Bad Reichenhall-Kirchberg.
430. - Heintze, dirig. Arzt in Breslau, Museumplatz 5.
*431. - Carl Helbing, Assistenzarzt in Berlin, Friedrichstr. 131c.
L 432. - Helferich, Geh. Med.-Rath und Professor in Kiel.
*433. - W. Hellwig, dirig. Arzt in Neustrelitz.
434. - Aug. Hengsberger, Assistenzarzt in Frankfurt a. M., Städt. Krankenhaus.
*435. - Henle, Professor in Breslau, Ohlau-Ufer 13.
436. - Hentschel in Zwickau, Kgl. Krankenstift.
*437. - Herbing in Stettin, Friedrich-Karlstr. 8.
*438. - Herbst, in Hildesheim, Almsstr. 30.
439. - E. von Herczel, Professor und Primararzt in Budapest.
*440. - Herhold, Ober-Stabsarzt in Altona.
*441. - Hermes, Oberarzt in Berlin, Thurmstr. 21.
442. - Herrmann, Med.-Rath und Kreisarzt in Dirschau.

443. Dr. Max Herz in Berlin, Schumannstr. 9.
444. - S. Herzberg in Berlin, Potsdamerstr. 139.
445. - C. A. Herzfeld, Priv.-Docent in Wien, Frankgasse 4.
446. - Herzog, Prof. u. dirig. Arzt in München, Herzog Heinrichstr. 19.
L 447. - Herzstein in San Francisco, Californien.
*448. - Fr. Hesse in Würzburg.
*449. - Georg Hesse in Dresden, Gewandhausstr. 5.
*450. - Heubach, Oberarzt in Graudenz.
451. - Heuck, Med.-Rath und dirig. Arzt in Mannheim.
452. - Heusner, Geh. Sanitätsrath und dirig. Arzt in Barmen.
453. - F. Heusner, Geh. Sanitätsrath und Oberarzt in Kreuznach.
*454. - Felix Heymann in Charlottenburg, Kantstr. 130b.
*455. - P. Heymann, Professor in Berlin, Lützowstr. 60.
456. - Heynemann in Aschersleben, Ueber den Steinen 8.
457. - Heynold in Crimmitschau.
458. - Hildebrand, Professor in Basel (Schweiz).
459. - Arnold Hildebrand in Mitau in Kurland (Russland).
460. - Hildebrandt, Stabsarzt in Berlin, Friedrichstr. 140.
461. - Hinrichsen, Ass.-Arzt in Berlin, Kottbuserstr. 17.
*462. - Herm. Hinterstoisser, Director in Teschen.
*463. - von Hippel in Cassel.
464. - Hugo H. Hirsch in Köln, Werthstr. 41. (z. Z. Zehlendorf, Haus Schönow).
*465. - Karl Hirsch in Berlin, Rankestr. 13.
*466. - Jul. Hirschberg, Geh. Med.-Rath und Professor in Berlin, Schiffbauerdamm 26.
*467. - M. Hirschberg in Frankfurt a. M.
*468. - Hirschfeld, Generalarzt a. D. in Berlin, Thurmstr. 3.
469. - Willi Hirt in Breslau, Kaiser Wilhelmstr. 6.
*470. - Hirtz in Essen a. d. Ruhr.
471. - Hobein, Oberstabsarzt in Danzig.
*472. - Hobelmann in Baltimore, z. Z. Luisenstr. 5, II.
*473. - Hochenegg, Professor in Wien.
*474. - von Hochstetter, Primararzt in Wiener Neustadt.
*475. - Alfred Hock in Prag, Wassergasse 48.
*476. - Hoeftman zu Königsberg i. Pr.
*477. - Hoelscher, Oberarzt in Mülheim a. Rh.
*478. - Hoelscher, dirig. Arzt in Lüneburg.
*479. - Edmund Höpfner in Berlin, Pfalzburgerstr. 72a.
480. - van der Hoeven in Rotterdam, Holland.
L*481. - Hoffa, Geh. Med.-Rath, Prof. in Charlottenburg, Meinekestr. 21.
482. - Hoffmann, Assistent in Heidelberg, Patholog. Institut.
*483. - Hoffmann, Assistenz-Arzt in Zwickau.
*484. - Egon Hoffmann, Professor in Greifswald.
*485. - Ernst Hoffmann in Düsseldorf, Bahnstr. 15.
486. - Herm. Hoffmann in Schweidnitz, Feldstr. 10.

487. Dr. C. Hofmann in Köln (Kalk).
*488. - Hofmeister, Prof. u. Vorstand am Olga-Krankenh. i. Stuttgart.
489. - Otto Hohlbeck in Riga, Alensijewskaja 18.
*490. - Holfelder in Wernigerode.
*491. - Holländer in Berlin, Kleiststr. 3.
492. - Holthoff, Kreisarzt in Salzwedel.
*493. - B. Holz in Berlin, Marburgerstr. 3.
494. - Honda, Generalarzt der Kais. Japan. Marine in Tokio, Marine-Ministerium.
495. - Honsell, Privatdocent in Tübingen.
496. - Fr. Honzak in Prag, II. 948, Böhmen.
*497. - von Hopffgarten in Heidenau bei Dresden.
*498. - Horn, Sanitätsrath und dirig. Arzt in Zwickau.
*499. - Horneffer, Sonnenburg i. d. N.-M.
500. - Horsley, Professor in London, England.
L 501. - Hrabowski in Wanzleben.
*502. - Hübener in Dresden, König Albertstr. 33.
503. - Hufschmid, dirig. Arzt in Gleiwitz.
504. - Ilberg, Oberstabsarzt in Berlin, Alt-Moabit 89.
505. - Immelmann in Berlin, Lützowstr. 72.
506. - James Israel, Professor u. dirig. Arzt in Berlin, Lützow-Ufer 5a.
*507. - Oscar Israel, Prof. in Charlottenburg b. Berlin, Knesebeckstr. 1.
*508. - Israel in Berlin., Nettelbeckstr. 24.
509. - Jacobsthal in Göttingen.
510. - Alexander Jäckh, dirig. Arzt in Cassel.
511. - Jäger, Geh. Med.-Rath und dirig. Arzt in Darmstadt, Hochstr. 62.
*512. - K. Jaffé in Hamburg.
*513. - Max Jaffé, Professor und dirig. Arzt in Posen.
514. - Jul. von Janny, Professor und Primararzt in Budapest, IV. Kronprinzengasse 6, Ungarn.
515. - A. Jansen, Privatdocent in Berlin, Neustädt. Kirchstr. 11.
*516. - Peter Janssen in Bonn (Chirurg. Klinik).
517. - R. Jedlicka in Prag, Böhmen.
*518. - Joachimsthal, Professor in Berlin, Magdeburgerstr. 36.
519. - Jochner in München, Ludwigstr. 3.
520. - Jordan, Professor und Assistenzarzt in Heidelberg.
521. - Joseph in Berlin, Brückenstr. 7.
*522. - E. Joseph in Berlin, Motzstr. 57.
523. - Jottkowitz in Oppeln.
524. - Jüngst, Oberarzt in Saarbrücken, Luisenstr. 12.
525. - Jürgens, Professor und Custos am pathol. Institut zu Berlin. Unterbaumstr. 7 (†).
526. - Julliard, Professor in Genf, Schweiz.
*527. - Jungengel, Oberarzt in Bamberg.
*528. - Jungmann, Kreisarzt in Guben.
529. - Kadenatzi, dirig. Arzt in Wilna, Russland.

530. Dr. Kader, Professor in Krakau, Galizien.
*531. - N. Kaefer, Oberarzt in Odessa, Russland.
*532. - Kahleyss in Dessau.
L 533. - F. Kammerer in New York, 51, East, 66th Street.
*534. - Wilh. Kammler, dirig. Arzt in Nowawes-Neuendorf.
535. - Kanzow, General-Oberarzt in Cassel, Cölnischestr. 50a.
536. - Kappeler, dirig. Arzt in Constanz.
*537. - Karewski in Berlin, Meinekestr. 10.
*538. - Karg, Med.-Rath, Professor und dirig. Arzt in Zwickau.
539. - Karström, dirig. Arzt zu Wexiö, Schweden.
*540. - Katholicky, Primararzt in Brünn, Mähren.
*541. - Katzenstein in Berlin, Potsdamerstr. 36.
542. - Kaufmann, Docent in Zürich, Mythenstr. 35, Schweiz.
543. - Kausch, Privatdocent in Breslau.
*544. - Kayser, dirig. Arzt in Herms-Land (Schweden).
L 545. - Kehr, Professor in Halberstadt.
*546. - Kelling in Dresden, Christianstr. 30.
*547. - Alb. Kempermann in Witten a. Ruhr.
548. - Keser in Genf (Schweiz).
549. - Kiderlen in Friedrichshafen a. Bodensee.
550. - Kiefer in Mannheim.
551. - Kirchhoff in Berlin, Magdeburgerstr. 2.
*552. - Kirsch in Magdeburg.
*553. - Kissinger, Knappschaftsarzt in Königshütte, Ob.-Schl.
L 554. - Kiwull, Stadtarzt in Wenden, Livland.
*555. - Klapp, Privat-Docent in Greifswald.
556. - Klaussner, Professor in München, Kreuzstr. 30.
557. - L. Th. van Kleef, Director in Maastricht, Holland.
*558. - Alfr. Kleinknecht, Chefarzt in Mühlhausen i. E.
L 559. - Klostermann, Krankenhausarzt in Gelsenkirchen.
*560. - Knierim in Cassel.
*561. - C. F. A. Koch, Professor in Groningen, Holland.
*562. - Carl Koch in Nürnberg.
563. - Wilhelm Koch, Staatsrath und Professor in Dorpat (Russland).
564. - Alb. Kocher in Bern (Schweiz).
- A. Koehler, s. oben.
565. - Paul Köhler in Zwickau.
*566. - Rudolf Köhler, Geh. Med.-Rath, General-Oberarzt u. Professor in Berlin, Grossbeerenstr. 9.
567. - Wilh. Köhler, Med.-Rath und dirig. Arzt in Offenbach a. M.
568. - Paul Kölbing in Bautzen.
569. - Kölliker, Professor in Leipzig.
570. - Carl Koenig in Frankfurt a./M., Mainzer Landstr. 11.
*571. - Fritz König jun., Professor in Altona.
572. - Königsberg in Nowograd-Wolynsk.
573. - O. Körner, Professor in Rostock.

L Dr. W. Körte, s. oben.
574. - Kohlhardt in Halle a. S.
*575. - Kolaczek, Professor in Breslau.
576. - Kolb, dirig. Arzt in Darmstadt.
577. - Kollmann, Professor in Leipzig, Lötersplatz 5.
*578. - Korsch, Ober-Stabsarzt in Berlin, Yorkstr. 87.
579. - Korteweg, Professor in Amsterdam (Holland).
580. - Max Kortüm, Med.-Rath und Oberarzt zu Schwerin (Mecklenburg).
*581. - Kosswig, Oberstabsarzt in Fürstenwalde a. Spree.
582. - Kottmann in Solothurn (Schweiz).
583. - Kowalk, Oberstabsarzt in Jüterbogk.
L*584. - Krabbel, San.-Rath und dirig. Arzt in Aachen.
585. - Kraemer in Böblingen.
*586. - Krahn in Landsberg a. W.
587. - Kramer in Glogau.
588. - W. Kranz in Elbing.
*589. - Kraske, Professor zu Freiburg i. Br.
L*590. - Fedor Krause, Prof. und dirig. Arzt in Berlin, Landgrafenstr. 13.
591. - Hermann Krause, Professor in Berlin, Kronprinzen-Ufer 15.
*592. - F. Krauss in Charlottenburg, Kantstr. 164.
593. - Walt. Krauss in Wien.
*594. - Krecke in München.
L*595. - Kredel, Oberarzt in Hannover.
596. - Kreglinger in Koblenz.
*597. - Kremser in Pinneberg.
*598. - Erwin Kreuter in Erlangen.
599. - Krönig, Professor in Charlottenburg, Kurfürstendamm 33.
600. - Krönig, Professor in Jena, Schäfferstr. 1.
601. - Kroenlein, Professor in Zürich (Schweiz).
*602. - Ali Krogius, Professor in Helsingfors.
*603. - Kronacher in Nürnberg.
*604. - Kronacher in München, Maximilianstr. 35.
605. - Krüger in Dresden, Blasewitzerstr. 56.
*606. - Krüger in Cottbus.
607. - Krukenberg, dirig. Arzt in Liegnitz.
608. - Krumm, Chirurg. Oberarzt in Karlsruhe.
609. - von Kryger, Privatdocent und Assistenzarzt in Erlangen.
610. - Wilh. Kübler in Kreuznach.
*611. - Kühnast zu Plauen i. V.
*612. - Kühne, Ober-Stabsarzt a. D. in Charlottenburg, Leibnitzstr. 88.
*613. - Kümmel, Professor in Heidelberg, Blumenstr. 13.
- Kümmell, s. oben.
614. - Baron von Kuester in Charlottenburg, Grolmannstr. 22.
L - Küster, s. oben.
615. - Küstner, Geh. Med.-Rath und Professor in Breslau.
*616. - Küttner, Professor in Tübingen.

*617. Dr. H. Kugeler in San Francisco, 813 Sutter Street (Californien).
618. - Kuhnt, Geh. Med.-Rath und Professor zu Königsberg i. Pr.
619. - Ed. Kulenkampff in Bremen, Rutenstr. 7.
620. - Kulm in Kassel.
621. - Kummer, Docent in Champel-Genève.
*622. - Kuthe in Berlin, Tauenzienstr. 10.
623. - Rob. Kutner, Professor in Berlin, Französischestr. 59.
624. - Kutsche, dirig. Arzt des Krankenhauses in Liegnitz.
*625. - Lameris, Docent in Utrecht (Holland).
*626. - Lammers in Heide (Holstein).
627. - Lammert in Regensburg.
*628. - Lampe in Bromberg.
*629. - Leop. Landau, Professor in Berlin, Sommerstr. 2.
630. - Landerer, Professor und dirig. Arzt in Stuttgart.
631. - Landgraf, Generaloberarzt in Berlin, Königin Augustastr. 12.
*632. - Landgraf in Bayreuth.
*633. - Landow, Oberarzt in Wiesbaden.
*634. - B. Lange in Strassburg i. E., Poststr. 13.
635. - Fritz Lange, Privatdocent in München, Landwehrstr. 17.
*636. - F. Lange in New York (U. S. A.).
637. - Langemak in Rostock, Chirurg. Univ.-Klinik.
638. - von Langsdorff in Baden-Baden.
639. - Langstein in Teplitz (Böhmen).
*640. - La Pierre, Sanitätsrath und dirig. Arzt in Potsdam.
641. - Lasker in Kattowitz, Holtzestr. 2.
642. - Lassar, Professor in Berlin, Karlstr. 19.
L*643. - Carl Lauenstein, dirig. Arzt in Hamburg.
644. - Otto Lauenstein in Hamburg, Lübeckerstr. 79.
*645. - Lautenschläger in Charlottenburg, Savigny-Platz 9—10.
*646. - Paul Lazarus, Privatdocent in Berlin, Hindersinstr. 12.
647. - Ledderhose, Professor zu Strassburg i. E.
*648. - van Lelyveld in Utrecht (Holland).
649. - G. Lembke in Karlsruhe, Sofienstr. 15.
650. - Lengemann, Assistenzarzt in Breslau.
651. - H. Lenhartz, Professor und Director in Hamburg.
652. - Lennander, Professor in Upsala (Schweden).
*653. - E. Lenz in Hamburg, Emsbüttelerstr. 45.
654. - Lenzmann, Oberarzt in Duisburg.
655. - Leopold, Geh. Med.-Rath u. Prof. in Dresden, Pfotenhauerstr. 78.
*656. - Leporin in Kuhnern i. Schl.
657. - E. Leser, Professor in Halle a. S.
658. - Freiherr von Lesser, Privatdocent in Leipzig, Schwägrichenstr. 1.
*659. - R. Lessing, Stabsarzt in Berlin, Charité.
*660. - von Leuthold, Generalstabsarzt der Armee und Professor, Exc. in Berlin, Taubenstr. 5.
661. - William Levy in Berlin, Maassenstr. 22.

*662. Dr. Denslow Lewis, Professor in Chicago.
*663. - Lexer, Professor und Assistenzarzt in Berlin, In den Zelten 20.
*664. - Lichtenauer in Stettin.
*665. - Hugo Lichtenberg, Oberarzt a. D., Charlottenburg, Sesenheimerstr. 5.
666. - Liebert in Halle a. S.
*667. - Liermann, Director des Kreiskrankenhauses in Dessau.
668. - Lilienfeld in Leipzig, Bosestr. 11.
L*669. - G. Lindemann, dirig. Arzt in Hannover.
*670. - Lindemann, San.-Rath, Kreiswundarzt z. D. in Gelsenkirchen.
*671. - Lindner, Med.-Rath und dirig. Arzt in Dresden.
*672. - Lindstroem, dirig. Arzt in Gefle (Schweden).
673. - Linkenheld, dirig. Arzt in Elberfeld.
*674. - Max Litthauer in Berlin, Bellevuestr. 18.
*675. - Ernst Lobstein in Heidelberg.
*676. - Loebker, Professor und Oberarzt in Bochum.
*677. - Lochlein in Berlin, Albrechtstr. 25.
*678. - Loewenberg in Berlin, Joachimsthalerstr. 21.
*679. - Felix Loewenhardt in Breslau.
680. - Loewy in Berlin, Krankenhaus Friedrichshain.
*681. - Longard in Aachen.
L 682. - Loose in Bremen.
683. - Lord in Omaha, Nebraska U. S. A.
684. - Adolf Lorenz, Regierungsrath und Professor in Wien IX, Garnisongasse 3.
*685. - Rud. Lorenz in Charlottenburg, Uhlandstr. 178.
686. - Lossen, Professor in Heidelberg.
687. - Lotheisen, Privatdocent und k. k. Primararzt in Wien, Auerspergerstr. 2.
688. - von Lotzbeck, General-Stabsarzt a. D., Excellenz in München, Briennerstr. 8a.
*689. - Loubier in Gr.-Lichterfelde.
690. - Ludewig, San.-Rath in Hamburg, Colonnaden 5.
*691. - Ludloff, Privatdocent in Breslau, Maxstr. 22.
*692. - A. Ludvik, Krankenhaus-Director in Pest, Ungarn.
693. - Lüders in Wiesbaden, Wilhelmstr. 36.
694. - Lühe, Generalarzt a. D. zu Königsberg i. Pr.
695. - Lüning, Docent in Zürich (Schweiz).
696. - Lüsebrink, Assistenzarzt in Giessen (Univ.-Frauenklinik.)
*697. - Ludw. Luksch in Graz, Malchbergstr. 1.
698. - Lundgren, dirig. Arzt in Lidköping (Schweden).
*699. - Lundmark, dirig. Arzt in Karlskrona (Schweden).
*700. - Hugo Maass in Berlin, Potsdamerstr. 61.
*701. - Alfred Machol, Assistenz-Arzt in Breslau, Thiergartenstr. 66/67.
702. - Mackenrodt in Berlin, Hindersinstr. 2.
703. - Madelung, Geh. Med.-Rath und Professor in Strassburg i. Els.

704. Dr. Alfr. Madsen in Kopenhagen, Tvergade 40.
705. - Majewsky, Ober-Stabsarzt in Przemysl (Galizien).
706. - Max Mainzer, Frankfurt a. M., Taunusstr. 6.
707. - Malthe in Christiania, Norwegen.
*708. - Paul Manasse in Berlin, Luckauerstr. 11.
709. - Mandelstamm in Odessa (Russland).
710. - Mandry in Heilbronn.
711. - F. von Mangoldt in Dresden.
*712. - Mankiewicz in Berlin, Potsdamerstr. 134.
*713. - Mankiewitz in Leipzig.
*714. - Mannel, Geh. Hof- und Med.-Rath in Arolsen.
*715. - Manninger in Budapest (Ungarn).
716. - Manz, Privatdocent zu Freiburg i. Br., Chirurg. Univ.-Klinik.
*717. - Davis Maragliano in Berlin, Augusta-Hospital.
*718. - Maret, dirig. Arzt in Trier.
719. - Marc, Geheimer Sanitäts-Rath und Kreis-Physikus in Wildungen.
720. - Marchand, Professor in Leipzig, Salomonstr. 5.
721. - Marckwald in Kreuznach.
*722. - Bruno Marcuse in Berlin, Köpnickerstr. 124.
*723. - Max Martens, Privatdocent und Stabsarzt in Berlin, Unterbaumstrasse 7.
724. - A. Martin, Professor in Greifswald.
*725. - E. Martin, dirig. Arzt in Köln.
*726. - Ed. Martini, dirig. Arzt in Hagen i. W.
727. - Marwedel, Professor und dirig. Arzt in Aachen.
*728. - Marx in Berlin, Gleditschstr. 49.
*729. - Matthias in Breslau.
730. - Matthiolius, Marinestabsarzt in Kiel.
*731. - May, Primararzt in Breslau, Telegraphenstr. 2.
*732. - Ernst Mayer in Köln, Hansaring 78.
733. - H. Mehler in Georgensgmünd (Bayern).
734. - Mehlhausen, Geh. Ober-Med.-Rath und Generalarzt a. D. in Berlin, Lutherstr. 47.
*735. - A. Meinecke in Winsen a. L.
736. - Meinert in Dresden, Sidonienstr. 28.
*737. - Meisel, Assistenzarzt zu Freiburg i. Br.
*738. - Menschel, Med.-Rath in Bautzen.
*739. - Mentler in Hörde i. W.
*740. - Merkens in Oldenburg.
741. - Mertens in Bremerhaven.
742. - Vic. E. Mertens in Breslau XVI., Chirurg. Klinik.
L*743. - Methner, dirig. Arzt in Breslau.
744. - Metzler, Generalarzt a. D. in Darmstadt.
*745. - Meusel, Geh. Med.-Rath in Gotha.
746. - E. von Meyer in Frankfurt a. M., Hochstr. 34.
*747. - George Meyer, Professor in Berlin, Bendlerstr. 13.

748. Dr. Josef Meyer in Trautenau (Böhmen).
*749. - Max Meyer, Sanitäts-Rath in Berlin, Maassenstr. 27.
L 750. - Willy Meyer in New York (U. S. A.).
*751. - Meyersohn, Sanitäts-Rath in Schwerin.
*752. - Meyh in Leipzig.
*753. - Michaeli, Kreiswundarzt z. D. in Schwiebus.
*754. - G. Michaelis in Charlottenburg, Knesebeckstr. 43/44.
*755. - Michelsohn in Hamburg.
756. - Middeldorff, San.-Rath in Hirschberg.
*757. - Leo von Mieczkowski in Posen, Bergstr. 4.
L 758. - von Mikulicz-Radecki, Geh. Med.-Rath und Prof. in Breslau.
*759. - Milner in Hannover.
760. - Mintz in Moskau (Russland).
761. - A. Mitscherlich, Ober-Stabsarzt a. D. und Professor in Charlottenburg, Kantstr. 166.
762. - von Modlinski in Moskau.
*763. - Moeller, dirig. Arzt in Magdeburg.
*764. - Möhring in Cassel.
*765. - Mommsen in Berlin, Nürnbergerstr. 65.
*766. - Morian in Essen a. Ruhr.
*767. - Ernst Moser in Zittau i. S., Reichsstr.
768. - Mosetig von Moorhof, Professor und Primararzt in Wien, Fleischmarkt 1.
769. - Most, Primararzt in Breslau, Matthiasplatz 4.
*770. - Mühlhaus in Paderborn.
*771. - Mühsam, Assistenzarzt in Charlottenburg, Kantstr. 64.
*772. - Ernst Müller, Professor in Stuttgart.
*773. - F. Müller, Assistenzarzt in Berlin, Augusta-Hospital.
774. - Georg Müller in Berlin, Alexander-Ufer 1.
775. - Kurt Müller in Wiesbaden, Taunusstr. 51/53.
776. - Max Müller, San.-Rath in Schandau.
777. - Mart. Paul Müller in Leipzig-Connewitz, Pegauerstr. 11.
*778. - P. A. Müller in Dresden-A., Viktoriastr. 25.
*779. - Paul Müller, Oberarzt in Waldenburg i. Schl..
780. - Rudolf Müller II., Oberstabsarzt in Hannover, Fundstr. 29.
*781. - Rudolph Müller in Blumenthal (Hannover).
*782. - W. Müller, Professor und Director in Rostock.
*783. - Rob. Müllerheim in Berlin, Burggrafenstr. 6.
*784. - Münnich in Berlin, Chilenische Gesandtschaft.
785. - Muhlack, Stabsarzt a. D. in Swinemünde.
786. - Murillo y Palacios in Madrid (Spanien).
L 787. - Murphy, Professor in Chicago (U. S. A.).
*788. - Gustav Muskat in Berlin, Potsdamerstr. 16.
*789. - Näther, Stabsarzt in Dresden, Königsbrückenstr. 37.
*790. - J. Nagano (Japan) z. Z in Breslau.
*791. - Nagel, Professor in Berlin, Alexander-Ufer 5.

L 792. Dr. Nagel, dirig. Arzt in Bremen.
*793. - Nakagawa, Ober-Stabsarzt in Tokio (Japan).
L*794. - Narath, Professor in Utrecht (Holland).
*795. - Nast-Kolb, Assistenzarzt in Berlin, Krankenhaus Friedrichshain.
796. - Nauman, dirig. Arzt in Göteborg, Schweden.
797. - Martin Naumann in Riesa, Bismarckstr. 52.
*798. - Nebelthau, Professor in Halle a. S.
799. - Nehrkorn, Assistenzarzt in Heidelberg.
800. - Nepilly, Knappschaftsarzt in Rydultau b. Czeernitz O. S.
*801. - Neuber, Geh. Sanitäts-Rath in Kiel.
802. - Neuhaus, Oberarzt in Berlin, Luisen-Platz 4.
803. - Fr. Neugebauer, Primararzt in Mähr. Ostrau.
*804. - Alfred Neumann, Director in Berlin, Landsbergerstr. 6.
805. - Max Neumann, Stabsarzt in Mainz.
806. - Neumeister, Sanitätsrath in Stettin.
807. - Nichè, dirig. Arzt in Breslau, Kaiser Wilhelmstr. 191.
808. - Nicolaysen in Christiania (Norwegen).
809. - P. Niehans, Chefarzt in Bern (Schweiz).
*810. - Niehues, Stabsarzt in Berlin, Alt Moabit 109.
*811. - Clem. Niemann in Rheine in Westfalen.
*812. - Niemann, Sanitätsrath und dirig. Arzt in Holzminden.
*813. - Nieper, Med.-Rath, Kreisarzt und dirig. Arzt in Goslar.
814. - Nissen in Neisse.
*815. - Nitze, Professor in Berlin, Wilhelmstr. 43b.
816. - Nösske in Kiel, Chirurg. Klinik.
817. - K. Noesske, Assistenzarzt in Dresden, Carola-Haus.
*818. - Noll, San.-Rath in Hanau.
819. - von Noorden in Homburg v. d. H.
*820. - Nordmann in Berlin, Krankenhaus am Urban.
*821. - Nürnberg in Erfurt.
822. - Nuesse, Ober-Stabsarzt a. D. in Potsdam.
823. - Oberländer in Dresden, Christianstr. 28.
824. - Oberst, Professor in Halle a. S.
825. - Julius Oberth, Director und Primararzt in Schaesburg, Siebenbürgen.
*826. - von Oettingen, Assistenzarzt in Berlin, Ziegelstr. 5—9.
827. - Alexander Ogston, Prof. in Aberdeen, 252 University-Street, Schottland.
828. - Ohage, Professor in St. Paul, Minnesota, Cor. 7th Wacountastr., Nord-Amerika.
*829. - O'Hara in Bredgeport, Connecticut.
830. - Oidtmann, dirig. Arzt in Amsterdam, Holland.
831. - Olshausen, Geh. Med.-Rath und Professor in Berlin, Artilleriestrasse 19.
*832. - Opitz in Stettin.
833. - A. Oppenheim in Berlin, Altonaerstr. 8.

*834. Dr. Ossent, Chefarzt in Stettin.
835. - Otterbeck in Duisburg-Hochfeld.
836. - Pagenstecher in Elberfeld.
*837. - Pagenstecher in Osnabrück.
838. - Ernst Pagenstecher, Oberarzt in Wiesbaden, Wilhelmstr. 4.
*839. - Palmié in Charlottenburg, Leibnitzstr. 87.
*840. - Pancritius, Ober-Arzt in Cassel.
841. - Panse, Stabsarzt in Tanga (Deutsch Ost-Afrika).
*842. - Paradies in Berlin, Bayreutherst. 2.
L 843. - Rosswell Park, Prof. in Buffalo, 510 Delaware Ave, Nord-Amerika.
844. - Partsch, Professor und dirig. Arzt in Breslau, Gartenstr. 103.
*845. - Pascual in Barcelona.
846. - Patrzek, Knappschaftsarzt in Königshütte (Ober-Schlesien).
847. - Pauli, dirig. Arzt in Lübeck.
*848. - Erwin Payr, Professor in Graz, Goethestr. 46.
849. - Pelkmann, Sanitäts-Rath in Berlin, Königin. Augustastr. 33 (†).
*850. - Pels-Leusden, Privatdocent und Assistenzarzt in Berlin, Platz am Neuen Thor 1.
851. - Pelz, dirig. Arzt in Osnabrück.
852. - J. Perl in Berlin, Wilhelmstr. 30/31.
*853. - Ignaz Perlis, Spitalarzt in Lodz (Russ. Polen).
854. - Perman, dirig. Arzt in Stockholm, Schweden.
*855. - Pernice, dirig. Arzt in Frankfurt a. O.
856. - Alfr. Pers in Kopenhagen, Plantany 22, Dänemark.
*857. - Perthes, Privatdocent und Assistenzarzt in Leipzig.
*858. - Pertz, Privat-Docent in Freiburg i. Br.
*859. - Ferd. Petersen, Professor in Kiel.
860. - H. Petersen, Privatdocent in Bonn, Baumschuler Allee 24.
*861. - Walther Petersen, Professor in Heidelberg.
862. - Petri, Geh. Sanitäts- und Med.-Rath, dirig. Arzt in Detmold.
*863. - A. Peyser in Berlin, Hackescher Markt 1.
864. - Pfeil Schneider, dirig. Arzt in Schönebeck a. E.
865. - S. Pförringer in Regensburg, Weissgerbergraben 50.
866. - Pflaumer in Buenos Ayres, Hospital Alemann (Argentinien).
867. - Pietrzikowski, Docent in Prag, Böhmen.
L*868. - Pilz in Stettin.
*869. - Pimentel in Amsterdam, Saphalistrat 65.
*870. - Alfred Pinkuss in Berlin, Potsdamerstr. 86b.
*871. - Plettner, Oberarzt in Dresden.
*872. - Plücker, Chefarzt in Wolffenbüttel.
873. - Poelchen, dirig. Arzt in Zeitz.
L 874. - August Polis in Lüttich, rue des Augustins 8, Belgien.
875. - Poller in Dillinger a. Saar, Reg.-Bez. Trier.
876. - August Popp in Regensburg.
877. - Poppert, Professor in Giessen.
*878. - Konrad Port in Nürnberg.

*879. Dr. Posner, Professor in Berlin, Anhaltstr. 7.
880. - Praetorius in Antwerpen, Belgien.
881. - Preindlsberger, San.-Rath u. Primararzt in Sarajevo, Bosnien.
882. - Presting, Stabsarzt in Döbeln, Kasernenstr. 5.
883. - Pretzfelder in Würzburg.
884. - Prochownick in Hamburg, Holzdamm 24.
885. - Prutz, Privatdocent zu Königsberg i. Pr.
*886. - Pulvermacher in Charlottenburg, Kaiser Friedrichstr. 55.
887. - Pupovak in Wien, Meerstr. 4.
*888. - Purrucker in Magdeburg.
889. - Quadflieg in Aachen.
*890. - de Quervain in La Chaux-de-Fonds, 2 Rue de la Promenade, Schweiz.
891. - Radike in Genf, Rue de Condolle 18.
892. - J. Ramm in Warschau, RussischPolen.
893. - Rammstedt, Oberarzt in Münster i. W.
894. - Egon Ranzi in Wien I, Mariannengasse 2.
895. - Heinrich Rausche in Magdeburg-N., Lübeckerstr. 11.
*996. - Erich Rebentisch in Offenbach a. Main.
997. - Réczey, Professor in Budapest, Ungarn.
*998. - Reerink, Professor und Assistenzarzt zu Freiburg i. Br.
*999. - Ernst Reger, General-Oberarzt in Hannover.
L*900. - Rehberg, Med.-Rath zu Schwerin i. Mecklbg.
*901. - Rehfeldt, San.-Rath in Frankfurt a. O.
- Rehn, s. oben.
902. - Reich, Marine-Ober-Stabsarzt in Kiel, Niemannstr. 14.
903. - W. Reich in Tilsit.
904. - Reich von Rohrwig, Primararzt in Olmütz, Böhmen.
*905. - Reichard, Oberarzt in Cracau b. Magdeburg.
*906. - Reichel, dirig. Arzt in Chemnitz.
*907. - Hans Reichold in Lauf (Bayern).
908. - Reinach, dirig. Arzt in Senftenberg.
909. - Reinbach, Privatdocent und Primärarzt in Breslau.
*910. - Max Reiner, Assistenz-Arzt in Wien, Frankgasse 1.
*911. - Reinhardt, Ober-Stabsarzt in Stuttgart.
*912. - Reisinger, Med.-Rath und Krankenhaus-Director in Mainz.
913. - Remertz in Cöthen, Anhalt.
*914. - Renssen in Arnheim, Holland.
*915. - von Reuss in Bilin, Böhmen.
916. - Richter in Tempelhof b. Berlin, Berlinerstr. 116.
*917. - Riechelmann, Assistenz-Arzt in Berlin, Krankenhaus am Friedrichshain.
*918. - Paul Rieck, Oberarzt in Gross-Lichterfelde.
L* - Riedel, s. oben.
919. - Rieder, Professor in Konstantinopel, Türkei.
*920. - Riedinger, Hofrath, Prof. u. Generalarzt à la suite in Würzburg.

*921. Dr. Riedinger, Priv.-Doc. in Würzburg.
922. - Riegner, San.-Rath und dirig. Arzt in Breslau, Allerheiligenhospital.
*923. - Riese, dirig. Arzt in Britz bei Berlin.
*924. - Rincheval in Elberfeld.
925. - Rindfleisch in Stendal.
926. - Ringel, Secundärarzt in Hamburg-Eppendorf.
*927. - Rinne, Professor und dirig. Arzt in Berlin, Kurfürstendamm 241.
928. - Ritschl, Professor und Assistenzarzt zu Freiburg i. Br.
929. - Ritter, Privatdocent in Greifswald.
*930. - Robbers, dirig. Arzt in Gelsenkirchen.
931. - Rochs, Generalarzt in Danzig.
*932. - Paul Roeder in Berlin, Auguststr. 14/15.
*933. - Röpke, Assistenz-Arzt in Jena, Chirurg. Klinik.
*934. - W. Röttger, Schöneberg b. Berlin, Eisenacherstr. 63.
935. - C. von Rogozinski, Assistenzarzt in Krakau, Grzegorzecki 22 (Galizien).
936. - Roloff, Assistenzarzt in Halle a. S., Bergmannstrost.
937. - Romm, dirig. Arzt in Wilna (Russland).
*938. - Rondorf in Köln, Bürgerhospital.
L*939. - Rose, Geh. Med.-Rath, Prof. und dirigirender Arzt in Berlin, Tauenzienstr. 8.
*940. - Rosenbach, Professor in Göttingen.
*941. - Alfred Rosenbaum in Berlin, Kurfürstenstr. 42.
L*942. - Rosenberger, Hofrath, Professor und dirig. Arzt in Würzburg.
*943. - Leonhard Rosenfeld in Nürnberg.
*944. - A. Rosenstein in Berlin, Sigismundstr. 6.
*945. - Paul Rosenstein in Berlin, Auguststr. 14/15.
946. - Rosenstirn in San Francisco, N. E. Cor. Sutter and Hyde Str. (Brasilien).
*947. - Rob. Rosenthal in Berlin, Lutherstr. 14a.
948. - Roser in Wiesbaden, Sonnenbergerstr. 23.
L*949. - Rosmanit, dirig. Arzt in Wien III., Strohgasse 18.
*950. - von Rossum in Rotterdamm (Holland).
951. - Edler von Rosthorn, Professor in Heidelberg.
*952. - Roth in Lübeck.
953. - Rothmann, Geheimer Sanitäts-Rath in Berlin, Hafen-Platz 5.
*954. - Alfr. Rothschild in Berlin, Lützowstr. 84a.
*955. - Otto Rothschild in Frankfurt a. M., Neue Mainzerstr. 80.
956. - Rotter, Professor und dirig. Arzt in Berlin, Oranienburgerstr. 66.
957. - Rovsing in Kopenhagen, Dänemark.
958. - Roux in Lausanne, Avenue de la Gare 1 (Schweiz).
959. - Rudeloff, Generalarzt in Münster i. W.
960. - Engelbert Rudl in Herrmannshütte (Böhmen).
961. - J. H. Rüschhoff in Essen-West.
962. - H. Rüter in Hamburg, Gr. Bleichen 30.

963. Dr. Rütgers in Scheveningen, Stoeckweg 9 (Holland).
964. - Paul Ruge, Med.-Rath in Berlin, Grossbeerenstr. 4.
965. - Fritz Ruhr in Essen, Maxstr. 22 (Ruhr).
966. - Rupp in Pforzheim.
*967. - Rupprecht, Hofrath und dirig. Arzt in Dresden.
968. - Russ sen., Professor in Jassy, Rumänien.
969. - Rutkowski, Docent in Krakau (Galizien).
*970. - de Ruyter, Professor u. dirig. Arzt in Berlin, Lützowstr. 29.
971. - Rydygier, Professor in Lemberg (Galizien).
*972. - Sachau in Sude b. Itzehoe (Hollstein).
973. - Sachs zu Mülhausen im Elsass.
*974. - Sackur in Breslau.
975. - K. Sakata (Japan) z. Z. in Breslau.
L 976. - Aal Sandberg in Bergen, Norwegen.
*977. - Max Salomon, Sanitätsrath in Berlin, Hafen-Platz 4.
978. - Saltzmann, Professor in Helsingfors, Finland.
*979. - Salzwedel, Ober-Stabsarzt a. D. in Berlin, Victoriastr. 19.
*980. - Samánek in Breslau.
981. - von Samson-Himmelstjerna in Pless, Oberschlesien.
*982. - Oscar Samter, Professor und dirig. Arzt zu Königsberg i. Pr.
983. - Paul Samter in Berlin, Schönhauser Allee 45.
984. - Sarrazin, dirig. Arzt in Köslin.
*985. - Sasse, dirig. Arzt in Paderborn.
*986. - Sattler in Bremen.
987. - Schaberg, Oberarzt zu Hagen i. W.
*988. - Schacht, San.-Rath in Berlin, Neue Königstr. 74.
989. - Schaedel, dirig. Arzt in Flensburg.
*990. - Fritz Schädrich, Halle a. S.
991. - Friedr. Schäfer in Breslau, Schweidnitzerstr. 13.
*992. - Schaefer in Berlin, Kurfürstenstr. 169.
*993. - Schaeffer in Berlin, Kurfürstenstr. 155.
994. - Schaffrath, Oberstabsarzt in Dresden, Jägerstr. 9.
*995. - Schanz in Dresden, Rackwitzstr.
996. - Scharff, dirig. Arzt in Schweidnitz.
997. - Schemmel in Detmold.
*998. - Scheuer in Berlin, Friedrichstr. 250.
999. - Schindler in Görlitz.
1000. - Schindler in München.
1001. - Schinzinger, Hofrath und Professor zu Freiburg i. Br.
* 1002. - Schjerning, Generalarzt in Berlin, Eisenacherstr. 4.
* 1003. - Schlange, Professor und dirig. Arzt in Hannover.
1004. - Schlatter, Professor und Secundärarzt in Zürich, Schweiz.
1005. - Schleich, Professor in Berlin, Passauerstr. 8—9.
1006. - Schlender, Stabsarzt in Mainz, Bahnhofstr. 10.
* 1007. - Fr. Schlepkow, Assistenz-Arzt in Bonn.
* 1008. - Arthur Schlesinger in Berlin, Lüneburgerstr. 13.

1009. Dr. E. Schlesinger in Berlin, Alexandrinenstr. 105/6.
1010. - Schliep, Sanitätsrath in Baden-Baden.
*1011. - Schloffer, Professor u. Assistenzarzt in Prag (Böhmen).
1012. - Schlüter in Stettin, Kaiser Wilhelmstr. 8.
1013. - von Schmarda in Wien VIII, Auerspezstr. 29.
1014. - Arnold Schmidt in Leipzig, Rudolfstr. 7.
1015. - Fritz Schmidt, dirig. Arzt zu Polzin in Pommern.
*1016. - Georg Schmidt, Ober-Arzt in Breslau.
1017. - Georg Benno Schmidt, Professor in Heidelberg, Hauptstr. 97.
*1018. - Heinrich Schmidt, Geh. San.-Rath in Berlin, Friedrichstr. 106.
*1019. - Hermann Schmidt, Ober-Stabsarzt in Berlin, Alt Moabit 89.
1020. - Hermann Schmidt, Stabsarzt in Nürnberg, Bucherstr. 46.
1021. - Hugo Schmidt in Hannover, Hildesheimerstr. 17.
1022. - Kurt Schmidt, Oberstabsarzt in Leipzig.
*1023. - Meinhard Schmidt, Amtsphysikus in Cuxhaven.
*1024. - Richard Schmidt, Sanitätsrath in Berlin, Lützow-Ufer 19.
1025. - W. Schmidt in Dresden.
*1026. - Schmidtlein, Sanitätsrath in Berlin, Tauenzienstr. 9.
*1027. - Schmieden, Assistenzarzt in Bonn, Chirurg. Klinik.
1028. - Otto Schmiedt in Porto Alegre, Südbrasilien, z. Z. Leipzig, Südplatz 11.
1029. - Adolf Schmitt, Professor in München, Goethestr. 62.
*1030. - Robert Schmitz, Assistenz-Arzt in Berlin, Lützowstr. 24.
1031. - Andreas Schneider in Prag, Böhmen.
*1032. - Victor Schneider in Berlin, Martin Lutherstr. 88.
1033. - Schneider, San.-Rath in Fulda.
1034. - Jul. Schnitzler, Docent und dirig. Arzt in Wien.
*1035. - J. Schoemaker in Gravenhage.
1036. - Schömann zu Hagen i. W.
*1037. - F. Schön in Königshütte (Ober-Schlesien).
*1038. - G. Schöne in Berlin.
*1039. - Schoenborn, Hofrath und Professor in Würzburg.
*1040. - Schoenstadt in Berlin, Neue Winterfeldtstr. 42.
1041. - Schoetz, Sanitätsrath in Berlin, Potsdamerstr. 21a.
1042. - Schomburg, dirig. Arzt in Gera.
*1043. - Schrader in Berlin, Kleiststr. 6.
1044. - Schreiber, Oberarzt in Augsburg.
1045. - Schroeder, Medicinalrath in Berlin, Tempelhofer Ufer 22.
*1046. - Schröter, dirig. Arzt in Danzig.
*1047. - Schüller, Professor in Berlin, Elsasserstr. 41.
L 1048. - Schüssler in Bremen.
1049. - Schütte, Sanitäts-Rath und Oberarzt in Iserlohn.
1050. - Schütz, San.-Rath in Berlin, Wilhelmstr. 92/93.
1051. - Schultheis in Bad Wildungen.
1052. - Wilh. Schulthess, Priv.-Doc. in Zürich, Schweiz.
*1053. - J. Schulz, Oberarzt in Barmen.

*1054. Dr. Schultze, dirig. Arzt in Duisburg.
L*1055. - Schulze-Berge, dirig. Arzt in Oberhausen, R.-B. Düsseldorf.
*1056. - Schwalbach, Assistenzarzt in Berlin, Fichtestr. 19.
1057. - Schwalbe in Los Angelos, Californien (†).
1058. - Victor Schwartz in Riga, Theater Boulevard 6, Russland.
*1059. - Schwarz in Elbing.
*1060. - Schwarze, Ober-Stabsarzt d. Landwehr in Berlin, Lützowstr. 9.
1061. - Otto M. Schwerdtfeger in Brooklyn (U. S. A).
*1062. - Schwerin, dirig. Arzt in Höchst a. M.
*1063. - E. Schwertzel in Altona.
*1064. - Schwieger, Ober-Stabsarzt zu Schwerin in Mecklenburg.
1065. - Schwiening in Berlin, Friedrichstr. 140.
L*1066. - Seefisch in Berlin, Kurfürstenstr. 109.
*1067. - Seggel, Privat-Docent in München, Rückertstr. 7.
*1068. - F. Selberg, jun. in Berlin, Augusta Hospital, Scharnhorststr.
1069. - Selhorst in Leeuwarden, Holland.
1070. - Selle, General-Ober- und Leibarzt in Dresden-N.
*1071. - Sellerbeck, General-Arzt a. D. in Berlin, Belle-Alliancestr. 104.
*1072. - Sendler, San.-Rath und dirig. Arzt in Magdeburg.
1073. - Senger in Crefeld.
L 1074. - Senn, Professor in Chicago, Nord-Amerika.
1075. - Settegast, Sanitätsrath in Berlin, Alexandrinenstr. 118.
1076. - Severin zu Bad Wildungen.
1077. - Seydel, General-Oberarzt u. Prof. in München, Odeon-Platz 11.
*1078. - Sick, Oberarzt in Hamburg-Eppendorf.
L*1079. - Paul Sick, Privatdocent und Oberarzt in Kiel.
*1080. - Siegmund in Berlin, Fasanenstr. 76.
1081. - J. Silberberg, Oberarzt in Odessa, Russland.
*1082. - Otto Silberberg in Breslau, Luisenplatz 14.
*1083. - Otto Simon, Assistenzarzt in Heidelberg, Bergheimerstr. 1a.
1084. - Sipos-Deszö in Budapest, Ungarn.
1085. - Sjöwall, Docent in Ljungloy (Schweden).
1086. - Skutsch, Professor in Jena, Gottschedstr. 22.
1087. - Ed. Sober in Hannover, Arnswaldstr. 9.
1088. - Sobolewski, dirig. Arzt zu Königsberg i. Pr., Vorderer Postgarten.
1089. - Söderbaum in Falun, Schweden.
*1090. - Sonnenburg, Geh. Med.-Rath, Professor und dirig. Arzt in Berlin, Hitzigstr. 3.
*1091. - Spener in Berlin W., Lützowstr. 70.
*1092. - Speyer in Berlin, Maassenstr. 24.
*1093. - Spitzy, Assistenz-Arzt in Graz, Harrachstr. 1 (Steiermark).
1094. - Sprengel, Professor und dirig. Arzt in Braunschweig.
1095. - Springorum, dirig. Arzt des städt. Krankenhauses in Halberstadt.
*1096. - Stabel in Berlin, Schöneberger Ufer 25.

L 1097. Dr. Stadler, dirig. Arzt in Bremen.
*1098. - Staffel in Chemnitz.
*1099. - Stahr, Generalarzt in Berlin, Rankestr. 28.
L 1100. - Staub, Geh. Sanitätsrath in Trier.
*1101. - Stechow, General- u. Corpsarzt des X. Armeecorps in Hannover.
*1102. - Steffann, dirig. Arzt in Gadderbaum-Bielefeld.
*1103. - Rich. Stegmann zu Freiburg i. Br.
1104. - von Steiger in Bern, Schweiz.
1105. - Albert E. Stein, dirig. Arzt in Wiesbaden.
1106. - Stein in Stuttgart.
1107. - Steinbrück, dirig. Arzt in Bollinken bei Züllchow bei Stettin.
*1108. - Steiner in Berlin, Friedrichstr. 197.
1109. - Steinthal, Professor u. dirig. Arzt in Stuttgart, Johannisstr. 1.
1110. - Stempel, dirig. Arzt in Breslau.
1111. - Stenzel, Ober-Stabsarzt a. D. in Wittenberge.
1112. - C. Stern, dirig. Arzt in Düsseldorf, Steinstr. 50.
*1113. - Stettiner in Berlin, Hedemannstr. 16.
1114. - Steudel in Ansonia, Conn., Nord-Amerika.
1115. - Steudel, Ober-Stabsarzt in Potsdam.
1116. - Sthamer in Johannisburg (Transvaal).
*1117. - Rudolf Stich in Königsberg i./Pr.
1118. - Alexander Stieda, Assistenzarzt in Halle a. S.
1119. - Har. Stiles in Edinburg, 8th St. Stolme Street (Schottland).
*1120. - Hans Stölzner, Stabsarzt in Dresden.
L*1121. - Stolper in Breslau.
1122. - Stolte, Stabsarzt in Gross-Lichterfelde, Dahlemerstr. 87.
*1123. - Stolz, Ass.-Arzt in Strassburg (Elsass).
*1124. - Storp zu Königsberg i. Pr.
1125. - Sträter in Amsterdam, Holland.
1126. - Paul Strassmann, Priv.-Docent in Berlin, Alexander-Ufer 1.
1127. - Strauch, Oberarzt in Braunschweig, Kasernenstr. 3.
1128. - F. Straus in Frankfurt a. M., Göthestr. 31.
1129. - Streckenbach in Tarnowitz, Ob.-Schlesien.
*1130. - Hans Strehl in Königsberg i. Pr., Junkerstr. 7.
1131. - Stricker in Wiesbaden, Adelheidtstr. 7.
1132. - Strohe in Köln, Rubensstr. 40.
1133. - von Strube, Gen.-Arzt in Karlsruhe (Baden).
1134. - von Stubenrauch, Professor in München, Karlstr. 21.
1135. - G. Stumm, Volontärarzt in Breslau.
1136. - Subbotic, Primararzt in Belgrad, Liminame 79 (Serbien).
1137. - Sudeck, Secundärarzt in Hamburg-Eppendorf, Pomquiststr. 44.
*1138. - Sultan, Professor in Göttingen.
1139. - C. Sultan, Assistenzarzt in Leipzig, Chirurg. Klinik.
1140. - Sussdorf, General-Oberarzt in Dresden-N., Garnison-Lazareth.
1141. - Szuman in Thorn, Werderstr. 2.
1142. - Takaki in Japan.

1143. Dr. Takashina in Tokio (Japan).
1144. - Tamm, Geh. Sanitätsrath und Hofarzt in Berlin, Kochstr. 70/71.
*1145. - Küchi Tanaki in Breslau, Hansastr. 19.
1146. - Tashiro (Japan), z. Z. in Würzburg, Ottostr. 10.
1147. - Tausch in München, Kaulbachstr. 9a.
1148. - Tavel, Professor in Bern (Schweiz).
1149. - Tegeler in Bochum.
*1150. - von Tenderich, dirig. Arzt in Wesel.
1151. - Theobald, Ober-Medicinalrath in Oldenburg.
*1152. - Thiel in Rheydt.
*1153. - Thiem, Professor in Cottbus.
1154. - Thöle, Stabsarzt in Strassburg (Elsass), Chirurg. Univ.-Klinik.
1155. - Thomas in München-Gladbach.
1156. - Thümmel in Braunschweig.
1157. - Tietze, Professor und dirig. Arzt in Breslau, Ohlauufer 8.
*1158. - Tilanus, Docent in Amsterdam, Herrengracht 460.
1159. - Tillmanns, Med.-Rath, Professor und Generalarzt à l. s. in Leipzig, Wächterstr. 30.
*1160. - Tilmann, Professor und Oberarzt in Greifswald.
1161. - Timann, Generalarzt in Coblenz.
1162. - Timmer, dirig. Arzt in Amsterdam, Sarphatistr, 5b.
1163. - Toelken in Bremen.
1164. - Toll in Stockholm, Schweden.
1165. - Törnqvist, Assistenzarzt in Lund, Schweden.
1166. - Trachtenberg, Excellenz, dirig. Arzt in St. Petersburg, Litejnaja 56, Marien-Hospital.
*1167. - Treplin, Assistenz-Arzt in Hamburg-Eppendorf.
L*1168. - Troje in Braunschweig.
1169. - Trzebicky, Professor in Krakau (Galizien).
1170. - Tscherning, dirig. Arzt in Kopenhagen, Kommunehospitalet, Dänemark.
1171. - Tschmarke in Magdeburg.
1172. - Tsutsui in Chiba, Japan.
1173. - Uhthoff, Professor in Breslau, Schweidnitzer Stadtgraben 16a.
*1174. - Wilh. Ulmer in Nagold (Württbg.).
*1175. - Uloth in Bielschowitz, Ob.-Schles.
1176. - Unger, Assistenzarzt in Leipzig, Georgi-Ring 19.
*1177. - Unruh, Med.-Rath und dirig. Arzt in Wismar.
L 1178. - Urban, dirig. Arzt in Hamburg.
1179. - Urbanik, Assistenzarzt in Krakau, Galizien.
L 1180. - Joh. Veit, Professor in Leiden, Holland.
*1181. - Walter Veit in Charlottenburg, Fasanenstr. 38.
*1182. - A. E. Vermey in Amsterdam, Frederiksplein 45, Holland.
*1183. - M. zur Verth, Mar.-Ober-Assistenzarzt in Königshütte (Ober-Schles.).
*1184. - de Vlieger in Almelo (Niederlande).

*1185. Dr. Voelker, Privat-Docent in Heidelberg.
*1186. - Karl Vogel, Sec.-Arzt in Bonn.
*1187. - Volkmann in Dessau.
*1188. - H. Vollbrecht, Ober-Stabsarzt in Darmstadt.
*1189. - Hugo Vollrath, Stabs-Arzt in Stettin, Friedrich-Karlstr. 28.
1190. - Voswinckel in Berlin, Motzstr. 9.
*1191. - Vulpius, Professor in Heidelberg.
1192. - Wachtel, Primararzt in Krakau, Galizien.
*1193. - Waeber, dirig. Arzt in Jekaterinoslaw, Russland.
*1194. - Aug. Wagner, dirig. Arzt in Beuthen, Ob.-Schles.
*1195. - H. Wagner in Breslau, Alt Taschenstr. 19.
*1196. - Paul Wagner, Privatdocent in Leipzig.
*1197. - Rich. Wagner in Hanau.
1198. - Rudolf Wagner in Speldorf-Mühlheim a. d. Ruhr.
1199. - Waitz, Oberarzt in Hamburg.
*1200. - Waldau zu Waren in Mecklenburg.
L 1201. - Wallau in Porto Alegre, Brasilien.
L 1202. - Walther in Chemnitz.
1203. - Walzberg in Minden.
1204. - Wangemann, Zahnarzt in Aachen, Theaterstr. 3.
1205. - Wanscher, Professor in Kopenhagen, Nytors 7, Dänemark.
1206. - Warholm, Docent in Gothenburg, Schweden.
L 1207. - Melville Wassermann in Paris, Rue du Général Foy 1.
*1208. - Shunji Watsuji in Berlin, Kesselstr. 29.
1209. - Weber in Kehl a. Rh.
1210. - Arthur Weber zu Freiberg i. Sachsen.
*1211. - Wilhelm Weber, Assistenzarzt in Dresden, Stadtkrankenhaus.
*1212. - Wechselmann in Berlin, Lützowstr. 72.
*1213. - von Wegner, Generalstabsarzt a. D. in Berlin, Dorotheenstr. 50.
1214. - Wegner, Stabsarzt in Trier, Friedrich Wilhelmstr.
1215. - Wehr, Professor in Lemberg, Galizien.
1216. - Weil, Professor in Prag, Mariengasse 25.
1217. - Aug. Weiss in Düsseldorf, Graf Adolfstr. 16.
1218. - Fritz Weisswange in Dresden, Bautzenerstr. 11.
1219. - Wendel, Privatdocent in Marburg, Bahnhofstr. 34.
*1220. - Werckmeister in Zittau, Schillerstr. 7b.
*1221. - Werner, Generalarzt in Berlin, Ansbacherstr. 14.
1222. - Wertheim, Prof. in Wien, k. k. Elisabeth-Hospital, Schlösselgasse 15.
*1223. - K. Wessely junior in Berlin SW., Königgrätzerstr. 35.
1224. - Westerman in Haarlem (Holland).
*1225. - Westhoff in Münster, Westfalen.
*1226. - Wichmann, Sec.-Arzt in Altona a. E.
1227. - Wiemann, Marine-Stabsarzt in Wilhelmshaven.
1228. - Wiemuth, Stabsarzt in Potsdam.
*1229. - Wiesinger, Oberarzt in Hamburg, St. Georg.

1230. Dr. Wikerhauser, Primararzt in Agram, Croatien.
1231. - Wildt, dirig. Arzt in Cairo, Aegypten.
*1232. - Willemer, dirig. Arzt in Ludwigslust.
*1233. - Wilms, Privatdocent in Leipzig.
1234. - von Winckel, Geheimer Rath und Professor in München, Sonnenstr. 16a.
*1235. - V. Winckler, dirig. Arzt in Breslau, Gartenstr. 71.
1236. - von Winiwarter, Professor in Lüttich, Belgien.
*1237. - M. Winkler in Görlitz.
1238. - Winter, Professor zu Königsberg i. Pr.
1239. - Wisshaupt, Primararzt in Teplitz-Schönau, Böhmen.
*1240. - Arn. Witteck in Graz, Merangasse 26, Steiermark.
*1241. - Wittkowski in Berlin, Kochstr. 54.
1242. - Witzel, Professor in Bonn, Königstr. 60.
1243. - Wölfler, Professor in Prag, Palackygasse 15.
*1244. - Wörner, dirig. Arzt in Schwäbisch Gmünd.
*1245. - Wohlgemuth in Berlin, Lessingstr. 37.
1246. - Ernst Wolff, Generalarzt a. D. in Berlin, Lützowstr. 109/10.
*1247. - Heinrich Wolff, dirig. Arzt in Potsdam.
1248. - Max Wolff, Geh. Med.-Rath u. Prof. in Berlin, Potsdamerstr. 134a.
*1249. - Os. Wolff in Essen.
*1250. - Paul Wolff in Berlin, Kleinbeerenstr. 21.
*1251. - R. Wolff in Berlin, Thurmstr. 21.
1252. - Wolffenstein in Berlin, Motzstr. 67.
1253. - Wollermann, Kreisarzt in Heiligenbeil.
1254. - Wolter in Köln.
*1255. - Wossidlo in Berlin, Ansbacherstr. 53.
1256. - Wrede in Altona a. E.
1257. - Paul Wulff in Hamburg, Colonnaden 96.
*1258. - Wullstein, Privatdocent und Assistenzarzt in Halle a. S.
*1259. - S. M. Wylie in Paxton, Illinois (U. S. A.).
1260. - von Wysocki, dirig. Arzt in Pelplin.
*1261. - Zabludowski, Professor in Berlin, Karlstr. 39.
*1262. - Heinrich Zaengel, San.-Rath in Radeberg b. Dresden.
1263. - Zagorjanski-Kissel, Ober-Stabsarzt in Sebastopol, Krim.
*1264. - Aleksander von Zawadski in Warschau, Siennastr. 8.
L 1265. - Eug. Zeile in St. Francisco, Californien.
1266. - Albert Zeller, Professor und dirig. Arzt in Stuttgart, Rothebühlestr. 51.
*1267. - Oscar Zeller in Berlin, Altonaerstr. 17.
1268. - Ziegler, Privatdocent in München, Landwehrstr. 41.
1269. - Zielewicz, Sanitäts-Rath und dirig. Primar-Arzt in Posen.
1270. - Ziemssen in Wiesbaden.
1271. - Zillessen in Völklingen bei Saarbrücken.
1272. - Ernst Zimmer in Berlin, Scharrenstr. 1.
L*1273. - Zimmermann, Oberstabsarzt in Berlin, Bayreutherstr. 29.

1274. Dr. Zimmermann in Halle a. S., Bergmannstrost.
*1275. - Zipser in Wien VIII, Feldgasse 14.
1276. - von Zoege-Manteuffel, Staatsrath u. Prof. in Dorpat, Livland.
*1277. - Zondek in Berlin, Münzstr. 30.
1278. - Otto Zuckerkandl, Wien I., Elisabethstr. 10.
1279. - Zühlke in Guben.
1280. - Zweifel, Geh. Med.-Rath u. Professor in Leipzig, Stephanstr. 7.
1281. - Zwicke, General-Oberarzt zu Freiburg i. B.

IV. Frühere Vorsitzende der Gesellschaft.

von Langenbeck, 1872—1885. † 29. September 1887.
von Volkmann, 1886, 1887. † 28. November 1889.
E. von Bergmann, 1888—1890, 1896, 1900.
Thiersch, 1891. † 28. April 1895.
A. von Bardeleben, 1892. † 24. September 1895.
Franz Koenig, 1893.
von Esmarch, 1894.
Gussenbauer, 1895. † 19. Juni 1903.
von Bruns, 1897.
Trendelenburg, 1898.
Eugen Hahn, 1899. † 1. November 1902.
Czerny, 1901.
Theodor Kocher, 1902.

V. Liste der lebenslänglichen Mitglieder.

1. Dr. Auler, Stabs-Arzt in Plantières-Queulen.
2. - von Bardeleben, Chef-Arzt in Bochum.
3. - Bardenheuer, Geh. San.-Rath, Professor und dirig. Arzt in Köln.
4. - Franz Bardenheuer, dirig. Arzt in Bochum.
5. - Carl Beck in New-York.
6. - Adolf Becker in Rostock.
7. - Becker, Oberarzt in Hildesheim.
8. - Bennecke, Professor in Charlottenburg, Fasanenstr. 13.
9. - Bernays, Professor in St. Louis, Nord-Amerika.
10. - Bidder, San.-Rath in Berlin, Kurfürstenstr. 103.
11. - Braem in Chemnitz.
12. - F. Busch, Professor in Charlottenburg, Lietzenburgerstr.
13. - Eigenbrodt, Professor in Leipzig.
14. - Freiherr von Eiselsberg, s. oben.
15. - Escher, Primar-Chirurg in Triest.
16. - Fenger, dirigirender Arzt in Chicago.
17. - Firle in Bonn.
18. - Garrè, Geh. Med.-Rath und Prof. zu Königsberg i. Pr.
19. - Gersuny, dirig. Arzt in Wien.

20. Dr. Goebel, Oberarzt am deutschen Hospital in Alexandrien (Aegypten).
21. - Goering, dirig. Arzt in Bremen.
22. - Graser, Professor und Oberarzt in Erlangen.
23. - Grimm in Nürnberg.
24. - Gürtler, Med.-Rath und dirig. Arzt in Hannover.
25. - Gussenbauer, s. oben (†).
26. - Hackenbruch in Wiesbaden.
27. - Haeckel, Professor und dirig. Arzt in Stettin.
28. - Haegler, Docent in Basel.
29. - Halsted, Professor in Baltimore.
30. - Hasenbalg in Hildesheim.
31. - Hasse in Charlottenburg, Joachimsthalerstr. 41.
32. - Heidenhain, Professor und dirig. Arzt in Worms.
33. - Helferich, Geh. Med.-Rath und Professor in Kiel.
34. - Herzstein in San Francisco, Californien.
35. - Hoffa, Geh. Med.-Rath u. Prof. in Charlottenburg, Meinekestr. 21.
36. - Hrabowski in Wanzleben.
37. - Kammerer in New-York.
38. - Kehr, Professor in Halberstadt.
39. - Kiwull, Stadtarzt in Wenden, Livland.
40. - Klostermann, Krankenhausarzt in Gelsenkirchen.
41. - W. Körte, s. oben.
42. - Krabbel, San.-Rath und dirig. Arzt in Aachen.
43. - Fedor Krause, Professor und dirig. Arzt in Berlin, Landgrafenstr. 13.
44. - Kredel, Oberarzt in Hannover.
45. - Küster, s. oben.
46. - Carl Lauenstein, dirig. Arzt in Hamburg.
47. - G. Lindemann, dirig. Arzt in Hannover.
48. - Loose in Bremen.
49. - Methner, dirig. Arzt in Breslau.
50. - Willy Meyer in New York.
51. - von Mikulicz-Radecki, Geh. Med.-Rath und Prof. in Breslau.
52. - Murphy, Professor in Chicago.
53. - Nagel, dirig. Arzt in Bremen.
54. - Narath, Professor in Utrecht.
55. - Rosswell Park, Professor in Buffalo, Nord-Amerika.
56. - Pilz in Stettin.
57. - August Polis in Lüttich.
58. - Rehberg, Med.-Rath zu Schwerin in Mecklenburg.
59. - Riedel, s. oben.
60. - Rose, Geh. Med.-Rath, Prof. u. dirig. Arzt in Berlin, Tauenzienstr. 8.
61. - Rosenberger, Hofrath, Prof. und dirig. Arzt in Würzburg.
62. - Rosmanit, dirig. Arzt in Wien.
63. - Aal Sandberg in Bergen, Norwegen.

64. - Schüssler in Bremen.
65. - Schulze-Berge, dirig. Arzt in Oberhausen, Rgbz. Düsseldorf.
66. - Seefisch in Berlin, Kurfürstenstr. 109.
67. - Senn, Professor in Chicago, Nord-Amerika.
68. - Sick, Privatdocent und Oberarzt in Kiel.
69. - Stadler, dirig. Arzt in Bremen.
70. - Staub, Geh. Sanitätsrath in Trier.
71. - Stolper in Breslau.
72. - Troje in Braunschweig.
73. - Urban, dirig. Arzt in Hamburg.
74. - Joh. Veit, Professor in Leiden, Holland.
75. - Wallau in Porto Alegre, Brasilien.
76. - Walther in Chemnitz.
77. - Melville Wassermann in Paris.
78. - Eug. Zeile in San Francisco.
79. - Zimmermann, Oberstabsarzt in Berlin, Bayreutherstr. 29.

I.

Protokolle, Discussionen

und

kleinere Mittheilungen.

BOSTON MEDICAL
JAN 12 1904
LIBRARY.

Erster Sitzungstag.

Mittwoch, 3. Juni 1903.

a) Vormittagssitzung (zugleich Generalversammlung.)

Eröffnung der Sitzung um 10 Uhr Vorm.

Vorsitzender: Herr Küster.

Hochansehnliche Versammlung! Zu ungewöhnlicher Jahreszeit sind diesmal die Mitglieder des Congresses nach Berlin geeilt, um an den Sitzungen lehrend und lernend sich zu betheiligen. Es wird Ihnen bekannt sein, dass der Vorstand unserer Gesellschaft diese Abweichung von den Statuten, welche übrigens in dem 11. Congress des Jahres 1882, in dem 21. Congress von 1892 und im 25. Congress des Jahres 1896 bereits Vorläufer besass, aus dem Grunde zugelassen hat, weil die Sitzung zur vorgeschriebenen Zeit durch den vom 23. bis 27. April zu Madrid tagenden, internationalen medicinischen Congress manche Beeinträchtigung hätte erfahren müssen. Für diese Statutenüberschreitung hoffe ich um so eher Ihre Nachsicht zu erlangen, als eine grosse Anzahl von Mitgliedern, bei denen ich schriftlich oder mündlich angefragt hatte, mit der Verlegung sich durchaus einverstanden erklärte. Zudem mag es für manchen Auswärtigen nicht ohne Interesse sein, Berlin einmal in dem glänzenden Schmucke der schönsten Jahreszeit kennen zu lernen.

32 Jahre sind vergangen, seit die Deutsche Gesellschaft für Chirurgie zum ersten Male in Berlin zusammentrat. Die schnelle Entwickelung unserer Wissenschaft, welche sich damit anbahnte, und welche die deutsche Chirurgie in wenigen Jahren in die erste Linie rückte, sprach so sehr für den hohen Werth dieser Schöpfung, dass Nachahmungen nicht ausbleiben konnten. Fast alle Kulturvölker haben sich inzwischen ihre besonderen Chirurgencongresse geschaffen, die sämmtlich für den Fortschritt auf dem Gebiete unserer Wissenschaft arbeiten. Allein auch hier gilt der Satz: *πάντα ῥεῖ*. Nach zwei ganz entgegengesetzten Seiten haben sich beachtenswerthe Entwickelungen vollzogen. Die eine entsprang der Neigung zu immer mehr sich vertiefender Einzelforschung; und wie schon längst Gynäkologie, Augen- und Ohrenheilkunde, Kehlkopfheilkunde u. s. w. sich von der Chirurgie losgelöst und ihre eigenen Wege eingeschlagen haben, so hat, wie schon in der vorjährigen Eröffnungssitzung mitgetheilt werden konnte, auch die Orthopädie ein eigenes

Geleise gewählt. Mag man diese Vorgänge bedauern, so sind sie doch naturgemäss und in der Entwickelung der Dinge begründet; auch werden beide Seiten so lange davon Vortheile haben, als der gemeinsame Boden nicht verlassen wird.

Eine ganz entgegengesetzte Erscheinung sind jene Bestrebungen, welche auf eine Zusammenfassung sämmtlicher, auf dem Boden der Medicin emporgewachsener Wissenschaften hinausgehen. Auch für diese Richtung ist ein deutscher Verband, die Jahresversammlung deutscher Naturforscher und Aerzte, vorbildlich geworden; ihr verdanken die internationalen medicinischen Congresse ihre Entstehung. Wenn auch der Gedanke, alle drei Jahre sämmtliche medicinische Gelehrte der Welt zu einem persönlichen Austausche ihrer Arbeiten und Erfahrungen zu veranlassen und dadurch nationale Einseitigkeiten und Uebertreibungen auf die richtige Linie zurückzuzwingen, an sich als ein glücklicher angesehen werden muss, wenn auch diese Congresse, weil sie einer rein humanen Wissenschaft gewidmet sind, mehr als jedes politische Unternehmen der Verbrüderung der Völker dienen, so dürfen wir uns doch nicht verhehlen, dass die grossen Congresse mehr und mehr zu kostspieligen Schau- und Prunkstücken ausgeartet sind, deren wissenschaftliche Bedeutung nicht selten in umgekehrtem Verhältnisse zu ihrer glänzenden Aussenseite steht. Ihrer nutzbringenden Weiterentwickelung stellt sich vor allen Dingen der Umstand entgegen, dass die vollständige Beherrschung aller in Betracht kommender Sprachen auch unter den Trägern europäischer Kultur zu den seltenen Ausnahmen gehört; dadurch wird aber der persönliche Austausch und der Ausgleich der Meinungen ungemein erschwert, fast unmöglich. Gleiche Bedenken treffen die neueste Schöpfung dieser Richtung, den im vorigen Jahr in Brüssel gegründeten internationalen Chirurgencongress. Immerhin wird man diesem Versuche einer Zusammenfassung der Weltarbeit auf chirurgischem Gebiete zunächst nur mit Wohlwollen gegenüberstehen können; aber den Beweis ihrer Lebens- und Entwickelungsfähigkeit wird diese jüngste internationale Gesellschaft vorerst zu erbringen haben. Indessen, wie sich die Dinge auch gestalten mögen, unter keinen Umständen können solche Bestrebungen, so anerkennungswerth sie sind, uns, die Vertreter deutscher Chirurgie, veranlassen, auch nur einen Schritt breit von dem Wege abzugehen, der uns zu so mächtiger Förderung der Wissenschaft, dem deutschen Geiste aber zu Ruhm und Ehre verholfen hat.

Die Deutsche Gesellschaft für Chirurgie hat sich von Anfang an die Aufgabe gestellt, unsere Wissenschaft in ihrem denkbar weitesten Umfange zu pflegen und zu entwickeln; mit welchem Erfolge, das lehren die gedruckten Verhandlungen, welche gleich den geologischen Schichten der Erdrinde sich Jahr für Jahr übereinanderlegen als ein Niederschlag dessen, was aus den bewegten Wässern wissenschaftlicher Arbeit und wissenschaftlichen Kampfes als fester Gewinn zu Boden sank. Das Studium dieser geistigen Ablagerungen dürfte für spätere Geschlechter überaus reizvoll sein. Sie zeigen, wie jede berechtigte Neben- und Unterströmung sich stets, wenn auch oft erst nach hartem Kampfe, gebührende Geltung zu verschaffen wusste, während manche blendende Erscheinung nach kurzer Zeit des Glanzes in das Dunkel der Vergessenheit zurücksank. Sie zeigen auch die fortschreitenden Eroberungen,

welche die Chirurgie fast Jahr um Jahr in den Grenzgebieten mit steigendem Erfolge durchführte. — Dass unter diesen neuen Gebieten auch die Geschichte unserer Wissenschaft sich einer immer wachsenden Beachtung erfreut, muss mit um so grösserem Danke anerkannt werden, als wir in ihr den zuverlässigsten Maassstab für die Beurtheilung aller anscheinend neuen Ideen und Entdeckungen besitzen.

Und noch auf einem letzten Gebiete scheint sich langsam und allmälig eine bedeutsame Aenderung zu vollziehen. Wie ein Kunstwerk nur dann seine volle Wirkung entfaltet, wenn dem anziehenden Inhalte die denkbar schönste Form entspricht, so sollte auch das geschriebene Wort der Bedeutung des Inhaltes angepasst sein. Es ist bei uns gar zu oft vergessen worden, wie sehr eine schöne und klare Sprache den Genuss des Lesens erhöht, die Gedanken in das rechte Licht setzt. Indessen mehren sich die Zeichen einer Vertiefung des Sprachgefühls, einer mehr künstlerischen Handhabung unserer schönen Sprache, der Sprache Goethe's und Schiller's; wir dürfen deshalb auch dieser Entwicklungsrichtung unserer Gesellschaft mit grossen Erwartungen gegenüberstehen.

So möge denn auch dieser Congress dazu beitragen, der Erfüllung aller Hoffnungen näher zu kommen, welche sich an die Entwicklung der deutschen Chirurgie knüpfen. In dieser frohen Erwartung habe ich die Ehre, den 32. Congress der Deutschen Gesellschaft für Chirurgie als eröffnet zu erklären.

M. H. Mit der wachsenden Zahl unserer Mitglieder, welche im vorigen Jahre bereits das zwölfte Hundert überschritten hat, vergrössert sich naturgemäss auch die Zahl der Verluste; und so habe ich denn die traurige Pflicht, welche nicht leichter wird durch den Umstand, dass ich mit mehreren der Dahingeschiedenen durch Freundschaft verbunden war, Ihnen die Mittheilung zu machen, dass der Tod in unseren Reihen eine ungewöhnlich reiche Ernte gehalten hat: nicht weniger als 19 unserer Mitglieder sind uns im abgelaufenen Gesellschaftsjahre entrissen worden.

Am 30. April 1902, bald nach dem Schlusse des vorjährigen Congresses, starb zu Berlin an einem Herzleiden der bekannte orthopädische Chirurg Sanitätsrath Florian Beely im Alter von 56 Jahren. Geboren zu Köln am 24. Januar 1846 fand er seine Ausbildung zunächst im Augusta-Hospital unter Schönborn und mir, folgte dann im Jahre 1873 seinem ersten Lehrer nach Königsberg, wo er eine Reihe von Jahren klinischer Assistent war, und siedelte im Jahre 1880 dauernd nach Berlin über, wo er eine Musteranstalt für orthopädische Chirurgie errichtete. Er ist einer der Mitbegründer der Deutschen Gesellschaft für Orthopädie, deren Eröffnungssitzung er freilich nicht mehr erleben sollte. Seine Abhandlung über Gypshanfschienen, welche er noch in Königsberg veröffentlichte, und mancher werthvolle Beitrag in unseren Verhandlungen haben ihn in den weitesten Kreisen bekannt gemacht.

Den Folgen einer Infection, welche er sich in seinem Berufe zugezogen hatte, erlag am 20. Mai 1902 der Director des Sophien-Spitals in Wien Guido v. Török. Geboren zu Bukarest im Jahre 1850 war er 3 Jahre Operateur an

der Billroth'schen Klinik, später Militärarzt. Er war ein fast regelmässiger Besucher unserer Congresse, auf denen er vielen als eine liebenswürdige Persönlichkeit bekannt geworden ist. Seine letzte wissenschaftliche Arbeit, zugleich seine Habilitationsschrift, führt den Titel: „Experimentelle Beiträge zur Therapie des Tetanus."

Am 4. Juni 1902 starb zu St. Petersburg im 72. Lebensjahre der Wirkl. Staatsrath Alexander Ebermann, der in den ersten Jahren an unseren Versammlungen mehrfach und mit grossem Eifer theilgenommen und unser Wissen durch Vorträge aus dem Gebiete der Krankheiten der Harnwege bereichert hat.

Otto Zinsmeister, Primärarzt der chirurgischen Abtheilung des Krankenhauses zu Troppau, geboren 1860 zu Ugron, österreichisch Schlesien, starb am 26. Juni 1902 an Sepsis in Folge einer Verletzung, welche er sich bei einer Operation zugezogen hatte. Unter seinen Arbeiten sind die bekanntesten seine Mittheilungen über Arthrodese, deren erste er als Assistent der Albert'schen Klinik in Innsbruck veröffentlichte.

Am 24. Oktober 1902 erlag der Assistenzarzt am städtischen Krankenhause Friedrichshain Otto Walcker einer septischen Endocarditis.

Am 3. November 1902 starb an einem Kehlkopfleiden zu Steinbrücken im Nassauischen der ausserordentliche Professor der Chirurgie an der Universität Giessen Ferdinand Fuhr, 49 Jahre alt. Er ist auf den Congressen wenig hervorgetreten, genoss aber an der Stätte seiner Thätigkeit ein hohes Ansehen als vortrefflicher Arzt und edler Mensch.

Die 2 letzten Monate des abgelaufenen Jahres raubten uns kurz hintereinander 3 unserer thätigsten und angesehensten Mitglieder: Hahn, Nicoladoni und Schede.

Am 1. November 1902 durchlief Stadt und Land die Kunde, dass unser Hahn plötzlich und unerwartet aus dem Leben geschieden sei, nachdem er noch am Tage zuvor in gewohntem Eifer und treuer Pflichterfüllung eine Reihe von Operationen ausgeführt hatte. Mit ihm ist wiederum einer der Mitbegründer unserer Gesellschaft dahingegangen, dessen Leben und Wirken ein so mustergültiges gewesen ist, dass Sie mir gestatten wollen dabei einige Augenblicke zu verweilen.

Eugen Hahn wurde am 27. April 1841 zu Ortelsburg in Ostpreussen geboren, studirte in Königsberg, Breslau und Berlin und erhielt seine speciell chirurgische Ausbildung in den Jahren 1868 und 69 durch Wilms im Krankenhause Bethanien, wo er mein Mitassistent war. Nach seinem Ausscheiden aus diesem Krankenhause machte er den Krieg von 1870-71 mit und wurde nach der Rückkehr aus demselben Wilms' Privatassistent. Schon in dieser Stellung schuf er sich eine ausgedehnte Privatthätigkeit, bis er im Jahre 1880 als Schede's Nachfolger Director der chirurgischen Abtheilung des Krankenhauses am Friedrichshain wurde, der er bis zu seinem Tode ununterbrochen angehört hat. Im Jahre 1899 war er Vorsitzender unserer Gesellschaft; seine durch Ruhe und Unparteilichkeit ausgezeichnete Leitung der Verhandlungen wird noch in aller Erinnerung sein.

Eugen Hahn hat sich durch rastlosen Fleiss zu einem Meister der operativen Technik, zu einem genauen Kenner und Beherrscher der Chirurgie in ihrem weitesten Umfange emporgeschwungen. Seine zahlreichen Arbeiten auf allen Gebieten unserer Wissenschaft haben diese um manches bedeutsame Gebiet bereichert. Ich erinnere nur an seine Arbeiten über Wanderniere, über Kehlkopfexstirpation, über Magendarmchirurgie, Chirurgie des Rückenmarks und viele andere. Aber wer ihn näher kannte, wusste, dass der hervorragende Gelehrte zugleich ein ausgezeichneter Mensch war, dessen Bescheidenheit ihn oft genug aus der ersten Linie zurücktreten liess, in die er voll und ganz gehörte. Sein treues, wohlwollendes Auge, sein schlichtes, jeder Streberei abholdes, ernstes und gehaltenes Wesen gewannen Jeden, der mit ihm in Berührung kam; aber voll und ganz erschloss er sich doch erst seinen Freunden. Wir wissen, dass die deutsche Chirurgie viel an ihm verloren hat; noch mehr aber verloren wir, die wir uns seine Freunde nennen durften.

„Er war ein Mann, nehmt alles nur in allem."

Sein Andenken soll unter uns unvergessen sein.

Und noch einen anderen Mitbegründer unserer Gesellschaft hat uns das Jahr 1902 entrissen. Am 31. December starb nach kurzer Erkrankung an Lungenentzündung der Professor der Chirurgie an der Universität Bonn, Max Schede, 58 Jahre alt. Mit ihm ist eine der am meisten typischen und in den Vordergrund tretenden Figuren der ersten 30 Jahre unserer Gesellschaft dahingeschwunden. Wer erinnerte sich nicht mit Freuden des kleinen, überaus beweglichen Mannes, der gleich einem alle Zeit gewappneten Kämpen auf den Plan trat und stets mit scharfen, schneidigen Waffen seine Sache zu führen und zu verteidigen wusste? Er ist dahin — und mit ihm eines der anregendsten Elemente unserer Versammlungen.

Mit Max Schede's Tode hat ein reiches und bewegtes Leben seinen unerwartet schnellen Abschluss gefunden. Geboren am 27. Januar 1844 zu Arnsberg in Westfalen trat er schon bald nach Beendigung des deutsch-österreichischen Krieges, den er als Arzt mitmachte, als Assistent in die Volkmann'sche Klinik zu Halle ein. Sein Lehrer, dem er später in Freundschaft verbunden war, ist für seine Richtung und Entwicklung massgebend geworden. Nach dem deutsch-französischen Kriege, den er als Leiter einer Abtheilung eines Feldlazaretts mitmachte, habilitierte er sich (1872) als Privatdocent für Chirurgie in Halle. 1875 wurde er als Nachfolger Trendelenburg's leitender Arzt am Krankenhause am Friedrichshain in Berlin, 1880 ging er nach Hamburg als Leiter des grossen Krankenhauses Hamburg-Eppendorf, von wo er 1895 zum Director der chirurgischen Klinik in Bonn berufen wurde. In diesen äusseren Rahmen seiner Entwicklung fällt eine schier erstaunliche praktische und wissenschaftliche Thätigkeit. Als Operateur war Schede unermüdlich, als Arzt stets zu helfen bereit; und neben dieser schweren praktischen Arbeit fand er immer noch die Zeit, um auf allen Gebieten der Chirurgie eine litterarische Thätigkeit zu entfalten, welche an Fruchtbarkeit kaum ihres Gleiches findet. Er war der Mitbegründer des Centralblattes für Chirurgie, Mitarbeiter an zahlreichen Sammelwerken und Zeitschriften, einer der eifrigsten Redner auch auf unseren Congressen; enthielten doch schon die

Verhandlungen von 1872 einen von ihm gehaltenen Vortrag. Es giebt wenige Gebiete im Bereiche der Chirurgie, die Schede nicht an irgend einem Punkte gefördert hätte; denn niemals hat ihn die Arbeitslast zur Oberflächlichkeit verführt.

Schede war eine glücklich veranlagte Natur. Er genoss das Leben, soweit seine ausgedehnte Thätigkeit es erlaubte, in vollen Zügen und liess sich selbst durch schwere Erfahrungen in der eignen Familie nicht in seiner heiteren, wahrhaft classischen Lebensfreudigkeit beirren. Noch 14 Tage vor seiner tödtlichen Erkrankung konnte er seiner Gattin die Worte sagen: „Welch glückliche Menschen sind doch wir beide! Wie gut ist es uns im Leben ergangen!“ Und so ist auch sein Tod gewesen, schnell und leicht. Wahrlich, die Götter haben es gut mit unserem dahingeschiedenen Freunde gemeint: uns aber und der jüngeren Generation möge er ein leuchtendes Vorbild bleiben.

Einige Wochen zuvor, am 4. Dezember 1902, starb ganz plötzlich an einem Herzschlage der Professor der Chirurgie und Leiter der chirurgischen Klinik zu Graz Karl Nicoladoni. Geboren zu Wien im Jahre 1847 hat er in der Klinik v. Dunreicher's seine chirurgische Ausbildung gefunden. Im Jahre 1876 habilitirte er sich an der Wiener Universität, wurde 1881 als Nachfolger Albert's nach Innsbruck und im Jahre 1895 als Nachfolger Wölfler's nach Graz berufen. Unserer Gesellschaft hat er seit dem Jahre 1883 angehört. Mit Nicoladoni ist eine vornehme, in sich geschlossene und deshalb nicht leicht zugängige Persönlichkeit aus dem Leben geschieden, welche sich nur dem vertrautesten Freunde voll und ganz eröffnete. Er ist daher auch in unserer Gesellschaft nicht in dem Maasse hervorgetreten, wie Wissen und Können ihn dazu befähigten und berechtigten. Aber seine Schüler und Freunde kannten ihn als einen edlen, warmherzigen, in rastlosem Eifer seinem Berufe obliegenden Forscher und Lehrer. Seine zahlreichen Schriften, welche voll sind von originellen Gedanken, sprechen für seinen unendlichen Fleiss, der selbst dann nicht erlahmte, als eine schwere Influenza seine Gesundheit dauernd untergraben hatte. Seine Hauptarbeiten liegen auf den Gebieten der Plastik und der Orthopädie, woselbst seine Thätigkeit unvergängliche Spuren hinterlassen hat.

Noch ein dritter Mitbegründer unserer Gesellschaft ist dahingegangen. Am 19. Dezember 1902 starb an Arteriosklerose zu Berlin der Geheime Sanitätsrath Salomon Ehrenhaus, zu Friedrichswille in Oberschlesien im Jahre 1835 geboren. Er war ein angesehener Berliner Arzt, zumal auf dem Gebiete der Kinderheilkunde. Activ hat er sich an unseren Verhandlungen kaum betheiligt, aber er gehörte zu den fleissigsten und regelmässigsten Besuchern der Congresse.

Weitere Verluste brachte das Jahr 1903. Am 13. Januar starb der Professor der Gynäkologie an der deutschen Universität Prag Max Sänger im Alter von noch nicht 50 Jahren. Seiner tief erschütterten Gesundheit wegen trat er zwei Monate vor seinem Tode aus unserer Gesellschaft aus, der er seit dem Jahre 1886 angehört hatte. Sänger ist einer der Ersten, welche die operative Gynäkologie in grossem Stile betrieben und die gynäkologische Wundbehandlung in bemerkenswerther Weise gefördert haben.

Am 22. Februar 1903 erlag einer Influenza-Pneumonie der Leiter des St. Joseph-Hospitals in Wiesbaden Friedrich Cramer. Geboren zu Wiesbaden im

Jahre 1847 liess er sich nach Beendigung seiner Studien in seiner Vaterstadt als praktischer Arzt nieder und trat dort seit dem Jahre 1882 mit unserem nach Wiesbaden übergesiedelten Altmeister Bernhard v. Langenbeck in nähere Verbindung, dessen Assistent er bis zum Tode Langenbeck's gewesen ist. Er wurde dann selbständiger Leiter des Hospizes zum heiligen Geist und später des nach seinen Plänen erbauten St. Joseph-Hospitals. Von ihm rührt eine Anzahl guter Arbeiten chirurgischen Inhaltes her, welche meistens im Archiv für klinische Chirurgie veröffentlicht worden sind.

Am 23. Februar 1903 starb der langjährige Leiter des Diakonissenhauses Henriettenstift zu Hannover Theodor Lindemann im Alter von 71 Jahren. Er wurde im Jahre 1831 zu Diepholz geboren, war zuerst practischer Arzt in Hannover, wandte sich aber unter Stromeyer's Einfluss mehr und mehr der Chirurgie zu. Am bekanntesten ist er durch seine Methode der einzeitigen Operation der Leberechinokokken geworden.

Am 23. März 1903 starb an einer Myocarditis, welche sich nach schwerer Infection entwickelt hatte, plötzlich und unerwartet der ausserordentliche Professor der pathologischen Anatomie an der Universität Freiburg Clemens v. Kahlden. Noch auf dem vorjährigen Chirurgencongresse hielt er einen anregenden Vortrag „Ueber Carcinomrecidive". v. Kahlden war ein sehr fruchtbarer Schriftsteller, der das Gebiet der pathologischen Anatomie im weitesten Umfange in Einzeldarstellungen bearbeitet hat.

Auch unter unseren Mitgliedern, welche dem activen Sanitätscorps angehören, hat der Tod leider eine reichliche Ernte gehalten. Am 19. April 1902 starb an Diabetes der Generaloberarzt a. D. Nicolai, 55 Jahre alt, im Jahre 1847 zu Blankenburg a. H. geboren. Er hat mehrere gute Arbeiten chirurgischen Inhaltes verfasst, auch auf dem Congress von 1893 einen Vortrag über Stichverletzung des Gehirns gehalten.

Am 16. December 1902 starb zu Potsdam am Unterleibstyphus der Regimentsarzt im 2. Garde-Feldartillerie-Regiment Sommer, 51 Jahre alt. Als Assistent der Kinderklinik in der Charité hat er eine Arbeit über Diphtherie und Tracheotomie geschrieben. — Endlich im April d. J. erlag der Generalstabsarzt der Marine Gutschow, unser langjähriges Mitglied, der in unsern Versammlungen nie fehlte, wenn nicht wichtige Berufsgeschäfte seine Anwesenheit in Berlin verhinderten.

Nach allem diesen brachte uns noch die letzte Hälfte des vorigen Monats einen herben Verlust. Am 20. Mai starb an einer Neubildung der Blase zu Berlin der sehr bekannte und angesehene Privatchirurg Sally Hadra. Er ist zu Berlin im Jahre 1856 geboren, hat also nur ein Alter von 47 Jahren erreicht. Seine Ausbildung erhielt er in der Gynäkologie von Freund in Strassburg, in der Chirurgie von Eugen Hahn. Vielen von Ihnen wird er durch einen Vortrag in der Erinnerung geblieben sein, welchen er auf dem Congress von 1897 über „Operative Behandlung eines Falles von Morbus Addisonii durch Exstirpation einer tuberkulösen Nebenniere" gehalten hat.

Zum Schlusse erwähne ich eines schon im Jahre 1901 gestorbenen Mitgliedes, dessen Tod aber im vorigen Jahre noch nicht gemeldet wurde. Am 15. April 1901 starb zu Koblenz a. Rh. der Leiter des städtischen Kranken-

hauses Adolf Mäurer. Er war zu Eisenhütte, Kreis Manderscheid, im Jahre 1838 geboren und hat sich als Autodidact zu einem geschickten und angesehenen Chirurgen hinaufgearbeitet. Man schreibt ihm die Erfindung des Kolpeurynters zu.

Hiermit schliesst der Trauerzug des Todes durch unsere Reihen.

Lassen Sie uns nun das Andenken an all die vortrefflichen Männer, welche uns, zum Theil als Opfer ihres Berufes, entrissen wurden, dadurch ehren, dass sich alle Anwesende von ihren Sitzen erheben.

M. H. In der gestrigen Sitzung des Ausschusses ist einstimmig der Beschluss gefasst worden, Ihnen die Ernennung zweier neuer Ehrenmitglieder in Vorschlag zu bringen. Es sind die Herren Czerny und Kocher, von denen ich nur sagen kann, dass das Gefühl, sie seien der ihnen zugedachten Ehre vollauf würdig, schon längst unter uns rege gewesen ist. Ich habe daher wohl nicht nöthig, zu ihrer Empfehlung irgend ein Wort zu sagen und ich folge nur dem Herkommen, wenn ich die Leistungen und Verdienste dieser beiden hervorragenden Männer kurz zusammenfassend ins Gedächtniss zurückrufe.

Vincenz Czerny ist der älteste Vertreter der Billroth'schen Schule, welche unserer Wissenschaft so viele ausgezeichnete Kräfte geliefert hat. Noch als Assistent Billroth's wurde er Ende 1871 nach Freiburg i. B., von dort 1877 nach Heidelberg berufen. Seine litterarische Thätigkeit ist eine ausserordentliche und überaus fruchtbringende gewesen. Seine experimentelle Begründung der Kehlkopfexstirpation und der Resection der Speiseröhre, seine doppelreihige Darmnaht, Magenoperationen, die vaginale Uterusexstirpation, seine Arbeiten auf dem Gebiete der Nierenchirurgie, welche er als Nachfolger und Erbe Gustav Simon's als der erste in Deutschland aufgenommen und erheblich gefördert hat, sind unvergängliche Zeugnisse seines Geistes und seiner Arbeitskraft. Es soll ihm auch unvergessen sein, dass er durch ein offenes Wort zu rechter Zeit die deutsche Sprache und die deutsche Wissenschaft vor einer Zurücksetzung bewahrte, welche ihr auf dem internationalen medicinischen Congress zu Washington drohte. Czerny's Name ist von allen deutschen Chirurgen zweifellos einer der bekanntesten auf dem Erdenrunde; wir werden uns daher nur selber ehren, wenn wir ihm die höchste Auszeichnung zu Theil werden lassen, über die wir zu verfügen haben.

Als würdiger Dioskure steht dem Genannten Theodor Kocher zur Seite. Er hat seine Vaterstadt Bern niemals auf längere Zeit verlassen, wo er als Schüler Lücke's zum Chirurgen ausgebildet und bei dessen Uebersiedelung nach Strassburg im Jahre 1872 als sein Nachfolger auf den Lehrstuhl für Chirurgie berufen wurde. Aber trotz dieser räumlichen Beschränkung seines Wirkungskreises — wie hell strahlt der Stern seines Ruhmes über die Berge seiner schweizerischen Heimath hinaus in alle Welt! Seine Arbeiten über Krankheiten des Hodens, über Unterleibsbrüche, vor allen Dingen aber seine Arbeiten über Kropf, Schussverletzungen, Krankheiten der Wirbelsäule, über Hirndruck u. s. w. sind für unsere Anschauungen grundlegend geworden und haben uns mit einer Fülle von Ideen beschenkt.

M. H. Es bedarf wohl weiterer Ausführungen nicht mehr. Sie werden in der Generalversammlung am Freitag Nachmittag über die Vorschläge des Ausschusses abzustimmen haben; und da es hier kaum einen unter Ihnen geben wird, der nicht die Herren Czerny und Kocher als wissenschaftliche Arbeiter, wie als Persönlichkeiten kennte, so dürfte über den Ausfall Ihrer Entscheidung wohl kaum ein Zweifel bleiben.

M. H. Ich habe Ihnen zunächst noch einige Mittheilungen geschäftlichen Inhaltes zu machen.

Die gedruckte Tagesordnung ist wohl in Ihrer aller Hände. Es hat sich indessen als zweckmässig erwiesen den auf Mittwoch $9^1/_2$ Uhr angesetzten Projectionsabend auf Donnerstag $9^1/_2$ zu verlegen. Ich bitte davon gefl. Kenntniss zu nehmen, ebenso wie von der Mittheilung, dass die Bierabende im Gasthause zum Franziskaner, Georgenstrasse, Ecke der Friedrichstrasse stattfinden. In dem kühlen Garten daselbst sind genügend Plätze belegt, um selbst bei grösserer Betheiligung die Unterkunft zu sichern.

Nunmehr bitte ich den Bibliothekar, Herrn Fischer gefl. den Bericht der Bibliothekscommission zu verlesen.

Herr Fischer: Da unser hochverehrter Herr Vorsitzender der Bibliotheks-Commission leider durch Unwohlsein verhindert ist, so bitte ich, den Bibliotheksbericht diesmal von mir entgegenzunehmen:

Bericht der Bibliotheks-Commission für das Vereinsjahr 1902—1903.

I. Die Büchersammlung wurde vermehrt an Büchern um 173 Werke (von 3302 Nummern auf 3475)
an Zeitschriften um 212 (von 1925 auf 2137) Nummern,
an Separatabdrücken und Dissertationen um 2910 Nummern (von 5597 auf 8507) Nummern.
Im Ganzen also um 3910 Nummern, so dass ihr Gesammtbestand, die für sich geführte Gurlt'sche Sammlung mit eingerechnet, zur Zeit

21 530 Nummern

beträgt.

Von diesen wurden uns geschenkt durch Mitglieder der Deutschen Gesellschaft für Chirurgie:

E. von Bergmann, Exc. - Berlin:	23 Bücher, 5 Bände Zeitschriften und 16 Separat-Abdrücke; ausserdem ergänzte er uns die fehlenden Bände der „Deutschen Chirurgie", so dass wir das kostbare Werk vollständig besitzen.
Bennecke - Berlin:	1 Buch.
Bier - Bonn:	37 Dissertationen.
Blecher - Brandenburg a. H.:	4 Bücher.
Buschke - Berlin:	1 Buch.

Czerny - Heidelberg:	8 Bücher, 15 Separat-Abdrücke und 36 Dissertationen.
H. Fischer - Berlin:	36 Bücher, 34 Separat-Abdrücke und 209 Dissertationen; dazu noch eine Sammlung von Monographien, Separat-Abdrücken und Dissertationen gebunden und nach dem Inhalt geordnet im Ganzen 2028 Nummern, welche nun auch besonders geführt werden sollen.
Felix Fränkel - Nürnberg:	1 Buch.
A. Freudenberg: Berlin:	1 Buch.
von Frisch - Wien:	1 Separat-Abdruck.
Gersuny - Wien:	1 Separat-Abdruck.
Helferich - Kiel:	46 Dissertationen.
Joachimsthal - Berlin:	1 Buch, 12 Separat-Abdrücke.
A. Koehler - Berlin:	4 Bücher, 2 Separat-Abdrücke.
Kümmell - Hamburg:	7 Bände der kostbar ausgestatteten Jahresberichte der Hamburger Krankenanstalten.
Küster - Marburg:	1 Buch und 27 Dissertationen.
L. Landau - Berlin:	4 Bücher.
Lennander - Upsala:	3 Separat-Abdrücke.
Leser - Halle:	1 Buch.
von Leuthold, Exc. - Berlin:	2 Bände der Veröffentlichungen der Medicinal-Abtheilung der Armee.
von Mikulicz - Breslau:	2 Bücher, 10 Separat-Abdrücke und 16 Dissertationen.
Riedel - Jena:	440 Dissertationen.
Trzebicky - Krakau:	1 Buch.
von Wegner - Berlin:	2 Bücher.

Herr Hoffa vermittelte uns weiter die Zusendung der Zeitschrift für orthopädische Chirurgie.

Herr Thiem die der Monatsschrift für Unfallheilkunde.

Von Nichtmitgliedern erhielten wir:

von Frau Sanitätsrath Dr. Viertel 1 Buch und 4 Separat-Abdrücke,

von Herrn Pogoscheff - Moskau 1 Buch.

von Herrn Ferdinand Enke die zweite Auflage des „Handbuches der practischen Chirurgie“ im reichen Einbande.

Die Buchhandlung von Vogel (Dr. Lampe) - Leipzig lieferte uns die Fortsetzung der „Deutschen Zeitschrift für Chirurgie“, die Laupp'sche Buchhandlung in Tübingen die der „F. Bruns'schen Beiträge zur klinischen Chirurgie“, der Verlag von Breitkopf u. Härtel - Leipzig die des „Centralblattes für Chirurgie“ und der „Sammlung klinischer Vorträge“, die Hirschwald'sche Buchhandlung in Berlin die des „von Langenbeck'schen Archivs.“

Aus Philadelphia erhielten wir den 20. Band der Transactions of the American surgical Association.

Angekauft wurden 40 Bücher, 177 Bände Zeitschriften, ältere Werke chirurgischen Inhalts und Archives générales de Médecine in vollständigen Serien von Bd. 1 an.

II. Die Sammlung von Bildern berühmter Chirurgen wurde vermehrt um 18 und zwar durch:

E. von Bergmann, Exc. - Berlin 1,
durch Ankauf 17,

so dass wir zur Zeit 255 einzelne und 176 in einem Bande vereinigte Nummern haben.

III. Die Röntgensammlung wurde um 6 Bilder vermehrt und zwar durch Exc. von Bergmann - Berlin um 5 und Herrn W. Körte um 1 (die Original-Platte von der Verletzung Virchow's).

IV. Herr A. Hoffa - Berlin schenkte zu seiner Stiftung von Photogrammen lehrreicher chirurgischer Fälle, die in einem von ihm gestifteten Schranke aufbewahrt wird, 137.

Der sehr kleinen Zahl von Mitgliedern der Deutschen Gesellschaft für Chirurgie, deren Namen in unseren Berichten Jahr für Jahr als freundliche Geber und wohlwollende Gönner der Bibliothek wiederkehren, besonders aber den Buchhandlungen von Hirschwald, Laupp, Vogel, Breitkopf und Haertel, beehren wir uns für ihre werthvolle Gaben den herzlichsten Dank auszusprechen und zugleich an die (1226) Mitglieder, deren Namen noch niemals in unseren Berichten genannt werden konnten, die (oft und leider immer vergeblich ausgesprochene) Bitte zu erneuern, unsere Bibliothek, die schon ein sehr werthvoller Besitz und eine grosse Zierde des Hauses geworden ist, durch Zuwendung der unter ihrer Leitung verfassten Dissertationen, der von ihnen selbst herausgegebenen Werke und in ihrem Besitze befindlichen älteren classischen chirurgischen Schriften nun auch mit aufbauen zu helfen.

Die Bibliothek ist im abgelaufenen Berichtsjahre schon oft benutzt worden. Wir sind nach wie vor erbötig, Bücher, Bilder und Atlanten, die gewünscht werden, im Lesezimmer des Langenbeck-Hauses für die Mitglieder der Deutschen Gesellschaft für Chirurgie auszulegen, auch in den Räumen der Bibliothek Tische zur Arbeit bereit zu stellen. Um auch noch die vielfach vermisste Ausleihung von Büchern zu ermöglichen, haben wir mit der Herausgabe eines Cataloges unserer Sammlung begonnen und sind zur Zeit 8 Bogen im Drucke fertig gestellt, die hier ausgelegt sind. Der Druck hat viele Mühe und grosse Kosten verursacht. Die uns zur Verfügung gestellten 1500 Mark sind verausgabt, wir bitten daher noch einmal um 1500 Mark.

V. Der Etat im Berichtsjahre balancirt mit 1000 Mark Einnahme und Ausgabe.

Vorsitzender: M. H.! Im Namen der Gesellschaft danke ich dem Herrn Bibliothekar, sowie der Commission, für die mühevolle Arbeit, welcher sie sich im Interesse der Gesellschaft unterzogen haben; denn diese Arbeit

hat im Wesentlichen das Aufblühen und die Ordnung unserer Büchersammlung veranlasst. Ebenso danke ich allen freundlichen Spendern für ihre Gaben und spreche die Hoffnung aus, dass deren Vorgehen recht zahlreiche Nachahmer finden werde.

Die Wahl des 1. Vorsitzenden findet in der Generalversammlung am Freitag, den 5. d. M. Nachmittags durch Zettelabgabe statt. Als Stimmzähler schlage ich vor die Herren Kümmell (als 2. Schriftführer), ferner Enderlen, Küttner und v. Büngner. Ich frage genannte Herren, ob sie die Stimmzählung vorzunehmen bereit sein werden? (Geschieht).

Dagegen haben wir heute die Bildung des Ausschusses vorzunehmen. Das Büreau erlaubt sich Ihnen folgende Vorschläge zu machen:

1. als 2. Vorsitzenden Herrn König.
2. als 1. Schriftführer wie bisher Herrn Körte.
3. als 2. Schriftführer neu Herrn Kümmell.

Der Tod Eugen Hahns macht die Ernennung eines neuen Kassenführers nothwendig, dessen Amt seit dem November v. J. Herr Körte freundlichst mitzuübernehmen die Güte hatte. Als neuen Kassenführer schlägt Ihnen das Büreau Herrn A. Köhler vor.

Dem Ausschusse gehören ferner statutengemäss sämmtliche bisherigen Vorsitzenden und 4 weitere Mitglieder der Gesellschaft an. Da 2 bisherige Mitglieder anderweitig beamtet wurden, Herr Krönlein aber abwesend ist, so schlägt Ihnen das Büreau neben dem allein übriggebliebenen Herrn Richter zur Ergänzung die Herren Rehn, v. Eiselsberg und Riedel vor.

Wenn von Seiten der Gesellschaft kein Einspruch erfolgt, so nehme ich an, dass Sie mit den gemachten Vorschlägen einverstanden sind und erkläre die Herren als gewählt. Ich frage dieselben, ob sie bereit sind das Amt zu übernehmen? (Wird bejaht).

Unter dem Vorsitze des Herrn Richter und Leitung des Herrn Frank ist wiederum ein Pressbüreau gebildet worden, welches kurze Berichte für alle politischen Zeitungen zur Verfügung stellt. Eigene Berichterstatter einzelner Zeitungen werden unter keinen Umständen zugelassen.

Den Bericht über das Langenbeckhaus und den Kassenbericht wird Ihnen am Freitag Nachmittag Herr Körte erstatten. Ich will vorweg nur bemerken, dass der Stand unseres Vermögens zwar keineswegs ungünstig ist, dass es sich aber dennoch als dringend wünschenswerth erwiesen hat, die Erwerbung der lebenslänglichen Mitgliedschaft an die Bedingung zu knüpfen, dass fortan eine Pauschalsumme von 300 Rm. statt bisher 200 Rm. an die Kasse gezahlt werde. Die einleitenden Schritte zu der dadurch nothwendigen Statutenänderung sollen demnächst gethan werden.

Als Revisoren der Kasse schlage ich die Herren Lauenstein und Garrè vor und bemerke, dass die Revision der Bücher sofort nach Schluss der Vormittagssitzung im Nebenraume des Sitzungszimmers stattfinden soll.

Ausser den Geschenken an Büchern, welche schon erwähnt wurden, sind der Gesellschaft weitere werthvolle Geschenke zu Theil geworden. Die Wittwen der Herren Hahn und Schede haben für den Sitzungssaal die Bilder der Verstorbenen gestiftet, welche einen werthvollen Schmuck desselben bilden

werden. Die Herren Excell. v. Bergmann und König haben ein Bild Dieffenbach's geschenkt, welches nach dem Zeugnisse eines Schülers Dieffenbach's sehr ähnlich, jedenfalls aber von hohem künstlerischem Werthe ist. Ich darf genannten Damen und unsern beiden verehrten Ehrenmitgliedern wohl den besten Dank der Gesellschaft für ihre so sehr werthvollen Geschenke aussprechen.

Zum 80. Geburtstage unseres Altmeisters v. Esmarch, der mich beauftragt hat der Gesellschaft seine herzlichsten Grüsse zu übermitteln, habe ich im Januar d. J. die Glückwünsche der Gesellschaft persönlich überbracht. Bei dieser Gelegenheit machte des Jubilars Vaterstadt Tönning die Mittheilung, dass sie ihrem grössesten Sohne ein Denkmal zu errichten beabsichtige. Ebenso ist ein Denkmal für Virchow geplant. An den Sammlungen für beide Denkmäler hat sich die Gesellschaft als solche nicht betheiligt, wohl aber zahlreiche Mitglieder derselben. Listen für beide Sammlungen liegen bei Herrn Melzer auf und eine rege Betheiligung kann nur dringend empfohlen werden.

Was den Personenbestand der Gesellschaft anbetrifft, so hat dieselbe ausser 19 Mitgliedern durch den Tod noch weitere 29 durch freiwilligen Austritt oder durch Streichung verloren, im Ganzen also 48 Personen. Dafür sind gestern 51 neue Mitglieder aufgenommen worden, so dass wir bis heute einen Gewinn von 3 Mitgliedern zu verzeichnen haben. Voraussichtlich wird also der Verlust sehr ausgiebig gedeckt werden. Ich bitte Herrn Körte die Namen der neuen Mitglieder verlesen zu wollen. (Geschieht.)

Herr Körte (liest): Es sind aufgenommen die Herren: 1. S. M. Wylie (Paxton Illinois), 2. Wilhelm Weber (Dresden), 3. Konrad Biesalski (Berlin), 4. Rudolf Seggel (München), 5. Max v. Brunn (Tübingen), 6. J. Schoemaker (s'Gravenhage Holland), 7. K. Wessely, jun. (Berlin), 8. Voelcker (Heidelberg), 9. Edmund Höpfner (Berlin), 10) Otto Silberberg (Breslau), 11. Rudolf Stich (Königsberg i. Pr.), 12. M. zu Verth (Königshütte O.-S.), 13. F. Schön (Königshütte O.-S.), 14. Leo Caro (Berlin), 15. Paul Rosenstein (Berlin), 16. Paul Roeder (Berlin), 17) Walter v. Brunn (Marburg), 18. W. Liermann (Dessau Anh.), 19) Hans Stölzner (Dresden), 20. Näther (Dresden), 21. Pimentel (Amsterdam), 22. Georg Schmidt (Breslau), 23. Fritz Schädrich (Halle a. S.), 24. Paul Glaessner (Halle a. S.), 25. Floeck (Schweidnitz i. Schles.), 26. Greussing (Tetschen), 27) Goedecke (Berlin), 28. Federmann (Berlin), 29. Alfred Machol (Breslau), 30. Friedrich Schlepkow (Bonn), 31. Robert Schmitz (Berlin), 32. Adolf Becker (Rostock), 33. Johannes Elter (Rostock), 34. Hans Brossmann (Troppau), 35. Alex. Colvin (Breslau), 36. Samanek (Breslau), 37. Ernst Lobstein (Heidelberg), 38. Nordmann (Berlin), 39. Erich Börner (Rostock), 40. Bestelmayr (München), 41. W. Münnich (Berlin), 42. W. Rondorf (Cöln), 43. v. Calceer (Groningen), 44. Fr. Hesse (Würzburg), 45. van Lelyveld (Utrecht), 46. R. Graessner (Cöln), 47. Gutzeit (Heidenburg i. Pr.), 48. D. Maragliano (Berlin), 49. Reichold (Lauf, Bayern), 50. Ric. Stegmann (Frei-

burg i. B.), 51. Treplin (Hamburg-Eppendorf), 52. Vollrath (Stettin), Lessing (Berlin).

Das sind 53 neue Mitglieder, und noch weitere 22 haben sich gemeldet.

Darf ich im Anschluss hieran die Bitte an die verehrten Mitglieder richten, die Anmeldungen möglichst deutlich zu schreiben; es ist zuweilen eine kaum zu lösende Aufgabe, die Namen zu entziffern.

Vorsitzender: Ich heisse die neuen Mitglieder unserer Gesellschaft in unserer Mitte herzlichst willkommen.

Bevor wir nunmehr zu den wissenschaftlichen Mittheilungen übergehen, muss ich die Herren Redner pflichtgemäss daran erinnern, dass die Vorträge im Allgemeinen nicht mehr als 20 Minuten und die Reden in der Discussion nicht mehr als 5 Minuten dauern sollen. Sie werden sich überzeugt haben, dass das Programm ein sehr reichhaltiges ist und dass wir immerhin Mühe haben werden, damit fertig zu werden.

Wir gehen zu dem wissenschaftlichen Theil unserer Sitzung über, und ich gebe das Wort Herrn Kraske zu seinem Vortrage.

A. Allgemeine Pathologie und Therapie.

1) Herr Kraske (Freiburg): Ueber Beckenhochlagerung und ihre Gefahren*).

Discussion:

Herr Trendelenburg (Leipzig): M. H., ich glaube, mit dem Schlusssatze des Herrn Vortragenden kann man sich vollständig einverstanden erklären. Es ist mir niemals zweifelhaft gewesen, dass gelegentlich einmal Fälle vorkommen, wo die Beckenhochlagerung auch Schaden bringen kann. Man wird aber andererseits sagen müssen, dass ganz besondere Fälle dazu gehören, um solche Dinge zu Stande kommen zu lassen, wie sie eben berichtet worden sind. Man wird zugeben müssen, dass die Erklärung des Herrn Collegen Kraske immer nur auf eine Wahrscheinlichkeit begründet ist, vor allem in Bezug auf die ersten Fälle. Die Herzlähmung, die an einem dicken Menschen mit schwachem Herz beobachtet worden ist, sieht man ja so häufig schon nach der Narkose allein, und nach einer so eingreifenden Operation, wie sie doch immerhin die Extraction eines grossen Steines ist, sieht man unter solchen Umständen nicht selten Herzlähmung und im Anschluss daran Exitus eintreten, so dass es sehr zweifelhaft bleibt, ob gerade die Lagerung als solche von grossem Einfluss gewesen ist.

Von anderer Bedeutung sind ja die beiden Mittheilungen über Ileus nach Beckenhochlagerung, die mich ganz besonders interessirt haben. Ich kann nur sagen, ich habe dergleichen niemals gesehen, halte es aber nicht für unmöglich, dass bei fetten Menschen durch die Schwere des Netzes und der übrigen Theile, die Fett enthalten, solche Stenosen eintreten können. Ueberhaupt ist

*) S. Grössere Vorträge und Abhandlungen. Theil II.

ja bei Fettleibigen der Werth der Beckenhochlagerung auch in technischer Beziehung ein geringer; der Druck wird garnicht ordentlich negativ, und der Gewinn ist ein geringer, so dass wir bei sehr korpulenten Menschen auf die Beckenhochlagerung von vornherein verzichten.

Was die Magen- und Duodenalblutungen anbetrifft, so hatte mich die Erklärung sehr interessirt, die Herr von Eiselsberg früher gegeben hat, dass jedesmal Thrombosen in den Netzvenen und davon ausgehende Embolien die Schuld sein sollen; die Erklärung ist mir aber deshalb unwahrscheinlich geworden, weil wir neulich einen solchen Fall hatten, wo nach einer ganz gewöhnlichen Radicaloperation einer Hernie, bei der wir das Netz garnicht angerührt hatten, doch eine sehr starke Magenblutung nach der Operation eintrat. Der Kranke genas. Es war eine Recidivoperation. Der Patient war etwa vor 15 Jahren — wenn ich nicht irre von dem verstorbenen Eugen Hahn — zum ersten Mal operirt worden; er bekam nach der Recidivoperation eine sehr profuse Haematemese, meinte aber gleich, das mache garnichts, er hätte nach der Operation vor 15 Jahren ebenfalls eine starke Magenblutung gehabt. Wir hatten da die Beckenhochlagerung angewandt. Sehr dick war der Mann nicht, auch hat die Operation keineswegs sehr lange gedauert, und es ist mir sehr zweifelhaft, ob da die Beckenhochlagerung angeschuldigt werden kann, was ich indessen nicht für unmöglich halten möchte. Jedenfalls sprechen solche Fälle gegen die Annahme von Embolien von einem Netzherde, und jedenfalls ist es nicht nothwendig, dass das Netz unterbunden worden ist, wenn solche Blutungen aus dem Magen oder aus Duodenalgeschwüren nach Operationen eintreten. Sehr auffällig ist es, dass bei demselben Individuum bei derselben Operation nach recht langer Zeit derselbe Zufall wieder eintrat.

Ich muss sagen: fette Menschen muss man eben nicht in Beckenhochlagerung operiren; man kann sogar noch weitergehen und sagen: wenn man die Wahl hätte, würde man sie lieber garnicht operiren. Diese ganz fetten Menschen sind ja höchst unangenehme Objecte. Jedenfalls operire ich lieber einen mageren Menschen von 70 Jahren als einen fetten von 50 Jahren. Man kann sagen, dass die Prognose im umgekehrten Verhältniss zum Quadrat der Dicke des Panniculus adiposus (grosse Heiterkeit) sich verschlechtert, und daraus erklären sich wohl solche Beobachtungen, die man vielleicht in ähnlicher Weise auch ohne Beckenhochlagerung gemacht hätte.

Ich glaube, eine practische Consequenz kann man aus der Mittheilung ziehen, nämlich die, dass man möglichst Operationstische für die Beckenhochlagerung construiren soll, bei denen man sofort im gegebenen Augenblick sehr rasch wieder die horizontale Lage herstellen kann. Das ist ja freilich ein grosser Uebelstand insofern, als man dann zwei Operationstische nöthig hat. Ich habe seit Jahren den Tisch in Gebrauch, den früher Eschbaum in Bonn construirt hat und benutze ihn noch. Er ist allerdings sehr schwer und muss mit Hilfe eines besonderen Apparats in den Operationssaal hineingefahren werden, wenn eine Operation in Aussicht steht, bei der die Beckenhochlagerung angewendet werden soll. Das ist ja allerdings ein Uebelstand. Aber sonst, muss ich sagen, möchte ich auf den Tisch, auf dem man den Patienten jeden Augenblick aus der Beckenhochlagerung wieder in die horizontale Lage bringen

kann, nicht verzichten; denn ich wende niemals die Beckenhochlagerung sehr lange ununterbrochen an, sondern immer nur je 5—10 Minuten lang. Merkt man dann, dass das Gesicht ein wenig blau wird, oder hat man sonstige Gründe, anzunehmen, dass die Circulation gehindert ist, so wird man den Patienten rasch für kurze Zeit horizontal legen und darauf die Beckenhochlagerung erneuern. Auf diese Weise kommen schwere Circulationsstörungen viel weniger leicht zustande. Eine dauernde, ununterbrochene Suspension in Beckenhochlagerung hat man ja auch garnicht nöthig.

Freiherr von Eiselsberg (Wien): M. H., ich mache einen sehr ausgedehnten Gebrauch von der Beckenhochlagerung und bin ausnahmslos mit derselben sehr zufrieden gewesen. Nur in einem einzigen Falle, den ich noch in Königsberg zu beobachten Gelegenheit hatte, schloss sich bei einem älteren, sehr fetten Individuum, dessen Herz schlecht war, eine Apoplexie an eine in Beckenhochlagerung ausgeführte Sectio alta an. Ich kann das natürlich nicht beweisen, aber ich habe es mir nicht anders zurecht legen können, als dass das die Ursache war. Ich lasse den Patienten, sobald die Bauchdeckennaht beendet ist, bevor der Verband gemacht wird, horizontal legen und glaube, dadurch werden am zweckmässigsten derartige Uebelstände, wie sie von Herrn Kraske beschrieben sind, vermieden.

Was endlich die Fälle anlangt, die ich seiner Zeit beschrieben habe, von Haematemese im Anschluss an Magen- und Darmoperationen, so erinnere ich bloss an einen derselben, der in Beckenhochlagerung operirt wurde. Für die Fälle, in denen am Netz etwas geschehen ist, halte ich noch immer daran fest, dass die Annahme einer retrograden Embolie sie am leichtesten aufklärt. Nachdem aber Fälle vorgekommen sind und ich selbst solche vor kurzer Zeit beobachtet habe, in denen das Netz nicht abgebunden wurde, so müssen wir nach einer anderen Erklärung der Ursachen suchen, und ich glaube, dass die von Herrn Kraske angegebene mit in Betracht gezogen werden kann.

Herr König (Berlin): M. H., ich darf vielleicht auf etwas aufmerksam machen, was zwar allen Anwesenden bekannt sein dürfte, was ich aber doch nicht ungesagt sein lassen möchte. Wenn man die Beckenhochlagerung ganz unbedingt bei Abscessen im Bauch, also bei Perityphlitis und Appendicitis empfiehlt, so muss man immer in der Lage sein, die Beckenhochlagerung sofort in die Flachlagerung, in die Tieflagerung zu verwandeln. Wodurch erreichen wir heute unsere Resultate, wenn wir Menschen mit grossen Abscessen im Bauch nicht sterben sehen? Zum grossen Theil dadurch, dass wir verhüten, dass ihnen der Eiter nicht in den ganzen Bauch fliesst. Wenn wir einen grossen Abscess in Folge von Appendicitis vor uns haben, so würden wir, wenn wir unbedingt die Beckenhochlagerung dabei beibehalten, es in der Regel erleben, dass grosse Massen von Eiter, die der platzende Abscess entleert, in den Bauchraum fliessen. Operiren wir also unter diesen Voraussetzungen, und wir finden einen grossen, abgesackten Abscess — ich mache es lieber so, dass ich den Abscess schon früher, wenn ich ihn constatirt habe, als Contraindication gegen die Beckenhochlagerung benutze — so lasse ich den Patienten ganz flach legen und sobald der Abscess eröffnet ist, sobald der Eiter ausfliesst, verwandele ich, ohne dass ich mich darum kümmere, ob der

Darm zurückgeht oder nicht, die Lage in die Tieflagerung (Erhöhung des Rumpfes), und ich glaube, ich danke es dem, dass ich eine grosse Anzahl von Menschen mit derartig grossen Abscessen, die sich plötzlich ergossen, durchgebracht habe. Noch jüngst ist es mir passirt, dass ich einer Person mit einem Riesenabscess im Bauche zunächst in Beckenhochlagerung allerdings den Bauch eröffnete, dann aber sofort, als ich mich überzeugt hatte, dass ein abgesackter Abscess im Bauche vorlag, die Lage in Beckentieflage verwandelte und dass, sobald dies geschehen war, der Abscess platzte und sich voll in den unteren Bauchraum ergoss; der Oberbauchraum blieb frei. Es wurde dann so verfahren, dass die Patientin natürlich ohne Bauchdeckennaht, auch nicht in Beckenhochlagerung, sondern in Beckentieflagerung, zu Bett gebracht wurde, und der Verlauf liess nichts zu wünschen übrig. Also ich knüpfe daran den Rath, die Beckenhochlagerung nur mit Vorbehalt und mit Vorsicht anzuwenden, wenn es sich um zu eröffnende Abscesse im unteren Abschnitt des Bauches handelt.

Herr C. Lauenstein (Hamburg): Ich glaube, dass der Punkt, auf den Herr Trendelenburg aufmerksam gemacht hat, dass man einen Operationstisch benutzen muss, mit dem man a tempo eine veränderte Stellung herbeiführen kann, sehr wichtig ist. Ich bediene mich eines Tisches eigener Construction, der sehr einfach hergerichtet ist, dessen Platte in einem Scharniergelenk läuft und den ich a tempo horizontal stellen und invertiren kann, und ich glaube, dass es darauf zurückzuführen ist, ferner darauf, dass ich in Folge dessen erst die Narkose in horizontaler Lage einleiten kann und dass ich nachher, bevor ich die Wunde nähe, in der Regel den Patienten wieder horizontal stelle und dass ich es mir zur Regel gemacht habe, immer vor der Naht der Bauchdecken die Netzschürze herunterzuziehen und damit die Dünndärme zu decken, — dass ich aus diesem Grunde im wesentlichen Unglücksfälle nach der von Herrn Trendelenburg angegebenen invertirten Lage nicht zu beklagen habe. Vor allen Dingen aber habe ich keine Peronaeuslähmungen gesehen, und ich glaube, das kommt daher, dass ich eine Stütze für die Schultern habe und dass ich deswegen eigentlich niemals die Kranken an den Kniekehlen aufhänge. Die Unterschenkel liegen mit der Wade horizontal gestützt, wenn der Kranke invertirt ist, und die Schulterstützen sind verschieblich, sodass ich dadurch das Rumpfgewicht von Seiten der Schultern stützen kann. Emphysem der Bauchdecken habe ich nie gesehen, ebensowenig Haematemese. Einmal, vor vielen Jahren, habe ich nach Exstirpation eines grossen Myoms einen Ileus des S romanum beobachtet, an dem die Kranke zu Grunde gegangen ist, ich habe aber berechtigten Zweifel darüber, ob man diesen Ileus, von dem ich glaube, dass er durch die Entfernung des Tumors aus der Bauchhöhle und in Folge dessen durch eine Verlagerung des S romanum zu Stande gekommen ist, der Trendelenburg'schen Lage zuschreiben kann; ich glaube vielmehr, dass solche Zufälle von Ileus auch bei horizontaler Lage, bei Reposition der Därme oder nach Exstirpation von Tumoren in horizontaler Lage zu Stande kommen können.

Herr Trendelenburg (Leipzig): M. H.! Ich habe noch zwei Worte hinzuzufügen. Ich vergass zu sagen, dass das einzige, was ich bei der

Beckenhochlagerung fürchte, das Eintreten von Erbrechen bei übervollem Magen ist. Das kann sehr unangenehm werden, und so habe ich mehrere Fälle gehabt, wo die Aspiration in die Trachea so rasch vor sich ging, dass die Patienten direct erstickten. Also bei Fällen von Ileus und überhaupt bei vollem Magen vermeide ich, wenn irgend möglich, die Beckenhochlagerung. In einem Falle handelte es sich um die Naht von Darmschusswunden, der Patient begann während der Operation — er hatte einen ganz vollen Magen — zu erbrechen, und ehe er in die horizontale Lage gebracht werden konnte, war so viel aspirirt, dass er garnicht wieder zu sich kam, sondern nach kurzer Zeit zu Grunde ging. Man könnte meinen, diese Gefahr wäre bei Beckenhochlagerung weniger zu befürchten, weil alles ablaufen kann, dies trifft aber nicht zu. Die Flüssigkeit läuft aus dem Magen herunter, füllt Pharynx, Nasenrachenraum und Nasenhöhlen an und wird in die Höhe gesaugt in die Trachea. Es ist sehr viel schwieriger bei Beckenhochlagerung die Aspiration zu vermeiden, als wenn der Patient flach oder erhöht liegt. Man muss sehr aufpassen und bei vollem Magen die Beckenhochlagerung entweder garnicht anwenden oder, wenn es geht, den Magen vorher auspumpen und sobald die ersten Brechbewegungen eintreten, sofort den Tisch in die Höhe bringen, damit das Erbrechen bei horizontaler oder etwas erhöhter Lagerung eintritt. Das sind eigentlich die einzigen Fälle, wo ich mir sagen muss, dass die Beckenhochlagerung Gefahr bringt: bei Patienten, die wegen übervollen Magens erbrechen und das Erbrochene aspiriren könnten, besonders bei Ileus, wobei ohnehin die Beckenhochlagerung keinen Zweck hat, weil der Druck in der Bauchhöhle positiv ist und bleibt.

Herr Heidenhain (Worms): Ich möchte nur kurz bemerken, dass ich nach abdomineller Totalextirpation des Uterus wegen Carcinoms in Beckenhochlagerung einen Fall von Dünndarmvolvulus gesehen habe. Wie ich merkte, dass Darmverschluss eingetreten war, am dritten Tage, habe ich den Bauch wieder aufgemacht; die Kranke ist aber doch an Peritonitis zu Grunde gegangen.

Bezüglich der Beckenhochlagerung wollte ich mittheilen, dass es sich mir ganz zweckmässig erwiesen hat, die Kranken mit dem Kopf nicht ganz tief zu legen. Gewöhnlich wird es so aufgezeichnet, dass der Kranke mit den Beinen und Becken hoch, mit dem Kopf und Oberkörper ganz tief liegt. Dadurch tritt eine starke Stauung ein, wenigstens im Kopf. Nun benutze ich einen Operationstisch mit verstellbarem Kopfbrett. Dies stelle ich nahezu horizontal, sodass der Kopf und Brustkorb fast horizontal liegen, während das Becken oben aufgehängt ist. Man erreicht dadurch, dass die Stauung im Gebiete des Oberkörpers nicht sehr stark ist, und zweitens Annäherung des Rippenbogens an die Symphyse und Entspannung der Bauchdecken, welche namentlich bei Personen, die noch nicht geboren haben, unter Umständen ausserordentlich angenehm ist. Es ist allerdings etwas schwerer, die Eingeweide aus dem kleinen Becken herauszubringen.

Herr Rotter (Berlin): Ich wollte auf denselben Punkt aufmerksam machen, den eben Herr Heidenhain erwähnt hat. Ich habe einen Tisch in Gebrauch, der nicht wie die anderen Tische aus einer Platte gearbeitet ist,

wie es Herr Heidenhain eben aufgezeichnet hat, sondern der aus zwei Platten gearbeitet ist: einer Beckenplatte und einer Platte für den Oberkörper. Die Beckenplatte lässt sich beliebig hochstellen. Wenn durch letztere das Becken des Patienten erhöht wurde, sinken die Eingeweide in die Oberbauchgegend, auch ohne dass der Oberkörper stärker gesenkt wird. Bei alten Personen halte ich es doch für wichtig, dass der Kopf nicht zu tief zu liegen kommt, nachdem ich einmal während einer Operation in Beckenhochlagerung eine Apoplexie erlebt habe.

Vorsitzender: M. H. So werthvoll die Discussion über dieses Thema ist, so möchte ich im Interesse der vielen Vorträge, die noch auf der Tagesordnung stehen, doch bitten, die Bemerkungen auf das Allernothwendigste zu beschränken.

Herr Goepel (Leipzig): M. H. Die Lagerung der zu Operirenden gewinnt bei den modernen Operationen eine immer grössere Bedeutung, so dass wir der Construction des Operationstisches mehr Interesse widmen müssen. Ein brauchbarer Operationstisch darf nicht bloss gestatten, die verschiedenen Operationslagen bequem herbeizuführen, sondern er muss es auch ermöglichen,

während der Operation ohne Gefährdung der Asepsis den Kranken aus einer Operationslage in die andere überzuführen. So ist die Anwendung der Beckenhochlage nur dann gefahrlos, wenn sie auf bestimmte Zeitabschnitte der Operation beschränkt wird. Der Operationstisch muss daher erlauben, die Planlage leicht und schnell in Beckenhochlage überzuführen und umgekehrt. Durch Verwendung von Beinhaltern, mit breiter Auflage der Unterschenkel, wie die früher von mir construirten Beinhalter mit Kugelgelenk, und durch

Stützung der Schulter wird bewirkt, dass die Last des Körpers in Beckenhochlage gleichmässig getragen wird.

Der Operationstisch muss ferner gestatten, den Kranken aus Planlage oder Beckenhochlage in Steinschnittlage überzuführen, um eine auf abdominalem Wege begonnene Operation in Steinschnittlage vollenden zu können und umgekehrt, ein Verfahren, welches für die Beckenchirurgie speciell der malignen Geschwülste des Uterus und des Rectums immer mehr an Verbreitung gewinnt. Um dieses Erforderniss zu erfüllen, möchte ich einen Operationstisch empfehlen, welcher vermittelst einer Kurbeldrehung gestattet, die Beinhalter und mit ihnen die unteren Extremitäten gleichzeitig zu heben und zu senken, ohne dass der Kranke selbst berührt zu werden braucht. Ich enthalte mich einer näheren Beschreibung und bitte Interessenten den hier ausgestellten von der Firma Wilhelm Chemnitz, Leipzig, in den Handel gebrachten Operationstisch zu besichtigen.

Herr Kümmell (Hamburg): M. H., ich habe die Beckenhochlagerung in vielen hundert Fällen angewandt und niemals irgend welche Nachtheile davon gesehen. Ich glaube, dass auf die Art der Lagerung nicht sehr viel ankommt. Während man früher den Patienten weniger steil, eigentlich nur mit erhobenem Becken lagerte, hat man in der letzten Zeit eine vollständig steile Lage des ganzen Körpers bevorzugt, und das erscheint mir gerade sehr wichtig wegen des oft nicht zu vermeidenden Erbrechens. Ich stehe auf entgegengesetztem Standpunkte wie Herr Trendelenburg, indem ich glaube, dass gerade durch die Beckenhochlagerung die Möglichkeit gegeben ist, die Gefahren des Erbrechens, vor allem die Aspiration des Erbrochenen leichter zu vermeiden. Asphyxien sind natürlich nicht ganz zu vermeiden, jedoch sind ja die Tische meist so construirt, dass man in einem Moment die horizontale Lagerung herstellen kann. Dass Ileus durch die Beckenhochlagerung entstehen kann, glaube ich nicht. Wenn wir bedenken, dass die gefürchtete Darmatonie nach jeder Laparotomie mehr oder weniger eintritt, werden wir uns nicht wundern können, wenn wir sie auch nach Beckenhochlagerung eintreten sehen. Das wichtigste wird auch hier sein, dass man nach der Laparotomie in zweckentsprechender Weise für die Beseitigung der Darmatonie sorgt. Wir haben auch bei fetten Menschen und bei Patienten im hohen Alter und bei solchen mit Prostatahypertrophie viele Operationen in Beckenhochlagerung ohne Nachtheile, welche auf die Lagerung zu beziehen wären, ausgeführt.

Vorsitzender: Es liegen noch zwei Meldungen zur Discussion vor, ich möchte aber doch zunächst fragen, ob Sie wünschen, dass das Wort weiter ertheilt wird. (Rufe: Ja!) — Dann gebe ich Herrn Dührssen das Wort.

Herr Dührssen (Berlin): M. H., ich habe unter den vielen hunderten Laparotomien, in welchen ich die Beckenhochlagerung angewandt habe, nur einen Todesfall beobachtet, und zwar bei einer fettreichen Dame mit Myom. Diesen Todesfall habe ich, ebenso wie Herr Trendelenburg das für den einen Fall des Herrn Kraske für wahrscheinlich erklärte, auf Gehirnblutung bezogen, und ich habe die praktische Consequenz, die auch von Herrn Trendelenburg hervorgehoben wurde, für mich daraus gezogen, dass ich bei corpulenten Individuen die Beckenhochlagerung, wenn es irgend geht, vermeide. Das durch

die Hochlagerung eintretende Erbrechen bei Ileus habe ich auch beobachtet und beuge demselben durch vorherige Magenausspülungen vor. Die Mittheilung von Herrn Schauta hat mich sofort nach ihrem Erscheinen dazu veranlasst, vor Anlegung der Naht der Bauchwunde die Beckenhochlagerung zu beseitigen und die Därme und das Netz wieder in die richtige Lage zu bringen. Jedenfalls habe ich bei Anwendung dieser Vorsichtsmaassregeln niemals einen Ileus beobachtet, so dass ich auch vom gynäkologischen Standpunkt aus die Beckenhochlagerung nur wärmstens empfehlen kann.

Herr Sprengel (Braunschweig): M. H., ich möchte die Bemerkung von Herrn Geheimrath König nicht unwidersprochen lassen, als wenn es bei Eröffnung von intraperitoneal gelegenen Abscessen besonders gefährlich sei, die Beckenhochlagerung anzuwenden. Ich habe ausserordentlich viele Fälle in Beckenhochlagerung operirt und entsinne mich keines einzigen, wo man allenfalls einen schlechten Ausgang auf die Beckenhochlagerung zurückführen könnte. Es ist mir aber nicht zweifelhaft, dass sehr viel darauf ankommt, wie man die Operation macht. Man muss natürlich sehr dafür sorgen, dass die gesunde Bauchhöhle vollständig und sicher abgeschlossen wird. Wenn man das Prinzip hat, von der gesunden Bauchhöhle auf die Abscesse einzugehen, so wird man auf zuverlässige Tamponade das grösste Gewicht legen müssen; unter dieser Voraussetzung ist die Eröffnung intraperitonealer Abscesse in Beckenhochlagerung meiner Ansicht nach absolut ungefährlich. Was das Erbrechen anlangt, so glaube ich, dass man sich davor schützen kann, indem man in allen zweifelhaften Fällen, wo man fürchtet, dass der Magen zu sehr gefüllt ist, reichlicheren Gebrauch von Ausspülungen macht, als es meist geschieht. Das ist z. B. bei allen Herniotomien von grosser Wichtigkeit. Wenn man Magenausspülungen anwendet, wird man mit der Beckenhochlagerung sehr selten unangenehme Erfahrungen machen.

2. Herr Perthes (Leipzig): „Ueber den Einfluss von Röntgenstrahlen auf epitheliale Gewebe, insbesondere auf das Carcinom. Mit Demonstration von Aktinogrammen.“ *)

Vorsitzender: Hierzu hat Herr Lassar ums Wort gebeten; ich darf aber wohl voraussetzen, dass es sich nur um eine ganz kurze Mittheilung handelt.

Discussion:

Herr Lassar (Berlin): Speciell die Hautentzündungen, unter denen operativ arbeitende Aerzte zu leiden haben, können durch vorsichtige und milde Röntgenbestrahlung in bequemer Weise zur Heilung gelangen. Ich habe eine Reihe von geschätzten Collegen und anderen Personen, die durch derartige und ähnliche Einflüsse — z. B. solche gewerblicher Art — an ihrer Haut gereizt waren, durch diese Behandlung heilen können, und zwar besteht dieselbe in der Anwendung mittelstarker Röhren unter Vermeidung jedweder sichtbaren Reactionen; sowie sich nur die leiseste Hyperämie zeigt, muss die

*) S. Grössere Vorträge und Abhandlungen. Theil II.

Bestrahlung unterbrochen werden, um der Gefahr destructiver Dermatitis zu begegnen. Ich habe zufällig hier den Brief eines höheren Sanitätsoffiziers aus dem Elsass, welcher 4—5 Jahre an einem lästigen Handekzem dieser Art litt, und welcher mir kürzlich berichtete, das Ekzem sei in Folge der Röntgenbehandlung, nachdem auf die eingetretene leichte Reaction eine Häutung stattgefunden habe — darauf wurde die Bestrahlung unterbrochen — jetzt vollständig verschwunden.

Nebenbei möchte ich bestätigen, was der Herr Vortragende sagte, dass man in der That einen günstigen Einfluss auf Ulcus rodens gewinnen kann. Dieser Patient, vordem mit einem mächtigen Cancroid, seit 12 Jahren bestehend, am linken Augenrand behaftet (Demonstration des Patienten aus der bei Beginn angefertigten Moulage), hat eine längere Röntgenbehandlung durchgemacht; Sie sehen, dass noch einige randständige Knötchen vorliegen, dass aber der Zustand sich ohne jedwede unliebsame Reaction in einen günstigen verwandelt hat. Wie weit die Therapie darin geht, muss sich noch herausstellen.

Ich will schliessen mit der Bemerkung, dass auch die Röntgenbehandlung der Hirsuties und Hypertrichosis sich günstig erweist. Diese Hirsuties entsteht meist dadurch, dass die betreffenden Mädchen und Frauen absichtlich einzelne Härchen ausrupfen. Dies hat eine eigenthümliche Art von pathologischem Reflexwachsthum zur Folge, indem für jedes einzelne Härchen, welches mit der Pincette mechanisch entfernt wird, 5—6 neue aufschiessen, bis die wirkliche Bartentwickelung zu Wege gebracht wird. Die beliebte Art, lästige Haare auf mechanischem Wege zu entfernen, muss demnach perhorrescirt werden.

Herr Petersen (Heidelberg): M. H.! Die Ausführungen des Herrn Perthes scheinen mir nicht ohne Bedeutung zu sein für unsere Auffassung des Carcinoms und für die Weiterentwickelung der Carcinomforschung; denn sie zeigen wieder einmal, dass es keinen principiellen Unterschied giebt zwischen Epithelzelle und Carcinomzelle. und dass die gleichen Einflüsse, welche auf die normalen Epithelien wirken, mutatis mutandis in ähnlicher Weise auf die Carcinomzellen wirken. Ich hatte im vorigen Jahre Gelegenheit, in meinem Vortrage über „Carcinomrecidiv und Carcinom-Heilung“ über Beobachtungen zu berichten, die zu denen des Herrn Perthes in naher Beziehung stehen. Ich zeigte Ihnen damals das Modell eines Carcinoms, wo unten in der Tiefe eine isolirte erste Metastase lag und dass diese Metastase Rückbildungsvorgänge zeigte, welche den hier von Herrn Perthes demonstrirten, durch Röntgenstrahlen erzeugten Rückbildungen sehr ähnlich sind. Ich konnte dann weiter ausführen, dass solche Rückbildungsvorgänge an den ersten Metastasen durchaus zur Regel gehören; dass gewissermaassen der Boden in der Umgebung eines Carcinoms erst mit untergehenden Epithelien gedüngt sein muss, ehe weitere Carcinomepithelien haften. Ueber Aehnliches kann ich Ihnen morgen in meinem Vortrage über Magen- und Darmcarcinom berichten. Wir finden dort sehr merkwürdige Verhältnisse. Hansemann hat uns genauer bekannt gemacht mit der Eigenschaft der Carcinomepithelien, sich von der Norm immer weiter zu entfernen. Diese wichtige Eigenschaft, die Anaplasie

Hansemanns, hat nun, wie es scheint, einige sehr merkwürdige Ausnahmen. Wir finden in der Umgebung unserer Magen- und Darmcarcinome, sowie besonders in den Drüsen Zellbilder, die wir kaum anders deuten können, als dass hier eine starke Wiederannäherung der anaplastischen Zellen an den normalen Typus stattfindet, also eine Art Prosoplasie (ich weiss nicht, ob der Ausdruck sprachlich richtig gebildet ist). Wertheim beobachtete Aehnliches. Das würde gleichfalls dafür sprechen, dass die Carcinomzelle ihre Epitheleigenart nicht allzu sehr geändert haben kann.

Was die praktische Bedeutung der Beobachtungen des Herrn Perthes anlangt, so werden Manche von Ihnen denken: ein Ulcus rodens ist kein Carcinom, und was für das Ulcus rodens gilt, gilt noch lange nicht für das Carcinom. Ich möchte demgegenüber bemerken, dass nach meinen Untersuchungen über das Hautcarcinom, die sich jetzt auf ca. 400 Fälle erstrecken, kein principieller Unterschied zwischen Ulcus rodens und Carcinom besteht: was für das eine gilt, muss cum grano salis auch für das andere gelten.

Ich glaube, wir müssen es mit Freude begrüssen, dass hier ein neuer Anlauf gemacht worden ist, auf diesem mehr biologischen Wege — wenn ich so sagen darf — das Carcinom anzugreifen. Wie weit uns das practisch weiter bringt, ist eine andere Frage; aber theoretisch scheint es mir sehr wichtig, dass nicht, wie es jetzt allzu sehr der Fall ist, im Brennpunkt der Carcinomforschung nur die Frage nach den durchaus hypothetischen Parasiten steht, sondern dass neben dieser parasitologischen Forschung auch die biologische Richtung zu ihrem vollen Rechte kommt.

Herr Kümmell (Hamburg): M. H., im Gegensatz zu den zweifellos günstigen Wirkungen der Röntgenstrahlen auf Lupus und oberflächliche Carcinome möchte ich kurz eines Falles erwähnen, bei dem das Gegentheil eingetreten ist, indem ein Carcinom unter Anwendung der Röntgenstrahlen entstand. Es handelt sich um einen Patienten, der in unserem Krankenhaus beobachtet und behandelt wurde, bei dem College Sick die Exarticulation des Arms wegen Carcinom ausführen musste. Ich kannte den Arbeiter gut und habe ihn während seiner Thätigkeit bei der Firma Müller, die sehr gute Röntgenröhren herstellt, beobachtet. Es war dem Mann oft schon gerathen worden, sich der erprobten Schutzmittel gegen die Einwirkung der Röntgenstrahlen auf die Haut zu bedienen. Er hat es nicht gethan, bekam ein ausgedehntes Exanthem über den ganzen Körper, verlor die Haare, bekam Ulcerationen am Arm, besonders an dem Arm, mit dem er die Röntgenröhren prüfte; auf dem Boden des Ulcus entwickelte sich ein Carcinom, das zur Exarticulation des Armes führte. Ausserdem war eine Trübung beider Linsen eingetreten, — kurz, sehr schwere Störungen der Gesundheit eingetreten.

3) Herr Ludloff (Breslau): „Zur Diagnostik der Knochen- und Gelenktuberculose.“ Mit Demonstration von Zeichnungen.*)

Vorsitzender: M. H., zur Discussion eignet sich dieser Vortrag wohl

*) S. Grössere Vorträge und Abhandlungen. Theil II.

nicht, da sein Inhalt einen objectiven Befund darstellt, der erst der Nachprüfung bedarf, und ich ertheile deshalb das Wort Herrn Küttner.

4) Herr Küttner (Tübingen): „Zur Frage des künstlichen Blutersatzes".

M. H.! Noch immer bereitet dem Arzt die Frage des künstlichen Blutersatzes bedeutende Schwierigkeiten. Haben wir auf der einen Seite unter Opferung wahrer Hekatomben von Thieren erkannt, dass Blut nur durch Blut vollwerthig zu ersetzen ist, dass die gebräuchliche physiologische Kochsalzlösung bei wirklicher Verblutung das Leben nicht zu retten vermag, so haben wir auf der andern Seite am Krankenbette erfahren müssen, dass die Transfusion des allein in Betracht kommenden menschlichen Blutes schwierig durchzuführen und unter Umständen ein lebensgefährlicher Eingriff ist. Diese Situation veranlasste mich, die Frage, welche lange geruht hat, noch einmal in Angriff zu nehmen, und wenn mich meine zahlreichen Thierversuche auch nur wieder von der Thatsache überzeugt haben, dass Blut ein besonderer Saft ist, so möchte ich doch die Resultate hier kurz mittheilen, da das eine oder andere von Interesse für den Chirurgen sein mag.

Zunächst habe ich versucht, die bei eigentlicher Verblutung versagende physiologische Kochsalzlösung durch Flüssigkeiten zu ersetzen, welche in ihrem Salzgehalt demjenigen des Blutserums genau entsprechen. So habe ich an Kaninchen mit der von den Physiologen viel verwandten Ringer'schen bezw. Locke'schen Lösung experimentirt, und fast schien es im Anfang, als seien diese der Kochsalzlösung überlegen. Als dann aber grosse Versuchsreihen zusammengekommen waren, stellte sich heraus, dass vereinzelt auffallend günstige Erfolge nur durch individuelle, abnorme Widerstandskraft der Thiere bedingt gewesen waren.

Dann habe ich das Adrenalin für die Frage nutzbar zu machen gesucht, von der Annahme ausgehend, dass die enorm blutdrucksteigernde Wirkung der Nebennierenpräparate eine Art Autotransfusion zur Folge haben müsse. Die Experimente verliefen jedoch resultatlos, auch schien mir das Mittel wegen seines zuerst reizenden, dann aber lähmenden Einflusses auf das Herz nicht empfehlenswerth für die Verwendung beim Menschen, obwohl ich es als Herzreizmittel zweimal auffallend wirksam fand, als ich es bei schwerster, vom Tode nicht zu unterscheidender Chloroform-Synkope ins Herz und die Iugularis des Thieres injicirte.

Angeregt durch die Arbeiten der Physiologen Locke und Kuliabko kam ich schliesslich darauf, den Sauerstoff für den Blutersatz auch nach Hämorrhagien zu verwerthen. Dieser Versuch erschien deshalb in hohem Maasse gerechtfertigt, weil bei Infusion von Salzlösungen die Thiere daran zu Grunde gehen, dass trotz weiteren Circulirens der restirenden Blutmenge den Centren auf die Dauer zu wenig Sauerstoff zugeführt wird.

Zuerst wurde, um eine sichere Grundlage zu schaffen, durch eine grössere Serie von Thierversuchen in Uebereinstimmung mit Maydl, Feis und anderen festgestellt, dass auch die widerstandsfähigsten Kaninchen bei Kochsalzinfusion

einen Blutverlust von mehr als 3 pCt. des Körpergewichtes nicht dauernd überstehen. Dann wurden bei so entbluteten Thieren Versuche zunächst mit Sauerstoff-Inhalationen gemacht. Da die Benutzung von Masken gewisse Nachtheile ergab, liess ich mir, um das Experiment einwandsfrei zu gestalten, einen voluminösen Apparat anfertigen, bestehend aus einem 500 Liter fassenden gasdichten Bassin, auf dessen durchlochte Deckplatte eine geräumige Glasglocke aufgesetzt wurde. Unter diese Glocke kam das aus der Carotis verblutete Thier, nachdem ihm zur provisorischen Wiederbelebung ein der entzogenen Blutmenge genau entsprechendes Quantum Kochsalzlösung durch die Iugularis infundirt war. Dann wurde von oben her in die Glasglocke Sauerstoff eingeleitet, so lange, bis sämmtliche 500 Liter Wasser aus dem Bassin verdrängt waren. Dadurch wurde erreicht, dass das Thier sich nun wirklich in einer reinen Sauerstoffatmosphäre befand, denn die in der Glasglocke enthaltene atmosphärische Luft und die Exspirationsluft des Thieres konnten gegenüber der sehr grossen Menge Sauerstoffs im Apparat ignorirt werden. Wurde nun die Abkühlung des entbluteten Thieres durch Thermophorcompressen und Watteeinwicklung sorgfältig verhütet und der Aufenthalt in der Sauerstoff-Atmosphäre auf mindestens 3 Stunden ausgedehnt, so gelang es, Thiere zu retten und dauernd am Leben zu erhalten, denen bis zu 3,5 pCt. des Körpergewichtes, also erheblich mehr als die trotz Kochsalzinfusion sicher tödtliche Blutmenge entzogen waren. Damit ist bewiesen, dass es bei Thieren durch einfachen Flüssigkeitsersatz des entzogenen Blutes combinirt mit anhaltender Zufuhr reinen Sauerstoffs durch die Luftwege bei ausreichender Erwärmung möglich ist, den kritischen Zeitpunkt nach der Verblutung zu überwinden und das Leben so lange hinzuhalten, bis die zur dauernden Rettung nothwendige Blutregeneration stattgefunden hat.

Besonders wirksam für diesen Zweck scheint das Athmen in einem unter erhöhtem Druck stehenden Sauerstoff zu sein; doch ist mir bei Versuchen in dieser Richtung die Ueberwindung der erheblichen technischen Schwierigkeiten noch nicht in dem Maasse gelungen, dass ich heute schon über abschliessende Resultate berichten könnte. Findet die Sauerstoff-Einathmung unter erhöhtem Druck statt, so muss die aufgenommene Gasmenge proportional der Druckerhöhung wachsen. Die etwaigen Gefahren des Athmens unter erhöhtem Druck sind durch allmälige Steigerung und ebenso allmälige Abnahme des Druckes wohl zu vermeiden.

Das rationellste ist natürlich die directe Einführung des Sauerstoffes ins Blut. Die Schwierigkeit besteht nur darin, sie gefahrlos zu gestalten. Die Einleitung des Gases in die Vene, wie sie Gärtner empfahl, erscheint mir nach meinen Thierexperimenten beim Menschen bedenklich; ich glaube auch nicht, dass ein Arzt sich zu dem Eingriff entschliessen wird, so lange noch Hoffnung auf eine dauernde Erhaltung des Lebens vorhanden ist. In dringenden Fällen, um die es sich ja bei unserer Frage ausschliesslich handelt, kommt das Verfahren schon deswegen nicht in Betracht, weil die Einleitung des Gases zur Vermeidung von Embolien nur ganz langsam erfolgen darf. Wohl aber ist in Verblutungsfällen, wo Eile noth thut, ein Nutzen von

der Sauerstoffeinfuhr ins Blut dann zu erwarten, wenn sie mit der Kochsalzinfusion combinirt wird, also: wenn man die Infusionsflüssigkeit mit Sauerstoff sättigt.

Um dies unter aseptischen Cautelen zu ermöglichen, habe ich den Apparat hier (siehe Figur) anfertigen lassen, welcher von E. Bühler in Tübingen zum Preise von 15 M. in den Handel gebracht wird und übrigens auch jede gewöhnliche Infusion aseptisch auszuführen gestattet. Der Apparat besteht

aus einem mit wenig Metalltheilen armirten, 1 Liter fassenden Cylinder aus Jenenser Glas. Er ist leicht zu reinigen, kann zum Zweck schleunigster Sterilisation in kochendes Wasser geworfen und beliebig lange gekocht werden, ohne zu springen. Temperatur und Wasserstand sind mit einem Blick abzulesen. Durch eine weite, verschliessbare Trichteröffnung wird der Apparat in einer halben Minute mit Kochsalzlösung gefüllt, mittelst sterilisirten Schlauches lässt man durch den oberen Hahn Sauerstoff aus der Bombe einströmen, bis

durch den unteren Hahn 100 ccm Flüssigkeit verdrängt sind, schliesst die Hähne und schüttelt kräftig durch. In kaum mehr als einer Minute ist die Lösung mit Sauerstoff gesättigt. Auf diese Weise gelingt es, in einem Liter physiologischer Kochsalzlösung bei Körpertemperatur und Atmosphärendruck 20 ccm reinen Sauerstoffs ins Blut einzuführen. Ein Freiwerden des Gases im Kreislauf ist ausgeschlossen, da der Sauerstoff von der Flüssigkeit einfach absorbirt ist. Für die Verwendung kommt nur die intravenöse Infusion in Betracht, da bei subcutaner Einverleibung der Sauerstoff sofort von dem umgebenden Gewebe gebunden wird.

Ist die auf solche Weise eingebrachte Sauerstoffmenge auch nicht gross, so kann man sich von ihrer Wirksamkeit doch jeder Zeit am überlebenden Herzen überzeugen. Das von der Durchspülung mit gewöhnlicher Salzlösung ermüdete Organ wird sofort wieder thätig, sobald man sauerstoffgesättigte Lösung zuführt. Klinisch hat die Verwendung einer solchen insofern vielleicht einige Bedeutung, als sie Sauerstoff- und Infusionstherapie in sich vereinigt. Diese Combination kann bei der Behandlung von Bluterkrankungen von Nutzen sein, sie ist auch chirurgisch zu verwerthen. Injiciren wir z. B. nach schwerem Blutverlust 3 Liter gesättigter Kochsalzlösung, so haben wir dem Blute gleichzeitig 60 ccm Sauerstoff zugeführt; bereiten wir heruntergekommene Patienten für Laparotomien vor, indem wir ihnen nach Kümmell'scher Vorschrift zwei bis drei Mal in 24 Stunden je zwei Liter intravenös infundiren, so bringen wir bei gesättigter Lösung in der genannten Zeit bis zu 120 ccm reinen Sauerstoffs ins Blut, eine Menge, welche jedenfalls günstig auf das Herz zu wirken vermag.

Auf Grund meiner Thierversuche möchte ich empfehlen, nach lebensgefährlichen Blutverlusten beim Menschen anstatt der gewöhnlichen eine sauerstoffgesättigte Kochsalzlösung in die Vene einzuspritzen, und die Wirkung dieser Infusion bei reichlicher Erwärmung des Körpers durch stundenlang fortgesetzte Einathmung von Sauerstoff zu unterstützen.

5. Herr Gross (Jena): „Die Drüsenkrankheit von Barbadoes." Mit Demonstration anatomischer Präparate *).

Vorsitzender: Für eine ganz kurze Demonstration gebe ich nun das Wort Herrn Stegmann.

6) Herr Stegmann (Freiburg): „Neue Methode zur Darstellung von Gangsystemen des menschlichen Körpers".

M. H., die von mir von dem Herrn Vorsitzenden gütigst gewährte Erlaubniss möchte ich benutzen, auf einige Aktinogramme aufmerksam zu machen, die ich in der Bibliothek niedergelegt habe. Es handelt sich dabei um die Anwendung einer neuen Methode, welche es ermöglicht, die verschiedenen Gangsysteme des menschlichen Körpers zu veranschaulichen. Die Methode, die ich mit Herrn Ziegler practisch anwandte, hat zunächst den Vortheil, dass sie als gewöhnliche Injectionsmethode es ermöglicht, die Blut- und Lymphgefässe so darzustellen, dass sie als Injectionsmethode wohl als voll-

*) S. Grössere Vorträge und Abhandlungen. Theil II.

kommen zu bezeichnen ist. Ferner benutze ich dabei eine Masse —Wismut —, die es gestattet, nach Ausführung der Injection die Röntgendurchleuchtung anzuschliessen und so die Organe des menschlichen Körpers unverändert erst zu injiciren und dann mittelst Röntgenstrahlen vor Augen zu führen. Die Methode verwenden wir nicht nur, wie es von anderer Seite auch schon gemacht worden ist, zur Darstellung normaler Gefässverhältnisse, sondern speciell gerade zur Darstellung pathologischer Verhältnisse, z. B. bei den Lungen zur Darstellung der Tuberculose, zur Darstellung des Gefässausfalls bei Tuberculose, zur Darstellung von Combinationen des Gefässsystems und Bronchialbaums. Ausser den Lungen habe ich auch noch die Bronchien injicirt und es so ermöglicht, die Topographie des Bronchus direct mit dem Orthodiagraph darzustellen und wichtige Anhaltspunkte für die Bronchoskopie zu gewinnen. Auch das ganze Gallensystem, die Speichelgänge lassen sich darstellen, und zwar unter normalen wie unter pathologischen Verhältnissen. Ich glaube, dass die Methode auf alle Gangsysteme des menschlichen Körpers leicht anwendbar ist. Bis jetzt ist die Arbeit noch nicht ganz zum Abschluss gekommen, aber ich habe eine Reihe von Projectionsbildern bei der Hand, vielleicht wird mir ein wenig Zeit gewährt, Ihnen diese vorzuführen.

Vorsitzender: M. H., ich lasse nunmehr die Frühstückspause eintreten, möchte aber darauf aufmerksam machen, dass die Sitzung Punkt 2 Uhr wieder beginnt.

(Schluss der Sitzung $12^1/_2$ Uhr.)

---

b) Nachmittags-Sitzung 2 Uhr.

B. Krankheiten der Knochen und Gelenke.

Vorsitzender: M. H., ich eröffne die Sitzung. Ich möchte zunächst denjenigen Rednern das Wort ertheilen, welche uns Kranke zu demonstriren haben und solchen, welche morgen nicht mehr hier sein können, weiche also von der Ihnen gedruckt vorliegenden Tagesordnung ab.

Zunächst gebe ich Herrn Borchard das Wort.

7) Herr Borchard (Posen): „Zur Resection der Oberschenkel-Diaphyse bei malignen Tumoren. Mit Krankenvorstellung*).

M. H.! Vor 8 Jahren stellte Mikulicz auf dem Chirurgencongress einen Patienten vor, bei dem er wegen Oberschenkelsarkoms und zwar periostaler Natur, die Resection des unteren Endes des Oberschenkels gemacht hatte. Er knüpfte daran den Wunsch, dass in Zukunft häufiger die Resection an die Stelle der Amputation oder der Exarticulation in den Gelenken treten möchte. Es wurde damals schon von Herrn Geheimrath König mit Recht der Einwurf

*) S. Grössere Vorträge und Abhandlungen. Theil II.

erhoben, dass doch nur für bestimmte Fälle von Oberschenkelsarkomen, und zwar von den abgekapselten myelogenen Sarkomen in einzelnen Fällen ein derartiger gutartiger Verlauf zu erwarten sei, und in der That hat sich bei einer Zusammenstellung von Jenchel gezeigt, dass es fast ausschliesslich diese myelogenen abgegrenzten Sarkome sind, die eine derartige Gutartigkeit zeigen. Ich würde den Fall, den ich Ihnen demonstriren will, nicht deshalb vorstellen, weil es ja durch den Fall von Braun und Cramer evident erwiesen ist, dass solche gutartigen Sarkome auch am Oberschenkel vorgekommen und mit einfachen Operationen (Excochleation) dauernd geheilt sind.

Die Patientin, die Sie hier sehen, ist ein 23 jähriges Mädchen, das 5 Jahre vor ihrer Aufnahme an einer Anschwellung des Oberschenkels erkrankt war und, als die Anschwellung allmälig gewachsen war, $^1/_2$ Jahr vor ihrer Aufnahme, plötzlich Schmerzen empfand und das Bein nicht mehr gebrauchen konnte: es war eine spontane Fractur eingetreten. Bei der Operation legte ich die Geschwulst frei und fand nun einen deutlich abgekapselten Tumor. Schon nach dem klinischen Verlauf, aber auch nach dem makroskopischen Verhalten war ich mir darüber klar, dass es sich wohl um eine jener gutartigen Formen handeln müsse, und ich nahm deshalb von der Exarticulation der Hüfte und auch von der Amputation oberhalb Abstand und resecirte den Tumor. Die mikroskopische Untersuchung des Tumors ergab ein Osteosarkom des Oberschenkels. Auffallend war es bei der Operation, dass die Corticalis des Knochens überaus verdünnt war. Ich schob die beiden Oberschenkelknochen aneinander und fixirte sie gegeneinander durch Silberdraht. Nun dauerte es geraume Zeit, bis die knöcherne Vereinigung der resecirten Stelle zu Stande kam. In einem Mikulicz'schen Falle blieb die knöcherne Vereinigung aus, und ich hatte auch schon daran gedacht, dass diese Vereinigung überhaupt nicht eintreten würde. Endlich, nach 4 Monaten, erfolgte die Consolidation; dieselbe war im fünften Monat vollendet, die Patientin stand dann auf, und nun stellte sich auch die Function der Muskeln wieder ein, so dass die Patientin im Stande ist, den Unterschenkel jetzt zu bewegen, zu strecken und zu beugen. (Demonstration.) Besonders aus letzterem Grunde ist es interessant, zu sehen, wie die Function der Muskeln sich auch derartig hochgradigen Verkürzungen anpasst, denn es ist im Ganzen ungefähr 27 cm Diaphyse des Oberschenkels resecirt worden. Die Benignität dieses Tumors ist trotz der mikroskopischen Diagnose, glaube ich, ziemlich feststehend, und zwar sowohl durch ihren klinischen Verlauf als auch durch das ganze makroskopische Verhalten. Es ist nicht allein der makroskopische Befund, der hierüber entscheidet, sondern der ganze Verlauf, der uns erst das Recht giebt, in derartigen Fällen die Resection zu versuchen, und ich glaube, man kann es um so mehr thun, als man, wie man sieht, ein gutes functionelles Resultat in dieser Weise erhalten kann. (Demonstration.) Der Schuh ist nur mit einer Schiene befestigt; die Trägerin hat nichts weiter als einen erhöhten Stiefel. Sie kann das Kniegelenk vollkommen bewegen, hat auch Streckfähigkeit; allerdings kann der Unterschenkel nicht vollständig bis zur Goraden gestreckt werden.

Discussion:

Herr Körte (Berlin): M. H., ich habe Ihnen hier Präparate mitgebracht von einem Patienten, den ich vor 3 Jahren und 5 Monaten in der eben geschilderten Weise operirt habe, das heisst, bei dem ich die Resection von 21,5 cm der Oberschenkeldiaphyse vorgenommen habe, und zwar wegen des Tumors, den Sie hier photographirt sehen und welchen ich hier in Spiritus herumgebe. Es war ein Spindelzellensarkom, und gehörte nicht den gutartigen Sarkomformen an, sondern es war ein Periostsarkom, welches auch stellenweise in die Muskulatur überging. Ich habe dem Patienten, der sich sehr schwer zur Exarticulation entschliessen wollte, gesagt, ich wolle es zunächst mit der Resection versuchen; ich habe diese Operation am 15. Januar 1900 gemacht. Die Heilung erfolgte glatt, und der Patient geht jetzt noch im besten Wohlsein auf dem Bein, welches anfangs um 21,5 cm kürzer war als das andere; jetzt ist es — der Junge war im Wachsthum — um 24 cm gegen das andere Bein verkürzt. Immerhin ist er besser daran, als wenn er exarticulirt worden wäre.

In einem zweiten Falle habe ich wegen Osteosarkoms des Femur in gleicher Weise operirt mittelst Continuitätsresection des Femur und kann davon das Präparat herumgeben. Leider hat sich die Flüssigkeit etwas getrübt, indessen werden Sie sehen, dass hier die Continuitätsresection gemacht ist und dass hier die Befestigung der beiden Knochen durch einen Knochenspeiler und Silberdraht vorgenommen wurde. (Demonstration.) Der Mann bekam bei der Heilung Schwellung der Muskeln des Oberschenkels, welche mir auf Recidiv verdächtig war, so dass ich nachträglich ca. 2 Monate nach der ersten Operation doch zur Exarticulation schritt. In Folge dessen kann ich Ihnen das Präparat der Continuitätsresection zeigen. Hernach beruhigte mich unser Prosector, Herr Prof. Benda, indem er sagte, er habe in dem exarticulirten Beine kein Sarkomgewebe gefunden. Auch dieser Patient ist heute noch gesund. Seit der ersten Operation sind $1^1/_2$ Jahre verstrichen. — Ich würde nach diesen Erfahrungen in ähnlichen Fällen doch wieder die Continuitätsresection anwenden, ehe ich mich zur Exarticulation oder Amputation entschlösse.

Herr Goldmann (Freiburg): M. H.! Ich habe drei Fälle von malignen Tumoren der Tibia, darunter zwei periostale und einen myelogenen Ursprungs, conservativ behandelt. In zwei Fällen musste ich die Continuitätsresection machen, und ich habe die Continuität des Knochens in einem Fall wieder hergestellt durch Implantation der Fibula in den centralen Tibiastumpf, und im zweiten Fall durch Naht der Tibia nach entsprechender Resection der Fibula.

Im dritten Fall habe ich die nach partieller Resection der Tibia resultirende Knochenhöhle durch einen Hautlappen geschlossen, den ich der Umgebung entnommen habe. In allen drei Fällen ist das functionelle Resultat ausgezeichnet. In den zwei Fällen, in denen die Continuitätsresection gemacht worden ist, liegt die Operation fast drei Jahre zurück.

Ich möchte mir erlauben, die betreffenden Skiagramme herumzureichen und mache ganz besonders auf die sehr starke functionelle Hypertrophie der Fibula aufmerksam, die in dem Falle eingetreten ist, in dem ich die Continuität

durch Implantation der Fibula hergestellt habe. Die Fibula ist jetzt fast so dick wie die Tibia der gesunden Seite.

8. Herr Schanz (Dresden): „Zur Behandlung alter Kniescheibenbrüche.“ Mit Krankenvorstellung.

M. H. Ich bitte, Ihnen an der Hand eines Falles zeigen zu dürfen, wie ich versucht habe, die Frage der Behandlung veralteter Kniescheibenbrüche von einer neuen Seite her anzugreifen.

Dieser 25jährige Mann (Demonstration) hat vor 5 Jahren einen Querbruch der rechten Kniescheibe erlitten. Der Bruch kam nicht zu knöcherner Ver-

Figur 1.

heilung. Die Function des Knies war trotzdem zuerst eine ziemlich gute. Sie verschlechterte sich aber fortschreitend, so dass Patient sich veranlasst sah, nach ärztlicher Hilfe zu suchen. In der einen chirurgischen Universitätsklinik, welche er vor drei Jahren aufsuchte, wurde ihm aber mitgetheilt, dass eine Operation unmöglich sei.

Im Februar d. J. kam er in meine Behandlung. Das Bild, welches das verletzte Knie bot, zeigt Fig. 1 und Fig. 2. Die Diastase der Bruchstücke betrug 12—13 cm.

Die Function des Knies war schwer gestört. Sie bot das Bild der vollständigen Quadricepslähmung.

Nachdem ich in einer ganzen Reihe von Fällen die Quadricepsbehandlung mit günstigsten Resultaten auf dem Wege der Muskeltransplantation behandelt hatte, lag es nahe, für diesen Fall ein ähnliches Vorgehen zu versuchen.

Ich legte von einem langen, medial von der Kniescheibe geführten Hautschnitt den Sartorius von seinem unteren Ansatzpunkt bis etwa zu seiner Mitte herauf frei. Ich löste ihn aus seinem Bett, liess ihn aber mit dem Ansatzpunkt in natürlicher Verbindung.

Nun präparirte ich von demselben Schnitt aus lateralwärts die Haut ab bis jenseits der Bruchstücke der Patella. Zwischen diesen Bruchstücken fand sich ein dünner, fibröser Callus, welcher das Gelenk bei der Operation geschlossen hielt. Von den Bruchstücken der Patella meisselte ich von vorn her etwa $^2/_3$ ihrer Dicke ab und bildete dabei flache Längsrinnen. In diese Rinnen verlegte ich nun den Sartorius. Ich befestigte ihn dann mit Draht-

Figur 2.

nähten, fixirte auch den fibrösen Callus so mit dem Muskel. Nun schlug ich die Haut wieder darüber, nähte die Hautwunde vollständig und legte das Bein in einen Gypsverband.

Nach 14 Tagen wurden die Nähte entfernt. Die Wunde war primär geheilt.

Vor Ablauf der dritten Woche begann Patient herumzugehen. Der verpflanzte Sartorius lernte in überraschend kurzer Zeit in den neuen Verhältnissen functioniren. Schon in der sechsten Woche ging Patient die Treppe auf und ab, wie man wollte.

Die Function hat sich weiter sehr gut gebessert, ohne dass eine eigentliche Nachbehandlung stattgefunden hätte. Der Patient hebt seinen Unterschenkel frei heraus. Er geht ausdauernd auch auf unebenem Terrain. Er hat gestern, wie er mir eben erzählt, eine siebenstündige Fussparthie in der

sächsischen Schweiz gemacht. Er kann, wie sie sehen (Demonstration), die Treppe auf und ab im Laufschritt nehmen.

Unter diesen Umständen darf ich meine Ausführung wohl damit schliessen, dass ich das hier angewandte Operationsverfahren für geeignete Fälle empfehle.

Welches diese geeigneten Fälle sind, brauche ich dieser Versammlung nicht auszuführen.

9) Herr Samter (Königsberg): „Demonstration eines Patienten mit Exarticulatio pedis mittels des Zirkelschnittes".

Im vorigen Jahre berichtete ich Ihnen über die Erfahrungen, die ich mit der Exarticulatio pedis mit dem Zirkelschnitt gemacht habe und die sich nunmehr auf 10*) Fälle beziehen. Bei traumatischer Gangrän, sowie bei umfangreicheren Verletzungen und Erkrankungen des Fusses, bei welchen die Pirogoff'sche oder Syme'sche Operation nicht mehr möglich ist, bietet die in Frage stehende Operation den Vorzug des längeren (gleichfalls tragfähigen) Stumpfes. Dieser Vortheil ist jedoch nicht so schwerwiegend, dass ich auf den Gegenstand noch einmal zurückkommen würde, wenn nicht die Bedeutung dieser Operation für die arteriosklerotische Gangrän eine sehr viel grössere wäre. Ich habe den Werth dieser Operation im vorigen Jahre dadurch objectiv zu führen mich bemüht, dass ich meinen Fällen, welche 22 Fälle von arteriosklerotischer Gangrän sind, 40 aus der Jenenser Klinik gegenüberstellte, und ich wählte das Material dieser Klinik deswegen, weil in dieser Klinik die hohen Absetzungen des Oberschenkels in überwiegendem Maasse bevorzugt werden. Was die speciellen Zahlen anbetrifft, so waren bei den Jenenser Fällen die einfachen Fälle von arteriosklerotischer Gangrän mit 47,8 pCt. Mortalität notirt. Demgegenüber stehen bei mir die einfachen Fälle von arteriosklerotischer Gangrän mit nur 8,3 pCt., und wenn man zu diesen Fällen noch 2 nicht operirte tödtlich verlaufene Fälle hinzurechnet, so kommt man dabei auf eine Mortalität von 21,4 pCt. Bei der diabetischen Gangrän war die Mortalitätziffer in Jena 78 pCt., bei mir 25 pCt. und, wenn man 2 nicht mehr operirte tödtlich verlaufene Fälle von Diabetes hinzurechnet, 50 pCt. Die Zahl meiner Diabetesfälle ist nicht gross genug, um einen Vergleich vollberechtigt durchführen zu können, aber die Differenz zwischen den beiden Beobachtungsreihen, soweit sie sich auf die einfache arteriosklerotische Gangrän bezieht, ist doch so gross, dass sie nur darauf zurückgeführt werden kann, dass in den Jenenser Fällen die hohen Absetzungen vorwiegen, bei meinen Fällen die tiefen Absetzungen, und da bei mir die Exarticulatio pedis mit dem Zirkelschnitt vorwiegt, so liegt darin ein objectiver Beweis dafür, was diese Exarticulationsmethode leistet. Diese Leistungsfähigkeit ist nicht wunderbar, wenn man berücksichtigt, dass die Operation in kürzester Zeit ausführbar ist, ohne die Constriction des Gliedes nöthig zu machen, und ausserdem eine minimale Weichtheilbedeckung verlangt. Dass diese kleine Weichtheilmanschette aber gut ernährt ist, kann man daraus sehen, dass die Stümpfe in meinen Fällen sämmtlich belastet werden konnten.

*) 2 Fälle sind im letzten Jahre hinzugekommen.

Ich will bei dieser Gelegenheit hervorheben, was ich auch im vorigen Jahre bereits sagte, dass es nicht unter allen Umständen erstrebenswerth ist, bei einem Manne, den man wegen arteriosklerotischer Gangrän amputirt, mit einem belastungsfähigen Stumpfe zu versehen, da es oft genügen dürfte, wenn diese Kranken durchkommen und heil werden. Aber immerhin ist durch die Tragfähigkeit der Stümpfe bei meinen Patienten der Beweis dafür erbracht, dass dieser Stumpf sehr gut ernährt ist, und diese gute Ernährung ist ja auch begreiflich, wenn man an die anatomischen Verhältnisse denkt, an die reichlichen arteriellen Gefässnetze, welche den Weichtheilen der Knöchelgegend angehören. Der Fall, den ich Ihnen vorstelle, hat seine Gangrän schon mit 49 Jahren erfahren. Die anderen Fälle sind beträchtlich älter, bis in die siebziger Jahre hinein; auch diese haben ihren Stumpf belastet. Dieser Kranke belastet seinen Stumpf seit $1^3/_4$ Jahren, wie dies Schwielenbildung in wirkungsvoller Weise zeigt. Die Exarticulatio pedis mit dem Zirkelschnitt, auf deren Technik ich nicht eingehe, ist demnach mit Unrecht seit 50 Jahren aus den Lehrbüchern verschwunden und spielt bei der Behandlung der arteriosklerotischen Gangrän eine ganz besonders wichtige Rolle.

Vorsitzender: Ich frage, ob Jemand das Wort zu dieser Mittheilung wünscht. — Da das nicht der Fall ist, gebe ich das Wort Herrn Riese. — Herr Riese ist nicht anwesend; dann bitte ich Herrn Riedel. — Herr Riedel ist auch nicht da; dann gebe ich Herrn Katholicki (Brünn) das Wort zu seiner Demonstration. — Auch Herr Katholicki ist nicht hier. Dann darf ich wohl Herrn v. Eiselsberg (Wien) bitten, seinen unter No. 66 angekündigten Vortrag zu halten.

10) Herr v. Eiselsberg (Wien): „Vorzeigung eines durch Operation entfernten Mediastinaltumors“*).

11) Herr G. Gaertner (Wien): „Demonstration eines optischen Pulscontrollapparates“.

M. H.! Nach der letzten von v. Mikulicz aufgestellten Statistik stirbt einer von 1683 mit Chloroform Narkotisirten. Es ist auch bekannt, dass die grosse Mehrzahl der Unglücksfälle durch Synkope erfolgt, während der primäre Tod durch Erstickung verhältnissmässig seltener ist. So ist es wohl angezeigt, der Controlle der Circulation während der Narkose die grösste Aufmerksamkeit zu widmen. Die Autoren, die sich mit dieser Frage beschäftigen, sind auch einig in der Aufstellung der Regel, der Puls des Narkotisirten müsse ununterbrochen von Anbeginn bis zu Ende der Narkose überwacht werden. Wie sieht es nun aber mit dieser Controlle in der Praxis aus? Ich habe darüber an verschiedenen Instituten in Wien Studien gemacht und gefunden, dass da 3 verschiedene Methoden geübt werden. In dem einen Falle wird die Controlle dem Narkotiseur überlassen, in dem anderen wird ein eigener Assistent mit der Ueberwachung des Pulses betraut. Nun, m. H., das Pulsfühlen ist eine sehr complicirte Verrichtung. Es ist nicht bloss ein Sinneseindruck, den man auf-

*) S. Grössere Vortrage und Abhandlungen. Theil II.

nehmen soll. Um den Puls zu fühlen, muss man eine feine Innervation auslösen, man muss die Arterie in bestimmter Weise comprimiren, nicht zu stark und nicht zu schwach. Hierzu bedarf es der vollen Aufmerksamkeit des betreffenden Menschen; man kann nicht gleichzeitig den Puls controlliren und daneben irgend etwas anderes thun, wie man etwa einen Strumpf stricken und gleichzeitig einen Roman lesen kann. Die Pulscontrolle erfordert die volle, ununterbrochene Aufmerksamkeit des Untersuchenden. Wenn also der Narkotiseur den Puls controlliren und ausserdem noch die Narkose leiten soll, so ist das nur so zu verstehen, dass er stichprobenweise nach dem Pulse sieht, wie er sich zeitweilig um das Verhalten der Pupille bekümmert.

Aber selbst wenn die Pulscontrolle einem eigenen Assistenten überlassen wird, ist es doch nicht möglich, sie ununterbrochen zu üben, aus dem einfachen Grunde, weil das Innervationsgefühl mehr oder minder rasch erlahmt, weil das Urtheil über den Puls, welches im Anfang ein bestimmtes und klares ist, nach kurzer Zeit versagt und man dann entweder den Puls überhaupt nicht fühlt oder so unvollständig, dass man die Qualitäten desselben nicht abzuschätzen vermag. — Unter Umständen fühlt man sogar den eigenen Puls statt des Pulses des Patienten.

Ich habe, um diesem Uebelstande abzuhelfen, einen Apparat construirt, der die Ueberwachung des Pulses einem besseren Wächter, als es das Gefühl ist, überträgt, nämlich unserem Auge. Der Apparat ist in sehr einfacher Weise construirt, nach einem, wie ich glaube, ganz neuen Princip, welches sich auch zum Registriren des Pulses in ganz vorzüglicher Weise eignet. Der Apparat besteht aus einer gehöhlten hölzernen Unterlage, dann aus einer elliptischen Metallspange, welche mit einer Stahlfeder verbunden ist und mittelst zweier Schrauben gegen die Fussplatte niedergedrückt werden kann. Die Stahlfeder überträgt die Bewegung der Spange durch einen Zapfen auf einen Hebelmechanismus, der eine 600fache Vergrösserung der Bewegung vermittelt. In den Raum zwischen Unterlage und Spange legt man den Arm des Patienten, und zwar einen beliebigen Querschnitt des Vorderarms; dieser kann pronirt oder supinirt sein. Die in die Arterien eindringende Pulswelle vergrössert deren Volumen und diese Volumenzunahme der Arterien bewirkt eine minimale, eine mikroskopische Volumenzunahme des Arms, die dem blossen Auge nicht sichtbar ist. Durch den im Apparat enthaltenen Hebelmechanismus wird aber die Bewegung der Spange 600mal vergrössert. Man sieht die Pulse als grosse Zeigerausschläge, die namentlich in der Narkose oft $^1/_4$ eines Kreises ausmachen und selbst bei schlechtem Pulse noch $^1/_8$ oder $^1/_4$ eines Theilstrichs betragen. Der Apparat zeigt noch Pulse an, die man mit dem Tastgefühl überhaupt nicht mehr wahrnimmt.

Er wird an dem Patienten in der Weise angelegt, dass ein Tischchen neben den Operationstisch gestellt wird: auf diesem liegt der mit dem Apparat versehene Arm, und irgend Jemand — es braucht nicht ein Arzt zu sein, sondern es genügt eine Schwester — beobachtet die Ausschläge des Zeigers. Auf diese Weise kann man die Controlle des Pulses in viel vollkommener Weise üben, als es bisher möglich war. Man verfolgt nicht bloss die Frequenz des Pulses, sondern seine Regelmässigkeit und seine Grösse. Die Grösse des Pulses lässt

sich direct beurtheilen, weil die Ausschläge dieser proportional sind. Endlich kann man Veränderungen in der Circulation, z. B. Blutdrucksenkungen, welche sich bis jetzt der Beobachtung entzogen, entdecken.

Ich habe den Gegenstand in der Münchener medicinischen Wochenschrift*) ausführlich behandelt und beschränke mich hier auf diese kurze Mittheilung. Der „Pulscontroller" wird von Herrn L. Castagna, Mechaniker des physiolog. Instituts in Wien, angefertigt.

Vorsitzender: Dürfte ich vielleicht bitten, dass der Apparat nach Schluss der Sitzung — um 4 Uhr — hier demonstrirt wird.

12) Herr Müller (Rostock): a) Zur Frage der Osteochondritis dissecans." — b) „Zur functionellen Anpassung nach Knochenplastik." Mit Demonstration von Präparaten.

M. H., das erste Präparat, das ich Ihnen zeigen möchte, stellt einen zufälligen Befund im Operationscursus dar. Ich bemerkte die Veränderung in dem Kniegelenk in dem Momente, als der betr. Student die Exarticulation vornehmen wollte und war mir des Werthes des Präparates voll bewusst. Es stellt nämlich jenes frühe Stadium, den Vorläufer bei der Bildung einer Gruppe von Gelenkmäusen dar, das König in seinen verschiedenen Stadien so treffend nach Operationsbefunden geschildert hat. Hätte er nicht die Bezeichnung Osteochondritis, sondern etwa Osteochondrolysis gewählt, so würde der Streit, der in neuerer Zeit über diesen Begriff entstanden ist, vielleicht weniger entbrannt sein, da mit der Osteochondritis der Begriff der Entzündung verknüpft ist. Ich will also ohne Vorurtheil sagen, dass es sich bei diesem Präparate um einen nur in loser Verbindung mit seiner Umgebung befindlichen Knochen-Knorpelabschnitt handelt, dessen Knorpel nur an den Rändern kleine Unebenheiten zeigt. Es musste nun hier besonders interessiren, ob die Anamnese etwa Anhaltspunkte ergebe für den Befund. Der Mann, 46 Jahre alt, befand sich seit Monaten in einer Corrigendenanstalt, resp. in der Krankenabtheilung einer derartigen Anstalt, da er an Phthisis und Pleuritis litt. Meine Erkundigungen ergaben, dass der Mann, der als etwas verschlossener Charakter geschildert wurde, absolut nicht über das betr. Knie geklagt hätte, geschweige, dass ein Trauma bekannt geworden wäre. Dem steht der locale Befund insofern entgegen, als sich in Fortsetzung der Umrandung des in Demarcation befindlichen Abschnittes der Gelenkfläche, der dem Condyl. medial. femoris angehört, also dem Theile, der bei weitem am häufigsten Sitz jener Defecte war, in die die freien Körper hineinpassten, eine deutliche Fissur findet, auch befand sich im Gelenke eine geringe Menge sanguinolenten Hydrops und eine Anzahl subseröser Ekchymosen. Danach kann der Process nicht lange zuvor entstanden sein und alle Erscheinungen sprechen dafür, dass eine traumatische Genese im Spiele war. Die nähere Beschreibung wird in einer demnächst erscheinenden Arbeit über den Gegenstand (Börner) erfolgen.

Das 2. kleine Präparat, welches ich Ihnen dann vorlegen wollte, stellt einen Sagittalschnitt durch einen Finger dar, an welchem 2 Jahre zuvor der

*) Zusatz während der Correctur: No. 25 dieses Jahres.

osteoplastische Ersatz der Grundphalanx, deren Diaphyse wegen typischer Spina ventosa exstirpirt worden war, vorgenommen wurde. Eine Knochen-Periostspange von entsprechender Grösse wurde dazu gewählt nach dem Verfahren, welches im vergangenen Jahre in einer Arbeit von Herrn Timann aus meiner Klinik des näheren geschildert und durch Beobachtungen auf seine Leistungsfähigkeit geprüft wurde. Der betr. Knabe starb 2 Jahre nach der Operation an Meningitis. So kam ich in den Besitz des Präparates. Dasselbe in Kaiserling conservirt, lässt deutlich erkennen, was auch schon durch Röntgenbilder festgestellt war,

1. dass die Knochen-Periostspange trotz anfänglicher schräger Stellung allmälig sich so umgeformt hat, dass sie in Form und Länge einer Phalanx durchaus gleicht,

2. dass sie sich mit erhaltenem Epiphysenknorpel vereinigt hat, dass diese das Wachsthum des implantirten Stückes in einer geradezu normalen Weise besorgt hat. Auf die Technik des Verfahrens gehe ich heute nicht mehr ein, da diese in der erwähnten Arbeit genau beschrieben ist, im Uebrigen spricht das Präparat für die Leistungsfähigkeit der Methode.

13) Herr Jordan (Heidelberg): „Die Massagebehandlung frischer Fracturen.“

M. H. Die durch die Einführung der Unfallversicherung in Deutschland in den 80er Jahren behufs Bewerthung der Arbeitsfähigkeit nothwendig gewordenen Nachuntersuchungen ergaben, dass die Behandlungsresultate der Knochenbrüche im Allgemeinen recht schlechte waren. Trotz langer Fixirung war die normale Form des gebrochenen Gliedes vielfach nicht wiederhergestellt und andererseits war infolge der langen Immobilisirung die Function der Extremität stark beeinträchtigt, die Muskulatur atrophisch, die Gelenke und Sehnen versteift. Bis in die neueste Zeit wurde die anatomische Aufgabe, die Wiederherstellung der Continuität in möglichst normaler Form, in den Vordergrund gestellt und die functionelle Aufgabe, die Wiederherstellung der Gelenk- und Muskelaction, zunächst vernachlässigt. Es bedurfte daher meist monatelanger Nachbehandlung, um die durch den ersten Theil der Behandlung herbeigeführten Schädlichkeiten wieder auszugleichen. Die Behandlungsprincipien standen unter dem Einfluss der Anschauung, dass zur Callusbildung absolute Ruhigstellung des Knochens erforderlich und dass die Wiederherstellung der Function an die normale Form des Gliedes gebunden sei. Diese Anschauung war eine irrthümliche; ein gewisses Maass von Bewegung ist sogar förderlich für die Entwickelung des Callus und eine geringe Verschiebung der Knochenenden braucht die Gebrauchsfähigkeit der Extremität in keiner Weise zu beeinträchtigen. Bei dieser Sachlage ist es möglich, die functionelle Aufgabe mit der anatomischen zu verbinden, der Regeneration der gequetschten Weichtheile und Gelenke von Anfang an Rechnung zu tragen. Dieses Ziel wird erreicht durch die Anwendung der

*) Die Publication des vollständigen Vortrags erfolgt in der Münch. med. Wochenschrift.

Massage und Mobilisirung der der Bruchstelle benachbarten Gelenke vom Tag der Verletzung ab, in Verbindung mit einem nach jeder Massagesitzung wieder anzulegenden Schienenverband. Dieser Combination der von Championnière begründeten functionellen Methode mit der temporären Fixirung bediente ich mich seit 1895 in über 100 Fällen und konnte bei 73 Patienten, bei denen ich die Behandlung bis zur Heilung in typischer Weise durchführte, die Endresultate und den Grad der Arbeitsfähigkeit feststellen.

Bei den am häufigsten vorkommenden Radiusbrüchen gestaltet sich das Verfahren folgendermaassen: Sofort nach der Verletzung Lagerung des Armes auf eine feste Unterlage, am besten einen Sandsack, Ausführung der Massage, dann bei vorhandener Verschiebung Reposition, endlich Einwickelung mit feuchter Binde und Fixirung durch eine einfache Schiene. Am nächsten Tage Abnahme des Verbandes, Lagerung auf den Sandsack, Massage, Verband. In dieser Weise wird fortgefahren bis zur eingetretenen Heilung. Neben der Massage werden schon einige Tage nach der Verletzung leichte Bewegungen der Finger und des Handgelenkes, sowie des Ellbogen- und Schultergelenkes unter manueller Fixirung der Bruchstelle ausgeführt.

Die Massage besteht in einfachen Streichungen in der Längsrichtung des Gliedes von der Peripherie nach dem Centrum, wird zunächst sehr milde und zart ausgeführt und erst allmälig gesteigert. Die einzelne Sitzung erstreckt sich auf 15—30 Minuten. Man beginnt an den Fingerspitzen, geht über den Handrücken zum Handgelenk vor, überspringt die Bruchstelle und setzt die Massage am Vorderarm bis zum Ellbogen fort. Bei dieser Technik kann man die Massage ganz oder nahezu schmerzlos gestalten und diese Schmerzlosigkeit ist das Kriterium für die richtige Handhabung der Methode. Am Schluss der Sitzung lassen sich leichte Bewegungen der angrenzenden Gelenke ohne Schmerzen ausführen.

Unter dem Einfluss täglicher Massage nehmen die Schwellung und Spannung des Gliedes rasch ab, die spontanen Schmerzen verschwinden nach wenigen Tagen, die Vertheilung und Resorption des Blutergusses erfolgt sehr schnell, weit rascher als bei fixirender Behandlung, und durch diese rasche Eliminirung des Fremdkörpers wird die Regeneration der gequetschten Muskeln und Gelenke gefördert. Die Callusbildung vollzieht sich rascher und sicherer als bei der üblichen Fixirung, und wenn dieselbe erfolgt ist, ist das Glied sofort wieder brauchbar. Heilung und Gebrauchsfähigkeit fallen ziemlich zusammen, die Behandlungsdauer wird dadurch wesentlich gekürzt.

Bei den Brüchen des Vorderarms, des Ellbogengelenks, des Humerus, des Schultergelenks wurde in ähnlicher Weise vorgegangen. Bei den Fracturen der unteren Extremität habe ich die Massagebehandlung nur als vorbereitendes Verfahren angewandt, da dieselbe durch die Einführung der Gehverbände überholt ist. Es wurde zunächst bis zum Schwinden der Anschwellung täglich unter Bettruhe und Schienenanlegung massirt und dann nach etwa 8 Tagen der Gipsverband applicirt.

Die Endresultate der geschilderten Behandlungsmethode

waren vorzügliche. Von 40 Patienten mit typischem Radiusbruch sind 37 vollständig arbeitsfähig, 1 bezieht 40 pCt., 2 je 10 pCt. Rente. Dabei ist zu berücksichtigen, das fast die Hälfte der Kranken das 40. Jahr überschritten hatte. 5 Patienten mit Bruch des Radiusschaftes wurden alle vollständig arbeitsfähig, desgleichen alle 8 Kranke mit Bruch des Ulnaschaftes. Von 2 Männern mit Olecranonfractur ist der eine vollständig arbeitsfähig, während der andere, ein in den fünfziger Jahren stehender Zimmermann, bei vollständiger Gebrauchsfähigkeit des Armes doch eine Einbusse von 40 pCt. an Erwerbsfähigkeit im Hinblick auf seinen schweren Beruf erlitten hat. Von 8 Fällen von Vorderarmbruch erlangten 6 die normale Gebrauchsfähigkeit, bei 2 Männern in den fünfziger Jahren mit schwerem, durch directe Gewalt entstandenem Bruch und gleichzeitiger starker Quetschung der Weichtheile und Gelenke, blieb die Erwerbsfähigkeit auf die Hälfte reducirt. Fracturen des Ellbogengelenks wurden alle zur Heilung mit vollständiger Arbeitsfähigkeit gebracht. 4 Brüche des Oberarms heilten mit normaler Functionsfähigkeit. Unter 73 Patienten, von denen 27 das 40. Jahr überschritten hatten, wurden also 67 vollständig erwerbsfähig, während 2 eine Rente von 50 pCt., 2 eine solche von 40 pCt. und 2 endlich eine solche von je 10 pCt. bezogen.

Aus meinen Erfahrungen ergeben sich folgende Schlusssätze:

Für die Behandlung mit Massage und Mobilisirung eignen sich alle Fracturen der oberen Extremitäten und zwar empfiehlt sich die regelmässige Anwendung der Massage mit jedesmaliger Fixirung bei den Gelenkfracturen und bei den Schaftfracturen ohne wesentliche Dislocation. Bei den Schaftfracturen mit starker Dislocation und grosser Neigung zur Wiederkehr derselben ist die Combination mit dauernder Fixirung bis zu ausreichender Verlötung zweckmässig.

Bei den Verletzungen der unteren Extremität ist die Massagebehandlung auf die Gelenkfracturen zu beschränken und in Combination mit Gehverbänden anzuwenden, bei den Schaftfracturen kann sie nur als vorbereitendes Verfahren empfohlen werden.

Aus den mitgetheilten Erfolgen ergiebt sich am besten der Werth der empfohlenen Methode. Bei der grossen Bedeutung, die der Fracturbehandlung zukommt, ist die allgemeinere Anwendung der Massage dringend zu befürworten. Die functionelle Therapie erfordert indessen viel Zeit, Geduld und Erfahrung und wird deshalb aus naheliegenden Gründen vorläufig wohl kaum Allgemeingut der Aerzte werden, es sei denn, dass man sich dazu entschliessen würde, in Kliniken mit grossem Verletzungsmaterial specielle Curse einzurichten, um die Aerzte mit dem Massageverfahren vertraut zu machen.

Discussion:

Herr Bardenheuer (Köln): M. H., ich bin auch der Anschauung, dass man besonders bei Gelenkfracturen keinen zu hohen Werth zu legen hat auf die Ruhestellung. Die Hauptsache ist bei den Gelenkfracturen, möglichst frühzeitig die Bewegung vorzunehmen. Bei den Handgelenkfracturen, also bei den Fracturen des unteren Endes des Radius, nehme ich die Bewegung schon

nach vier Tagen vor, bei Ellenbogengelenkfracturen nach acht Tagen, bei Fracturen am Schultergelenk nach ein bis acht Tagen — nach acht Tagen, wenn eine sehr starke Dislocation besteht; wenn aber sehr geringe Dislocation besteht oder wenn nur die Hälfte der Bruchflächen noch in Contact miteinander sind, so lasse ich von vornherein Bewegungen machen, und ich habe in der letzten Zeit, besonders angeregt durch die Discussion, die sich auf dem letzten Chirurgencongress abspielte, die Zeit der Extensionsbehandlung immer mehr abgekürzt. Die Extensionsbehandlung betrug z. B. bei Fractura radii zwölf Tage, heute acht Tage, bei Fractur am Ellenbogengelenk 14 Tage. Ich bin bei 205 Gelenkfracturen, die ich im letzten Jahr zu behandeln Gelegenheit hatte, in dieser Weise verfahren. Bei Schultergelenkfracturen beträgt sie nur 14 Tage.

Ich will mich hierüber nicht ausführlicher verbreiten, weil ja die Discussion nicht zu lange ausgedehnt werden soll, möchte aber doch noch eine Photographie hier herumreichen, die ich zufälligerweise bei mir habe. Da sehen Sie, dass allerdings die Dislocation relativ bestehen geblieben ist, indes war der Patient nach vier Wochen in der Lage, den Arm so senkrecht zu heben, wie Sie es auf der Photographie sehen. In einem anderen Falle, wo gleichzeitig eine Luxation des Kopfes bestand, habe ich gleich vom dritten Tage an extendirt, und der Patient kann den Arm erheben, so dass nur 20 bis 30 Grad an zwei Rechten fehlen.

In diesem Fall, von dem ich das Röntgogramm und die Photographie jetzt herumreiche, war der Patient gleichfalls in der Lage, nach vier Wochen den Arm senkrecht zu erheben. In einem Fall, den ich vor 14 Tagen in Behandlung erhielt, waren die Fragmente derartig dislocirt, dass vielleicht die Hälfte der Bruchflächen miteinander in Contact kam. Ich habe vom ersten Tage an senkrecht nach oben extendiren lassen; nach acht Tagen wurde die Extension unterbrochen, und der Patient war in der Lage, den Arm senkrecht zu erheben.

Herr Stolper (Breslau): M. H.! Ich glaube, dass die Massagebehandlung der Fracturen keineswegs im allgemeinen so selten ausgeübt wird, wie Herr Jordan dies dargestellt hat. Ich halte es aber für ausserordentlich verdienstlich, dass auch vor diesem Forum einmal so allgemein wichtige und gerade die praktischen Aerzte wie die kleineren Chirurgen so angehende Dinge in der Weise vorgetragen werden, wie es von Herrn Jordan geschehen ist. Ich glaube, dass — und ich möchte keiner Klinik einen speciellen Vorwurf machen — im allgemeinen die Fracturenbehandlung auf den Kliniken zu schulgemäss, zu schablonenhaft den Studirenden gelehrt wird. Wir, die wir junge Aerzte sind, haben naturgemäss viel mehr mit dieser Fracturenbehandlung zu thun, als vielleicht die grossen Operateure. Ich habe durchaus dieselben Erfahrungen gemacht, wie Herr Professor Jordan, dass man viel bessere Resultate erzielen kann, wenn man eben mit Massage behandelt und besonders wenn man dieser Methode noch die Behandlung mit Bädern hinzufügt. Wasser, Seife und Massage: das bezeichnet meines Erachtens diejenige Methode der Fracturbehandlung, die man viel mehr ausüben sollte. (Heiterkeit).

Ja, m. H., das sind sehr wichtige Dinge, und ich meine, wenn wir in der Unfallpraxis noch so ausserordentlich viel von Aerzten bei der Behandlung

der Fracturen sündigen sehen, — ich erinnere an die Radiusbrüche — so muss gerade vor diesem Forum ganz besonders laut gesagt werden, dass es noch andere Methoden giebt, als bloss das Einrichten und das Anlegen fixirender Dauerverbände.

Vorsitzender: Ich danke Herrn Stolper im Namen der Kliniker, muss aber sagen, dass wenigstens ich mich nicht getroffen fühle. (Rufe: Ich auch nicht!)

Ich ertheile das Wort Herrn Goldmann.

14) Herr Goldmann (Freiburg): „Ueber die unblutige Behandlung veralteter Hüftgelenksluxationen". Mit Krankenvorstellung.

M. H.! Seitdem Riedel im Jahre 1885 zuerst die blutige Behandlung irreponibler Luxationen in Deutschland unternommen, hat diese Behandlungsmethode, wenn auch langsam, doch allmälig sich Eingang verschafft. Zuletzt im Jahre 1901 hat Payr den gegenwärtigen Standpunkt dieser Frage hier präcisirt. Seither ist eine grössere Anzahl Arbeiten erschienen, die alle mehr oder weniger den Grundsatz vertreten, dass bei irreponiblen traumatischen Luxationen der Hüfte das blutige Verfahren als das Normalverfahren zu betrachten sei. In meiner ausführlichen Arbeit werde ich die Litteratur genauer zu berücksichtigen haben. Es ist nun eine sonderbare Erscheinung, dass, während man bei der congenitalen Luxation sich mehr und mehr der blutigen Behandlung ab- und der unblutigen zugewandt hat, dies bei der traumatischen irreponiblen, gerade umgekehrt der Fall sein sollte. Bekanntlich ist bei der congenitalen Luxation die Entscheidung zu Gunsten der unblutigen Behandlung gefallen auf Grund der genaueren anatomischen Kenntnisse, die man über dieses Leiden gewonnen hat. Aber auch bei der traumatischen, irreponiblen Luxation haben unsere Kenntnisse sich wesentlich vertieft, dank den Erfahrungen, die man bei den zahlreichen, hiergegen unternommenen Operationen in den letzten Jahren gesammelt hat. Ich denke hierbei weniger an die interessanten Verhältnisse der Nearthrose, auch nicht an die wiederholt beschriebenen Veränderungen der Muskeln, des Kapsel- und Bandapparates, ich denke in erster Linie an den praktisch so überaus wichtigen Befund an den Gelenkkörpern selbst. Bekanntlich findet man bei der irreponiblen Hüftgelenks-Luxation, auch wenn dieselbe Wochen und Monate bestanden hat, häufig den Kopf unverändert; gar nicht selten ist sein Knorpelüberzug erhalten. Wesentlich anders die Hüftgelenkspfanne. Bald ist dieselbe von weichen, leicht comprimirbaren Granulationen ausgefüllt, bald ist sie völlig zur Verödung gebracht durch derbes, osteophytenhaltiges Bindegewebe, das der knorpligen Grundlage der Pfanne aufgelagert ist; wiederum in anderen Fällen kann die Pfanne ganz leer sein und dieses scheint ganz besonders für jene Fälle von pathologischen Luxationen zuzutreffen, die man als Distentions-Luxationen bezeichnet, sieht man doch, dass bei ihnen nicht selten noch Monate und Jahre nach dem Zustandekommen der Luxationen eine Reposition ohne besondere Mühe zu bewerkstelligen ist. Durch die Untersuchungen von Payr, Volkmann und Anderen wissen wir, dass das die Hüftgelenkspfanne ausfüllende Bindegewebe den Kapselresten und den Resten des ligamentum teres seine Entstehung ver-

dankt. Ferner ist nachgewiesen worden, dass die Bildung dieses Bindegewebes weniger von der Dauer der Luxation, als vielmehr von der Schwere der Weichtheilverletzung abhängig ist. Je schwerer die Verletzung, um so rascher wird die Hüftgelenkspfanne zur Verödung gebracht.

Gerade diese inconstanten Verhältnisse an der Hüftgelenkspfanne sind es gewesen, die mich veranlasst haben, von Neuem mich mit den irreponiblen Luxationen der Hüfte zu beschäftigen. Die äussere Anregung dazu erhielt ich aus einigen Fällen, die ich in kurzer Aufeinanderfolge zu sehen und zu behandeln Gelegenheit hatte.

Meine Erfahrungen beziehen sich auf drei Fälle von traumatischen irreponiblen Hüftgelenksluxationen bei Erwachsenen, auf eine Luxatio obturatoria, perinealis und iliaca. In diesen Fällen schwankte die Dauer der Luxationen zwischen 7 und 11 Wochen. Wiederholte Versuche der Reposition waren misslungen. In dem einen Falle und zwar bei der Luxatio iliaca, war die Verrenkung mit einer Beckenfractur complicirt, deren eine Bruchlinie durch die Hüftgelenkspfanne durchlief. Die Einzelheiten meiner Casuistik will ich in meiner ausführlichen Arbeit mittheilen. Ich möchte mich hier lediglich darauf beschränken, diejenige Behandlungsmethode zu schildern, die ich mit Erfolg angewandt habe und von der ich glaube, dass sie besonders da, wo eine blutige Behandlung contraindicirt ist, zur Anwendung gelangen sollte. Ich hebe von vornherein hervor, dass sie keinen Anspruch der Originalität erhebt, sie setzt sich vielmehr aus einer Anzahl von Vorschlägen zusammen, die bereits früher von verschiedenen Chirurgen gemacht und erprobt worden sind.

Bei einer jeden irreponiblen traumatischen Hüftgelenksluxation sollte zunächst eine genaue Untersuchung des Gelenkes mit Röntgenstrahlen vorgenommen werden, um zu bestimmen, ob es sich um eine reine Luxation, oder um eine mit Fractur complicirte handelt. Auf die Bedeutung von Knochenfragmenten (von der Pfanne oder dem Kopfe stammend) für die Reposition der Luxation brauche ich nicht besonders aufmerksam zu machen. Durch die Röntgenaufnahme muss aber auch bestimmt werden, ob Osteophytenbildungen in der Umgebung des luxirten Kopfes vorhanden sind, die selbstverständlich jede unblutige Behandlung ausschliessen. Der eigentlichen Reposition sollte stets eine praeparatorische Behandlung vorausgehen, ganz besonders in denjenigen Fällen, in denen durch die besondere Art oder die Dauer der Luxation eine stärkere Verkürzung oder Contracturstellung der verrenkten Gliedmaassen eingetreten ist. Dieselbe hat in mehrwöchentlicher Extension bezw. in offener und subcutaner Durchschneidung der verkürzten Weichtheile zu bestehen. Die Reposition nehme ich mit manuellen Kräften, niemals mit maschinellen vor, um genau den Grad der angewandten Kraft zu bestimmen. Was die Repositionsmanöver betrifft, so sind sie die nämlichen, die für die frische traumatische Luxation in Anwendung gezogen werden. Nur für die hinteren Luxationen möchte ich warm jene Methode empfehlen, die von Lorenz für die congenitale Luxation ausgebildet ist. —

Kommt man hiermit nicht zum Ziel, so mache ich eine Transposition der Luxation, verwandelte also die vordere in eine hintere und umgekehrt. In einigen neueren Arbeiten finde ich, dass man gegen eine solche Transposition

Bedenken hegt, ja, die Ausführbarkeit derselben bezweifelt. Ich war erstaunt, in meinen Fällen zu sehen, wie leicht sie gelang, und ich werde an einer anderen Stelle zu zeigen suchen, wie häufig eine solche Transposition gerade von denjenigen Chirurgen beschrieben worden ist, die sich mit unblutiger Einrenkung irreponibler und veralteter Luxationen beschäftigt haben. Der Zweck der Transposition ist folgender: 1) erlangt der Oberschenkel nach der Transposition einen hohen Grad von Beweglichkeit, 2) beobachtet man nicht selten, dass z. B. bei der hinteren Luxation nach der Transposition die Einrenkung sich aus der vorderen Luxationsstellung leichter erreichen lässt.

Nach der Transposition mache ich einen erneuten Versuch der Reposition. Wenn dieser fehlschlägt, so benütze ich die durch die Transposition bedingte Beweglichkeit des Oberschenkels dazu, um dem Kopf eine möglichst günstige Stellung gegenüber der Pfanne zu geben. In dieser Stellung gipse ich den Kopf ein und lasse den Verband mehrere Wochen liegen. Es kann nun wohl vorkommen, dass unter dem Gipsverbande eine spontane Einrenkung sich vollzieht. In meinem zweiten Falle, in dem eine 11 Wochen alte Luxatio perinealis vorlag, habe ich eine solche „spontane Einrichtung" im Gipsverbande beobachtet. Die Skiagramme, die ich in den verschiedenen Stadien der Behandlung angefertigt habe, haben ein interessantes Licht auf die näheren Umstände der Reposition geworfen. Zunächst ist der Kopf lediglich in die Höhlung der Pfanne eingetreten. Erst nach Abnahme des Gipsverbandes und erst nach der funotionellen Belastung des Kopfes durch den Gehakt hat der Kopf den Grund der Pfanne erreicht. Die Reposition ist eine vollständige geworden mit völlig normaler Gelenkfunction. —

Eine ähnliche Beobachtung hat Shoemaker in der deutschen Zeitschrift für Chirurgie, Band LXVI, pag. 204, neuerdings mitgetheilt. Ihm ist in der beschriebenen Weise eine Reposition einer 13 Jahre bestehenden Luxatio iliaca (nach Typhus!) gelungen. Welche anatomischen Gebilde die spontane Reposition begünstigen, möchte ich bei einer anderen Gelegenheit erörtern.

Finde ich nach Abnahme des Gipsverbandes, dass eine Reposition noch nicht eingetreten ist, so verwende ich die durch die Fixation erzielte günstige Kopfstellung zu einem abermaligen Repositionsversuch in Narkose. Wenn auch diese erfolglos bleibt, so suche ich eine Nearthrosenbildung in günstiger Stellung zu bewerkstelligen. Nun haben Erfahrungen, welche man bei veralteten traumatischen Hüftgelenksluxationen und neuerdings bei congenitalen gemacht hat, gezeigt, dass jene Nearthrosen die günstigsten functionellen Verhältnisse schaffen, die in vorderer Luxationsstellung erfolgen. Mit Recht hebt Lorenz hervor, dass ein jeder Punkt des horizontalen Schambeinastes und der vorderen Darmbeinkante bis hinauf zu der Spina ossis ilei anterior superior sich als Stützpunkt für eine derartige Nearthrose eignet. In meiner dritten Beobachtung, bei der eine irreponible Luxatio iliaca siebenwöchentlicher Dauer vorlag und bei der neben der Luxation eine Beckenfractur bestand, füllte sich die Pfanne sehr rasch mit Callusmassen an. Eine Reposition war daher ausgeschlossen. Ich habe hier zunächst die Transposition nach vorn vorgenommen und den Oberschenkel in dieser Stellung fixirt. Hierauf gab ich

dem Kopf eine möglichst günstige Stellung unmittelbar nach oben und vorn von der alten Pfanne, und in dieser Stellung habe ich eine Nearthrose mit sehr ausgiebiger Flexions- und Abductionsmöglichkeit erzielt. Es kann keinem Zweifel unterliegen, dass der Kranke, der weite Wege schmerzlos zurücklegt, in sitzender Stellung hocken, das Bein etwa 45° abduciren kann, viel besser daran ist, als wenn man ihm durch eine blutige Reposition eine Ankylose gemacht hätte. —

Aus meinen Bemerkungen haben Sie, m. H., ersehen, dass ich die Transpositionen als ein wichtiges Hilfsmittel bei ber unblutigen Behandlung der irreponiblen und veralteten Luxation der Hüfte betrachte. Um nun die Bedingungen genauer kennen zu lernen, unter denen eine solche Transposition zu Stande kommt, habe ich eine Reihe von Experimenten an Leichen von Individuen verschiedensten Lebensalters vorgenommen. Ich beschränke mich auf eine Mittheilung der dabei erzielten Ergebnisse. Die Transposition einer künstlich erzeugten Luxation ist sehr leicht auszuführen, wenn der Kapselriss parallel zur Faserrichtung der Oberschenkelkapsel verläuft. Die Transposition geht einher mit einer ausgiebigen Zerreissung der Kapsel. Auch die Verstärkungsbänder der Kapsel, wie die Ligamenta pubo- und ischiofemoralia zerreissen. Der Oberschenkel wird dann lediglich durch das Lig. ileo-femorale gehalten. Dadurch ist die grosse Beweglichkeit erklärt, die der Oberschenkel nach der Transposition erlangt. Begreiflicherweise gelingt es leicht, bei Berücksichtigung der anatomischen Verhältnisse des Lig. Bertini unter diesen Umständen dem Oberschenkel eine beliebige Stellung zum Becken zu geben. — Die leichte Zerreisslichkeit der Kapsel ist aber abhängig von der Richtung des Kapselrisses und von dem Alter des Individuums. Verläuft nämlich der Kapselriss senkrecht zur Faserrichtung der Gelenkkapsel, so gelingt die Transposition und damit die Zerreissung der Kapsel nur unter Anwendung grosser Gewalt. Bei jugendlichen Individuen, insbesondere bei Kindern, ist die Kapsel nur sehr schwer durch eine Transposition zu zerreissen. Dieses wird durch eine grössere Elasticität, den kürzeren Hebelarm der Kraft, durch die Kürze und Steilheit des Schenkelhalses bedingt. — Meine anatomischen Untersuchungen haben jedenfalls einen Beleg für die klinischen Beobachtungen geliefert.

Ich bin weit davon entfernt, den grossen Fortschritt zu verkennen, der durch die blutige Behandlung der irreponiblen und veralteten Luxationen angebahnt worden ist. Allein gegenüber den glänzenden Resultaten, die einzelne Chirurgen hauptsächlich allerdings bei verhältnissmässig frischen Luxationen von jugendlichen Patienten erreicht haben, dürfen diejenigen Fälle nicht übersehen werden, in denen die Operation den Tod verschuldete, oder in denen durch Sepsis, Resection des Kopfes oder Ankylosenbildung das Ergebniss der Operation getrübt wurde. Selbst die eifrigen Vertheidiger der operativen Behandlung verkennen ihre Gefahren nicht. Aus diesen Gründen und gestützt auf meine eigenen klinischen Erfahrungen und anatomischen Untersuchungen möchte ich einer unblutigen, methodischen Behandlung, wie ich sie geschildert habe, das Wort reden und davor warnen, dass man den anatomischen Unterschied zwischen der congenitalen und traumatischen Luxation so scharf be-

tont, dass man daraus principiell eine differente Behandlungsmethode ableitet. Wenn Lorenz es als einen günstigen Umstand für die unblutige Behandlung der congenitalen Luxation bezeichnet, dass bei ihr die Kapsel weit, schlaff und ohne Riss ist, so möchte ich umgekehrt für die unblutige Behandlung der irreponiblen traumatischen Luxationen es als einen günstigen anatomischen Factor betrachten, dass ein Kapselriss vorhanden ist. Durch seine subcutane Erweiterung lassen sich günstigere Verhältnisse für die Reposition schaffen. —

Es bedarf keiner besonderen Erwähnung, dass die von mir empfohlene unblutige Methode sich am meisten eignet für gewisse Formen der irreponiblen Luxation der Hüfte und für veraltete Luxationen, bei denen keine zu starken Veränderungen an den Gelenkenden und ihrer Umgebung vorhanden sind. Mit ihr lassen sich, ohne grössere Gefahr für die Kranken recht zufriedenstellende functionelle Resultate erzielen. Allerdings ist ihr Gelingen von einer sorgfältigen, ärztlich zu überwachenden Nachbehandlung abhängig.

Zum Schlusse möchte ich erwähnen, dass damit eine etwa vorzunehmende blutige Behandlung nicht verhindert wird, im Gegentheil dürfte diese durch die vorausgeschickte unblutige Behandlung nicht unwesentlich unterstützt werden.

15) Herr Wessely (Berlin): „Zur Kenntniss der Wirkung localer Reize und localer Wärme-Application.“ Nach Experimenten am Auge*).

16) Herr Höpfner (Berlin): Gefässtransplantation und Replantation amputirter Extremitäten.“ Mit Demonstration. (Referat.)

Bei Gelegenheit einer Nachprüfung der Payr'schen Methode der circulären Gefässvereinigung mittels Magnesiumprothesen, fiel es V. auf, dass weite Gefässstrecken gänzlich von ihrem lockeren, adventitiellen Gewebe entblösst werden konnten, ohne dass eine der von mehreren Autoren geschilderten üblen Folgen, so z. B. Thrombenbildung im Innern des Gefässes auftrat.

Da V. hieraus die Folgerung zog, dass die Ernährung der Gefässwand durch das im Gefässe kreisende Blut grösstentheils direct besorgt würde, so meinte er, dass auch die Möglichkeit vorhanden sein müsste, dass gänzlich aus der Continuität des Gefässes herausgeschnittene Stücke wiedereingepflanzt unter Erhaltung ihrer Function einheilten.

Zur Wiedereinfügung des Gefässstückes bediente sich V. bei den am Hunde ausgeführten Transplantationsversuchen der Payr'schen Methode, die er in einigen Punkten modificirte und zu deren bequemer Ausführung er einige Instrumente construirte (Demonstration). (Die Methode wird an einigen Bildern erläutert.) Die erste Versuchsreihe beschäftigte sich mit der Arterienüberpflanzung in Arterien und zwar wurde zuerst die Carotis resecirt und umgekehrt wieder eingefügt, mit dem Erfolge, dass die Arterie bei ihrer vier Wochen später erfolgten Freilegung tadellos pulsirte. Die Implantation wurde

*) S. Grössere Vorträge und Abhandlungen. Theil II.

aus Versehen in der Mitte unterbunden, und auch nach acht Wochen war sie trotz der Verdünnung in Folge der Unterbindung bis zu der Ligaturstelle, an der ein kurzer obturirender Thrombus sass, vollständig einem normalen unterbundenen Gefässe gleich.

In weiteren Versuchen wurde Carotis und Femoralis bei demselben Hunde und dann bei zwei verschiedenen Hunden unter vorzüglichen, functionellen Resultaten ausgetauscht. (Demonstration der Präparate.)

Die Vortheile, welche aus dem Gelingen dieser Versuche für die Praxis zu ziehen sind, wären grössere, wenn es gelänge, Venen an Stelle der resecirten Arterienstücke einzupflanzen oder Arterien von Thieren anderer Species zu diesem Zwecke zu verwenden.

Die zehn Versuche der Venen-Arterientransplantation fielen trotz verschiedenfach modificirter Anordnung der Versuche negativ aus, und auch in den drei Experimenten, in denen die Aorta vom Kaninchen resp. von Katzen in die Femoralis vom Hunde überpflanzt wurde, trat sehr bald Thrombose und schnelle Resorption der Implantation auf.

Zum Schlusse erwähnte V. noch drei Versuche, welche, ausgehend von der Möglichkeit einer circulären Gefässvereinigung, sich mit der Wiedervereinigung amputirter Extremitäten beschäftigten.

Auf Grund der Ueberlegung, dass nur dann eine Wiederanheilung abgetrennter Theile stattfindet, wenn sie so dünn sind, dass sie bis zum Hereinwachsen der Gefässe durch seröse Flüssigkeit ernährt werden können, und dass die Innervation ein späterer Act ist, der mit der primären Erhaltung des Gewebes nichts zu thun hat, pflanzte V. die vollkommen abgesägte hintere Extremität von Hunden unter Wiedervereinigung von Knochen, Muskeln, A. und V. femoralis, sowie der Haut, wieder an.

Die Resultate waren im ersten Versuch Thrombose der Gefässe im Laufe des ersten Tages mit folgender Gangrän des Beines innerhalb der ersten 48 Stunden.

Im zweiten Versuche gelang es, das Bein elf Tage lang zu erhalten. Am elften Tage ging der Hund, als er zwecks Anlegung eines neuen Gipsverbandes chloroformirt wurde, in der Narkose ein. Die Haut war zu zwei Drittel ihres Umfanges primär verheilt; an der inneren Seite war sie aufgeplatzt, granulirte jedoch am Stumpf und der amputirten Extremität vorzüglich. Muskeln und Gefässe waren bereits fest vereinigt und letztere frei von Thromben. Nur der rel. weit vom Periost entblösste Knochen zeigte wenig Neigung zur Gewebsneubildung.

Im dritten Versuche trat im Laufe des sechsten Tages eine Phlegmone auf, der Thrombose der Gefässe und Gangrän des Beines folgte.

(Die ausführliche Publication der Versuche steht in Langenbeck's Archiv für klin. Chir., Bd. 70, S. 417 ff.)

Discussion:

Herr Payr (Graz): Herr Höpfner hat meine Versuche über circuläre Gefässnaht mittels einer resorbirbaren Magnesiumprothese wieder aufgenommen und wiederholt. Ich muss sagen, dass mich die Ergebnisse, die er

hier mitgetheilt hat, in hohem Maasse befriedigen. Insbesondere hätte ich es nach meinen Versuchen, die zwar die vollkommene Möglichkeit der circulären Gefässvereinigung ergeben haben, nicht geglaubt, dass es möglich ist, aus einer Arterie ein längeres Stück herauszuschneiden und an einer anderen Stelle functionirend zur Einheilung zu bringen.

Was die Technik des Verfahrens, die Herr Höpfner angewendet hat, anlangt, so glaube ich, dass er die hier vor zwei Jahren angegebene durch seine instrumentellen Behelfe verbessert hat.

Was endlich die Schlussfolgerungen anlangt, die Herr Höpfner aus seinen Versuchen über Gefäss- und Extremitätentransplantation gezogen hat, so möchte ich an folgendes erinnern: Ullmann in Wien hat den Versuch gemacht, eine Niere an eine andere Stelle des thierischen Körpers zu transplantiren und zwar in der Weise, dass er die Arteria renalis mit einer anderen grösseren Körperarterie anastomosirte und in gleicher Weise eine Anastomose zwischen der Vena renalis und einer anderen grossen Körpervene vornahm. Er hat den Versuch am Hunde gemacht. Bei diesem Versuche ist die Niere sechs Tage am Leben geblieben und hat sechs Tage Harn secernirt. In Folge von Unruhe des Hundes ist dann die Loslösung der Niere und Verblutungstod eingetreten. Die Schlussfolgerungen, die Ullmann an diesen seinen Versuch geknüpft hat, möchte ich nicht unterschreiben. Er hat nämlich geglaubt, dass man in geeigneten Fällen functionirendes Nierenparenchym in dieser Weise transplantiren könne. Eine Niere, die ihrer Nerven beraubt ist, wird niemals als Niere functioniren. Ich glaube aber, alle diese Versuche beweisen, dass es wirklich möglich ist, mit diesem Verfahren in einer nicht zu complicirten und doch sicheren Weise die circuläre Vereinigung von Gefässen auszuführen, wenn sie gross genug sind. Ich selbst habe Gelegenheit gehabt, am Menschen etwas derartiges auszuführen, indem ich ein $4^1/_2$ cm langes Stück der Vena femoralis resecirte und dann die Vereinigung mit Magnesiumprothese ausführte. Der Patient starb am vierten Tage. Es handelte sich um ein altes, marastisches Individuum. Trotzdem hat sich bei so günstiger Gelegenheit zur Entwickelung einer Thrombose eine solche nicht vorgefunden; das Gefäss war vollkommen durchgängig und keinerlei Verschluss zu sehen.

Ob die Gefässtransplantation eine practische Bedeutung erlangen wird, muss die Zukunft lehren. —

Jedenfalls aber hat Herr Höpfner durch seine schönen Versuche sich grosses Verdienst um die Chirurgie des Gefässapparates erworben. —

Vorsitzender: Ich ertheile nun Herrn Dührssen das Wort, darf aber wohl voraussetzen, dass es sich nicht um einen einfachen Jahresbericht handelt — weil ja ein solcher hier nicht zulässig wäre —, sondern dass uns neue Gesichtspunkte geboten werden.

17) Herr Dührssen (Berlin): „Die Gefahrlosigkeit der modernen gynäkologischen Operationen an der Hand eines klinischen Jahresberichtes, nebst Bemerkungen über die angewandten Desinfectionsmethoden und die operative Technik."

M. H.! Die bakteriologischen Untersuchungen der letzten Jahre haben

dazu geführt, dass man die Hände des Operateurs am liebsten ganz ausschalten möchte — sei es, dass man sie in Handschuhe steckt, sei es, dass man die gesetzten Wunden überhaupt nicht berührt. Ich möchte an meinem Material der letzten $1^1/_2$ Jahre, welches 500 gynäkologische Operationen umfasst, den Beweis führen, dass diese die Operation complicirenden Vorsichtsmassregeln bei Anwendung der Heisswasser-Alcohol-Sublimatdesinfection nicht nöthig sind. Der Beweis für diese Behauptung liegt darin, dass ich unter den 500 Fällen keine Fälle von Contactinfection erlebt habe. Gestorben sind von denselben überhaupt nur 6 Fälle oder 1,2 pCt. — nämlich 2 mit Pyämie resp. Peritonitis eingelieferte Fälle, 1 moribund eingelieferte Tubarschwangerschaft und 3 in landläufigem Sinne irreparable, sehr elende Carcinomkranke, welche ich der ventralen Uterusexstirpation mit Drüsenausräumung nach Wertheim unterzogen hatte. 3 andere, nicht so ausgeblutete, in derselben Weise operirte Carcinomkranke sind genesen.

Bei einer dieser Kranken war zunächst infolge carcinomatöser Erkrankung der Parametrien von mir nur eine Auslöffelung und Kauterisation vorgenommen worden. Darnach hatte sie sich so erholt, dass ich $7^1/_2$ Monate später die Radicaloperation vornahm.

Während die 6 Todesfälle sich sämmtlich unter den 84 ventralen Koeliotomien ereigneten, ist die Thatsache bemerkenswerth, dass unter 267 vaginalen Operationen mit Eröffnung der Bauchhöhle überhaupt kein Fall gestorben ist. Unter diesen Operationen befinden sich 68 vaginale Totalexstirpationen wegen schwerer entzündlicher resp. eiteriger Erkrankung des Uterus und der Adnexe (29 Fälle), wegen myomatöser Erkrankung des Uterus (22 Fälle) und wegen bösartiger Geschwülste des Uterus resp. der Ovarien (17 Fälle) — und 199 conservative vaginale Koeliotomien, bei denen stets die Colpocoeliotomia anterior gemacht und der Uterus und mindestens ein Stück eines Ovarium zurückgelassen wurde.

Bezüglich der Indicationen der vaginalen Koeliotomie habe ich bereits vor 2 Jahren an dieser Stelle gesprochen und will nur bemerken, dass sie, soweit sie als Vaginifixur zur Heilung der Retroversio-flexio dient, ohne Furcht vor späteren Geburtsstörungen ausgeführt werden kann, falls man die peritoneale Oeffnung der Plica für sich vernäht. Von meinen nach dieser Methode operirten Fällen haben 76 später concipirt — darunter 4 im Alter von 41—45 Jahren — und 66 normal geboren. Die restirenden 10 Fälle sind gegenwärtig noch schwanger.

Es ist daher heutzutage nicht mehr gerechtfertigt, die späteren Geburtsstörungen gegen die Vaginifixur, ihr Fehlen zu Gunsten der Alexander-Adams'schen Operation zu verwerthen. Ich erwähne speciell diese Operation, da sie von den Chirurgen, welche sich mit Gynäkologie beschäftigen, mit Vorliebe ausgeführt wird. Sie ist aber eine durchaus minderwerthige Operation, weil sie die eigentlich kranken Organe, den Uterus und die Adnexe, garnicht zu Gesicht bringt. Diese sind aber häufig krank, ohne dass die bimanuelle Untersuchung dies constatiren kann. Schlaffe Hydrosalpingen, kurze Verlöthungen der Ovarien mit dem benachbarten Bauchfell entgehen dieser Untersuchung, weil im ersten Fall die ausweichende Flüssig-

keit den Tumor verschwinden lässt und im letzteren Fall die Ovarien mit dem Ligamentum latum zusammen beweglich bleiben. Auch sieht man bei späterer Koeliotomie wie viel Verwachsungen des Uterus und der Adnexe unter einander, mit dem Rectum oder den Ligamenten die scheinbar gelungene Auslösung des Uterus und der Adnexe und Verwachsungen — in tiefer Narkose nach B. S. Schultze — zurückgelassen hat.

Auch die kleincystische Degeneration der wenig vergrösserten Ovarien, die Sclerose der Albuginea entgeht der Behandlung bei Ausführung der Alexander'schen Operation. Diese Erkrankung kann aber die heftigsten Ovarialneuralgien erzeugen, die daran Leidenden werden vielfach als Hysterische angesehen. Ich habe mich davon überzeugt, dass sie durch Ignipunktur der Ovarien auf vaginalem Wege sicher und dauernd heilbar ist.

Ueberhaupt ermöglicht die vaginale Koeliotomie die vollständige Beseitigung aller krankhaften Veränderungen an den Beckenorganen, sie beseitigt speciell auch die perimetritischen Verwachsungen, zumal wenn man durch nachfolgende Vaginifixur — auch des anteflectirten Uterus — dafür sorgt, dass die vorher mit einander verlöthet gewesenen Partien von einander entfernt gehalten werden. So habe ich wiederholt nach Auslösung der Tubenostien aus sie völlig verschliessenden Verwachsungen Schwangerschaft eintreten sehen.

Wie wichtig der bei der vaginalen Koeliotomie gewonnene Ueberblick für eine frühzeitige Beseitigung lebensgefährlicher Erkrankungen werden kann, lehrt auch die Thatsache, dass ich in mehreren Fällen, wo nur die klinische Diagnose „fixirte Retroflexio mit entzündlicher Adnexerkrankung" möglich war, tuberculöse Tuben, kleine Ovarialdermoide, wie z. B. dieses mit einem zierlichen Zahn versehene Dermoid, und in diesem weiteren Fall (Demonstration) gar ein beginnendes Oberflächen- Papillom beider Ovarien mit Metastasen auf der benachbarten Serosa fand und exstirpirte.

In 2 Fällen habe ich mittelst Kolpocoeliotomia anterior ein rudimentäres Nebenhorn nebst zugehörigen Adnexen exstirpirt. Das eine war solide, das andere in eine Haematometra, die zugehörige Tube in eine Haematosalpinx verwandelt. Vor mir hat bereits Abel einen analogen Fall in derselben Weise operirt.

Der Erleichterung der Technik wegen wich ich von meinen conservativen Principien zu Gunsten der vaginalen Exstirpation des Uterus und der Adnexe nur ab, wenn wegen schwerster entzündlicher Erkrankung von den Adnexen nichts zu conserviren war, oder es sich um ältere Frauen mit nicht mehr functionirendem Uterus handelte, ferner bei bösartigen Geschwülsten des Uterus oder der Ovarien und bei einseitigen Ovarialkystomen älterer Frauen, um die Gefahr der späteren Erkrankung des zweiten Ovariums auszuschliessen. In diesen letzten Fällen beginne ich die Operation principiell vaginal mit der Exstirpation des Uterus, der sich dann die Entleerung und Extraction des Kystoms, sowie die Exstirpation des zweiten Ovariums im Laufe der Operation anschliesst. In dieser Weise habe ich bei dieser Patientin, einer 40jährigen Frau, ein bis zum Rippenrand reichendes Colloidkystom am 16. Mai d. J. entfernt.

Bei Myomen bin ich im Princip für die vaginale Uterusexstirpation mit Hülfe der völligen Spaltung des Uterus und der Zerstückelung resp. Enucleation der Myome. Der letzte in dieser Weise am 29. 5. 03 exstirpirte und von meinem Assistenten, Herrn Dr. Priebasch, kunstreich wieder zusammengefügte Uterus weist ein über kindskopfgrosses, intraligamentäres Myom auf. Spaltet man noch das ganze Vaginalrohr durch eine Scheidendammincision, so kann man selbst bei Nulliparen ganz breite, querwalzenförmige, bis zum Nabel reichende Myome, die a priori nur der ventralen Koeliotomie zugänglich erscheinen, vaginal exstirpiren.

Wird die Erhaltung des Uterus zur Ermöglichung einer Conception gewünscht, so gehe ich conservativ vor und bin durch meine vaginale Methode im Stande, auch relativ grosse Myomknollen zu enucleiren. Dieses ebenfalls wieder nach der Operation zusammengenähte, kindskopfgrosse, interstitielle Myom habe ich nach Spaltung der vorderen Corpuswand und des Fundus stückweise bei einer 33jährigen Opara am 28. Mai d. J. entfernt, welche die von anderer Seite vorgeschlagene ventrale Enucleation perhorrescirte. Bei einer anderen 36jährigen Opara habe ich ein faustgrosses, in das rechte Ligamentum latum hinein entwickeltes Myom nebst zwei grossen Hydrosalpingen durch meine Methode der Colpocoeliotomia anterior-lateralis dextra, d. h. unter Zuhülfenahme der Abtrennung des rechten Ligaments vom Uterus, exstirpirt. Die Gesammtzahl der vaginalen Enucleationen mit Eröffnung der Bauchhöhle beträgt 16. Mittels ventraler Koeliotomie habe ich 7 mal mannskopf- und grössere Myome enucleirt, 13 mal den myomatösen Uteruskörper oder den ganzen Uterus exstirpirt. Im Ganzen habe ich also 60 Myomoperationen unter vaginaler oder ventraler Eröffnung der Bauchhöhle ohne Todesfall ausgeführt.

BOSTON MEDICAL LIBRARY JAN 12 1904

Bei grossen Myomen, bei denen nur die ventrale Koeliotomie möglich ist, ziehe ich im Interesse eines reactionslosen Heilungsverlaufs gleichfalls die Exstirpation des Uteruskörpers oder des ganzen Uterus der Enucleation vor. Allerdings bediene ich mich nicht der Doyen'schen Methode, da sie nicht in allen Fällen anwendbar ist, sondern ich ziehe die vorherige Abbindung der den Uterus versorgenden 6 Gefässstämme, der A. spermaticae, der A. lig. rot. und der A. uterinae nach Kelly-Noble vor. Die A. spermaticae werden durch Umstechung der Lig. suspensoria ovarii und die A. lig. rotundi durch Umstechung der Lig. rotunda versorgt. Sind diese Ligamente nicht zugänglich, ohne einen sehr grossen Bauchschnitt anzulegen, so werden sie durch Spaltung des Uterus und Enucleation hindernder Myomknollen zugänglich gemacht. Nach ihrer Versorgung werden uterinwärts beiderseits 2 Klemmen angelegt und Lig. suspensoria und rotunda durchschnitten. Zwischen den Endpunkten der Schnitte wird vorn und hinten über den Uterus fort das Peritoneum durchschnitten. Hierdurch werden die Uterinae freigelegt, die unterbunden und durchtrennt werden. Es folgt die Abtragung des Uteruskörpers, worauf der restirende Cervixstumpf durch 2 über die Kanten geknüpfte Matratzennähte versorgt wird. Die vordere und hintere Peritoneallamelle werden unter Versenkung der Lig. suspensoria, der Lig. rotunda und des Cervixstumpfes durch eine fortlaufende Catgutnaht vereinigt. In der Bauchhöhle liegt somit nur diese einzige Naht. Die Erhaltung der Cervix hat den Vortheil, dass das Scheidengewölbe seine

normale Configuration behält — die Möglichkeit, dass sie später carcinomatös erkrankt, ist doch eine sehr entfernte.

Soll der ganze Uterus entfernt werden, so trage ich zunächst, wie oben beschrieben, den Uteruskörper ab, spalte dann die Cervix sagittal in 2 Hälften, bis in die Vagina hinein — ein Verfahren, welches ich bereits seit 8 Jahren übe — unterbinde die Lig. cardinalia und die seitlichen Scheidengewölbe, trage die beiden Cervixhälften ab, vernähe die vaginale Oeffnung durch einige Matratzennähte und darüber die Peritoneallamellen, wie schon beschrieben, fortlaufend.

Die Operation lässt sich nahezu blutlos gestalten und ist in allen Fällen anwendbar; sie lässt sich inclusive Bauchnaht, auch in complicirten Fällen, in einer halben Stunde ausführen und presst nicht in den Stümpfen, wie bei der Doyen'schen Methode, Theile zusammen, die anatomisch nicht zusammengehören, wodurch Ureterläsionen erzeugt werden können. Zur Vermeidung von klimakterischen Beschwerden lasse ich ein Ovarium, wenn es gesund ist, zurück.

Weiter habe ich dann die völlige Spaltung der Cervix von oben her angewandt, um bei schweren entzündlichen Erkrankungen der Adnexe, des Beckenbauchfells und der Parametrien die fixirte Cervix zu mobilisiren und hierdurch die Exstirpation der Cervix und der ihr angrenzenden, erkrankten Gebilde zu erleichtern oder überhaupt erst zu ermöglichen. Das Verfahren ist später von Kelly und Krönig als eine besondere Methode beschrieben worden. Mein erster Fall datirt vom 8. 3. 98: Die ventrale Koeliotomie ergab bis zum Nabel reichende Adnextumoren, die innig mit der vorderen Bauchwand, dem Netz und den Därmen verwachsen waren. Nach Ablösung dieser Gebilde zeigte sich rechts eine mannskopfgrosse, völlig intraligamentäre Parovarialcyste, die eingestochen und zum Theil enucleirt wurde, worauf sich ein faustgrosses, mit der Tube und der weiteren Umgebung innig verwachsenes Ovarialdermoid präsentirte. Am linken Ovarium platzte eine kindskopfgrosse Cyste und es restirte ein untrennbar mit der Tube, der hinteren Uteruswand und dem Boden des Douglas verwachsener Cystensack.

Es wurde nun rasch der Uteruskörper im Zusammenhang mit dem grössten Theil der Adnexe exstirpirt, worauf der Rest der Adnexe mit den gespaltenen Cervixhälften von den infiltrirten Parametrien abgetragen wurde. Auch konnte nunmehr eine im Douglas verwachsene Dünndarmschlinge, sowie der Rest des linken Cystensacks und der linken Tubenampulle vom Douglas abgelöst werden. Tamponade der zerfetzten Beckenhöhle, darüber Vereinigung des Blasenperitoneums mit den Stümpfen der Lig. suspensoria ovarii und Appendices epiploicae des Rectums. Silkwormnaht der Bauchwunde — 30. 3. 98 geheilt entlassen.

In derselben Weise operirte ich dann bei Pyosalpinx und Pyoovarium duplex tuberculosum am 26. 7. 98; 12. 8. geheilt entlassen.

Alsbald ging ich auch zur Spaltung des ganzen Uterus von oben her über — und zwar begann ich entweder mit der Exstirpation der Adnexe oder — und zwar in den schwierigsten Fällen — mit der Spaltung

und Exstirpation des Uterus. Nur diese ermöglicht es, bei manchen unentwirrbaren Verwachsungen zwischen Uterus, Adnexen, Blase, Darm und Ligamenten in dieses Labyrinth eine Bresche für weitere operative Eingriffe zu legen. Neun Mal operirte ich unter den Berichtsfällen in dieser Weise, wobei ich meinen Kranken auch den Vortheil einer ausgiebigen Drainage, speciell auch der eitrig infiltrirten Ligamente, sichern wollte. Selbst unter diesen Umständen kann man aber noch conservativ verfahren, wenn es gelingt, die erkrankten Ligamentparthien völlig zu reseciren, oder wenn die Phlebitis resp. Lymphangitis nur ein Ligament betrifft. Dieses Ligament mache ich dann — wie es unter den Berichtsfällen zwei Mal geschah — durch völlige Abtrennung vom Uterus für die Drainage zugänglich, die ich stets nach der Vagina hin mittels Jodoformgazetamponade durchführe. Die eitrig infiltrirten oder septisch inficirten Ligamentparthien, deren Zurückbleiben den Kranken verhängnissvoll werden kann, stossen sich dann nach der Vagina hin ab. Die Verurtheilung der Drainage durch Olshausen halte ich somit auf Grund meiner Erfahrungen für unrichtig. Ich habe von der Drainage nie Nachtheile gesehen, schreibe ihr dagegen manchen glücklichen Ausgang zu — und zwar übe ich die Drainage durch den vorderen oder hinteren Douglas, eventuell in Combination mit Abtrennung eines Ligaments, oder durch eine mittels Uterusexstirpation hergestellte Oeffnung im Scheidengewölbe. Uebrigens kann man bei der vaginalen Koeliotomie der Drainage meistens entrathen, weil bei ihr ausfliessender Eiter nur mit den untersten Abschnitten der Bauchhöhle in Berührung kommt und sofort nach unten abfliesst.

Die operative Behandlung der Uteruscarcinome befindet sich bei mir augenblicklich in einem Uebergangsstadium. Ich bin der Ansicht, dass nur die Corpuscarcinome vaginal zu operiren sind, da sie lange Zeit local bleiben — und zwar mit Hülfe meiner Methode der Scheidendammincision, die von den Chirurgen zu Unrecht als Schuchhardt'sche Methode bezeichnet wird. Mein ältester so operirter Fall aus dem Jahre 1890 ist noch heute gesund. Im Berichtsjahr habe ich diesen Hülfsschnitt vier Mal bei Corpus-, zwei Mal bei Cervixcarcinom angewandt. Für die Cervixcarcinome halte ich die ventrale Exstirpation mit Entfernung der Ligamente und der regionären Lymphdrüsen für richtiger, scheue aber vor allgemeiner Anwendung der Methode wegen ihrer höheren Mortalität bei ausgebluteten Frauen noch zurück.

Hier thut unablässige Aufklärung der Frauenwelt noth, damit wir die Uteruskrebse früh zur Operation bekommen, bevor die Kräfte durch die Blutungen allzusehr herabgesetzt sind. Mit dieser Aufklärung sind wir Aerzte leider ins Hintertreffen gerathen, und sie ist uns von dem Kurpfuscherthum in dem Sinne abgenommen worden, dass dasselbe der Wahrheit zuwider die Nutzlosigkeit aller Operationen bei bösartigen Geschwülsten betont und hierdurch die Volksgesundheit schädigt. Allein schon im Interesse der an bösartigen Unterleibsgeschwülsten erkrankten Frauen müsste der Staat veranlasst werden, das Kurpfuschereiverbot wieder herzustellen.

Entsprechend meiner Vorliebe für die vaginale Koelio-

tomie stehen 267 vaginalen Eröffnungen der Bauchhöhle nur 84 ventrale Koeliotomien gegenüber. Der ventrale Weg wurde gewählt, wenn es nöthig schien, z. B. bei peritonealer und Tubentuberculose, das ganze Bauchfell zu übersehen, bei Entwickelung eiterhaltiger Adnextumoren oberhalb des kleinen Beckens, bei Complicationen mit Erkrankungen anderer Organe, speciell des Wurmfortsatzes, bei Hernienbildung der Bauchwand, um diese Complicationen gleichfalls zu beseitigen.

Nebenverletzungen kamen nur zweimal vor: Bei einer Vaginifixur wurde die Blase und bei einer ventralen Auslösung aus Carcinomwucherungen der Ureter angeschnitten. Beide Verletzungen gelangten zur Heilung.

Einmal nur machte sich nach ausgiebiger Ignipunctur eine Nachoperation nöthig, welche in der Eröffnung eines eiterigen Exsudats vom hinteren Scheidengewölbe aus bestand. Wahrscheinlich war hier eine Nachblutung erfolgt und das Blut hatte sich zersetzt. Wenige Tage nach der Eröffnung konnte die Pat. geheilt entlassen werden.

Gegen das operative Vorgehen bei entzündlichen Adnextumoren wird oft der Einwand erhoben, dass nach statistischen Feststellungen die Beschwerden der Kranken doch nicht verschwinden. Dieser Einwand trifft für meine Fälle nicht zu — und zwar weder für die vaginal noch die ventral Operirten: Allerdings entferne ich stets beide Tuben, wenn sie entzündlich erkrankt sind — und zwar vollständig (unter Excision aus dem Uterus) — ich resecire entzündliche Partien der Ovarien, ich benutze in der Bauchhöhle ein resorbirbares Nahtmaterial, ich ventrifixire fast regelmässig auch den anteflectirten Uterus mit einer Catgutnaht, um die Wiederbildung durchtrennter Verwachsungen am Uterus und den Ovarien zu vermeiden, ich enucleire vorhandene Myome, ich curettire den Uterus vor der Operation und injicire dann eine 25proc. Carbolalcohollösung. Der Erfolg dieser Maassnahmen ist der, dass die gesetzten Ligamentnarben dünn und schmerzlos bleiben, dass der Uterus normal liegt und dass die zurückgelassenen Ovarien ihre normale Grösse und Beweglichkeit haben. Freilich muss man manchmal einige Monate nach der Operation die Endometritis mit weiteren Aetzungen zur Ausheilung bringen, aber man hat doch durch die Exstirpation der Tuben verhindert, dass die gonorrhoische Endometritis, die schon vor der Operation vorhanden war oder durch Verkehr mit einem kranken Mann wieder neu entsteht, sich abermals auf die zurückgelassenen Adnexe oder das Beckenbauchfell fortpflanzt. Denn die Verbreitung der Entzündung durch die Tuben ist das Gewöhnliche, durch die Lymphgefässe die Ausnahme.

Uebrigens stammen manche der erwähnten Statistiken noch aus einer Zeit, in der man ohne weiteres bei doppelseitiger Pyosalpinx beide Ovarien mit entfernte und hierdurch die Beschwerden des künstlichen Klimax erzeugte.

Was die Vermeidung von Bauchhernien anlangt, so habe ich mich davon überzeugt, dass bei den complicirten Fällen, in denen ich überhaupt die ventrale Koeliotomie anwandte, die einfache durchgreifende Silkwormnaht der Bauchdecken die Prima intentio am sichersten gewährleistet und hierdurch vor späteren Hernien schützt. Ich bin daher jetzt wieder zu dieser Nahtmethode zurückgekehrt.

Ueberblicke ich meine Fälle, so kann ich mit einiger Genugthuung sagen, dass keiner der Todesfälle infolge der Operation eingetreten ist. — Die 6 Fälle, welche letal endigten, wären auch ohne Operation in kürzester Zeit gestorben, die Operation stellte nur noch den Versuch einer Rettung dar und die Kranken wären zweifelsohne sämmtlich durch die Operation gerettet worden, wenn sie sich früher zur Operation entschlossen hätten. Auf Grund meines Materials kann ich also den Satz aufstellen, dass es heutzutage schon ein besonderes Unglück ist, wenn eine Kranke nach einer gynaekologischen Operation stirbt. Die Schuld trifft ferner bei einem der seltenen Todesfälle im Allgemeinen nicht den Operateur, sondern die Kranke, welche aus Indolenz oder Angst vor einer Operation oder durch kurpfuscherische Versprechungen einer operationslosen Heilung bestimmt, zu lange gewartet hat und durch ihre Krankheit von Kräften gekommen ist. Mit zunehmender Aufklärung der leidenden Frauenwelt werden wir bald das Ziel erreichen, dass die Sterblichkeit nach gynaekologischen Operationen nicht grösser ist als bei Geburten, vor denen sich doch keine Frau mehr fürchtet.

Auch üble Folgezustände nach Operationen lassen sich durch verschiedene in meinem Vortrag bereits angedeutete Maassnahmen vermeiden. Wann sollen wir also bei gynaekologischen Leiden operiren? . . . Selbstverständlich bei allen bösartigen Geschwülsten des Uterus und der Adnexe (inclusive der Ovarialkystome), ferner auch bei Myomen, sobald sie Beschwerden machen. Die Schrumpfung der Myome in der Menopause tritt nur ausnahmsweise ein, und bis dahin führen die Myomleidenden ein elendes Dasein, dem häufig genug erschöpfende Blutungen, sarkomatöse Degeneration oder Embolie ein vorzeitiges Ende bereiten. Es stirbt nämlich heutzutage ein grösserer Procentsatz der Myomkranken infolge der Unterlassung der Operation als in Folge ihrer Ausführung. So starb auch eine in meine Klinik eingelieferte Myomkranke, die ich wegen ihres ausgebluteten Zustandes zunächst roborirend behandelte, als sie wegen Wohlbefindens aufstand, an Embolie. Noch gefährlicher ist das Abwarten bei Tubenschwangerschaft. Auch bei Pyosalpinx oder Pyoovarium rathe ich unbedingt zur Operation, da ich bei exspectativ behandelten Fällen noch nach Jahren eine Exacerbation der Entzündung und Tod durch ihren Uebergang auf das Bauchfell oder die Beckenvenen beobachtet habe. Da wir ferner in der Colpocoeliotomia anterior eine ungefährliche Methode haben, um die Lageveränderungen des Uterus und die chronische adhäsive Perimetritis zu beseitigen, so dürfen wir mit gutem Gewissen diese Operation zur Beseitigung der Sterilität oder quälender Beschwerden anrathen, welche oft als hysterische gedeutet werden resp. die Kranken hysterisch machen.

Ich glaube, dass diesen Operationen gegenüber der beliebte Ausdruck „Furor operativus" nicht angebracht ist. Dieser und schlimmere Ausdrücke sind auch von seinen Fachgenossen Spencer Wells gegenüber gebraucht worden, als er die Ovariotomie einführte. Vielfach wird auch den Operationen — ohne genaue Kenntniss ihrer Indication — der Vorwurf gemacht, dass sie die Operirten nervös gemacht hätten. Nun — wenn man einer Kranken durch Entfernung der bösartig degenerirten Eierstöcke das Leben rettet, so muss sie eben die Beschwerden des anticipirten Klimax in den Kauf nehmen. Besser

ein Leben mit nervösen Beschwerden als gar kein Leben! Uebrigens lassen sich diese Beschwerden durch eine hygienische Lebensweise gewöhnlich relativ leicht beseitigen.

Ich schliesse mit dem Satz, dass sich heutzutage eine Kranke mit grosser Zuversicht auf einen günstigen Ausgang einer nothwendigen oder nützlichen gynaekologischen Operation unterziehen kann, falls sie rechtzeitig die Hülfe des Operateurs aufsucht!

Vorsitzender: M. H., ich bitte noch um einen Augenblick Geduld für eine kurze Demonstration des Herrn Werckmeister.

18) Herr Werckmeister (Zittau): „Demonstration einer Canüle für Schrägfisteln (Witzel) am Hunde".

M. H.! Bei gewissen Krankheiten hat die Chirurgie schon längst die Anlegung mehr oder weniger lange offen zu haltender Fisteln gelehrt und geübt. Seit den Publicationen von Witzel*) ist die Technik dieser Dauerfisteln aber als feststehend anzusehen und Allgemeingut der operativen Chirurgie geworden; Kader**) brachte bekanntlich eine nicht unwichtige Bereicherung der Fistel-Technik.

Während wir jedoch bei den Fisteln, die wir an der Luftröhre anlegen, beim Luftröhrenschnitt, über ein die Nachbehandlung dieser Operation für den Arzt wie für den Kranken wesentlich erleichterndes einfaches Instrument, die

Tracheal-Canüle, verfügen, fehlt uns ein derartig einfaches und allgemein gebräuchliches Instrument für die Fisteln, die wir in immer steigernder Häufigkeit an anderen Organen, vor allem der Bauchhöhle anlegen.

Wir haben uns bei den an diesen Organen vorgenommenen Fisteloperationen bisher mit Improvisationen beholfen: man befestigte das in der Fistel

*) O. Witzel, Zur Technik der Magenfistelanlegung. Centralbl. f. Chir. 1891. No. 32. Ueber die Operation der Sackniere, mit Bemerkungen über die Anlegung der Schrägfistel an der Harn- und Gallenblase und am Darm. Centralbl. f. Chir, 1893. No. 47. Die Sicherung der Gastroenterostomose durch Hinzufügen einer Gastrostomose (Gastroenterostomosis externa.) Centralbl. für Chir. 1899. No. 45.

**) B. Kader, Zur Technik der Gastrostomie. Centralbl. f. Chir. 1896. No. 28.

liegende dünne Gummirohr auf verschiedene Weise an der umgebenden äusseren Haut, sei es direct oder indirect durch eine Naht, sei es durch Heftpflasterstreifen, die über eine durch das Gummirohr gesteckte gerade Nadel geklebt werden, sei es auch noch anders. Diese Improvisationen reizen mehr oder minder die schon an und für sich empfindliche Haut in der Nachbarschaft der Fistel, sind auch keineswegs sehr zuverlässig, was Haltbarkeit anbelangt, und stellen an die Reinlichkeit und Geschicklichkeit des Patienten, der sich endlich vom Arzte unabhängig machen will, ziemlich hohe Anforderungen. Hier und da ist auch für ein bestimmtes Organ ein mehr oder minder complicirter Apparat angegeben worden, der den Uebergang von dem Innern des Hohlorganes nach aussen vermittelt, so für Magenfisteln von Kelling.

Wenn bisher noch kein einfaches in allen solchen Fällen bei den verschiedensten Organen verwendbares Instrument vorhanden ist, so liegt das wohl zum Theil daran, dass die Kranken, bei denen die in Frage kommenden Fisteloperationen auszuführen waren, in Folge des die Operation indicirenden Grundleidens meist den Eingriff nicht lange überlebten.

Ich glaube nun ein Instrument angegeben zu haben, das bei allen Fisteloperationen brauchbar ist, und zwar nicht nur für die eigentliche Nachbehandlung durch den Arzt, sondern auch in der Hand des Patienten, wenn es sich um einen Dauerzustand handelt.

Nach Anlegung einer Witzel'schen Schrägfistel an der Blase wegen Prostatahypertrophie erlebte ich, dass der hochgradig nervöse Patient sich den an der Haut, zum Glück aber nicht nach Zweifel,*) Kader,**) Witzel***) an der Blase festgenähten Nélaton kurz nach der Operation theilweise herausriss, was eine empfindliche Störung des Wundverlaufes zur Folge hatte. Zunächst um solche Zwischenfälle zu verhüten, construirte ich die Fistelcanüle. †)

Streng genommen wäre das Instrument als „Zwischenstück" und nicht als Canüle zu bezeichnen, da es erst in Verbindung mit dem in den Hohlraum führenden Gummirohr als Canüle wirkt. Doch sieht es schon äusserlich einer Trachealcanüle so ähnlich und seine Wirkung in Verbindung mit dem Gummirohr ist so völlig die einer Canüle, dass man dem Instrumente wohl unbedenklich die Bezeichnung „Fistelcanüle" beilegen darf.

Da ein solches Instrument weder in der Litteratur beschrieben noch nach dem Ergebniss von Umfragen bisher bekannt war, vor allem aber weil seine practische Verwendbarkeit eine vielseitige ist, so folgt eine kurze Beschreibung der Fistelcanüle:

Das Instrument ähnelt in Grösse und Aussehen einer Trachealcanüle und wird wegen der verschiedenen chemischen Einwirkungen, denen es ausgesetzt

---

*) Zweifel, Die Bildung einer künstlichen Harnröhre mit künstlichem Sphincter. Centralbl. f. Chir. 1893. S. 788.

**) Kader, Zur Technik der Gastrostomie. Ebendas. S. 666.

***) Witzel, Die Sicherung der Gastroenterostomose durch Hinzufügung einer Gastrostomose. Ebendas. S. 1194.

†) Zu haben bei dem Instrumentenfabrikanten Carl Wendschuch. Dresden-A., Struvestr. 11.

ist, am besten aus Silber gefertigt. Wie bei den Trachealcanülen articulirt ein Metallrohr mittels zweier Stifte und Bügel auf einem Metallschilde, das es durchsetzt; das Metallrohr trägt an dem äusseren bez. vorderen Ende sowohl wie an dem inneren eine leichte Einziehung, die dazu dient, das Ueberstreifen des Gummirohres zu erleichtern. Das Schild der Fistelcanüle ist grundverschieden von dem der Trachealcanüle, es besteht aus drei concentrischen in einander übergehenden Theilen: 1) dem in der Mitte gelegenen abgestumpft kegelförmigen eigentlichen Schilde, auf dem das Metallrohr articulirt, 2) der ovalen Fläche, mittels deren das Instrument dem Körper anliegt, 3) dem aufgebogenen Rande, in dem jederseits drei Oeffnungen für die Befestigungsbänder angebracht sind. Das zur Wunde bez. Fistel führende verschmächtigte Stück des Metallrohres liegt völlig innerhalb des unter 1) erwähnten eigentlichen Schildes, damit es nicht in die Fistel hineinreicht. Um das Schmierigwerden der abgesonderten Secrete zu verhüten, sind in dem den eigentlichen Canülenschild bildenden abgestumpften Kegel vier Oeffnungen eingelassen. Die beigegebene Abbildung orientirt ziemlich gut, nur ist der vordere äussere, den Hahn tragende Theil des Metallrohres zu lang gezeichnet.

Als Befestigung hat sich folgende Anordnung bewährt: durch die an dem Rande angebrachten Oeffnungen wird oben und unten je ein Band von ungefähr der Breite der Oeffnung gezogen, und seitlich am Körper des Kranken geknüpft; an jeder der beiden mittleren Oeffnungen wird dagegen ein drittes und viertes Band festgenäht und mit einander ebenfalls an der Seite verknüpft. Das obere und untere Band geht also über die Canüle fort und verbindet die correspondirenden am Rande angebrachten Oeffnungen. Ein festeres Anziehen des oberen wie des unteren Bandes drückt also die entsprechende Hälfte der Canüle auch fester an den Körper. Das einen Theil der Canüle bildende in der Fistel liegende Gummirohr kann erst dann herausgerissen werden, wenn die drei Bänder versagen. Das bereits erwähnte Festnähen des Gummirohrs an dem eröffneten Hohlorgane wird sich in vielen Fällen bei Anwendung der Fistelcanüle erübrigen.

Ein Vortheil, der sich heute bei solchen Instrumenten eigentlich von selbst versteht, ist der Umstand, dass das Instrument leicht gereinigt bez. ausgekocht werden kann.

Namentlich im Anfange wird man den Kranken zwischen Instrument und Körper ein Salben-Läppchen tragen lassen.

Bei der Blasenfistel kann das Instrument dem Kranken die Geschäftsfähigkeit wiedergeben. Die Urinableitung functionirte in dem von mir operirten Falle so gut, dass der Kranke mittels des für gewöhnlich durch einen Hahn verschlossenen vorderen Gummischlauches beim Stehen in gewöhnlicher Weise uriniren konnte, man also gewissermaassen von einem künstlichen Penis sprechen konnte.

Die Fistelcanüle ist also fast noch wichtiger für den Kranken, wenn man die Fistel aus irgend einem Grunde als Dauerzustand etabliren will. Dabei ist es belanglos, an welchem Organe die Dauerfistel angelegt ist.

Bei Magenfisteln wird man ev. eine grössere Nummer des Instrumentes verwenden und den Hahn — wie abgebildet — auf dem Metallrohre der Canüle

anbringen, während man bei Blasenfisteln den Hahn besser an das Ende des vorderen Gummischlauches verlegt.

Auf der Anwendung dieses Instrumentes und einer bestimmten Plastik basirt eine neue Operationsmethode für angeborene Blasenspalte, die an anderer Stelle veröffentlicht werden soll.

Vorsitzender: M. H.! Bevor ich die Sitzung schliesse, möchte ich die Herren des Ausschusses bitten, zu einer Ausschusssitzung noch hier zu bleiben.

Ich schliesse die Sitzung.

(Schluss der Sitzung 4 Uhr.)

---

2. Sitzungstag.

Donnerstag, den 4. Juni, Vormittags 9 Uhr.

C. Chirurgie des Magen-Darmcanals.

Vorsitzender: Ich eröffne die Sitzung.

M. H.! Ich möchte Ihnen zunächst mittheilen, dass bis jetzt die Einschreibungen für das heute im Zoologischen Garten stattfindende Festessen noch nicht allzu reichlich sind. Es ist aber ausserordentlich wünschenswerth, dass diese Einrichtung nicht so schwach besucht werde, wie es bis jetzt der Fall gewesen ist. Insbesondere mache ich Sie darauf aufmerksam, dass wir einen grossen, schönen, luftigen und kühlen Saal haben. Ich würde also die Herren bitten, sich noch recht zahlreich in die Liste einzuzeichnen.

Ich gebe nunmehr Herrn Neuber das Wort.

19) Herr Neuber (Kiel): „Erfolge der aseptischen Wundbehandlung“*).

Vorsitzender: Während Herr Neuber seine Demonstration vorbereitet, bitte ich Herrn Heile das Wort zu nehmen.

20) Herr Heile (Breslau): „Ueber die antiseptische Wirkung des Jodoforms“**).

Vorsitzender: Bevor ich die Discussion eröffne, gebe ich Herrn Neuber noch einmal das Wort zu seiner Demonstration.

(Herr Neuber demonstrirt die in seinem Vortrage — S. Theil II. der Verhandlungen — erwähnten Verbände.)

*) S. Grössere Vorträge und Abhandlungen. Theil II.
**) Desgleichen.

Vorsitzender: Ich frage, ob Jemand das Wort zu diesen beiden Vorträgen über Wundbehandlung wünscht.

Discussion:

Herr Lauenstein (Hamburg): M. H., ich glaube, wir alle, die wir den Uebergang von der antiseptischen zur aseptischen Wundbehandlung erlebt haben, werden die Verdienste, die Herr Neuber sich um die aseptische Wundbehandlung und namentlich um den Dauerverband erworben hat, nicht vergessen, und wir werden es auch heute immer noch dankbar anerkennen, dass er uns von dem häufigen Verbandwechsel erlöst und uns die Möglichkeit gegeben hat, unter einem Verbande selbst grosse Operationswunden zur Heilung zu bringen. Wenn er nun hier aber gesagt hat, dass er geneigt wäre, zwei verschiedene Verfahren der Vorbereitung der Asepsis zuzulassen, in Fällen, wo er Abscesse eröffnet, und in Fällen, wo er andere wichtige Operationen macht, so möchte ich doch, da das, was er hier sagt, in weite Kreise hinausgeht und auch auf die grosse Zahl unserer practischen Collegen Einfluss gewinnt, um Missverständnissen vorzubeugen, sagen, dass ich glaube, dass ein Unterschied zwischen den Abscessen zu machen ist, die ganz oberflächlich liegen, und den Abscessen, deren Oeffnung eine grosse Operation involvirt, wie die paranephritischen Abscesse, derentwegen man erst eine grosse Wunde setzen muss, die Gallenblasenabscesse, die Blinddarmabscesse u. s. w., zu deren Eröffnung man erst durch das Peritoneum gehen muss. Ich spreche nicht von Gehirn- und Lungenabscessen, aber es ist gewiss besser, wenn man dies Missverständniss nicht ohne weiteres in die Welt hinausgehen lässt. Wenn Herr Neuber angedeutet hat, dass er in vielen Fällen von Abscessen den Schwerpunkt auf die Behandlung der Hände nach der Operation legt, so wird man dadurch etwas an frühere Zeiten erinnert, von denen es heisst — es ist das ja eine krasse Uebertreibung —, dass man sich sagte: wozu soll ich mich denn vorher desinficiren? — ich werde ja durch die Operation so schmutzig, dass ich mich nachher doch waschen muss! Ich sage ausdrücklich: das ist eine Uebertreibung, aber ich beleuchte das etwas schärfer, damit Herrn Neuber's Aeusserungen zu keinen Missverständnissen Veranlassung geben. Ich bin doch der Meinung, wir müssen immer das grösste Gewicht auf die Vorbereitung legen; das kümmert uns gar nicht, was wir hinterher thun wollen. Wir müssen in Fällen, wo wir Abscesse in der Bauchhöhle operiren wollen, das grösste Gewicht auf die Vorbereitung legen.

Dann möchte ich noch einen Punkt erwähnen: Woher kommt es, dass doch so verschiedenartige Erfolge in der Wundbehandlung zeitweise auftreten? Ganze Serien von Fällen heilen gut, und dann kommen wieder bei allen Operateuren, selbst den gewiegtesten, Zeiten, wo hier und da Eiterungen in grosser Fülle eintreten. Nun, wir haben so scharfe Linien unseres Handelns und so sichere Vorschriften in Bezug auf die Instrumente, in Bezug auf die Verbandsachen, die Nadeln, das Verbandmaterial u. s. w., die ja einwandfrei sind, und auch die Fürsorge auf die Hände wird so vertieft, dass man wohl annehmen darf, dass auch bei den Serien keine besonderen Fehler vorkommen, in deren weiterem Verlauf die Operationsresultate nicht so gut sind. Ich

möchte glauben, dass wir es in den grossen Städten doch mit einem Feinde zu thun haben, der vielfach nicht genügend berücksichtigt worden ist, das ist die Luft. Ich meine, dass die Beobachtung des Herrn v. Eiselsberg, dass der Streptokokkus sich in der Luft unserer Krankenhäuser findet, immer wieder Berücksichtigung verdient und dass wir bei den mannigfachen Quellen der Luftverunreinigung, wie z. B. durch das Wechseln der Verbände, immer wieder Rücksicht nehmen müssen auf diesen unsichtbaren Feind, der uns auch bei der allerstrengsten Vorbereitung die Operationsresultate verderben kann. Ich bin der Meinung, dass wir in den Grossstädten die Luftinfection im Operationszimmer nicht unterschätzen dürfen, und ich möchte da kurz erörtern, woher diese Luftinfection kommt, abgesehen von den Quellen, die uns in den Grossstädten umgeben und über die wir keine Macht haben, — von den Schornsteinen und Strassen etc. Woher kommt die Luftinfection im Operationszimmer? Nun, m. H., wenn auch die Kleider aufs sorgfältigste staubfrei gehalten werden, so bleibt doch noch eine Quelle der Verunreinigung übrig, die mir wichtig erscheint, weil sie nur zu leicht übersehen wird: das sind die Stiefelsohlen (Heiterkeit), und ich möchte sagen, dass ich glaube, der Import des Staubes auf diesem Wege in das Operationszimmer verdient Berücksichtigung. Ich glaube, dass man auch Unberufene nicht in sein Operationszimmer führen sollte. Die Operateure können den Staubimport dadurch verhindern, dass sie abwaschbare Gummischuhe tragen. Wir haben seit Jahren die Vorkehrung getroffen, dass vor dem Operationszimmer grosse, feucht überzogene Abtreter stehen, an denen man nach den Gängen im Hospital sich die Sohlen abtreten kann.

Herr Neuber (Schlusswort): Ich stimme im Allgemeinen mit dem überein, was Herr Lauenstein über die Desinfection und Reinigung der Hände bei Eröffnung von Abscessen ausgeführt hat. Also gereinigt wird die Hand selbstverständlich immer. Aber das müssen Sie doch zugeben: Wenn ich eine hochaseptische Operation machen will, habe ich Grund, viel sorgfältiger hinsichtlich der Reinigung und Desinfection vorzugehen als etwa vor der Incision eines Abscesses. Mehr habe ich nicht behauptet. Es hat mir fern gelegen, zu rathen, man solle sich überhaupt vor irgend einer Operation die Hände nicht waschen.

Vorsitzender: M. H., es sind gestern eine ganze Anzahl von neuen Aufnahmen erfolgt. Ich bitte Herrn Körte, die Namen der Aufgenommenen gefälligst vorzulesen.

Herr Körte (liest): Es sind aufgenommen die Herren: 54. C. Arnd (Bern), 55. de Vlieger (Almelo, Niederl.), 56. Jos. Pascal (Barcelona), 57. Röpke (Jena), 58. Gross (Jena), 59. Hobelmann (Baltimore), 60. Brauer (Heidelberg), 61. Lundmarck (Karlskrona, Schweden), 62. Lindstroem (Gefle, Schweden), 63. Rich. Wagner (Hanau), 64. Haack (Marienburg, Westpr.), 65. O'Hara (Bredgefort, Connecticut), 66. Michelsen (Hamburg), 67. Maximil. Cohn (Lodz), 68. Ignaz Perlis (Lodz), 69. Schaeffer (Berlin), 70. Ali Krogius (Helsingfors), 71. Borrmann (Göttingen), 72. Milner (Hannover), 73. Kayser (Herms-Sand, Schweden),

74. Kahleyss (Dessau), 75. Kremser (Pinneberg b. Altona), 76. Guido Engelmann (Wien), 77. Glimm (Greifswald), 78. Gaertner (Wien), 79. Klapp (Greifswald), 80. Eduard Pancritius (Kassel), 81. Max Reiner (Wien), 82. O. Croce (Posen), 83. Schwarze (Berlin), 84. Rudolph Müller (Blumenthal, Hannover), 85. Alfred Pinkuss (Berlin), 86. Shuiyi Watsiyi (Berlin), 87. Küchi Tanaka (Breslau), 88. Hans Spitzy (Graz), 89. Riechelmann (Berlin), 90. Pertz (Freiburg i. Br.)

Vorsitzender: Ich heisse die Herren als Mitglieder der Gesellschaft herzlichst willkommen.

21. Herr M. Katholicki (Brünn). „Ein Fall von Lymphangiom des Vorderarms."

M. H. Ich erlaube mir, Ihnen hier einen sehr seltenen Fall von Lymphangiom der oberen Extremität vorzustellen. Ich sah diesen, wie Sie sehen, kräftigen, 14 Jahre alten Patienten zum ersten Male vor drei Jahren, als er auf meine chirurgische Abtheilung der Landeskrankenanstalt in Brünn in Behandlung kam. Das Lymphangiom (das spontan Anfang 1899 entstanden sein soll) betraf damals zumeist den Daumen, der zu einem kurzen, dicken, weichen, durchscheinenden, compressiblen Stumpfe verändert war. Hier eine Photographie aus der Zeit. Die Knochen des Daumens waren damals schon, wie Sie auf diesen zwei Skiagrammen sehen können, weil vom Lymphangiom zerstört, nur in Resten vorhanden. Die nachbarlichen Metacarpalknochen zeigen beginnende Usurirung. Vom Daumen aus breitete sich das Lymphangiom in den Weichtheilen auf Handrücken, Hohlhand und auch auf den Vorderarm aus, während in der Ellenbogengelenksgegend, aber auch am Vorderarme an der Beugeseite, die Haut in einer scharf begrenzten, zungenförmigen Parthie durch Erweiterung der Hautlymphgefässe röthlich braun verfärbt war. Es wurden Umschläge, Compressiv- und Fixationsverbände etc., jedoch ohne Erfolg, angewendet und der Kranke verliess im Februar 1901 das Krankenhaus.

Erst zu Ende 1902 sah ich den Kranken wieder in einem verschlimmerten Zustande, wie der heute hier vorliegende.

Sie sehen die linke Hand und Finger stark geschwellt, gedunsen. Der Vorderarm ist verkürzt, verdickt und zeigt namentlich an der Beugeseite eine schmutzig rothbraune Verfärbung, die zungenförmig bis über das Ellenbogengelenk hinauf sich erstreckt. Die Haut der Hand und der Finger ist sehr gespannt, glatt, von intensivem Incarnat. Die Hand, namentlich die Finger sind stark durchscheinend. Der untersuchende Finger kann überall die weich und polsterartig sich anfühlende Haut leicht und tief eindrücken. Beim Nachlass des Druckes füllt sich die Grube sofort wieder aus und man hat das Gefühl, einen mit Flüssigkeit gefüllten Sack — Gummihandschuh — unter den Fingern zu haben. Ja, man kann jeden Finger und selbst die Hand durch langsame Compression von ihrem Inhalte befreien und die Flüssigkeit bis gegen das Ellenbogengelenk hinauf verdrängen. Bei Compression der Finger — wobei der Kranke Schmerz äussert — kann man fast alle Flüssigkeit verdrängen und es bleibt zwischen den tastenden Fingern nur ein leerer Sack — die Haut — zurück, durch welche man die Reste der Phalangen als kleine, dünne Knochen-

stückchen deutlich fühlt. Das Handgelenk ist, so wie auch die Hand und die Finger, nach allen Richtungen ganz abnorm beweglich. Der Vorderarm fühlt sich besonders in seiner unteren Hälfte weich und teigig an und zeigt Schwappung bis zum Ellenbogengelenke hinauf. Radius und Ulna kann man sehr gut durchtasten. An letzterer ist im unteren Drittel ein grosser Defect. Radialpuls sehr deutlich. An diesen drei Skiagrammen sieht man die bedeutenden und sehr interessanten Zerstörungen am Knochenapparate. Die Knochen sämmtlicher Finger, die Metacarpal- und Carpalknochen sind nur in Resten vorhanden. Am Radius und Ulna sieht man deutlichen Schwund. Die Handgelenksepiphysen sind gelöst. Die Ulna, die in der Mitte eine Fractur aufweist, ist im unteren Drittel ganz bedeutend defect. Das Capitulum radii luxirt. Am Olecranon und Trochlea deutliche Arrosionen. Der Kranke kann die Hand nur auf einer Schiene gestützt in der Mitella tragen. Angewiesen, die Hand zu erheben, beugt er im Ellenbogengelenke, wobei die Handgelenksgegend erhoben wird, die Hand aber als schlaffer Klumpen in die Höhe gezerrt wird. Versucht der Kranke, die Finger zu bewegen, so sieht man eine ruckweise, wurmartige kurze Einziehung der Finger, die dann wieder sofort wurmartig vorgestreckt werden. Es sind demnach noch Reste von Muskeln und Sehnen vorhanden. In diesem Falle liegt also ein grosses, Finger, Hand und Vorderarm einnehmendes Lymphangioma cavernosum vor, das nicht bloss die Weichtheile, sondern auch die Knochen zerstört hat und die Hand zu einem fast knochenlosen, schlaffen, handschuhartigen, mit Lymphe gefüllten Sacke umgewandelt hat. Eine vor ein paar Wochen aus dem Daumennagelfalz aufgetretene Lymphorrhagie bestätigte die Diagnose.

Das Lymphangiom hat sich seit 1901 nicht auf den Oberarm ausgebreitet, es hat aber local — und das ist bei diesem seltenen Falle das merkwürdigste — an den Knochen eine sehr bedeutende, höchst eigenthümliche Verheerung angerichtet. Uebrigens wird über diesen Fall die pathologisch-anatomische Untersuchung, die nach Amputation der Extremität vorgenommen werden wird — ein anderes Mittel bleibt offenbar nicht übrig — nähere Aufschlüsse geben, besonders über das Verhältniss des Lymphangioms zu den Knochen. Man wird dann vielleicht auch über die Lymphgefässe der Knochen im Allgemeinen nähere Aufklärungen erhalten.

22) Herr Riedel (Jena): „Demonstration von Gelenkkapsel-Enchondromen."

M. H.! Vor drei Jahren hat Reichel*) hier einen höchst instructiven Fall von Chondromatose der Kniegelenkskapsel besprochen. Das Leiden war bei einem 36jährigen Manne im Laufe von 5 Jahren zur Entwickelung gekommen und hatte zur Bildung von gewaltigen Knorpelgeschwülsten geführt. Die Aetiologie des Leidens war unbekannt. Ich möchte heute Gelenkkapsel-Enchondrome demonstriren, die aus dem Handgelenke eines 22jährigen Mädchens stammen, das im unmittelbaren Anschlusse an leichtes Trauma erkrankt sein wollte. Die Krankengeschichte ist kurz folgende:

— — —

*) Verhandl. der D. Ges. f. Chir. 1900. S. 332.

Amanda G., 22 Jahre alt, aufgen. 20. 6. 00, entl. 5. 7. 00. Das aus ganz gesunder Familie stammende Mädchen hat vor 5 Jahren sehr eifrig Wäsche gerungen, worauf alsbald, d. h. nach 8 Tagen, eine Schwellung der Ulnarseite des linken Handgelenkes entstanden sein soll. Diese Schwellung verging nicht wieder. Pat. verzog nach Hersfeld, wo sie im Jahre 1895 von Herrn Dr. Israel operirt wurde. Ueber den Befund bei der Operation theilte derselbe unter 5. 7. 00 folgendes mit: „Die kleinen Enchondrome quollen nur so heraus; sie sassen namentlich in den Falten und Taschen der Gelenkkapsel. Das Ulnaköpfchen hatte schon damals in seinem knorpligen Ueberzuge gelitten; es machte mir den Eindruck von Druckschwund. Ich habe mich damit begnügt, sämmtliche Körperchen zu entfernen. Die Ausschälung der Gelenkhaut habe ich unterlassen wegen der zu fürchtenden Verwachsungen. Ich habe das Mädchen $^1/_2$ Jahr nach der Operation wieder gesehen; der Erfolg der Operation schien ein günstiger zu sein.“ Diese Annahme traf nicht zu, denn nach Jahresfrist entstand wieder eine Schwellung auf der ulnaren Seite des Gelenkes; sie blieb bis zur Aufnahme.

Stat. pr.: Kräftiges Mädchen. Narben auf Dorsum und Vola der Ulna. Tumor auf der Ulnarseite des linken Handgelenkes flach vorspringend, knirscht leise, ist auf Druck sehr empfindlich.

Incision (25. 6. 03) ergiebt, dass der proc. styloid. ulnae fehlt. Die etwas erweiterte Gelenkkapsel ist mit ziorlichen Enchondromen bedeckt; dieselben liegen z. Th. frei, meist sind sie adhaerent. Deutliche Arthritis deformans weder an der Ulna noch am Os triquetrum nachweisbar. Exstirpation der Kapsel, soweit sie erkrankt erscheint.

Heilung per pr., entl. 5. 7. 00.

Laut Nachricht vom 10. 4. 01 ist abermals Recidiv eingetreten „mein Arm ist noch wie früher geschwollen; auch das Knüllchen, welches Sie an der Pulsadergegend bemerkten, hat sich bedeutend vergrössert. Die erste Narbe oben ist auch wieder etwas dicker. Arbeiten kann ich sehr wenig, denn ich habe oft Schmerzen bis zur Achsel.“ Spätere Mittheilungen fehlen.

Die mikroskopische Untersuchung der entfernten Gelenkkapsel hat ähnliche Veränderungen ergeben, wie sie Reichelt geschildert hat, nur war das Leiden hier noch nicht so weit fortgeschritten, wie dort. Trotzdem hat die Exstirpation der Gelenkkapsel keinen Erfolg gehabt; man hätte besser gethan, das Gelenk in toto zu reseciren. Ob das Leiden wirklich im Anschlusse an das „Wäscheringen“ entstanden oder nur in Folge dieser Anstrengung bemerkt worden ist, das bleibt eine offene Frage. Interessanter wäre es, wenn das Leiden durch Trauma entstanden wäre. Man würde dann von einer „specifischen Gewebsleistung“ in Folge von Trauma sprechen können.

Wir wissen, dass nach Contusion von Knochen und Periost typische Exostosen entstehen; ich habe es sogar neulich erlebt, dass im acut übermässig angespannten Musc. brachialis internus eine mit dem Perioste des Humerus verwachsene Exostose von Apfelgrösse zur Entwickelung gekommen ist — das Periost der vorderen Fläche des Humerus, von dem der Musc. brachialis internus entspringt, war offenbar gereizt durch Zerreissung multipler Muskelfasern — ähnlich könnte auch Reizung der Gelenkkapsel durch Trauma

hier zur Bildung von Enchondromen geführt haben. Das Gelenk besteht aus Kapsel und Knorpel. Das Trauma regt specifische Gewebsleistung an, es entwickelt sich Knorpel, ohne dass wir gerade Neubildung im engeren Sinne vor

Fig. 1.

Kapsel mit adhärentem Enchondrom.

Fig. 2.

Freie Enchondrome.

uns haben; auch die nach Trauma entstandene Exostose ist keine Neubildung im engeren Sinne, sie wächst nicht in infinitum weiter; eben so wenig dürfte es bei unserer Patientin zur Bildung von Enchondromen mit unbegrenztem Wachsthume kommen. Hätte sie dieselben, so hätte sie sich längst hier wieder gemeldet; ihre Enchondrome sind nach der ersten Operation in Hersfeld nicht in infinitum gewachsen, sie werden nach der zweiten sich nicht anders verhalten.

23) Herr Petersen (Heidelberg): „Zur pathologischen Anatomie der Magen- und Darmcarcinome".

M. H.! Die Fragen, mit denen sich mein heutiger Vortrag beschäftigt, sind sehr weitschichtiger und verwickelter Natur; bei der Kürze der mir zugemessenen Zeit kann ich dieselben daher nur in Umrissen skizziren und ich muss um Entschuldigung bitten, wenn in Folge dessen meine Ausführungen zum Theil einen sehr fragmentarischen, oder auch einen allzu apodiktischen Charakter tragen. Eine gewisse Ergänzung werden die Projectionsbilder vorstellen, die ich Ihnen morgen Abend vorführen darf.

Die Untersuchungen, über deren Ergebniss ich Ihnen hier kurz berichten möchte, erstreckten sich auf ca. 100 Magencarcinome und 200 Darmcarcinome. Ueber alle Patienten mit wenigen Ausnahmen liegen klinische Nachuntersuchungen vor; alle Präparate wurden mikroskopisch untersucht und zwar in der Mehrzahl in grösseren und kleineren Serien. Die anatomischen Untersuchungen führte ich aus gemeinsam mit Herrn Dr. Colmers, die klinischen Nachforschungen gemeinsam mit den Herren Dr. Schüller, Werner und Küpferle.

M. H.! Wenn wir uns fragen, wie ist die Histogenese eines Tumors, worin bestehen die feineren anatomischen Vorgänge bei seiner Entstehung, so

müssen wir uns zunächst darüber klar werden, wie ist das Wachsthum des Tumors; und zwar aus folgendem Grunde. Ich erlaube mir, Ihnen hier zwei Schemata von Hautcarcinomen zu demonstriren, die ich bereits früher Ihnen kurz zeigte. Das eine stellt dar das Schema eines unicentrischen Carcinoms, das andere dasjenige eines multicentrischen. Früher galt der multicentrische Wachsthumstypus als durchaus vorherrschend. Das Carcinom sollte nach den Seiten zu dadurch wachsen, dass die dem ursprünglichen Herde benachbarten gesunden Zellen fortschreitend krebsig entarten, entweder in continuirlichem Zusammenhange mit dem Hauptherde oder auch discontinuirlich (Hauser). Demgegenüber behauptete Ribbert, dass alle Carcinome nur unicentrisch aus sich heraus wachsen. Die von den früheren Autoren als multicentrisch gedeutoten Bilder der Randpartien sollten Täuschungsbilder sein, d. h., es sollte das unicentrische Carcinom von unten her an die Oberfläche heranwachsen und dadurch auf den einzelnen Schnitten den Eindruck erwecken können, als ob es hier neu entstünde.

Die Wichtigkeit dieses Unterschiedes für das Studium der Histogenese ist klar. Wachsen die Carcinome nur unicentrisch, wie Ribbert will, so sind die Randpartien zum Studium der Histogenese vollkommen ungeeignet; denn in den Randpartien findet ja eben keine Histogenese, keine Neuentstehung, sondern nur ein fortschreitendes Wachsthum statt. Wachsen dagegen die Carcinome multicentrisch, so müssen die Randpartien, zumal bei den discontinuirlich wachsenden Carcinomen, zum Studium der Histogenese ganz besonders geeignet sein.

In meinem früheren Vortrage über das Hautcarcinom kam ich zu dem Schlusse, dass allerdings die Mehrzahl der Hautcarcinome unicentrisch wächst, dass es aber daneben auch sicher multicentrische giebt. Das Studium der isolirten Randherde multicentrischer Hautcarcinome führte mich ferner zu dem zwingenden Schlusse, dass das Carcinom hier beginnt mit einer primären Veränderung der Epithelien und dass es nicht beginnt im Sinne Ribbert's mit einer primären Veränderung des Bindegewebes.

Wie liegen nun die gleichen Verhältnisse bei dem Magen- und Darmcarcinom? Auch hier behauptet Hauser, dass das Seitenwachsthum wesentlich stattfindet durch fortschreitende krebsige Entartung gesunder Epithelien; Ribbert und sein Schüler Bormann dagegen behaupten, dass auch hier nur ein unicentrisches Wachsthum statt hat. Auf Grund meiner Untersuchungen am Hautcarcinom ging ich an das Studium dieser Schleimhautcarcinome heran mit dem Gedanken, dass auch hier neben dem unicentrischen Wachsthum ein multicentrisches sich finden müsse. Aber immer mehr und mehr musste ich mich davon überzeugen, dass hier andere Verhältnisse vorliegen. Immer kleiner wurde die Zahl derjenigen Bilder, welche ich ursprünglich als multicentrische gedeutet hatte und heute stehe ich auf dem Standpunkte: Das Magen- und Darmcarcinom wächst ganz überwiegend, vielleicht stets, unicentrisch aus sich heraus. Es liegen allerdings noch einige Bilder vor, welche sich nicht ganz diesem Schema einfügen, aber dieselben sind doch nicht eindeutig.

M. H.! Es ist hier nicht der Platz, Ihnen die anatomischen Beweise für diese meine Anschauung ausführlich darzulegen. Nur einige der zahlreichen Belege für das unicentrische Wachsthum will ich kurz anführen:

1. Die innerhalb und unterhalb der Schleimhaut wuchernden Carcinommassen bilden im Beginn der Erkrankung und noch lange Zeit darüber hinaus stets ein continuirlich zusammenhängendes Netz; wo auch immer ich glaubte in der Umgebung des Carcinoms isolirte Anfänge zu finden, immer wieder ergab das Studium der Serien, dass der isolirte Herd irgendwo mit dem Haupttumor zusammenhing.

2. Bei dem intraglandulär in der Schleimhaut wuchernden Carcinom finden sich häufig Bilder, die im Sinne Hausers als isolirte krebsige Umwandlung einzelner Drüsen imponiren; aber auch hier ergiebt das genauere Studium der Serien, dass es sich stets um Einbrüche des Carcinoms in gesunde Drüsen handelt. Dort, wo Carcinomepithel und gesundes Epithel zusammenstossen, sehen wir am gesunden Epithel nur Zeichen der Compression und des Unterganges, niemals Veränderungen, die als fortschreitende krebsige Entartungen gedeutet werden könnten.

3. Noch klarer liegen die Verhältnisse bei dem interglandulär wachsenden Carcinom, wo das Carcinom nur innerhalb der Schleimhautlymphbahnen wuchert und die gesunden Zellen einfach comprimirt, ohne mit diesen überhaupt in directe Berührung zu treten.

Doch ich will nicht allzusehr mich in dies anatomische Detail vertiefen; die hier aufgehängten Tafeln mögen Ihnen einige dieser Verhältnisse illustriren; im übrigen muss ich auf die spätere Veröffentlichung verweisen.

Wie oben bereits gesagt, ich finde in den Randpartien einiger meiner Carcinome einige Bilder, deren Deutung mir noch zweifelhaft ist. Aber das eine steht für mich jetzt schon fest:

Das Magen- und Darmcarcinom wächst ganz überwiegend, wahrscheinlich sogar immer, rein unicentrisch.

Was können wir hieraus schliessen?

1. ad Histogenese: Die Randpartien des unicentrisch wachsenden Magen- und Darmcarcinoms sind für das Studium der feineren Histogenese unbrauchbar. Da uns ferner eine geeignete Anzahl kleinster und gut beobachteter Magen- und Darmcarcinome nicht zur Verfügung steht, so sind unsere Kenntnisse der Carcinom-Histogenese in diesen Organen überhaupt noch sehr mangelhaft. Wir können nur sagen, das Magen- und Darmcarcinom geht hervor aus den Epithelien. Wie aber die feineren Vorgänge der ersten Entstehung sind, das wissen wir nicht. Nur möchte ich hier bemerken: Ribbert weiss es ebensowenig wie wir Andern und es ist nicht berechtigt, wenn er auch die Schleimhaut-Carcinome zur Stütze seiner Theorie heranzieht.

Ein weiteres möchte ich noch betonen; auf Grund meiner Erfahrungen beim Schleimhautcarcinom habe ich meine Präparate der Hautcarcinome nochmals eingehend durchgesehen; aber ich habe nichts von dem zurückzunehmen, was ich früher behauptete. Beim Hautcarcinom giebt es sicher multicentrische Carcinome und die Randbilder dieser multicentrischen Carcinome bleiben mir nach wie vor ein Beweis dafür, dass hier das Carcinom

beginnt mit primärer Epithelveränderung. Und daraus glaube ich weiterhin den Schluss ziehen zu können, dass es mit grosser Wahrscheinlichkeit bei den Schleimhautcarcinomen sich ähnlich verhalten wird.

2. ad Aetiologie. Das unicentrische Wachsthum scheint mir mit einer parasitären Theorie des Carcinoms schwer oder kaum vereinbar zu sein. Wie sollen wir uns vorstellen, dass die mit Parasiten beladenen Carcinomzellen überall mit den gesunden Zellen in innigsten Contact treten, ohne diese wiederum mit ihren Parasiten zu inficiren. Jedenfalls müssten dies Parasiten sein, deren Lebensbedingungen von denjenigen der uns bekannten Parasiten vollkommen verschieden sind. Doch ich kann auch diese Frage hier nur kurz streifen.

3. In practischer Beziehung. Das ist keine Frage, uns Chirurgen muss das unicentrische Wachsthum der Carcinome sehr viel sympathischer sein als das multicentrische. Bei dem unicentrischen Carcinom dürfen wir erwarten, dass nach vollkommener Entfernung aller erkrankten Zellen Dauerheilung eintritt. Bei dem multicentrischen Carcinom dagegen haben wir es mit einer unheimlichen Disposition der Umgebung des Carcinoms zu weiterer Erkrankung zu thun; mit einer Disposition, deren räumliche Ausdehnung wir nur schwer abschätzen können.

Unter diesen Umständen ist es natürlich beim Magen- und Darmcarcinom doppelt wichtig, die anatomischen Verbreitungswege genau zu studiren und zu kennen. Ich werde Ihnen später über die Ergebnisse unserer daraufhin gerichteten Untersuchungen ausführlicher berichten. Hier will ich nur einen principiellen Unterschied in dem Wachsthum des Magencarcinoms und des Rectumcarcinoms kurz skizziren.

Das Magencarcinom wächst mit Vorliebe innerhalb der Magenwand selbst; wir konnten oft noch 3, 5, ja 7 und mehr Centimeter über die makroskopische Carcinomgrenze hinaus Carcinomzellen innerhalb der Magenwand finden.

Anders beim Rectumcarcinom; dies zeigt nicht die gleiche Vorliebe für das Wachstum innerhalb der Darmwand. Die mikroskopische Carcinomgrenze reicht im Darm selbst meist nur wenig hinaus über die makroskopische Grenze. Das Rectumcarcinom hat dagegen die Neigung, sehr bald durch die Darmwand hindurchzuwachsen und sich weit in das umgebende Gewebe hinein zu verbreiten.

Für das Magencarcinom sei ferner noch erwähnt, dass das Duodenum leider lange nicht so immun ist, wie noch vielfach angenommen wird.

Wir sagten oben, wenn das Magen- und Darmcarcinom unicentrisch wächst, so brauchen wir nach Exstirpation aller kranken Zellen ein Recidiv nicht zu fürchten. Schwieriger ist die Beantwortung der Gegenfrage: Wenn wir nun Carcinomzellen zurücklassen, muss dann jedes Mal von diesen Zellen ein Recidiv ausgehen?

In meinem im vorigen Jahre an dieser Stelle gehaltenen Vortrage über Carcinom-Recidiv und Carcinom-Heilung habe ich diese Frage für das Hautcarcinom bereits eingehend erörtert; ich kam damals zu dem Schlusse: nicht

jede zurückgelassene Carcinomzelle muss ein Recidiv verursachen; es gehen wahrscheinlich sehr viel mehr Carcinomzellen im Körper zu Grunde, als wir zur Zeit noch anzunehmen geneigt sind. Ich zeigte Ihnen damals auf Tafeln und durch Projection eine Reihe von Bildern, die ich als Rückbildungsvorgänge, als partielle Ausheilungen des Carcinoms deutete.

Aehnliche Bilder finde ich nun auch beim Magen- und Darmcarcinom, und ich glaube, dass auch hier eine grosse Anzahl von Carcinomzellen im Körper zu Grunde gehen. Nun ergiebt sich aber für das Studium dieser Frage beim Magen- und Darmcarcinom noch eine grosse Schwierigkeit. Wir finden nämlich in unseren Präparaten in der Umgebung der Carcinome in nicht geringer Anzahl Zellen, von denen wir nicht mit Sicherheit sagen können, ob es Carcinomzellen sind oder nicht. Wir finden solche Zellen, wie diese Tafel zeigt, theils unterhalb der Mucosa, theils in den Gefässen, theils tief unten im Fettgewebe. Es sind sicher keine Carcinomzellen im gewöhnlichen Sinne, denn sie zeigen eine weit geringere Anaplasie als die Zellen des Haupttumors, sie sind zum Theil noch in regulärem Verbande angeordnet, sie tragen vielfach noch den klaren Becherzellen-Typus etc.

Wie sind diese merkwürdigen Zellen zu erklären? Einige mögen bei der Operation in das Gewebe hineingequetscht sein, andere mögen congenitalen Ursprungs sein. Daneben bleiben aber noch Zellen, auf welche diese Deutungen nicht passen und bei denen wir nach Ausschluss der verschiedenen Fehlerquellen nur zwei Möglichkeiten der Erklärung haben. Entweder handelt es sich hier in den Carcinomorganen um eine ausgedehnte Verschleppung normaler Zellen, oder aber wir finden hier eine morphologische und functionelle Wiederannäherung von Carcinomzellen an den normalen Typus (eine Prosoplasie), die über das bisher Bekannte weit hinausgeht. Beide Möglichkeiten sind theoretisch von grossem Interesse; ich muss es mir versagen, dies hier zu discutiren.

Manche von Ihnen werden überhaupt denken: Nun, das sind ja ganz interessante Beobachtungen, aber im letzten Grunde sind es doch mikroskopische Finessen. Ich glaube nun, dass dies nicht der Fall ist, und ich würde diese Beobachtungen nicht vor diesem Forum zur Sprache gebracht haben, wenn ich nicht glaubte, dass ihnen eine grosse praktische Bedeutung innewohnt.

Es sind nämlich ähnliche Gebilde in der letzten Zeit mehrfach in den regionären Drüsen bei Uterus-Carcinomen gefunden worden. Man fand hier Zellen, die man mit Rücksicht auf ihren regulären Bau, mit Rücksicht auf ihre starke Abweichung von dem Zelltypus des Primärtumors nicht glaubte als Carcinomzellen ansprechen zu können. Man glaubte vielmehr, dass es sich hier um eigenartige embryonale Zellcomplexe, um Absprengungen des Wolffschen Körpers oder Aehnliches handele. Nun hat aber in letzter Zeit Wertheim sich dem Studium dieser Zellen sehr eingehend zugewandt und er stellte bemerkenswerther Weise folgendes fest: Er fand die fraglichen Gebilde in den regionären Drüsen bei Uterus-Carcinomen in 13 % seiner Fälle; in den regionären Drüsen von 80 nicht an Uteruskrebs leidenden Frauen fand er dieselben niemals. Damit erscheint aber ausgemacht, dass diese Gebilde mit dem

Carcinom in irgend einem Zusammenhang stehen müssen und Wertheim steht nicht an, dieselben trotz der darin enthaltenen Flimmer-Epithelien etc. für Carcinom zu erklären.

Ich möchte mich in dieser Beziehung noch nicht bestimmt entscheiden, da meine Untersuchungen noch nicht vollkommen abgeschlossen sind.

Wenn aber diese Zellen nun wirklich, wie Wertheim will, vom Carcinom abstammen und anatomisch echte Carcinom-Epithelien sind, sind es dann auch noch klinisch Carcinom-Epithelien, d. h. würde von ihnen, wenn man sie bei der Operation zurückliesse, eine Recidiv ausgehen können?

Und damit sind wir an dem practisch wichtigen Punkte dieser Beobachtung angelangt. Denn es handelt sich hier keineswegs um Ausnahmebefunde. Wertheim findet bei seinen Drüsenuntersuchungen beim Uterus-Carcinom in 35% der Fälle krebsige Drüsen. Von diesen 35% enthalten fast ein Drittel (13%) nur diese eigenartigen fraglichen Gebilde. Es ist aber ganz klar, dass unsere Stellung zur Exstirpation der regionären Drüsen beim Uterus-Carcinom eine ganz andere sein muss, wenn wir 35%, oder wenn wir nur 22% gefährliche krebsige Drüsen annehmen.

Ich neige, wie gesagt, mehr zu der Annahme, dass diese Gebilde eine besondere Gefahr nicht bedeuten. Ich glaube überhaupt, dass in den Lymphdrüsen sehr viele Carcinomzellen untergehen und unschädlich gemacht werden. Dies verhält sich allerdings bei den verschiedenen Organen verschieden. So glaube ich z. B., dass gerade bei den Magencarcinomen ein solcher Untergang krebsiger Zellen in den Lymphdrüsen in ausgedehntem Maasse stattfindet. Zu diesem Schlusse führen mich erstens eine Reihe mikroskopischer Bilder und ferner folgende Ueberlegungen.

An der Heidelberger chirurgischen Klinik wurden bisher bei Magencarcinomen 57 Resectionen ausgeführt. 30 Patienten wurden vor mehr als 3 Jahren operirt; von diesen 30 erlagen 12 der Operation; von den 18 übrigen sind 7 zur Zeit noch am Leben; darunter einer 12, einer 11, einer 5, einer 4 Jahre. Das ergiebt also, auf die 30 Operirten bezogen, 23% Dauerheilungen; auf die 18 Ueberlebenden bezogen, sogar 40% Dauerheilungen. Wir müssen gestehen, dass wir selbst über diesen verhältnissmässig so hohen Procentsatz von Dauerheilungen ausserordentlich erstaunt waren. Denn gerade in der ersten Zeit war von einer systematischen Drüsenausräumung bei unseren Magenresectionen gar keine Rede. Als nun in den letzten Jahren von den verschiedensten Seiten immer wieder betont wurde, wir werden beim Magencarcinom nicht weiter kommen, wenn wir nicht ganz radical alle regionären Drüsen ausräumen, da waren unsere Hoffnungen für unsere früher operirten Patienten sehr herabgestimmt.

Wie ist es nun zu erklären, dass wir trotzdem so gute Dauererfolge erzielten? Es liegen mir von den sieben Ueberlebenden die resecirten Mägen vor und es sind sowohl diese als auch die mitexstirpirten Drüsen genau untersucht worden. Bei vier von diesen Fällen waren nun in den exstirpirten Drüsen bereits zahlreiche Carcinomherde nachweisbar und zwar in solcher Ausdehnung, dass nach unseren sonstigen Erfahrungen über die Ausbreitung des Magencarcinoms wir mit höchster Wahrscheinlichkeit annehmen müssen,

dass hier in den mehr distal gelegenen, nichtexstirpirten Drüsen auch noch Carcinomzellen vorhanden waren. In zwei Fällen lagen dicht an der Resectionsfläche noch so grosse Drüsen, dass hier dieser Wahrscheinlichkeitsschluss fast zur Sicherheit wird. Wenn also diese Patienten trotzdem geheilt sind, so müssen diese Carcinomzellen untergegangen sein.

M. H.! Es wird gewiss mancher von Ihnen in diesem Augenblicke denken, dass ich hier einen sehr gefährlichen Satz ausspreche, und dass ich damit eine der werthvollsten Errungenschaften unserer modernen Carcinomtherapie, die ausgiebige Drüsenexstirpation, wieder gefährde. Ich betone daher ausdrücklich, dass sich meine Bemerkungen nur beziehen auf das Magencarcinom und dass es sich dabei zunächst nur um rein theoretische Erwägungen handelt.

Aber man vergesse doch auch nicht, dass die von anderer Seite so dringend empfohlene radicale Drüsenausräumung beim Magencarcinom sich wesentlich auf theoretische Voraussetzungen stützt. Man hat bei Magencarcinom-Kranken, die ohne Operation oder bald nach der Operation zur Section kamen, die regionären Drüsen genau untersucht. Man hat gefunden, dass sich in diesen in weiter Ausdehnung Carcinomzellen finden können und man hat daraufhin gesagt, wenn wir unsere Patienten heilen wollen, so müssen wir eben alle diese Drüsen exstirpiren. Ob aber nun wirklich von solchen zurückgelassenen Drüsen die Recidive ausgehen oder ob diese nicht in der Mehrzahl der Fälle von der zurückgebliebenen Magenwand oder von entfernteren Metastasen ihren Ursprung nehmen: darüber liegen bisher genaue Untersuchungen nur sehr wenige vor; und meine Ueberzeugung ist eben, dass hier die Magenwand selbst eine viel grössere Rolle spielt als die Lymphdrüsen.

Und wenn vielleicht, wie schon bemerkt, manchem Chirurgen mein Standpunkt als ein gefährlicher erscheint, so vergesse man nur nicht, dass der entgegengesetzte Standpunkt, die dringende Empfehlung der radicalen Drüsenausräumung, beim Magencarcinom doch auch seine grossen Gefahren hat. Bei unseren Heidelberger Principien hat die Magenresection zur Zeit eine Mortalität von 17 pCt.; andere Operateure, welche Anhänger der radicalen Drüsenausräumung sind, haben eine solche von 40—60 pCt.; es muss doch erst noch abgewartet werden, ob denn wirklich der Enderfolg diese enorme Verlustquote lohnt!

Jedenfalls scheint mir die Drüsenfrage, so unendlich wichtig sie ist, doch nicht das α und ω unserer chirurgischen Carcinomtherapie zu sein. Und nicht darin scheint mir das einzige Heil zu liegen, dass wir alle regionären Drüsen rücksichtslos exstirpiren, gleichviel mit welcher Gefahr für den Patienten.

Ich glaube, wir müssen in dieser Frage des Recidivs schärfer als bisher die einzelnen Organe unterscheiden. Bei jedem Organ müssen wir trennen:

1. das Organ-Recidiv,
2. das Zellgewebs-Recidiv,
3. das Drüsen-Recidiv und
4. das metastatische Recidiv.

Diese verschiedenen Recidive haben meiner Ansicht nach in den verschiedenen Organen eine ganz verschiedene Werthigkeit; so überwiegt z. B., wie ich glaube (ich kann das hier nicht weiter ausführen), beim Lippen- und Peniscarcinom das Drüsenrecidiv, beim Rectumcarcinom das Zellgewebsrecidiv und beim Magencarcinom wahrscheinlich das Organrecidiv.

Es wird die Aufgabe weiterer mühevoller Untersuchungen sein, die Bedeutung und die Wichtigkeit dieser verschiedenen Recidive bei den verschiedenen Organen klarzulegen. Erst dann werden wir in jedem einzelnen Fall entscheiden können: wie weit müssen wir gehen, um den Patienten zu heilen und wo müssen wir Halt machen, um nicht den Patienten einer unnöthigen Gefahr auszusetzen. Ich glaube, dass hier noch ein weites und dankbares Forschungsgebiet vor uns liegt.

(Der Vortrag erscheint ausführlich mit Tafeln etc. in Bruns's „Beitr. z. klin. Chirurgie".)

Discussion:

Herr Borrmann (Göttingen): M. H., die Ausführungen des Herrn Petersen — soweit sie das Wachsthum des Schleimhautcarcinoms betreffen — decken sich vollkommen mit denen, die ich vor einigen Jahren veröffentlicht habe, und es ist erfreulich, dass die Ribbert'sche Lehre von dem Wachsthum der Geschwülste eine neue Bestätigung gefunden hat. Ribbert stellt diese Lehre bekanntlich nicht nur für das Carcinom auf, sondern für sämmtliche Geschwülste, und die eminente Wichtigkeit dieser Lehre, dass die Tumoren dem Körper gegenüber selbstständige Gebilde sind und nur aus sich herauswachsen, wird uns sofort klar, wenn wir bedenken, dass wir dann das regionäre Recidiv entbehren können, ja, seine Möglichkeit sogar in Abrede stellen müssen. Wenn ein Carcinom bei einer gewissen Grösse nur aus sich heraus wächst, die Nachbarschaft verdrängend, so ist nach seiner völligen operativen Entfernung ein regionäres Recidiv ausgeschlossen. Das Schleimhautcarcinom wächst nun sicher aus sich heraus. Ich habe die Richtigkeit dieser Annahme früher an einem grossen Material nachweisen können, Herr Petersen hat meine damaligen Befunde heute bestätigt. Die Täuschungsmöglichkeit am Rande des Carcinoms ist deshalb manchmal so gross, weil die Carcinomzellen, die von unten nach oben wachsen, Drüsenschläuche bilden können, oft mit einschichtigem Epithel: diese Schläuche öffnen sich dann nach oben an der Schleimhautoberfläche, wachsen theilweise auf letzterer fort, die Drüsen werden durch Compression zum Untergang gebracht. Man kann Carcinome sehen, die fast genau aussehen wie Schleimhaut, indem wir Carcinom-Hohlschläuche finden mit comprimirten Drüsen zwischen ihnen. Die Unrichtigkeit der Annahme, dass die carcinomatösen Hohlschläuche umgewandelte Drüsen sind, ist in jedem Falle leicht zu beweisen.

Ich habe nun inzwischen das Hautcarcinom eingehend untersucht und bin auch da zu dem gleichen Resultat gekommen, befinde mich also in diesem Punkte im Widerspruch mit Herrn Petersen. Ich denke meine Untersuchungsbefunde in der nächsten Zeit veröffentlichen zu können. Auch das Hautcarcinom wächst nur aus sich heraus. Die beiden Bilder, die Herr Petersen

soeben zeigte und die das multicentrische Wachsthum veranschaulichen sollen, sind an sich richtig, doch können sich diese Bilder nur auf die allerersten Anfänge des Carcinoms beziehen. Ich habe Dank der Liebenswürdigkeit auswärtiger Herrn Collegen viele kleine Hautcarcinome untersuchen können, die zum Theil stecknadelkopf-, zum Theil linsen- bis bohnengross waren, und ich habe immer gefunden, dass im Anfang subepithelial eine mehr oder weniger grosse Entzündungszone vorhanden ist; auf dieser entwickelt sich das Carcinom, und es kann sich multicentrisch entwickeln, wie Herr Petersen früher bewiesen hat. Von einem multicentrischen Wachsthum ist keine Rede, denn wenn die meist sehr kleine Entzündungszone aufgebraucht ist, so wächst das Carcinom aus sich heraus. Die anfangs multicentrischen Herde confluiren sehr bald und es entsteht am Rande kein neues Carcinom.

Herr König (Berlin): M. H., ich halte es für nöthig, dass ich einige klinische Bemerkungen mache. Ob in einer Anzahl von Drüsen bereits Carcinome sind oder nicht, das können wir nicht sehen. Wir können es nicht einmal einer geschwellten Drüse ansehen, ob sie carcinomatös oder entzündlich ist. Dagegen können wir klinisch schliessen, dass das Carcinom in der Drüse unglaublich lange ruhen kann. Es ist vielleicht 12, 13 Jahre her, vielleicht noch etwas länger, dass ich hier einen Vortrag über diese Frage gehalten habe. Das Thema des Vortrags lautete: „Ueber das ruhende Carcinom in der Drüse.“ Es knüpfte an eine Reihe von Erfahrungen an. Ich will Ihnen nur eine davon oder besser zwei skizziren. Mein Vorgänger in Rostock, Simon, hatte ein Brustcarcinom operirt, etwa 10 Jahre, ehe ich die operirte Frau wieder sah und einen ganz kleinen supraclaviculären Drüsentumor exstirpirte, der histologisch alle Zeichen eines Brustcarcinoms bot, und ich hatte — Nummer 2 — bei jenem Vortrag als einen Heilungsfall bezeichnet eine Brustcarcinomkranke, die ich 13 Jahre vorher operirt hatte. Als ich vom Congress nach Hause kam, fand ich die Frau in der Klinik vor. Sie hatte einen grossen Tumor am Halse, der sich bei der Exstirpation als ein Brustcarcinom herausstellte. Nun, das sind ein paar Fälle aus einer langen Carcinompraxis, aber ich meine, diese paar Fälle, denen ich noch eine grosse Reihe andrer anreihen könnte, geben doch zu denken, ob man so ohne Weiteres schliessen soll, dass viele Carcinome in Drüsen zu Grunde gehen. Wie gesagt, das ist eine Phantasie, das andere ist aber, wie ich meine, ein Beweis, dass das Carcinom sehr lange ruhen und dann wieder ausbrechen kann.

Eine Bemerkung will ich mir noch erlauben. Ich habe in den letzten Tagen ein kleines Werk gelesen: Wieder ein Carcinomparasit. Das Werk hat mich sehr interessirt, weil es von einem ernsten Menschen stammt, der nicht ganz aus der Schule erwachsen ist, von einem Manne, den Sie wohl auch dem Namen nach oder vielleicht seinen Werken nach — er beschäftigt sich seit langer Zeit mit geographischen Studien über das Carcinom — kennen: es ist der Medicinalrath Bela, Kreisarzt, früher in Luckau, jetzt in Potsdam. Wenn ich den Namen hier nenne, so werden vielleicht sehr wenige von Ihnen sein kleines Buch gesehen haben und kennen. Ich will Ihnen gestehen, woher ichs gefunden habe. Ich las in der „Kölnischen Zeitung“ einen Bericht, dass nun ein Carcinomparasit gefunden und dass die Menschheit damit beglückt

sei. Das interessirte mich und ich habe an meinen Verleger geschrieben, er solle mir doch das kleine Buch verschaffen. Nun ist es in der That eigentlich so geschrieben, dass man sieht, Herr Bela hat an der Sache seine Freude und betreibt diese Studien als ein Lieblingsgeschäft bei seinen Kreisarztgeschäften. Es ist nicht ganz schulmässig, aber mit steigendem Interesse las ich die Schrift. Er kam — das merkte ich sehr bald — auf pflanzliche parasitäre Dinge hinaus, davon ausgehend, dass in Luckau in bestimmten feuchten Regionen besonders viel Pflanzenkrebse, aber auch Menschenkrebse vorkommen und es spitzte sich nun darauf zu, dass er der Meinung war, dass eine bestimmte Familie von Plasmodien als Erreger des Carcinoms aufzufassen seien.

Das, was mein Interesse dabei besonders erregte, ist der Umstand, dass er ihn gefunden zu haben glaubt — man kann nach seinen Mittheilungen nicht so recht sehen, wie er es gemacht hat, wo er das Infectionsmaterial hergenommen hat, an welchen Thieren er gearbeitet hat — genug, er hat aber erzielt seiner Meinung nach, dass er die ganze Geschichte der Zellen, die das Carcinom veranlassen, uns vorzeichnet in sehr primitiven, aber recht belehrenden Zeichnungen, und was mich eben bestimmt hat, der Sache näher zu treten, das ist der Umstand, dass die Infection von der Epithelzelle ausgeht. Er zeichnet zuerst eine Zelle, wo sich, wie ein Blutegel, der Parasit hineinbohrt, und nun beschreibt und zeichnet er, wie sich allmälig diese Zelle entwickelt, wie sie Sporen macht, wie die Sporen die Zelle verlassen und wie nun diese Sporen sich wieder in neue Epithelzellen einbohren und zum Centrum der Geschwulst werden. M. H., das stimmt so sehr, glaube ich, mit dem, was wir klinisch erfahren haben, dass ich mich ungemein dafür interessirt habe, und vielleicht nehmen Sie es mir nicht übel, dass ich dem Herrn geschrieben habe, ich hoffte, er wollte seine Schrift nicht nur für seine Studirstube geschrieben haben, ich lüde ihn ein, er möge uns hier einmal seine Befunde zeigen. Ich hoffe, dass er diesem Wunsche nachgiebt.

Vorsitzender: Ist Herr Bela vielleicht anwesend? — Wünscht jemand noch das Wort zu dem Thema? Dann gebe ich Herrn Petersen das Schlusswort.

Herr Petersen (Heidelberg) (Schlusswort): M. H., die für meinen Vortrag zugemessene Zeit war zu kurz, als dass ich meine Ansichten nach allen Seiten hin hätte genügend begründen können. Ich möchte daher mit einigen Worten ausführen, wie ich zu der Annahme komme, dass einige unserer Fälle von Magenresection dauernd geheilt sind, trotzdem bei der Operation carcinomatöse Drüsen zurückblieben. Herr König hat Recht: ich kann es nicht beweisen, aber ich kann es mikroskopisch doch überaus wahrscheinlich machen. Wir haben die resecirten Mägen sehr genau untersucht. In 2 von den dauernd geheilten Fällen fand ich ganz nahe an der Schnittfläche des Omentum minus noch grosse carcinomatöse Drüsen. Nun wissen wir aber (speciell bei Magenkrebsen habe auch ich das genauer untersucht), dass wenn wir einmal in einer Drüsenkette eine so grosse carcinomatöse Drüse finden, dass dann auch die zunächst distal liegenden Drüsen noch Carcinomzellen beherbergen. Wir können daher mit grosser Wahrscheinlichkeit schliessen, dass auch in unseren oben-

erwähnten 2 Fällen jenseits der exstirpirten grossen Drüsen kleinere Carcinom-Drüsen zurückgeblieben sein müssen.

Nochmals möchte ich aber auf das Bestimmteste betonen, dass ich nicht missverstanden werden möchte; nichts liegt mir ferner als zu glauben, dass nun alle Carcinomzellen in den Drüsen zu Grunde gehen müssten; nichts liegt mir ferner, als die Exstirpation carcinomatöser Drüsen principiell zu verwerfen; aber darauf hinweisen wollte ich, dass doch nicht bei allen Organen das Heil der Carcinombehandlung einzig und allein in möglichst ausgiebiger Drüsenexstirpation besteht.

Schliesslich noch einige kurze klinische Bemerkungen. Bezüglich der operativen Behandlung des Magencarcinoms herrscht zur Zeit, darüber dürfen wir uns nicht täuschen, in weiten Kreisen, vor allem unter den praktischen Aerzten, ein starker Pessimismus. Im Anfange setzte man auf die Grossthat Billroth's allzu enthusiastische Hoffnungen: jetzt ist ein Rückschlag in der entgegengesetzten Richtung eingetreten. Man behauptet:

1. Die Gastro-Enterostomie bringt dem Patienten keinen wesentlichen Nutzen.

2. die Resection des Magens erzielt so gut wie gar keine Dauerheilung und

3. wird behauptet, beide Operationen seien noch viel zu gefährlich.

Hierzu möchte ich bemerken:

ad 1. Die Gastro-Enterostomie verlängert nach unseren genauen Nachuntersuchungen der operirten und nichtoperirten Fälle das Leben der Patienten im Durchschnitt um 4—5 Monate; ferner ist der Zustand der Operirten, bei denen das quälendste Symptom des Magencarcinoms, die Stenose, behoben ist, erheblich günstiger als derjenige der Nichtoperirten.

ad 2. Wie ich bereits oben hervorhob, leben von den 30 unserer Patienten, deren Magenresection länger als 3 Jahre zurückliegt, noch 7. Das ergiebt einen Procentsatz von 23 pCt., der sich neben den Erfolgen der operativen Behandlung der Carcinome anderer Organe durchaus sehen lassen kann.

ad 3. Die Gefahr der Operation sinkt bei richtiger Technik immer mehr. Die Mortalität bei der Gastro-Enterostomie betrug bei uns früher 35 pCt., jetzt nur noch 18 pCt.; bei der Resection früher 35 pCt., jetzt 17 pCt.

Wir sind in den letzten Jahren dazu gekommen, die Resection im Verhältniss zur Gastro-Enterostomie wieder mehr zu bevorzugen und zwar aus folgenden Gründen:

Erstens ist die Lebensverlängerung bei der Magenresection, auch wenn ein Recidiv eintritt, um etwa 3 Monate grösser als bei der Gastro-Enterostomie. Ferner ist die Resection nach unseren Erfahrungen nicht gefährlicher als die Gastro-Enterostomie. Wir glaubten dies früher dadurch allein erklären zu können, dass die zur Resection kommenden Patienten sich durchwegs in besserem Kräftezustand befinden als die mit Gastro-Enterostomie behandelten. Eine genaue Nachuntersuchung ergab nun, dass bei der Resection die Mortalität

hauptsächlich beruht auf Collaps und auf Nahtdefecten; bei der Gastro-Enterostomie hingegen wesentlich auf der Pneumonie. Wir schliessen daraus, dass in der Kette der verhängnissvollen Umstände, welche die Pneumonie nach Magenoperationen hervorrufen, das Zurücklassen des gangränösen, jauchigen Carcinomherdes eine grosse Rolle spielt und dass daher die Exstirpation dieses jauchigen Herdes die Pneumoniegefahr ganz wesentlich herabsetzt.

Unsere Mortalität der Magenresection ist ferner stark zurückgegangen, seitdem wir principiell die zweite Billroth'sche Methode anwenden, die uns durchaus die Methode der Zukunft zu sein scheint. Sie ist einmal chirurgisch richtiger (wie ich an anderer Stelle genauer begründen werde) und sie ist ferner auch anatomisch richtiger. Wir können bei ihr an der kleinen Curvatur und ferner auch am Duodenum (welch letzteres gegen das Magencarcinom lange nicht so immun ist, wie noch vielfach geglaubt wird) viel rücksichtsloser exstirpiren als bei jenen Methoden, welche eine directe Vereinigung zwischen Duodenum und Magenstumpf herstellen.

Ich glaube also, dass die Zukunft der chirurgischen Behandlung des Magenkrebses doch eine aussichtsvollere ist, als zur Zeit vielfach angenommen wird.

24) Herr Wullstein (Halle): „Ueber die Pathologie des segmentirten Magens (Sanduhrmagens) und über die Therapie desselben durch Gangrän-Erzeugung."

Vortragender hat sich in den letzten Jahren eingehend mit dem Studium dieser relativ seltenen Magenerkrankung befasst und dadurch, dass er das Hallenser anatomische und pathologische Institut und ebenso auswärtige derartige Institute um entsprechendes Material bat, eine Sammlung von Präparaten zustande gebracht, welche die Aetiologie und die Pathologie des segmentirten Magens wohl vollständig darstellt.

Vortragender bespricht unter Demonstration der entsprechenden Präparate und Abbildungen die Characteristica des angeborenen Sanduhrmagens und die einzelnen Theorien, wie sie von Meckel, Williams, Rokitansky u. A. zur Erklärung der Genese desselben aufgestellt sind. Er selbst möchte bei manchen Formen des congenitalen Sanduhrmagens einen gewissen Atavismus annehmen und demonstrirt, um diese Anschauung zu stützen, zum Vergleich mit entsprechenden menschlichen Magen die von der Maus und vom Hamster.

Im Uebrigen gelten für ihn zwei bisher noch nicht zur Erklärung herangezogene Theorien. Nach der einen behält der Magen, wenigstens in seinem pylorischen Theil, einen gewissen darmartigen Charakter und es kommt nur zu einer partiellen Ausweitung im cardialen Theil. In solchen Fällen hätten wir es also mit einer frühen Entwickelungshemmung zu thun und zwar aus jener Zeit, in welcher der ganze Darm als ein ziemlich gleich weites Rohr in gradem Verlaufe durch die Leibeshöhle zieht. In anderen Fällen, bei denen es zur Bildung eines ausgesprochenen Isthmus kommt oder wo der Magen durch mehrere Einziehungen eine segmentirte Form erhalten hat, nimmt Vortragender an, dass es sich um eine Druckwirkung von Seiten der Nachbarorgane, z. B. des Pancreas, der Arteria coeliaca, splenica und phrenica

handelt, welche schon in den ersten Wochen des Fötallebens, d. h., zu der Zeit, wo der Magen noch mit seiner grossen Curvatur diesen Theilen fest anlag, entstände. Um diese Theorie zu stützen, hat Vortragender eine grosse Zahl von fötalen Magen untersucht und dabei zwei gefunden, die im Gegensatz zu allen anderen kleine Einschnürungen zeigten.

Nach Beschreibung der pathologisch-anatomischen Veränderungen beim erworbenen Sanduhrmagen bespricht Vortragender die Aetiologie desselben und demonstrirt nach kurzer Erwähnung der zuweilen durch entzündliche Veränderungen oder durch Traumen erzeugten Formen solche, die durch Pseudoligamente in Folge perigastritischer Verwachsungen, solche die durch Neoplasmen und ferner solche, die durch Narbenstrictur in Folge Magengeschwürs entstanden sind. Besonders erwähnenswerth ist davon ein Präparat, welches die Hirsch'sche Ansicht unterstützt, dass das schliesslich zum erworbenen Sanduhrmagen führende Geschwür häufig an dem Isthmus eines vorhandenen congenitalen Sanduhrmagens entstünde; 2. ein Präparat, bei welchem es an dem Isthmus zu einer Achsendrehung und damit zu Ileuserscheinungen gekommen ist; 3. ein Magen, bei welchem die Einschnürung an der grossen Curvatur durch eine mit zu kurzer Jejunumschlinge angelegte Gastroenterostomie bedingt wurde; 4. ein Magen, bei welchem die Sanduhrform mit Sicherheit durch Corsett-Schnürung entstanden ist; 5. ein Präparat, bei welchem durch entsprechenden Narbenzug und perigastritische Verwachsungen der cardiale Theil ganz an das Duodenum herangezogen, der pylorische Theil aber völlig divertikelartig unter den cardialen Theil resp. das Duodenum verlagert ist. Im Vergleich gerade zu diesem Präparat kann Vortragender ein dem Museum der Stadt Wittenberg entliehenes Präparat demonstriren, bei dem ein reichlich kopfgrosses Divertikel lang gestielt unter dem cardialen Theil des Magens gelegen ist.

Weiterhin unterzieht Vortragender die bei Sanduhrmagen bisher gebräuchlichen Operationsmethoden, die digitale Erweiterung, die Gastrolysis, Gastroplastik, Gastrogastrostomie, Gastroenterostomie und Resection einer Kritik und beschreibt eine von ihm bisher allerdings nur experimentell bei Hunden erprobte Operationsmethode, die an Gründlichkeit des Verfahrens der Resection des Isthmus nicht nachsteht, für die heruntergekommenen Individuen aber kein schwererer und gefährlicherer Eingriff ist als die Gastrolysis. Diese Operationsmethode hat den Vortheil, dass sie sowohl die äussere Form des Magens als auch das Lumen in völlig normaler Weise wieder herstellt, dass sie ohne jede Eröffnung des Magens und damit auch ohne jede Blutung vor sich geht und weiterhin, dass sie ohne jede Assistenz ausgeführt werden kann. Bei dieser Operationsmethode wird der ganze Sporn, der die sanduhrförmige Einschnürung bedingt, durch Gangränerzeugung beseitigt.

Drei Mittel haben wir zur Erzeugung der Gangrän: das erste ist, dass wir den betreffenden Theil seiner Ernährung durch Abbindung der zuführenden Gefässe berauben, das zweite ist, dass wir durch eine kurz dauernde Compression den Gewebstod herbeiführen, und das dritte ist, dass wir den betreffenden Gewebstheil, der der Gangrän anheimfallen soll, mit fest geschnürten

Nähten umgehen und umstechen und so eine Gangrän in scharf demarkirender Linie erzeugen.

Bezüglich der Anlegung der Nähte muss auf die im Original befindlichen Beschreibungen und Abbildungen verwiesen werden *).

Schon nach wenigen Tagen, nach drei Tagen ungefähr, hat sich der ganze gangränöse Sporn abgestossen und damit ist die Continuität des Magens in vollem Umfange wieder hergestellt; dabei geht die Abstossung eines so schmalen gangränösen Gewebsstückes ohne jede Störung des Allgemeinbefindens vor sich. Nach der Abstossung resultirt an der inneren Magenwand ein kleiner Wulst, der um so kleiner ist, je weniger bei der fortlaufenden Muscularis-Serosa-Naht, der einzigen Naht, die, abgesehen von den gangränerzeugenden Nähten, gelegt wird, eingestülpt ist.

Vortragender hat das gleiche Princip, d. h. die Gangränerzeugung, bei verschiedenen anderen Operationen des Magendarmtractus verwandt und demonstrirt Präparate von Enteroanastomosen und Cholecystenterostomieen, bei denen es innerhalb dreier Tage zu einer vollständig freien Communication gekommen ist. In vielen Dutzenden von Experimenten hat Vortragender die Gangränerzeugung und speciell die gangränerzeugenden Nähte am Magendarmtractus im letzten Jahre erprobt und, abgesehen von den erwähnten Operationen, Experimente darüber eingeleitet, wieviel z. B. von der Magenwandung man ohne Störung für die Passage und für das Allgemeinbefinden zur Gangrän bringen und in das Lumen versenken darf, ferner darüber, wie die Gangränerzeugung bei der Gastroenterostomie, der Darmresection, zur Behebung der Invagination u. A. Verwendung finden kann.

25) Herr Brodnitz (Frankfurt a. M.): „Das Ulcus pepticum nach Gastroenterostomie, mit Vorlegung eines Präparates."

M. H.! Ich erlaube mir, Ihnen ein Präparat vorzulegen, das Ihr Interesse erregen dürfte. Dem jetzt 58jährigen Manne, von dem das Präparat gewonnen ist, habe ich am 25. 1. 99 wegen narbiger Pylorusstenose mit consecutiver Magendilatation und Hyperacidität, die vordere Gastroenterostomie gemacht. Operation und Reconvalescenz verlief ohne Zwischenfall, der Patient nahm 20 Pfund an Gewicht zu, fühlte sich vollkommen gesund und versah seinen Dienst als Kassirer. October 1902, also 3 Jahre und 9 Monate nach der Operation, stellte er sich wieder vor mit Klagen über heftige Schmerzen, welche ihn seit 2 Wochen Nachts anfallsweise quälten; er verlegte sie in den Magen und gab an, dass eine bestimmte Stelle der Narbe auf Druck empfindlich sei. Essen und Trinken schmecke ihm gut, auch habe er tagsüber kaum Beschwerden.

Die Untersuchung des gesund aussehenden Mannes ergab in der Mitte der Narbe einen etwa kirschkerngrossen, scheinbar gestielten, auf Druck schmerzhaften, harten Tumor, der nicht mit der Haut verwachsen war. Ich hielt den Tumor für einen kleinen Netzbruch und schlug die operative Beseiti-

*) Die Originalarbeit erscheint in den „Mittheilungen aus den Grenzgebieten der Medicin und Chirurgie."

gung desselben vor, die jedoch vom Patienten abgelehnt wurde. 4 Wochen später war er mit der Operation einverstanden; die Schmerzen, welche vorübergehend nachgelassen hatten, waren verstärkt aufgetreten und zwar immer nur Nachts; der harte, schmerzhafte Tumor in der Narbe hatte sich etwas vergrössert und hinderte den Patienten schnell zu gehen. Am 18. XI. 02 wurde die Operation ausgeführt. Der kleine Tumor wurde ovalär umschnitten, nach Eröffnung der Bauchhöhle zeigte sich, dass der Tumor dem Darm adhaerent war; bei Lösung des Tumors vom Darm wurde derselbe eröffnet; es handelte sich um ein ausgedehntes Ulcus, das in die Narbe der Bauchdecke hineingewuchert war. Das Geschwür sass an der vorderen Fläche des Jejunums der Anastomose gegenüber; an dem hinteren Rande der Anastomosenöffnung fand sich ein zweites, kleines, schmierig belegtes Geschwür mit zackigen Rändern. Unter diesen Umständen entschloss ich mich, einen Theil des Magens mit der Anastomose, ein Stück der zuführenden und abführenden Jejunumschlinge zu reseciren. Magen und zuführende Jejunumschlinge schloss ich durch die Naht, die abführende Jejunumschlinge wurde in den Magen implantirt und eine Enteroanastomose zwischen zu- und abführender Jejunumschlinge angelegt.

Demonstration des Präparats:

Dasselbe zeigt, dass die Anastomose nach 45 Monaten noch für 2 Finger durchgängig ist und somit keine Tendenz zur Stenose hat.

Man sieht im Anastomosenrande noch einige, schwarze Seidenfäden, die von der Naht herrühren.

Der Geschwürsrand im Jejunum zeigt schwielige Verdickung; ein zur mikroskopischen Untersuchung herausgeschnittener kleiner Keil ergab, dass es sich um keinen malignen Process handelt.

Die Heilung verlief per primam. Vom 4. Tage an, wo Patient wieder Nahrung per os erhielt, klagte er über einen Druckschmerz in der Magengegend, ohne dass eine Ursache hierfür gefunden werden konnte. Am achtzehnten Tage verliess der Patient das Bett und fühlte sich ganz wohl bis auf den andauernden Druckschmerz. Am 19. Tage niesst Patient stark und bemerkte bald darauf zu seinem Schrecken, dass er völlig durchnässt war. Als ich den leichten Schutzverband abnahm, constatirte ich eine stecknadelkopfgrosse, wie mit dem Locheisen herausgeschlagene Fistel, aus welcher sich schwach sauer reagirende Flüssigkeit entleerte. Fleischbrühe, die Patient zu trinken bekam, floss fast gleichzeitig mit dem Schlucken aus der Fistel aus. Die Nachbarschaft der Fistel war völlig reizlos, das ständige Druckgefühl, über das Patient stets klagte, war plötzlich geschwunden. Patient wurde acht Tage per rectum ernährt und bekam mehrmals täglich subcutan Atropin zur Herabsetzung der Magensecretion. Inzwischen hatte sich die Fistel geschlossen und blieb geschlossen. Patient wurde angewiesen, vor und nach jeder Mahlzeit zur Herabsetzung der Acidität eine Messerspitze voll Magnesia usta zu nehmen: er erholte sich zusehends und erreichte bald ein Gewicht von 142 Pfund (vor der Operation wog er 126 Pfund); er war völlig beschwerdefrei.

Vor drei Wochen, Anfang Mai 1903, also fünf Monate nach der letzten Operation, stellte er sich wiederum bei mir vor und klagte wieder über eine schmerzhafte Stelle in der Narbe und über zeitweilig auftretende nächtliche

Schmerzen. Ich constatirte eine markstückgrosse Infiltration des linken Rectus, etwas seitlich von der Narbe; die Infiltration war druckempfindlich und ist sicherlich auf einen neuen ulcerativen Process, der vom Magen resp. Jejunum ausgeht, zu beziehen. Unter üblicher interner Ulcusbehandlung sind die Schmerzen völlig geschwunden, die Infiltration ist noch da, aber nicht mehr empfindlich. Salzsäuregehalt nach dem Probefrühstück beträgt 1,8 pro mille.

Der Patient bekam also, nachdem er sich 3 Jahre und 9 Monate nach der Gastroenterostomie ganz wohlgefühlt hat, ein Ulcus pepticum im Jejunum und in dem Anastomosenrande selbst, 19 Tage nach der Resection dieser Ulcera trat eine Magenfistel auf, die sicherlich auch auf ein Ulcus pepticum zu beziehen ist, das sich wahrscheinlich im Operationsgebiete selbst entwickelt hat und demnach als traumatisch anzusehen ist, und 5 Monate nach Heilung der Magenfistel finden sich nach andauerndem Wohlbefinden wiederum Symptome, die auf ein neues Ulcus pepticum bezogen werden müssen.

Bei Durchsicht der Litteratur konnte ich — den eben berichteten Fall mitgerechnet — 15 Fälle von Ulcus pepticum nach Gastroenterostomie zusammentragen (Braun, Hahn, Kausch [3], Körte, Steinthal, Hadra, Neumann, Kocher, Heidenhain, Göpel [2], Krönlein). In allen war die Gastroenterostomie wegen gutartiger Pylorusstenose resp. Ulcera im Magen oder Duodenum ausgeführt worden. Unter diesen 15 wurde 12Mal die Gastroenterostomia anterior, 2 Mal die posterior ausgeführt und das eine Mal wurde nach Roux operirt. Das früheste Ulcus wurde 10 Tage nach der Operation, das späteste 4 Wochen nachher constatirt. Der Sitz des Ulcus war entweder der Rand der Anastomose selbst, oder das Jejunum dicht neben der Anastomose. Die Ulcera verliefen entweder ganz symptomlos bis zu dem Moment der Perforation oder gingen besonders mit nächtlichen Schmerzanfällen und Infiltration der Bauchdecken einher. Neben Fällen von Hyperacidität finden sich solche von normalem Salzsäuregehalt, ja von Verminderung der Salzsäure. Von den 15 Fällen sind 5 durch Peritonitis ad exitum gekommen, alles Fälle, in denen keine Verwachsung des Darmes mit den Bauchdecken eingetreten war. Von diesen 5 war bei 2 die Gastroenterostomia posterior, bei den übrigen 3 die anterior ausgeführt worden. Unter den 13 Fällen, bei denen die Gastroenterostomia anterior ausgeführt war, kam es also nur bei 3 zu keinen Verwachsungen mit den Bauchdecken. Unter den 10 geheilten Fällen ist bei 5 ein Recidiv eingetreten. —

Es ergeben sich also aus den beobachteten Fällen folgende Schlüsse:

1. Das Ulcus pepticum ist bisher nur nach Gastroenterostomien wegen gutartiger Affectionen beobachtet worden.

2. Es bildet sich sowohl bei Hyperacidität wie bei normaler und subnormaler Acidität.

3. Es bildet sich sowohl bei der Gastroenterostomia anterior wie posterior. Die Anterior bietet jedoch einen grösseren Schutz gegen die Perforationsperitonitis.

4. Das Ulcus pepticum verläuft häufig ganz symptomlos, in anderen Fällen sind nächtliche Schmerzen vorherrschend.

5. In der Hälfte der geheilten Fälle ist ein Recidiv des Ulcus beobachtet worden, woraus auf eine individuelle Disposition, deren Ursache bisher nicht bekannt ist, geschlossen werden muss.

26) Herr Narath (Utrecht): a) „Zur Technik der Magenoperationen. Der „Gastrophor", ein Assistentenersparer bei Magen-Darmoperationen." *)

Vorsitzender: Ich stelle die Vorträge über Magenoperationen zur Discussion und frage, ob jemand das Wort wünscht. Da das nicht der Fall ist, bitte ich Herrn Narath, seinen zweiten Vortrag zu halten.

Herr Narath (Utrecht): b) „Zur Pathologie und Chirurgie der Hernia duodeno-jejunalis". Mit Demonstration von Abbildungen.**)

27) Herr Maass (Berlin): „Zur Radicaloperation der Brüche bei Kindern".

M. H.! Die Frage, ob und wann man die Brüche der Kinder operiren soll, und wie man sie am besten operirt, ist neuerdings mehrfach erörtert und in verschiedenem Sinne beantwortet worden. Ich möchte deshalb in Kürze über einige Erfahrungen berichten, die ich bei 82 — zumeist an der Neumann'schen Kinderpoliklinik hierselbst ausgeführten — Bruchoperationen jugendlicher Individuen gesammelt habe; von diesen betreffen 66 Leistenbrüche bei Knaben bis zum Alter von 10 Jahren, 7 Leistenbrüche bei Mädchen, 9 Nabelbrüche.

Auf die Indicationsstellung zur Radicaloperation künstlicher Brüche will ich, da ich meinen Standpunkt zu dieser Frage bereits früher ***) präcisirt habe, hier nicht näher eingehen, sondern nur kurz bemerken, dass ich bei Kindern jenseits des ersten Lebensjahres im allgemeinen der Operation vor der langwierigen und bei älteren Kindern im Erfolge oft unsicheren Bruchbandbehandlung den Vorzug gebe, während ich jüngere Kinder nicht ohne zwingenden Grund (Einklemmung, Adhäsionen, extreme Grösse etc.) operire, da hier die Bandagenbehandlung oft zu dauernder Heilung führt, und die Operation bei so kleinen Kindern nicht ganz ohne Risiko ist, zumal die dabei unentbehrliche Narkose von Säuglingen vielfach schlecht vertragen wird.

Was zunächst die Leistenbrüche der Knaben betrifft, so ist neuerdings mehrfach die Schwierigkeit der Isolirung des Bruchsacks von den Gebilden des Samenstrangs betont worden, so dass einige Autoren (Anschütz†) Kremm), ††) empfehlen, bei Kindern principiell auf dieselbe zu verzichten

---

*) S. Grössere Vorträge und Abhandlungen. Theil II.

**) Desgleichen.

***) H. Maass, Die Radicaloperation kindlicher Hernien. Deutsche medic. Wochenschr. 1901. No. 10.

†) W. Anschütz, Zur Operation der Skrotalhernien bei Kindern. Beitr. zur klin. Chir. Bd. 35. H. 2.

††) Kremm, Die Radicaloperation des kindlichen angeborenen Leistenbruchs. Centralbl. f. Chir. 1902. No. 46.

und den eröffneten Bruchsackhals von innen her durch eine Tabaksbeutelschnürnaht zu verschliessen. Demgegenüber möchte ich hervorheben, dass eine Schwierigkeit der Isolirung doch ausschliesslich bei den angeborenen, inguinalen Hernien besteht, dass aber diese — nach meinen Erfahrungen wenigstens — die erhebliche Minderheit aller zur Operation kommenden Brüche kleiner Kinder bilden. Unter 66 Leistenbrüchen, die ich bei 57 Knaben — 9 mal also doppelseitig — operirte, fand ich 47 mal, d. h. in mehr als zwei Drittel der Fälle, einen neugebildeten peritonealen Bruchsack, der sich ohne grosse Mühe von den Gebilden des Samenstrangs isoliren liess: es kommt hier alles darauf an, nach Abstreifung der oberflächlichen Bruchhüllen die distale Grenze des Bruchsacks zu Gesicht zu bringen und die Bruchsackkuppe mittels einer Klemmzange zu fixiren; von hier ab gelingt es immer spielend leicht, den Bruchsack bis zum inneren Leistenring stumpf aus seinen Hüllen herauszupräpariren, wobei es ziemlich einerlei ist, ob die Samenstranggebilde in einem einheitlichen Strang verlaufen oder velamentös in den Bruchhüllen vertheilt sind; nach meinen Beobachtungen ist das letztere Verhalten bei den erworbenen Brüchen die Regel; dahingegen fand ich bei den 19 vaginalen Brüchen, die ich operirte, häufiger das vas deferens mit dem plexus pampiniformis in einem einheitlichen, leicht erkennbaren Strang verlaufend, so dass hierdurch die Isolirung von der Bruchgeschwulst sehr erleichtert wurde; wo dies nicht der Fall war, habe ich nach Eröffnung des Bruchsacks die Serosa von innen herauspräparirt, was bei deren Zartheit — besonders bei Säuglingen — mitunter allerdings beträchtliche Schwierigkeiten bietet, so dass bei diesen, m. E. doch nur sehr vereinzelten Fällen, das von Anschütz empfohlene Verfahren am Platz sein dürfte. Für die grosse Majorität der Fälle möchte ich indes im Interesse einer recidivfreien Heilung der sorgfältigen Isolirung des Bruchsacks bis über den inneren Leistenring hinaus den Vorzug geben; falls man nicht zu junge Kinder operirt, wird man kaum je auf excessive Schwierigkeiten stossen. Eine Eröffnung des Bruchsacks kann in der Regel unterbleiben, da bei Kindern Zweifel über die Reposition des Bruchinhalts nicht zu bestehen pflegen; die Unterbindung geschieht in der üblichen Weise mittels Durchstechungsligatur nach mehrfacher Torsion des Bruchsackhalses, wodurch eine Verletzung der Intestina mit Sicherheit vermieden wird.

M. H. Ein zweiter Punkt, auf den ich Ihre Aufmerksamkeit noch kurz lenken möchte, betrifft die Versorgung der Bruchpforte, die ja bei Erwachsenen den wesentlichsten Act der Operation darstellt. Meines Wissens hat als Erster Herr Karewski hier in dieser Gesellschaft (1891) darauf hingewiesen, dass bei kleinen Kindern eine plastische Verengerung der Bruchpforte erübrigt, weil nach der Beseitigung des Bruches mit dem zunehmenden Wachsthum diese Verengerung ganz spontan erfolgt, so dass bei Kindern in den ersten 4 Lebensjahren die hohe Ligatur des isolirten Bruchsackhalses radicale Heilung garantirt. Ich kann nach meinen Erfahrungen diese Angabe durchaus bestätigen und hinzufügen, dass ich auch bei älteren Kindern bis zum zehnten Lebensjahr die Verengerung der Bruchpforte ausnahmslos ohne Nachtheil unterlassen habe; ich möchte dies besonders betonen, weil das Vorgehen Karewski's bisher wenig Nachahmung gefunden hat, und die Mehrzahl

der Chirurgen auch heutzutage die Brüche der Kinder nach den bei Erwachsenen üblichen Verfahren, besonders nach den Methoden Bassini's, Czerny's und Kocher's operiren, wodurch die Operationsdauer verlängert, und unnöthig complicirte Wundverhältnisse geschaffen werden.

Von Wichtigkeit für einen ungestörten Wundverlauf ist schliesslich der primäre Schluss der Hautwunde und der Schutz derselben durch einen kleinen Collodiumverband, da gerade die Tamponade der Wunde und die Anlegung grosser Verbände bei den kleinen Patienten häufig störende Zwischenfälle verursachen; hiervon bin ich deshalb ganz zurückgekommen und habe bei meinen letzten 30 Operationen nach primärem Wundverschluss ausnahmslos eine complicationslose Heilung erzielt, obwohl fast alle diese Kinder poliklinisch operirt und unter z. Th. recht ungünstigen äusseren Verhältnissen nachbehandelt werden mussten. Mit der Entfernung der Nähte am 7. Tage nach der Operation ist die Behandlung stets definitiv beendet, und auch grössere Kinder brauchen nicht länger Bettruhe zu beobachten; das anfänglich mächtige Oedem der scrotalen Bruchhüllen pflegt nach 4—6 Wochen gänzlich verschwunden zu sein.

Was nun die Gesammtresultate meiner Leistenbruchoperationen bei Knaben betrifft, so hatte ich — abgesehen von einem Chloroformtod in Folge Spasmus glottidis — bei einem der zuerst von mir operirten Kinder eine Hodennekrose zu beklagen, die 10 Monate nach der Operation einseitige Castration benöthigte; es handelte sich hier um eine vaginale Hernie eines Säuglings, bei dem die an sich schwierige Isolirung des Bruchsacks durch einen während der Operation eingetretenen enormen Darmprolaps noch erheblich erschwert wurde. Alle anderen Kinder sind glatt resp. ohne nachtheilige Complicationen geheilt und, soweit ich sie wieder gesehen habe, sämmtlich recidivfrei geblieben; die Mehrzahl dieser Operationen liegen über 3 Jahre, die ältesten bereits 6—8 Jahre zurück; etwaige Entwickelungsstörungen an dem Hoden der betr. Seite wurden bei keinem dieser Kinder beobachtet.

Bei Mädchen habe ich 7 Leistenbrüche operirt, 5mal handelte es sich um erworbene Brüche bei Kindern jenseits des sechsten Lebensjahres, deren Radicaloperation natürlich gar keine Schwierigkeiten bietet, zweimal um angeborene Ovarialhernien; in diesen beiden Fällen fanden sich die gesammten Adnexe der betreffenden Seite im Bruchsack, was bei den congenitalen Ovarialhernien in der Regel der Fall zu sein scheint. Bei dem einen dieser Kinder waren die Adnexe durch Stieldrehung des Lig. latum so hochgradig hämorrhagisch infarcirt, dass sie resecirt werden mussten; ich habe den Fall früher*) bereits ausführlich mitgetheilt, ähnliche sind seitdem mehrfach berichtet worden, so dass Grunert**) kürzlich 12 „eingeklemmte" Ovarialhernien bei Kindern zusammenstellen konnte. Bei der zweiten von mir operirten Ovarialhernie fand sich eine flächenhafte Verwachsung des Lig. latum

*) Maass, Ovarialhernie mit Stieldrehung beim Kinde. Berl. klin. Woch. 1898. No. 35.

**) Grunert, Ueber Herniotomieen im Kindesalter. Zeitschr. f. Chirurg. Bd. 68. H. 6.

mit dem Bruchsack, so dass zugleich mit den Adnexen ein Theil der Bruchsackwand reponirt werden musste; beide Kinder haben den Eingriff gut überstanden und sind dauernd geheilt geblieben.

Was schliesslich den erworbenen Nabelbruch kleiner Kinder betrifft, so erübrigt ja hier in der Regel ein operatives Eingreifen, weil die meisten dieser Brüche spontan oder unter einem Pflasterverband ausheilen, und die Einklemmungsgefahr der kindlichen Nabelbrüche fast gleich Null ist; immerhin giebt es Fälle, wo die extreme Grösse der Bruchgeschwulst und ihr längeres Fortbestehen eine operative Beseitigung wünschenswerth machen; ich habe aus derartiger Indication — meist auf Drängen der Angehörigen — 9 Kinder im ersten resp. zweiten Lebensjahr operirt. Die Chancen für die operative Heilung liegen hier etwas ungünstiger als beim Leistenbruch, weil ein eigentlicher Bruchsackhals fehlt, der Bruchsack vielmehr breitbasig in das parietale Peritoneum übergeht, wodurch eine Torsion und Ligatur desselben wohl nicht möglich ist. Ich bin in den letzten Fällen so vorgegangen, dass ich nach Resection der Nabelnarbe und der mit dieser verwachsenen Bruchsackkuppe sowohl die Serosa als den fibrinösen Nabelring durch eine Tabaksbeutelschnürnaht geschlossen, die Hautwunde darüber vertical vernäht habe. Die so operirten Kinder sind alle mit sufficientem Verschluss geheilt, während nach Verschluss der Bauchhöhle durch fortlaufende Peritonealnaht sich wiederholt herniöse Vorwölbungen in der Narbe bildeten, die zwar keine grössere Ausdehnung erlangten, aber doch noch nachträgliche Pelottenbehandlung benöthigten.

M. H.! Meine hier mitgetheilten Erfahrungen zusammenfassend, darf ich wohl sagen, dass die Radicaloperation der Brüche bei Kindern, sofern man die Säuglinge aus dem Spiele lässt, einen fast ungefährlichen, sehr einfachen und hinsichtlich des Dauererfolges weit sichereren Eingriff darstellt, als die gleiche Operation bei Erwachsenen.

28) Herr Eckstein (Berlin): „Weitere Erfahrungen über Hartparaffin-Prothesen, speciell bei Hernien.“ Mit Krankenvorstellung.*)

Vorsitzender: M. H., ich eröffne die Discussion über Hernien und über Paraffin-Prothesen und gebe für die Hernien zunächst Herrn Kredel das Wort.

Discussion:

Herr Kredel (Hannover): M. H., die günstigen Erfahrungen, wie sie Herr Maass mit der Operation kindlicher Leistenhernien gemacht hat, kann ich bestätigen und erweitern. 35 Hernien bei Kindern, die ich operirt habe, sind sämmtlich glatt und ohne Zwischenfälle geheilt, obwohl es meist kleine Kinder, zum Theil auch Säuglinge, waren, — bei Säuglingen natürlich nur wegen eingeklemmter Hernien oder Verwachsungen. Ich glaube, dass man in der That ein wesentliches Gewicht darauf legen muss, diese Wunden hermetisch zu schliessen und mit Collodium zu überpinseln, wie das der Herr Vorsitzende vor beinahe 20 Jahren für Radicaloperationen von Hernien empfohlen hat. Da-

*) S. Grössere Vorträge und Abhandlungen. Theil II.

gegen habe ich mich nicht entschliessen können, in der Art zu verfahren, wie die Herren Karewski und Maass, nämlich bloss den Peritonealsack am Hals abzubinden, sondern ich habe stets die Radicaloperation, früher nach Mc. Ewen, später nach Bassini, angeschlossen. Ich finde, wenn man sich in solchen Fällen zu einer Operation überhaupt entschliesst, so thut man gern ein übriges, um das Resultat zu sichern, und ich finde nicht, dass der Anschluss des Bassiniverfahrens die Gefahr wesentlich erhöht. Trotzdem glaube ich, dass man mit diesen Operationen im Kindesalter nicht zu freigebig sein soll. Ich behalte mir stets Beobachtungsfrist vor, probire ein oder zwei Bruchbänder und glaube, dass die Fälle, bei denen man mit Bruchbändern auskommt, im Grossen und Ganzen von der Operation zurückgewiesen werden sollen. Natürlich ist das Auskommen ein etwas dehnbarer Begriff. Es sind eine Reihe von Fällen dazwischen, wo ein gewisser Spielraum für die Indication bleibt; es spielen die socialen Verhältnisse natürlich mit hinein — Kinder armer Leute, die schlechter gepflegt werden können, wird man eher der Operation unterziehen als Kinder der besseren Stände.

Eine Gefahr, die immerhin nicht unterschätzt werden dürfte, glaube ich, liegt in dem Verhalten der Gefässe des Samenstranges. Das wird jedem einleuchten, der bei der Operation die zarten Gefässe der kleinen Kinder betrachtet. Sie sind ja unendlich zart, und gerade hier ist das Missverhältniss zwischen den Kindern und den Erwachsenen besonders gross, weil diese Organe erst in der Pubertät ein grösseres Wachsthum erfahren. Unter diesen Umständen kann man sich des Eindrucks nicht erwehren, dass auch die beste Operation gewisse Circulationsstörungen hinterlassen kann, sei es durch Narben, sei es durch Entzündungen, Thrombosen und dergleichen mehr, welche später für den Hoden nachtheilig werden könnten, und ich glaube, eine Statistik darüber, wenn sie Werth haben sollte, kann man eigentlich erst aufstellen, wenn die Patienten das Pubertätsalter hinter sich haben; berücksichtigt man nur das Kindesalter, so wird man vielleicht garnichts beweisen. Eine solche Statistik ist schwer zu erzielen; man verliert bis dahin die Leute meist aus dem Gesicht, oder man lebt nicht so lange.

Noch einige Worte nur über die Einklemmungen der Brüche bei Säuglingen. Sie kommen ja im Ganzen nur selten vor. Die Elasticität der kindlichen Theile ist gross, und es ist nicht wunderbar, dass man Einklemmungen eigentlich nur findet, wo besondere Bedingungen vorliegen; daher ist es auch nicht wunderbar, dass bei solchen Brucheinklemmungen so häufig Dickdarm als Inhalt gefunden wird. Mir ist aufgefallen, dass bei eingeklemmten Hernien der Säuglinge die unblutige Reposition in der Narkose selten gelingt, jedenfalls seltener als bei Erwachsenen. Ich habe acht oder neun Mal operiren müssen und nur zwei Mal unblutig reponiren können; in der Mehrzahl der Fälle war Dickdarm eingeklemmt. Man kann, wie ich glaube, den Dickdarm als Inhalt häufig vorher diagnosticiren, es ist mir wenigstens mehrfach gelungen. Die Brüche sind erstens ziemlich gross; der Dickdarm mit seinem Gekröse bildet einen grösseren Klumpen als viele Dünndarmbrüche. Zweitens, da die Bruchpforte weit sein muss, um diesen dicken Klumpen durchtreten zu lassen, pflegen die Einklemmungserscheinungen keine sehr heftigen zu sein.

Drittens ist aus demselben Grunde der Bruch weniger prall gespannt als sonst ein eingeklemmter Bruch, ja, ich habe mehrfach gefunden, dass er geradezu auffallend weich war, so dass ich Zweifel hatte, ob der Bruch überhaupt als Ursache des Erbrechens gedeutet werden konnte, und ich glaube, dass in dieser Hinsicht Irrthümer wohl vorkommen können. Trotzdem gehen die Brüche in der Narkose oft nicht hinein, und man muss bei vielen Operationen erst die Bruchpforten erheblich erweitern, um reponiren zu können. Endlich kann man ausnahmsweise den Wurmfortsatz im Bruchinhalt von aussen fühlen: in einem meiner Fälle konnte man ihn sogar durch die Haut hindurch sehen.

Herr Spitzy (Graz): M. H., erlauben Sie mir nur ein paar Worte zu den Ausführungen der Herren Maass und Eckstein. In der Kinderklinik zu Graz, der früheren Klinik Escherichs, hatte ich wiederholt Gelegenheit, Operationen von Hernien an Säuglingen auszuführen. Ich muss bemerken, dass wir durchweg gute Erfahrungen gemacht haben, auch bei Kindern unter dem ersten Jahre. Wir machen nur wenig Paraffininjectionen, nur bei jenen Kindern, bei denen wir eine Operationsmöglichkeit in Folge geringer Lebensenergie nicht annehmen können, z. B. bei atrophischen Säuglingen, sehen wir von der Operation ab und machen nur die Paraffininjection nach Eckstein. Am besten haben sich diese bei Inguinalhernien bewährt. Ich will ausdrücklich auf einige Gefahren bei Paraffininjectionen hinweisen. Der Schmelzpunkt dieser Paraffinmasse von 58—60 Grad liegt etwas hoch, insbesondere für die Haut von atrophischen Säuglingen. Es ist mir nun einmal passirt, und zwar nicht bei den ersten Fällen, dass an der Injectionsstelle eine Brandwunde entstand. Bei der geringen Tendenz zur Heilung, die die Haut dieser Kinder zeigt, ist es begreiflich, dass die Wunde auch nicht zuheilte; die Paraffinprothese wanderte langsam wieder hinaus. Ich möchte den Vorschlag machen, den Herr Eckstein auch selbst schon machen will, dass man bei Injectionen an Säuglingen den Schmelzpunkt des Paraffins bis auf 50 Grad und vielleicht auch etwas darunter herabsetzen möge, um diese Gefahren zu vermeiden. Bei Rectumprolapsen schwacher Säuglinge, bei welchen an eine Operation nicht zu denken war, habe ich eine, wie ich glaube, gute Methode ausfindig gemacht. Ich spritze nämlich das Paraffin nicht ringförmig ein, sondern nehme eine lange Nadel, steche sie parallel dem Rectum unter der Schleimhaut ca. 8 cm hoch ein und bilde nun Längsspangen; dadurch wird eine ringförmige Einschnürung vermieden und dem Rectum genügender Halt gegen das Umstülpen nach aussen gegeben. Ich glaube, dass man damit gute Erfahrungen wird machen können und empfehle diese Methode zur gelegentlichen Nachprüfung.

Herr Karewski (Berlin): M. H., ich operire jetzt seit über 16 Jahren Hernien bei kleinen Kindern und habe niemals mit Ausnahme solcher, die das vierte Lebensjahr überschritten hatten, eine andere Methode angewendet, als die von Herrn Maass genannte. Ich habe bisher nicht in einem einzigen Fall ein Recidiv gesehen, und es ist mir auch nicht bekannt, dass Recidive bei anderen Operateuren vorgekommen sind, die sich meiner Methode bedienen. Nun ist die Art und Weise der Operation, wie sie von mir gemacht wird, so überaus einfach, dass ich wirklich nicht weiss, warum man den kleinen

Kindern, wenn man einmal Hernien bei ihnen operirt, nicht die Wohlthat einer kurzen Operation mit einfachen Wundverhältnissen zu Theil lassen werden soll, und ich möchte doch bitten, das einfache Verfahren nachzuprüfen. Wie gesagt, ich habe in keinem einzigen Falle ein Recidiv gesehen; die Operation ist immer glatt verlaufen, obwohl ich auch sehr junge und atrophische Kinder operirt habe. Selbst bei Kindern mit Keuchhusten und anderen Affectionen des Respirationsapparats habe ich keinerlei Störung beobachten können. Die Kinder sind meist ambulatorisch behandelt worden, also ohne dass ihnen besondere Sorgfalt in der Wundbehandlung zu Theil geworden wäre, wie das in der Klinik der Fall ist.

Gestatten Sie mir noch, ein Wort hinzuzufügen bezüglich der Paraffininjection bei Mastdarmprolaps. Ich glaube, dass hier das Verfahren, circulär Paraffin einzuspritzen, alles leistet, was man verlangen kann und dass es von keiner anderen Methode übertroffen wird.

Herr Gersuny (Wien): Ich möchte, anschliessend an die Discussion über Hernien, einige Worte über die Anwendung von Paraffininjectionen zur Heilung von Hernien hinzufügen. Zunächst möchte ich betonen, dass es sehr wichtig ist, den chirurgischen Standpunkt beizubehalten. Ich bin durchaus dagegen, dass man bei operirbaren Hernien Injectionsversuche macht, weil man dabei statt naturgemässe Vereinigung zu erzielen, immer einen Fremdkörper einbringen würde. Es ist gewiss leicht möglich, dass einem Erfinder das Mittel, das er zuerst mit Erfolg angewendet hat, zu Kopfe steigt und dass er es dann auch in Fällen anwendet, für die es nicht geeignet ist. Aber dagegen möchte ich mich für meine eigene Person schützen und anderen gegenüber verwahren. Ich glaube, die Injectionsversuche bei Hernien sollen sich auf jene Fälle beschränken, in denen aus sachlichen Gründen eine Operation undurchführbar ist. Ich betone nochmals: In Fällen, wo eine Operation ausführbar ist, soll nicht statt einer solchen eine Injection gemacht werden. Ich möchte das für ganz unchirurgisch erklären. (Bravo!)

Was die Fälle, die uns hier vorgestellt worden sind, betrifft, so sind ja die plastischen Erfolge sehr schön. Die Erfolge bei den Hernien dagegen möchte ich mit etwas zweifelndem Auge ansehen. Der Patient mit der Recidive nach Herniotomie hat im subcutanen Gewebe ein grosses Paraffindepot, hinter dem sich beim Husten etwas hervorwölbt, was allerdings vielmehr dem Inhalt eines Bruchsackes entspricht als einer Prothese, so dass ich glaube, dass die Hernie in diesem Falle durch die Prothese bloss maskirt, aber nicht geheilt ist.

Zur Beurtheilung des Werthes der Injectionen an Stelle der Operation hat der Vortragende, Herr Eckstein, einen wichtigen Beitrag geliefert durch die Mittheilung, dass in dem einen Falle in Folge der Injection eine Incarceration zu Stande gekommen ist. Man muss sich auch gerade für die Nabelhernien der Kinder, die ein so verlockendes Gebiet bilden könnten, klar machen, was eine solche Injection bewirkt. Man stelle sich vor, es gelänge in idealer Weise, durch Injection in der Nabelgegend eine Platte zwischen Haut und muskulöse Bauchwand zu bringen; diese Platte hätte in der Mitte ein Loch, denn anders ist es nicht möglich, es geht ja der Fortsatz des Peri-

toneums zur Nabelnarbe; in späterem Alter entstehen die Hernien bei Menschen, die scheinbar keine Nabelnarbe haben, häufig genug dann, wenn sich eine dicke Fettschicht in ihrer Bauchwand bildet. Das hat den Effekt, dass sich die Nabelnarbe von der fibrösen Linea alba entfernt, und da an ihr der Fortsatz des Peritoneum hängt, so zieht sie in Form eines Trichters das Peritoneum durch den Nabelring hervor. Dieser Trichter wirkt als Keil, im Sinne der Erweiterung des Nabelringes, und auf diese Art entsteht die Hernie in vielen Fällen (Demonstration). Wenn man nun die Nabelnarbe dadurch emporhebt, dass man eine Paraffininjection macht, so würde man eigentlich künstlich das erzielen, was sonst erst durch das Fettwerden in späteren Jahren zu Stande kommt; es würde eine Aussicht auf Heilung nur dann möglich sein, wenn man das Paraffin zwischen Peritoneum und Muskulatur injiciren könnte, also an der inneren Seite der muskulösen Bauchwand. Dazu fehlt uns aber noch die Technik.

Ich möchte in Bezug auf die Methode der Injection noch einige Worte sagen, weil sich sonst leicht Missverständnisse einbürgern, die ich bedauern würde. Die sogenannte Hartparaffininjection unterscheidet sich von der Weichparaffininjection oder Vaselininjection durch etwa 10° Celsius (Differenz der Schmelzpunkte). Das ist der grosse Unterschied zwischen den 2 Präparaten, die angewendet werden. Aber der Unterschied ist im Effekt unmerklich, denn die Fälle, die ich hier gesehen habe, sehen ziemlich genau so aus, wie die, welche ich erziele, wenn ich weiches Paraffin verwende. Aber ein sehr grosser Unterschied liegt in der Methode, und zwar ist die Methode der Injection mit Vaselin eine ausserordentlich einfache; sie ist kaum schwieriger als die, welche man anwendet, um eine subcutane Morphiuminjection zu machen — cum grano salis —, während die Hartparaffininjection eine künstlichere Technik bedingt: man muss besondere Spritzen haben und muss das Paraffin in halb oder ganz flüssigem Zustand erhalten um es überhaupt hinein zu bringen. Diese Schwierigkeit fehlt bei der Vaselininjection. Die Gefahr der Embolien wird wohl bei jeder Methode bestehen. Wenn man Hartparaffin injicirt, so muss man es flüssig injiciren, und wenn man das Unglück hatte, mit der Nadelspitze in eine Vene zu gerathen, so hat man eine Embolie gemacht. Dasselbe würde bei dem weichen Paraffin eintreten. Wir verhüten das Entstehen von Embolien dadurch, dass wir der Vaselin-Injection eine Infiltration des Gewebes z. B. mit Schleich'scher Lösung vorausschicken. Das hat einen doppelten oder dreifachen Vortheil, nämlich zunächst den, dass wir sehen, welche Form durch die Injection entsteht, dann den anderen, dass wir das Gewebe anästhetisch machen und endlich den dritten, dass wir beim Zurückziehen des Stempels der Spritze sehen, ob die Nadelspitze etwa in eine Vene gelangt ist, denn dabei würde man Blut aspiriren und weislich die Injection unterlassen.

Ich will die Möglichkeit zugestehen, dass es Fälle giebt, in denen eine augenblicklich erhärtende Paraffinprothese wünschenswerth ist. Ich kenne diese Fälle bisher nicht, es kann sein, dass gewisse Hernien dahin gehören. Aber zu diesem Zweck könnte man eine Spritze anwenden, die keiner besonderen thermischen Einrichtung bedarf. Es geht, wie ich mich überzeugt habe,

ganz gut, dass man Paraffin von mehr als 50° Schmelzpunkt im kalten Zustande injicirt, nur muss der Druck sehr gross sein. Wenn man eine Schraube anwendet, (etwa wie beim Lithotriptor), um den Spritzenstempel vorzudrängen, so kommt das Paraffin als feines Stäbchen aus der Nadel hervor, und man würde so den Zweck wohl erreichen können, den man erstrebt.' Ich betone das deshalb, weil diese einfache Methode auch so einfach bleiben soll, dass sie von jedem Arzte geübt werden kann; ich möchte nicht, dass sie zum Monopol einer geringen Anzahl von Aerzten werde und dass sich eine Art von Virtuosenthum ausbilde. (Lebhaftes Bravo.)

Vorsitzender: M. H., so sehr ich mit Ihrem Bravo einverstanden bin, mache ich doch darauf aufmerksam, dass Beifalls- und Missfallensbezeugungen bei uns statutenmässig ausgeschlossen sind (Heiterkeit).

Herr Eckstein (Berlin) (Schlusswort): M. H., die Frage des Schmelzpunktes, die Herr Spitzy angeschnitten hat, wollte ich eigentlich in meinem Vortrag erledigen, habe es aber leider in der Eile vergessen. Ich wollte nämlich selber sagen, dass ich bei atrophischen Säuglingen und bei ganz zarter Haut mit dem Schmelzpunkte etwas heruntergehe — von 56—58 auf 50—52 °. Ich möchte dabei zugleich bemerken und habe das auch schon in einer früheren Arbeit hervorgehoben, dass ich nicht etwa auf den Schmelzpunkt von 56 bis 58° eingeschworen bin. Das ist durchaus nicht der Fall. Ich bin schon lange in besonderen Fällen mit dem Schmelzpunkte heruntergegangen, wenn keine besondere Härte der Prothese erforderlich war, z. B. bei Injectionen in die Mamma. Besondere Vortheile hat es aber nicht, auch spielt der Umstand, dass man niedriger schmelzendes Paraffin auch bei niedrigerer Temperatur einspritzen kann, bei meiner Technik keine Rolle. Was nun die Nabelhernien betrifft, so will ich gegenüber der Bemerkung des Herrn Regierungsrath Gersuny hervorheben, dass ich in anderen Fällen eine richtige runde Platte unter der Haut erzeugt habe. Ich hatte von diesen Fällen einen derartig zuverlässigen Eindruck, dass ich nicht glaube, dass die Befürchtung des Herrn Gersuny betreffs eines Recidivs sich verwirklichen wird.

Bezüglich des Schmelzpunktes ist Herrn Gersuny ein Irrthum untergelaufen. Er wendet Vaselin mit einem Schmelzpunkt von 40° an, ich verwende Paraffin mit einem Schmelzpunkt von 56—58°. Eine Differenz von 10° würde ich nicht sehr hoch anschlagen, sehr wohl hingegen eine Differenz von 16 bis 18 °.

Was die Leichtigkeit der Injection anbetrifft, so möchte ich dabei einer Verwechselung vorbeugen. Es giebt Vaseline, die bei 50 ° schmelzen, aber bei Zimmertemperatur wachsweich bleiben, andererseits giebt es Paraffine, die schon bei 42° schmelzen, aber bei Zimmertemperatur vollkommen hart sind. Nur auf das hochschmelzende Vaselin bezieht sich die von Herrn Gersuny beschriebene Leichtigkeit der Injection mittels Pravazspritzen, nicht aber auf ein Hartparaffin von 50° Schmelzpunkt. Dem gegenüber aber betrachte ich es als einen wesentlichen Vortheil, dass man in der Lage ist, in dem Hartparaffin einen Stoff in den Körper einzuführen, der sofort, nicht erst nach Wochen und Monaten, hart wird. Ich würde nicht in der Lage sein, die Patienten, die ich — zum Theile wenigstens — vor kurzer Zeit erst in einer einzigen Sitzung

geheilt habe, Ihnen so schnell vorzustellen. Herr Gersuny hat selber bei einigen Fällen von Hemiatrophia facialis eine ganze Reihe von Injectionen nöthig gehabt, weil das flüssige Vaselin nicht an Ort und Stelle geblieben wäre, wenn er grössere Quantitäten injicirt hätte. Ich möchte auch darauf aufmerksam machen, dass er in einer Arbeit von Moszkowicz darauf verweisen lässt, dass er in einem Falle, wo er eine grössere Quantität in die Kieferhöhle zur Vermeidung einer Ankylosirung injicirt hat, noch nach einem Jahre das Vaselin völlig flüssig fand, während das Hartparaffin innerhalb einiger Minuten erstarrt gewesen wäre.

Was die Schwierigkeit der Injectionen anbetrifft, so bestreite ich ganz entschieden, dass — wenigstens bei Anwendung meiner Spritze — irgend welche Schwierigkeit vorliegt. Wenn die Herren es wünschen, so bin ich gern bereit, an geeigneten Fällen die Injection zu demonstriren. Ich möchte aber nicht unterlassen, zu betonen, dass, selbst wenn eine Schwierigkeit mit dem Verfahren verbunden wäre, das doch kein Grund wäre, es abzulehnen; denn es kommt doch darauf an, dass der Patient geheilt wird, nicht darauf, ob die dafür geeignetste Methode leicht oder schwer ist.

Hinsichtlich der Embolien möchte ich noch bemerken, dass Herr Gersuny selbst zwei gehabt hat, dass ich aber — und eben so wenig irgend ein Anderer, der die Hartparaffinmethode angewandt hat — niemals eine Embolie erlebt habe, trotzdem ich selber 500 Injectionen gemacht habe.

Vorsitzender: Ich glaube, nun die Discussion schliessen zu können. — Ich gebe Herrn Gersuny noch zu einer kurzen Bemerkung das Wort.

Herr Gersuny (Wien): M. H., ich will nicht unbescheiden sein, sondern nur über die wissenschaftliche Seite der Angelegenheit noch ein Wort sprechen. Es unterscheiden sich die Effecte der Injectionen in der That anatomisch sehr wesentlich von einander, je nachdem man leicht oder schwer schmelzbare Substanzen verwendet. Das Hartparaffin giebt einen Klumpen, der die Form behält, die er unmittelbar nach der Injection erhalten hat und im Ganzen von einer Kapsel eingeschlossen wird, während das breiige oder halbflüssige Vaselin sich mehr dem Gewebe anpasst, in dessen Spalten es in der Form von feinen Tröpfchen eingelagert ist. Wenn man nach wenigen Wochen untersucht, ist das mikroskopische Bild beiläufig so, wie das von entzündetem Fettgewebe; es sind kleine Fettkugeln, von zellreichem Bindegewebe umschlossen. Das ist allerdings ein grosser Unterschied. Unser Körperfett ist bei Körpertemperatur auch flüssig und bleibt doch an seinem Ort, weil es in ähnlicher Weise eingeschlossen ist. Es besteht also der Unterschied, dass das Vaselin in ganz feiner Vertheilung die Gewebe durchsetzt, während härteres Paraffin in einer Masse bleibt. Der Fall, den der Herr Vorredner erwähnte, war kein Fall von Injection; in eine offene Knochenhöhle hatte ich Vaselin aus einer Schale eingegossen und darüber die Haut vernäht; da konnten solche Verhältnisse wie nach einer Injection ins Gewebe nicht erwartet werden.

29) Herr Wilms (Leipzig): „Der Mechanismus der Knotenbildungen des menschlichen Darmes.“ Referat mit Demonstrationen.

Die Entstehung der zwischen Flexura und Dünndarm sich schlingenden Knoten ist nur unter Berücksichtigung der Peristaltik und des Strangulationsmechanismus verständlich.

Nicht ein Herumschlagen grosser Darmpackete ist, wie man früher annahm, die Ursache der Knotenbildung. Hinter dem Flexurstiel kommt bei Flexurblähung eine Art Bruchpforte zu Stande, durch welche eine Dünndarmschlinge durchtritt. Die am abführenden Schenkel wirkende Peristaltik holt durch die Bruchpforte den abführenden Schenkel bis zum Coecum herein und der Knoten ist fertig. Sämmtliche bekannte Formen von Knotenbildung lassen sich leicht unter Berücksichtigung der genannten Momente deuten und in ihrer Entwicklung demonstriren.

Vorsitzender: M. H., noch ein Wort. Es ist mir gesagt worden, dass verschiedene Herren sich scheuen an dem Festessen theilzunehmen, weil sie nicht mit einem Frack versehen sind. Ich mache darauf aufmerksam, dass der grösste Theil aller Herren im Ueberrock erscheint. (Zuruf: Im gewöhnlichen Rock!)

Endlich mache ich darauf aufmerksam, dass wir Punkt 2 Uhr unsere Verhandlungen wieder aufnehmen.

Ich schliesse die Sitzung.

(Schluss der Sitzung 12 Uhr 35 Min.)

---

b) Nachmittags-Sitzung 2 Uhr.

D. Unterleibschirurgie im Allgemeinen. Pankreas, Leber, Milz.

Die Sitzung wird um 2 Uhr durch den Vorsitzenden eröffnet.

30) Herr Haasler (Halle): „Ueber Darmstenose“*).

31) Herr Schloffer (Prag): „Ueber die Entstehung traumatischer Darmstricturen.“

M. H.! Ich habe vor mehreren Jahren auf Grund eingehender experimenteller Untersuchungen über die Entstehung traumatischer Darmstricturen, die Annahme ausgesprochen, dass solche Stricturen nicht nur auf Grund verschiedenartiger Verletzungen des Darmes selbst zu Stande kommen können, sondern wohl auch auf Grund von Verletzungen, die lediglich das Mesenterium und dessen Gefässe betreffen. Ich wurde auf diese Vermuthung durch die freilich seltenen Beobachtungen von embolischen Darmgeschwüren, die nicht zur Perforation des Darmes geführt haben, gebracht. Auch diese kommen ja ausschliesslich durch eine Störung in der Blutcirculation des Darmes zu Stande und auch diese führen ausnahmsweise zu consecutiver Stricturbildung. Es

*) S. Grössere Vorträge und Abhandlungen. Theil II.

wollte mir damals durch längere Zeit nicht glücken, im Thierexperiment an Hunden und Kaninchen durch Abreissung des Mesenterium vom Darme und Unterbindung der mesenterialen Blutzufuhr brauchbare Befunde zu erzielen. Denn entweder erholte sich der Darm des Thieres vollkommen oder es kam zur Darmgangrän mit Perforationsperitonitis. Schliesslich gelang es mir aber doch, in 2 Fällen einmal ein halbcirculäres, einmal ein vollkommen circuläres, schmales und tiefgreifendes Geschwür zu erzeugen. Dass aus dem letzteren Geschwüre sich mit der Zeit eine Darmstrictur entwickelt hätte, muss mit grosser Wahrscheinlichkeit angenommen werden. Ich habe nun in den letzten Jahren diese Experimente an Hunden oftmals wiederholt, und ich verfüge nun über 10 histologisch untersuchte, verwendbare Befunde. In 3 Fällen gelang es mir, lediglich durch Unterbindung der mesenterialen Blutzufuhr ausgesprochene circuläre Narbenstricturen zu erzeugen. Es ist dadurch der Beweis erbracht, dass die Störung der mesenterialen Blutzufuhr für sich allein im Stande ist, circuläre Darmstricturen zu erzeugen. Es ist dabei nur nothwendig, dass die Grösse dieser Störung einen ganz bestimmten Grad erreicht, aber auch diesen nicht überschreitet. Es müssen durch die ischaemische Nekrose schmale, bandförmige, die ganze Dicke der Darmwand (vielleicht mit Ausschluss der Serosa) betreffende Substanzverluste entstehen und gleichzeitig Verklebungen dieses erkrankten Darmabschnittes mit der Bauchwand, mit anderen Darmschlingen oder mit dem Netz eintreten.

Auf Grund dieser Erkenntniss halte ich es für wahrscheinlich, dass unter Umständen die Mesenterialverletzung als solche beim Zustandekommen von Darmstricturen nach stumpfen Bauchverletzungen beim Menschen als einziges ätiologisches Moment in hohem Maasse mit in Frage kommt. Dies um so mehr, als in dem einzigen Falle von traumatischer Darmstrictur, von dem mir klinische Aufzeichnungen über das Verhalten des Mesenterium zur Verfügung stehen, ein nicht unbeträchtlicher Mesenterialriss mit vernarbten Rändern im Bereiche der stricturirten Darmpartie vorgefunden wurde.

32) Herr Clairmont (Wien): „Ueber Darmgifte bei Ileus."

M. H.! Die Versuche, die Herr Ransi und ich im Laboratorium der I. chirurgischen Klinik in Wien ausführten, sollten der Frage nach der Natur der beim Ileus sich bildenden Darmgifte, sowie einer darauf basirenden Erweiterung der Therapie nähertreten. Wenn Nelaton die Enterotomie bei Ileus empfahl, so geschah dies in der naheliegenden Erkenntniss, dass der nicht entleerte Darminhalt den schweren Symptomencomplex des Ileus hervorrufe. Eine Vorstellung über die Entstehung desselben hatte er nicht. Erst später wurden jene Theorien aufgestellt, die man kurzweg als nervöse Reflex-, Intoxications- und Infectionstheorie bezeichnet. Kocher schloss sich den letzteren an, als er neuerdings die Entleerung des Darmes besonders empfahl und in den Vordergrund stellte. Im Uebrigen blieb die Aufstellung dieser Theorien für die Therapie des Ileus unfruchtbar. Wenn sich auch in fast jeder Arbeit das Schlagwort Autointoxication findet, so war diese nicht nur nicht bewiesen, sondern blieb auch — bis auf die Entleerung des giftigen

Darminhaltes — unbehandelt. Es wurde kein Versuch gemacht, die schon resorbirten Gifte im Organismus zu paralysiren. Erst in den letzten zwei Jahren versuchte Kukula in einer ausführlichen Arbeit und später Albeck den Beweis der Autointoxication zu liefern, ohne dass ihnen dies in sicherer Weise gelungen wäre. —

Ueber den ersten Theil unserer Versuche haben wir schon auf dem Carlsbader Naturforschertag berichtet. Wir wiesen nach, dass der durch Filtriren bacterienfrei gemachte Darminhalt giftig wirke. Wir glaubten nach den damaligen Versuchen der intravenösen Injection eine besondere Bedeutung zusprechen zu müssen. Weiter fanden wir, dass die Resorptionsverhältnisse im Darmcanal oberhalb des Stenose sich in der Weise verändern, dass die Resorption beschleunigt wird. So konnten wir die Intoxication bei relativ geringer Giftstärke erklären. Bei unseren seither angestellten Versuchen konnten wir nachweisen, dass die experimentelle Giftwirkung nicht an die intravenöse Injection gebunden ist, sondern dass es auch bei anderer Applicationsweise gelingt, die Versuchsthiere zu töten, vorausgesetzt, dass nur hinreichend grosse Dosen gewählt werden. So gelang es uns fast stets bei Mäusen, denen 1—2 ccm filtrirten Ileus-Darminhaltes injicirt worden war, den Tod durch Giftwirkung unter denselben Erscheinungen zu beobachten. So wurde es uns ermöglicht, zu der grossen Reihe der folgenden Versuche ein kleineres Versuchsthier zu benutzen.

Bei dem reichlichen Vorkommen von Bacterien im Darmkanal war mit der Annahme der Autointoxication auch schon die Vermuthung verknüpft, dass es sich um Toxine bacteriellen Ursprungs handele. Gerade diese Annahme war es, die uns nach Analogie zu toxischen Infectionskrankheiten, z. B. Diphtherie oder Tetanus, dazu führte, eine antitoxische Behandlung des Ileus anzustreben.

Die erste Frage, die gelöst werden musste, war folgende: Sind thatsächlich im Darmcanal bei Ileus bacterielle Toxine vorhanden, welche die Giftwirkung hervorrufen? Eine Entscheidung dieser Frage konnte nur durch Untersuchung der Eigenschaften dieser Gifte und einen Vergleich derselben mit anderen Toxinen erreicht werden. Die Gifte wurden durch Filtriren des durch experimentellen Ileus erzeugten Darminhaltes durch Reichelfilter gewonnen. Sie stellten klare, hellgelb bis dunkelbraun gefärbte, schwach sauer reagirende, faeculent riechende Flüssigkeiten dar. Wir prüften zuerst das Verhalten gegenüber Erhitzen auf verschiedene Temperaturen auf verschieden lange Zeit. Als Beispiel sei folgender Versuch erwähnt. Ein Gift, von dem $1^1/_2$ ccm in wenigen Minuten tödtete, wurde durch eine Stunde auf 60, 80 bis 100^0 erhitzt und sämmtliche Versuchsthiere gingen ein, nur zeigte sich in der Zeit bis zum Eintritt des Exitus eine leichte Verzögerung. Aus diesen und anderen Versuchen geht hervor, dass die Giftwirkung des gestauten Darminhaltes durch Erhitzen nicht zerstört, sondern nur ganz unwesentlich beeinträchtigt wird.

Um der Entstehung der Gifte näher zu kommen und auch für spätere Zwecke über grössere Giftmengen zu verfügen, wurden Bouillonkolben von 200—250 ccm mit 3 Oesen des Darminhaltes beschickt. Durch diese hoch-

gradige Verdünnung war die Uebertragung des Giftes in die Bouilloncultur ausgeschlossen. Nach 4—5 tägigem Wachsthum wurden diese Culturen durch Reichelfilter bacterienfrei gemacht und die so erhaltene klare, gleich dem Darminhalt faeculent riechende Flüssigkeit auf dieselben Versuchsthiere und in denselben Mengen wie dieser in Bezug auf Giftwirkung geprüft. Diese Versuche zeigten, dass die Thiere mit vollkommen analogen Erscheinungen wie die mit filtrirtem Darminhalt geimpften eingingen und zwar auch je nach der gewählten Menge in wenigen Minuten bis zu einer Stunde. Wenn auch die vollkommene Identität dieser beiden Giftwirkungen nur durch das physiologische Experiment erbracht werden kann, das noch aussteht, so möchten wir doch an derselben nach dem Gesagten nicht zweifeln, zumal da die Gifte weitere gemeinsame Eigenschaften haben. Es war uns also gelungen, das für die Giftwirkung bei Ileus verantwortlich gemachte Gift in vitro durch Ueberimpfung darzustellen. Versuche, aus dem Bacteriengemisch einzelne Stämme zu isoliren, welche die Gifte producirten, ergaben das Resultat, dass in keiner Cultur, die von einer Art angelegt war, eine ähnliche Giftwirkung hätte constatirt werden können. Wir mussten daher annehmen, dass die Giftproduction in der Bouilloncultur und rückschliessend im gestauten Darminhalt ausschliesslich als das Resultat combinirter Bacterienwirkung aufzufassen sei. Auch die Gifte der Bouilloncultur zeigten durch Erhitzen keine Veränderung.

Bei der Frage, ob die in dem gestauten Darminhalt vorhandenen Gifte Toxine im strengsten Sinne des Wortes sind, müssen wir noch zwei Befunde anführen. Erstlich die Möglichkeit, das Gift durch ganz geringe Mengen normalen Gehirnes zu paralysiren. Es war dies ein Versuch, den wir nach dem bekannten Wassermann'schen Versuch mit Tetanustoxin anstellten, da uns die nervösen Erscheinungen, tonische und klonische Krämpfe, gesteigerte Reflexerregbarkeit, auf diesen Weg hinwiesen. Die hierher gehörigen Versuche fielen zur Hälfte positiv, zur Hälfte negativ aus. In der ersten Reihe gelang es uns nämlich, ein Gift, dessen Wirksamkeit neuerlich auf ein Controlthier geprüft wurde, durch Mischen mit einer ganz geringen Menge von normalem Meerschweinchen- oder Kaninchengehirn und Halten dieser Mischung durch 2—4 Stunden bei 37° unwirksam zu machen. Identische Versuche mit dem Gift aus der Bouilloncultur haben wir nur vier Mal ausgeführt, sie ergaben aber auch da zwei Mal ein eindeutiges positives Resultat.

Einmal konnten wir ein Verschwinden der Giftwirkung in Folge längeren Stehens des Darmgiftes beobachten, eine Erscheinung, die uns an die für das Diphtherietoxin wohlbekannte Erscheinung des Abbaues dieses Giftes erinnert.

Wenn es schon nach den beschriebenen Eigenschaften des Darmgiftes wahrscheinlich war, dass es sich nicht um bacterielle Toxine κατ' ἐξοχήν handle, namentlich wegen der Hitzebeständigkeit, so wurde diese Auffassung noch bestärkt durch die bisher von uns ausgeführten Versuche, gegen diese Gifte durch Immunisirung Antikörper zu erzeugen. Wir versuchten sowohl eine active wie passive Immunisirung. Zu der ersteren verwendeten wir vor allem als Versuchsthiere weisse Mäuse. In Zwischenräumen von 6—10 Tagen wurden die Injectionen wiederholt, wir begannen mit $^1/_{10}$—$^1/_{20}$ der letalen

Dose. Trotzdem gelang es uns nicht, die Thiere gegen die schliesslich injicirte tödtliche Menge zu schützen, es schien vielmehr, wie wenn die Thiere sogar überempfindlich wurden, indem sie schon bei Injection von Mengen, die unter der letalen Dose lagen, eingingen. Ebenso ergab die passive Immunisirung negative Resultate. Hunden wurden im Zeitraum von mehreren Wochen 110—200 ccm des Giftes injicirt. Ihr Serum mit dem Gift vermengt und zwei Stunden bei Bruttemperatur gehalten war nicht im Stande das Gift zu paralysiren.

Aus den kurz angeführten Resultaten unserer zahlreichen Versuche muss der Schluss gezogen werden, dass es es vorläufig nicht nur nicht gelingt, die Therapie des Ileus im Sinne der Intoxicationstheorie und zwar im Sinne einer Serotherapie im weitesten Sinne zu erweitern, sondern dass auch für die Zukunft keine Hoffnung auf Erfüllung dieses Wunsches vorhanden ist. Die Protokolle unserer Versuchsreihen werden wir demnächst ausführlicher publiciren.

33) Herr Payr (Graz): „Ueber die sogenannte Frühoperation bei Epityphlitis". *)

34) Herr Sonnenburg (Berlin) und Herr Federmann (Berlin): „Die Bedeutung der Leukocytose bei der Perityphlitis".

Herr Federmann (Berlin): M. H.! Seitdem Curschmann**) auf dem Naturforschertag zu Hamburg 1901 auf Grund 60 untersuchter Fälle von Perityphlitis seine Mittheilungen über das Verhalten der Leukocyten bei dieser Krankheit machte, sind zahlreiche Veröffentlichungen über diesen Gegenstand erschienen, die beweisen, welches Interesse allerorts für die Frage besteht. Diese Arbeiten enthalten zum Theil eine Bestätigung der Angaben C.'s, zum Theil weichen sie davon ab.

Da es mir möglich gewesen ist, an einem relativ recht grossen Material die Angaben C.'s nachzuprüfen und in mancher Hinsicht zu erweitern, so möchte ich mir erlauben, die von mir gewonnenen Resultate der Gesellschaft vorzulegen.

Ich habe in den letzten $1^1/_2$ Jahren ca. 150 acute und subacute Fälle von Perityphlitis auf ihre Blutbeschaffenheit hin in den verschiedensten Stadien ihres Verlaufes untersucht. Chronische Fälle kommen wenig in Betracht, da das Verhalten der Leukocytose bei denselben wenig Interesse darbietet. Die Untersuchungen wurden mit der grössten Sorgfalt, meist von mir selbst nach der Thoma-Zeiss'schen Methode, ausgeführt. Die Zählungen, die selbstverständlich unter Ausschliessung aller schon an sich eine Vermehrung bewirkenden Factoren gemacht wurden, geschahen gewöhnlich einmal am Tage, bei besonders wichtigen Fällen aber 2—3 mal. Sämmtliche Fälle wurden operirt, so dass die Diagnose durch die Autopsie in vivo bestätigt werden konnte.

M. H.! Es war mir bei meinen Untersuchungen vor allem darum zu thun,

*) S. Grössere Vorträge und Abhandlungen. Theil II.

**) Curschmann, Münch. med. Wochenschr. 1901. No. 48 u. 49.

den jeder anatomischen Form der Perityphlitis eigenthümlichen Leukocytentypus aufzufinden und das gemeinsame Band, das sie alle verbindet. Für den Chirurgen kann es sich ja, wenn er nicht unterschiedslos jeden Fall sofort operiren will, nicht lediglich darum handeln, ob eine eitrige oder nicht eitrige Perityphlitis vorliegt, sondern für ihn kommt es vor allem darauf an, zu entscheiden, muss hier sofort operirt werden, oder kann ohne Gefahr ein für die Operation günstigerer Zeitpunkt abgewartet werden, d. h. kommt der Process zur Begrenzung oder schreitet er unaufhaltsam weiter.

Es fragt sich, was leistet in dieser Hinsicht die Leukocytenuntersuchung! Wenn ich als bekannt voraussetzen darf, dass wir die Leukocytose als heilsame Reaction des Organismus gegenüber der Infection aufzufassen haben, so geht aus dieser Thatsache weiter hervor, dass es im Wesentlichen zwei Momente sein werden, die den Ausfall der Reaction bestimmen. Diese beiden Momente sind die Infectionsintensität und die Reactionskraft des Körpers. Also nicht die Grösse oder Beschaffenheit des Exsudats sind von erheblichem Einfluss auf die Höhe der Leukocytose, sondern lediglich diese beiden Momente. Da die Reactionskraft des Organismus das constantere von beiden darstellt, bleibt als das schwankendere und insofern wichtigere die Infectionsintensität übrig, wenn auch die Reactionskraft bei Kindern eine ausserordentlich wechselnde, meist höhere genannt werden muss. Als dritter werthvoller Factor kommen die örtlichen Bedingungen in Betracht, unter denen die Infection zur Wirkung gelangt. Da sich bei der Perityphlitis die Entzündung am Peritoneum abspielt, das wie kein anderes Organ befähigt ist, jeden feinsten Reiz wiederzuspiegeln, so erklärt sich hierdurch auch die grosse Empfindlichkeit der Reaction bei dieser Krankheit. So werden wir aber auch geradezu dazu gedrängt, die Betheiligung des Peritoneums neben den anatomischen Veränderungen am Appendix zur Grundlage und zum Eintheilungsprincip für unsere weiteren Darlegungen zu wählen. Für letztere werden Sie aber auch erkennen, dass nur durch ein Verständniss des pathologisch-anatomischen Vorgangs, wie es Sonnenburg längst für die Diagnose der Perityphlitis gefordert hat, der Blutbefund richtig bewerthet werden kann und dass umgekehrt wieder durch die Untersuchung des Blutes das Verständniss für den anatomischen Process erleichtert und gefördert wird.

Ich beschränke mich heute nur auf die Darstellung der Leukocytencurve und verzichte darauf, auf alle die interessanten und wichtigen Beziehungen zu den übrigen Symptomen, vor allem der Temperatur und der Differentialdiagnose einzugehen. Aber ehe ich an die Besprechung meiner Resultate herangehe, möchte ich doch, wie alle meine Voruntersucher, ausdrücklich davor warnen, die folgenden Zahlen allzu schematisch aufzufassen und der einmaligen Zählung eine zu grosse Bedeutung beizulegen. Nicht die absolute Zahl ist von Werth, sondern das Steigen und Fallen der Leukocyten, die Leukocytencurve.

I.

Ich habe 25 Fälle von Appendicitis simplex näher untersucht. Es handelte sich hierbei stets um einfache catarrhalische Entzündung oder Empyem

des Organs mit sero-fibrinöser Ausschwitzung in der Umgebung. Die klinischen Erscheinungen — auch wenn sie schwererer Natur waren — gingen stets nach 3—4 Tagen, manchmal auch etwas später, zur Norm zurück. Die Diagnose war in der Regel leicht zu stellen.

Die Appendicitis simplex geht stets mit einer nicht unerheblichen Leukocytose einher, die zwar meist unter 20000 liegt, in manchen Fällen jedoch, besonders bei Epyemen, auch höhere Zahlen bis zu 25000 erreichen kann, je nach der Virulenz der Infection. Zwei solche Fälle wurden am zweiten Tage operirt und die Diagnose bestätigt. Selbst eine hohe Leukocytose in den ersten 2—3 Tagen spricht also nicht unbedingt für einen eitrigen Process. Immer aber geht bei Appendicitis simplex die Leukocytose in den ersten 3 bis 5 Tagen parallel der Temperatur und den übrigen Symptomen zur Norm herab.

Perityphlitis im freien Intervall besteht ohne Leukocytose.

II.

Der Schwerpunkt der Diagnose bei den eitrigen Formen der Perityphlitis beruht in der Entscheidung der Frage, wird der Process zur Begrenzung kommen oder nicht. In dem einen Fall handelt es sich um den gutartigen circumscripten Abscess, im anderen um die fortschreitende freie Peritonitis.

Ich beginne mit der circumscripten eitrigen Peritonitis, die wir gewöhnlich mit Appendicitis perforativa bezeichnen. Ich habe Gelegenheit gehabt, ca. 70 Fälle in den verschiedensten Stadien der Entwickelung zu beobachten und zu untersuchen.

Es werden in der Regel zwei Entstehungsmöglichkeiten des perityphlitischen Abscesses angenommen; die eine ist die seltene, dass ein ursprünglich fibrinöses Exsudat nachträglich zur Abscedirung kommt, die zweite, welche wir für die gewöhnliche ansehen und mit der allein ich mich hier beschäftigen will, ist die, dass der eitrige Herd durch primäre Perforation oder Continuitätsinfection durch den Wurmfortsatz entsteht und dann secundär durch peripheres Wachsthum fortschreitet.

Die Appendicitis perf. setzt entsprechend der schwereren Infection mit einer hohen Leukocytose ein, in der Regel mit Zahlen über 20000. Diese Zahl beginnt aber schon am 2.—3. Tage langsam wieder abzusinken, gewöhnlich nicht ganz bis zur Norm, sondern ungefähr bis zu einer Höhe von 15000 am 5. bis 6. Tage. In einzelnen Fällen bleibt nun die Leukocytose 3 Wochen hindurch dauernd auf einer Höhe von 15—18—20000 stehen, um dann erst normale Werthe zu erreichen, zugleich mit der Resorption des sicher vorhandenen Abscesses. Ich verfüge über drei derartige Beobachtungen, die fünf Wochen nach Beginn der Erkrankung im freien Intervall operirt wurden, ohne eine Spur von Exsudat. In einem Fall war der Eiter durch Punction nachgewiesen, im anderen wurde die Abscessdiagnose durch geringe Eitermengen im Stuhl gesichert.

Andere wieder, bei denen es mit einer einmaligen leichteren Infection abgethan ist, haben am 5.—6. Tage bereits endgültig die Norm, d. i. 10000 erreicht und gehen ungestört in Resorption über.

Gewöhnlich aber, wenn am 5.—6. Tage die Zahl 10—15000 erreicht ist, pflegt nach Ablauf einiger weiterer Tage ein erneuter, bald schnellerer, bald allmählicherer Anstieg, oft bis zu Zahlen von 30000 zu erfolgen, die nun entweder so hoch bleiben oder allmählig wieder absinken. Dieser Anstieg der Leukocytose ist natürlich ein Zeichen für das ein mehr oder weniger rasche Fortschreiten der Eiterung. Gleichzeitig mit diesem Anstieg der Leukocytose zeigen auch alle übrigen Symptome eine Steigerung. Welchen besonderen Werth die Leukocytenuntersuchung hier beim Fehlen anderer Symptome hat, leuchtet ohne Weiteres ein.

Es ist nun selbstverständlich, dass wir in jedem Stadium des Processes den Patienten zur Behandlung bekommen können; die Kenntniss von dem Vorhandensein eines gesetzmässigen Verlaufes der Leukocytencurve giebt uns stets die Möglichkeit den Bluthefund in jeder Periode richtig zu bewerthen. Erhalten wir so beispielsweise am Ende der ersten oder Anfang der zweiten Woche einen Patienten mit hoher Leukocytose zur Untersuchung und bietet er schwere klinische Symptome, so ist sofort zu operiren, da der Abscess im rapiden Wachthum begriffen ist. Constatiren wir hohe Leukocytose ohne bedrohliche übrige Symptome, so können wir 24 Stunden abwarten, um dann je nach dem weiteren Steigen oder Absinken der Leukocytose zur Operation zu schreiten oder weiter abzuwarten, wenn der Process im Rückgang begriffen ist. Bleibt die Leukocytose nach 24 Stunden gleich hoch, so entscheiden die übrigen Symptome. Finden wir aber nach Ablauf der ersten Woche niedrige oder fehlende Leukocytose, so beweist dieser Befund an sich nichts gegen das Vorhandensein eines circumscripten Abscesses, da nur der fortschreitende Process einen Ausdruck im Blutbild findet.

M. H.! Sie ersehen selbst, von welch grossem Wert eine genaue anamnestische Zeitbestimmung seit dem Beginn der Erkrankung für die Beurtheilung des Blutbefundes ist, besonders dann, wenn die übrigen Symptome zweifelhafter Natur sind. Sie werden aber weiter mit mir der Meinung sein, dass die Bedeutung und Sicherheit der Leukocytenuntersuchung wächst, je weiter der Process über die ersten Anfänge hinaus ist, da in den ersten 2—3 Tagen die Reactionskraft des Organismus eine zu sehr schwankende Grösse darstellt.

Ehe ich die circumscript-eitrige Peritonitis verlasse, muss ich noch kurz auf die äusserst wichtigen und gefährlichen Fälle eingehen, die auf der Grenze zwischen abkapselnder und fortschreitender eitriger Peritonitis stehen, bei denen zwar an und für sich eine gewisse Tendenz zur Begrenzung vorliegt, bei denen es aber trotzdem, wegen unaufhörlicher Nachschübe und mangelnder Widerstandskraft des Körpers nicht zur definitiven Abkapselung kommen kann. Ich habe 10 hierhergehörige Fälle, die ohne Operation in der Regel zur sog. progredient fibr.-eitr. Peritonitis und zum Tode führen, beobachtet, zwei davon, weil zu spät zur Operation gekommen, starben. Die Kenntniss des Verhaltens der Leukocyten ist in diesen Fällen besonders wichtig, weil wir es hier in der Regel mit relativ niedrigen Zahlen zwischen 15—20000 zu thun haben, die schon am 2.—3. Tage zu constatiren sind und dann, trotzdem der Process dauernd fortschreitet, auf dieser niedrigen Höhe, die in gar keinem Verhältniss zur Schwere des Processes steht, lange constant verharren,

wenn sie nicht „in Folge einer plötzlichen Perforation vollständig absinken oder, falls die multiplen Abscesse sich bilden, rasch und constant bis zu sehr hohen Werthen ansteigen (s. Figur 1). Man muss diese Thatsachen kennen,

Figur 1.

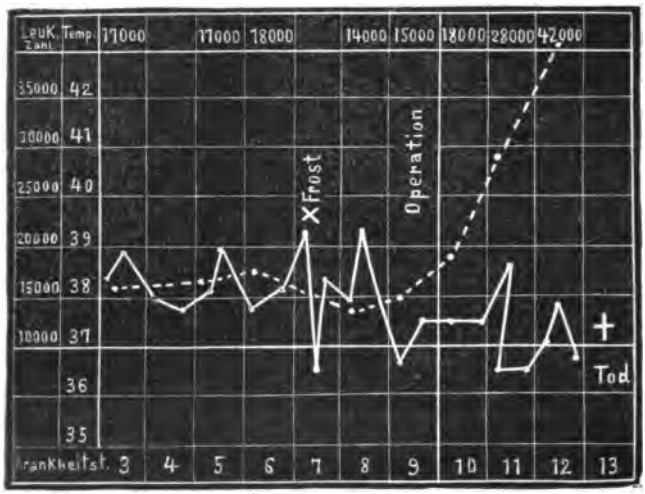

— Temp. --- Leukocytose.

weil die klinischen Symptome in diesen Fällen oft sehr unsicher, die Temperatur sogar normal sein kann, und weil man sich durch die relativ niedrige Zahl leicht verleiten lässt, immer und immer wieder auf ein weiteres Absinken im Sinne der Abkapselung zu warten. Die niedrige Leukocytose erklärt sich als äusserste Grenzanstrengung des Organismus, der zwar noch nicht ganz erlahmt, andrerseits aber zu der nothwendigen grösseren Leistung unfähig ist. Diese Fälle müssen bald operirt werden, trotz relativ niedriger Leukocytose. Bei der Operation findet sich stets freie Bauchhöhle und oft entstehen secundäre Abscesse. Andere Fälle von progr. eitr.-fibrinöser Peritonitis verlaufen unter dem Bilde einer von Anfang an dauernd bis zu den höchsten Werthen ansteigenden Leukocytose (s. Curve).

Resumé:

1. Die Appendicitis perforativa mit circumscript-eitriger Peritonitis verläuft unter einer typischen Leukocytencurve. Sie beginnt mit hoher Leukocytose, gewöhnlich über 20000, die in der Regel in den ersten 5-6 Tagen auf 10—15000 absinkt, um dann
   a) entweder normal zu bleiben, wenn der Abscess in Resorption übergeht, oder
   b) um allmählicher oder rascher wieder auf 20000 und darüber anzusteigen, je nach dem langsameren oder rapideren Wachsthum des Abscesses.

2. Die Appendicitis perforativa mit mangelhafter Abkapselung, weist gleichfalls in den ersten 2—3 Tagen hohe Leukocytose auf, die aber gewöhnlich am 3. Tage auf 15—20000 absinkt, um dann trotz schwerer klinischer Symptome lange auf dieser niedrigen Zahl zu verharren und erst bei multipler Abscessbildung rasch und constant zu sehr hohen Werthen anzusteigen.
3. Aus diesen Curven ergeben sich folgende practische Gesichtspunkte:
   a) Hohe Leukocytose in den ersten 2—3 Tagen ist der Ausdruck schwerer Infection, giebt aber an sich keine Indication zur Operation.
   b) Hohe Leukocytose jenseits der ersten 5 Tage, bei schweren klinischen Symptomen, spricht für fortschreitenden Abscess und indicirt sofortige Operation.
   c) Hohe Leukocytose jenseits der ersten 5 Tage ohne bedrohliche Symptome erlaubt 12—24stündiges Abwarten. Die Entscheidung ist nach Ablauf dieser Zeit je nach dem Stand des dann constatirten Blutbefundes zu stellen.
   d) Niedrige oder fehlende Leukocytose spricht nicht gegen das Vorhandensein eines Abscesses und ist deshalb in derartigen Fällen zur Indicationsstellung ohne grösseren Werth.

III.

M. H.! Die wichtigste, weil gefährlichste Form der Wurmfortsatz-Peritonitis ist ohne Zweifel die freie fortschreitende. Da sie in der Mehrzahl der Fälle von einer Gangrän des Appendix ihren Ausgang nimmt, bezeichnen wir sie einfach mit Appendicitis gangraenosa, obgleich wir uns bewusst sind, dass auch bei Gangrän eine begrenzte Peritonitis zu Stande kommen kann. Auch die fortschreitende ist im Beginn meist eine zur Begrenzung tendirende gewesen, je weiter sie fortschreitet, desto freier wird sie. Je nach der Schwere und dem Stadium der freien Peritonitis findet sich bei der Operation gar kein Exsudat oder ein dem Wurmfortsatz zunächst gelegener eitriger Herd, in dessen Peripherie das Exsudat dünnflüssiger ist, um schliesslich an den äussersten Grenzen rein serös zu werden. Bei weiter fortgeschrittenen Fällen trifft man die ganze Bauchhöhle voll Eiter, was an sich kein schlechtes Zeichen ist, da nicht die Quantität des Exsudats, sondern nur seine Qualität Bedeutung hat und einen Ausdruck im Blutbild findet.

Ich habe 21 Fälle von freier fortschreitender Peritonitis nach Gangrän des Wurmfortsatzes beobachtet. Diese Zahl genügt zwar noch nicht, um ein völlig klares Bild des Verhaltens der Leukocyten bei dieser schwierigsten Erkrankung zu geben, aber sie gestattet uns wenigstens eine gewisse Gesetzmässigkeit im Ablauf der Leukocytencurve zu erkennen. Ob diese stets zutrifft, müssen noch weitere Nachprüfungen ergeben, besonders da sich in den bisherigen Veröffentlichungen nur wenige hierher gehörige Beobachtungen finden.

Indem ich von einer Besprechung der Leistungsfähigkeit unserer bisherigen Methoden in dieser Hinsicht absehe, will ich nur die Frage erörtern: Was leistet die Leukocytenuntersuchung?

M. H., Sie sehen hier eine Curve (s. Fig. 2), die mit Berücksichtigung der Krankheitsdauer (nach Tagen und Stunden) einerseits und nach der Höhe der Leukocytose andererseits zusammengestellt ist. Diese Curve stellt eine Mittelcurve dar, die ich gewonnen habe aus der Combination meiner 21 Fälle von Appendicitis gangraenosa mit freier Peritonitis, indem ich die Zahlen genau nach dem Zeitpunkt des Einsetzens der ersten peritonitischen Erscheinungen ordnete. Gewöhnlich wurden die Fälle, nach einer in zwei Stunden mehrmals angestellten Zählung, sofort nach der Aufnahme operirt.

Figur 2.

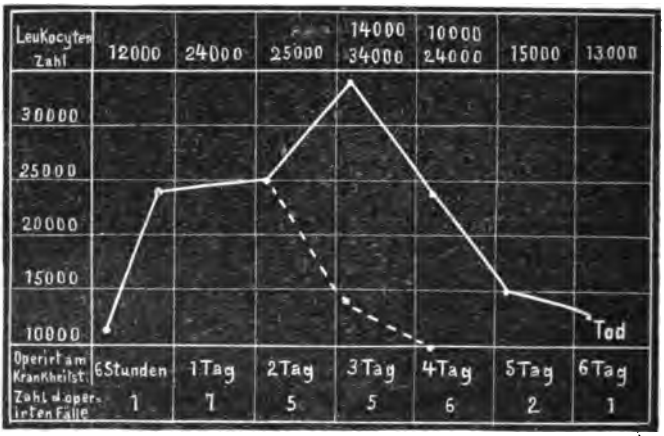

— Leukocytencurve I.
--- „ II.

Sie ersehen aus dieser Durchschnittscurve folgende wichtigen Thatsachen: Die Leukocytose steigt in den ersten 24 Stunden auf 20000 und darüber, um in den nächsten Tagen auf dieser Höhe zu verharren oder noch etwas weiter anzusteigen. Sehr hohe Zahlen über 30000 in den ersten 24 Stunden sprechen für mehr gutartige (gynäkologische) Peritonitis! — (Zwei Fälle in den ersten 24 Stunden.) Der dritte Tag stellt in meiner Zusammenstellung den Grenztag dar für zwei verschieden verlaufende Curven. Die eine Curve steht am vierten Tage noch über 20000, um erst jetzt allmählich bis zum sechsten Tage zur Norm abzusinken, die zweite aber zeigt schon am dritten Tage Zahlen unter 20000 und ist am vierten Tage an der Norm, d. i. 10000, angelangt. Jede Curve zeigt also einen kurzen ansteigenden, einen continuirlich hohen und einen absteigenden Schenkel.

Es ist ohne Weiteres einleuchtend, dass in diesen Fällen der Abfall der Leukocytose ein Zeichen ist für die fortschreitende Allgemeinvergiftung des Organismus und deshalb von schlechter Bedeutung. Je nach der Intensität der Infection variirt diese Curve. Je früher die Leukocytose absinkt, desto schwerer der Process, desto schlechter die Prognose.

Die peritoneale Sepsis verläuft wahrscheinlich überhaupt ohne Leukocytose. Je gutartiger eine fortschreitende Peritonitis, desto länger hält sich die Leukocytenzahl über 20000. Je älter eine freie Peritonitis, desto schwerere klinische Symptome, aber niedrigere Leukocytose weist sie auf. Solange eine fortschreitende Peritonitis noch eine Leukocytose über 20000 hat, giebt sie bei der Operation eine relativ gute Prognose, im anderen Falle eine schlechte. Zur Illustrirung dessen mögen die Erfahrungen der vier Fälle dienen, die wir am

Figur 3.

Figur 4.

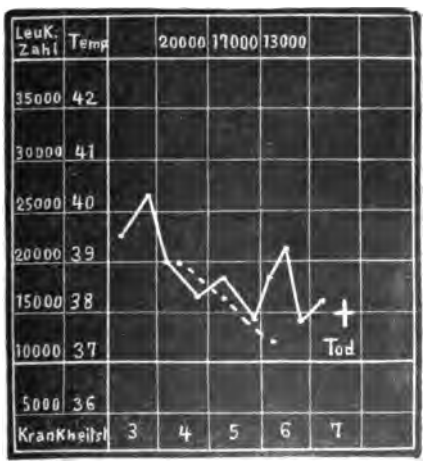

— Temperatur. - - - Leukocytose.

vierten Tage der Erkrankung operirten. Von diesen Fällen kamen zwei zur Genesung und diese hatten eine Leukocytose von 24000—28000 vor der Operation, die übrigen drei starben und diese zeigten nur noch 10000 Leukocyten im cbmm.

M. H.! Der eben erwähnte Ablauf der Leukocytencurve findet sich bei der gewöhnlich in 6—8 Tagen unoperirt zum Tode führenden sogenannten freien fortschreitenden Peritonitis.

Zum Unterschied von dieser zeigen die etwas benigneren Formen, im Besonderen die progred. fibrin.-eitrige Peritonitis, wie wir sie als Regel bei Fällen beobachten, die nach zu spät ausgeführter Operation zu Grunde gehen, eine völlig verschiedene Curve, nämlich einen continuirlichen Anstieg der Leukocytose bis zum Tode. Sie sehen an dieser Tafel diese beiden typischen Peritonitiscurven angezeichnet (s. Fig. 3 und 4).

Resumé:

1. Appendicitis gangraenosa mit freier, fortschreitender Peritonitis hat eine typische Leukocytencurve, die einen ansteigenden Theil, einen Höhepunkt und einen absteigenden Theil aufweist;
2. je nach der Intensität des Processes variirt diese Curve. Je früher bei schweren klinischen Symptomen die Leukocytose abfällt, desto schwerer die Infection und schlechter die Prognose;
3. so lange die Appendicitis gangraenosa mit fortschreitender Peritonitis mit hoher Leukocytose operirt wird, ist die Prognose günstig, schwere klinische Symptome und niedrige Leukocytose sind ein sehr schlechtes Zeichen;
4. die Diagnose der fortschreitenden Peritonitis kann ohne Vergleichung mit allen Symptomen aus der Betrachtung des Blutbildes allein nie gestellt werden. Besonders in den ersten drei Tagen der Erkrankung ist die Leukocytenuntersuchung — ausser vielleicht bei extrem niedrigen oder extrem hohen Resultaten — für die Diagnose von geringerem Wert;
5. der Werth der Leukocytenuntersuchung für die Prognose der freien Peritonitis ist ein grosser.

IV.

Das Verhalten der Leukocyten nach der Operation ist Folgendes: Ist der Verlauf nach der Operation ein glatter, so geht die Leukocytose rasch zur Norm zurück. Bleibt sie längere Zeit nach dem Eingriff hoch, so kann der Grund dafür in einer Eiterretention, in secundären Abscessen, aber auch darin liegen, dass der Patient zur Ueberwindung einer Entzündung noch einer gewissen Leukocytose bedarf.

Steigt entweder sofort nach der Operation oder nach vorangegangenem Abfall die Leukocytose constant zu hohen Werthen an, so bedeutet dies fortschreitende Peritonitis, bei langsamerem Verlauf secundären Abscess.

Adhäsionsileus verläuft mit niedriger oder ohne Leukocytose.

Die Beobachtung der Leukocytencurve ist auch nach der

Operation von hohem Werth, besonders bei zweifelhaften übrigen Symptomen.

Zusammenfassung.

M. H.! Darf ich am Schlusse meiner Auseinandersetzungen meine Ansicht über den Werth der Leukocytenuntersuchung kurz zusammenfassen, so möchte ich Folgendes sagen:

Die Verwerthung des Leukocytenbefundes für diagnostisch-prognostische Zwecke ist nur bei sorgfältigster Berücksichtigung aller übrigen klinischen Untersuchungsmethoden und Beobachtungen statthaft. Die Leukocytose ist ein Symptom der Erkrankung wie jedes andere. Da sie eine Bedeutung vor Allem nur während des Fortschrittes der Krankheit beansprucht, bedeutet auch bei Weitem mehr als eine einmalige Zählung die genaue Beobachtung der Leukocytencurve.

In den ersten 2—3 Tagen der Erkrankung sind nur sehr hohe oder niedrige Zahlen werthvoll, Mittelzahlen sind werthlos, da sie bei jeder Form der Perityphlitis beobachtet werden können. Der Werth der Leukocytenuntersuchung steigt, je weiter der Process über die ersten schweren Erscheinungen hinaus ist. Ein positives Resultat ist werthvoller, weil leichter zu beurtheilen als ein negatives.

Stets ist die Leukocytenuntersuchung nur in Vergleichung mit den übrigen klinischen Symptomen, vor Allem mit der Temperatur und dem Zeitpunkt der Erkrankung, zu bewerthen. Ohne eine Vergleichung mit diesen ist die Verwendung des Leukocytenbefundes nicht nur werthlos, sondern geradezu irreführend. Deuten schon die klinischen Symptome auf eine schwere Erkrankung, so ist eine hohe Leukocytose eine willkommene weitere Stütze der Diagnose. Fälle mit schweren klinischen Symptomen und niedriger oder fehlender Leukocytose geben stets schlechte Prognose.

Im Ganzen betrachtet ist die Leukocytenuntersuchung als ein dauernd werthvolles Hilfsmittel in der Diagnose, Prognose und Indicationsstellung der Perityphlitis anzusehen.

Vorsitzender: M. H., ich eröffne die Discussion über die beiden Vorträge über Epityphlitis, möchte aber einige Worte vorausschicken. Wir haben im vorigen Jahre eine ausgiebige Discussion über das gleiche Thema gehabt, und ich glaube nicht, dass es wünschenswerth sein kann, heute die ganze Frage von neuem aufzurollen. Ich möchte deshalb bitten, dass sich ausser den Herren, die sich bereits zum Worte gemeldet haben, wenigstens nicht allzu viele andere Herren noch zu diesem Punkte melden.

Discussion:

Herr Körte (Berlin): M. H., ich will der Aufforderung unseres Herrn Vorsitzenden folgend, ganz kurz sein. Ich bin hier angesprochen worden in Bezug auf die Frühoperationen. Nun ist ja im Himmel über einen reuigen Sünder mehr Freude als über 99 Gerechte. Ich will also gestehen, dass ich mich für die Frühoperationen in letzter Zeit erheblich mehr erwärmt habe, als

ich das in früherer Zeit gethan habe, und ich will Ihnen die Gründe hierfür nicht vorenthalten. Zunächst habe ich in letzter Zeit mehr schwere Fälle zu behandeln gehabt als früher, da ja die Epidemien verschieden sind, denn sonst liessen sich ja die verschiedenen Angaben verschiedener Autoren nicht erklären. Also ich habe in den letzten Jahren mehr schwere, peracute Fälle zu behandeln gehabt, Fälle, von denen ich überzeugt bin, dass sie nur durch Frühoperation gerettet werden können. Zweitens habe ich einige Male gesehen, dass Fälle, die aus äusseren Gründen nicht operirt wurden, sei es, dass ich mich nicht entschloss, die Operation vorzunehmen, sei es, dass die Patienten oder deren Eltern es nicht übers Herz bringen konnten, zur rechten Zeit die Operation vornehmen zu lassen, einen sehr schweren bezw. unglücklichen Verlauf hatten. Ich glaube, dass die Operation in den ersten zweimal vierundzwanzig Stunden eine sehr günstige Prognose hat. Es ist von den ca. 30 bis 40 Fällen, die ich ganz acut operirt habe, keiner gestorben, der nicht schon ein diffuses eitriges Exsudat im Bauch hatte. Ich habe schon 13 Stunden nach dem Einsetzen der acuten Krankheit Eiter im Bauch gefunden. Solche Leute bekommt man natürlich nicht alle durch, aber ich glaube immerhin, dass man auch bei denen mit der Frühoperation weit mehr heilt, als wenn man abwartet. Ich bin der Meinung, dass vom 3. Tag an die Prognose im Anfall schon weniger günstig wird, weil die Infection da schon etwas weiter fortgeschritten ist, und weil die Fäden beim Abbinden und Uebernähen des Wurmfortsatzstumpfes leicht durchschneiden, die entzündeten Gewebe der Darmwand halten sehr schlecht und man bekommt leicht Fisteln.

M. H., diese Erklärung wollte ich nur betreffs der Frühoperation abgeben. Ich kann mich keineswegs dafür erklären, dass man unterschiedslos in jedem Fall die Frühoperation vornehmen soll, aber ich werde bei jedem schweren Fall, der eine Steigerung der Symptome erkennen lässt, ungefähr wie Herr Riedel operiren, um den drohenden Gefahren möglichst zu begegnen.

Was den Werth der Leukocythenzählung für die Indicationsstellung zur Operation anbetrifft, so habe ich daran auszusetzen:

1. Nach meinen Erfahrungen sind die Ausnahmen, d. h. niedrige Leukocythenwerthe, trotz vorhandener Eiterung, oder hohe Leukocytenzahlen ohne Eiterung nicht selten. Das geht ja auch aus den Aeusserungen des Herrn W. Federmann und anderer Autoren über den Gegenstand hervor.

2. Für den wichtigsten Punkt, nämlich den, im Beginne des Anfalles, innerhalb der ersten 2 Tage, zu erkennen, welche Fälle sofort operirt werden müssen, bei welchen man abwarten kann, lässt die Leukocytenzählung im Stich.

3. Die Methode hat den Nachtheil, dass die praktischen Aerzte, bei denen doch die erste Entscheidung über die Operation in der grossen Mehrzahl der Fälle liegt, sie nicht ausüben können, weil sie dazu zu complicirt ist.

Es wäre ja prachtvoll, wenn wir ein objectives und sicheres diagnostisches Mittel hätten, nach dem wir unser Handeln in jedem Falle richten können — bis jetzt ist das noch nicht der Fall.

Nach wie vor wird die sorgsame Abwägung der allgemeinen und der

localen Erscheinungen in jedem einzelnen Falle die Hauptsache bei der Indicationsstellung bleiben.

Herr Meisel (Freiburg i. B.): M. H., die Untersuchungen, welche ich über Bauchfellentzündung und insbesondere über das Verhalten des Bauchfellüberzuges entzündeter Organe angestellt habe, haben mich dazu geführt, auch den Wurmfortsatz nochmals einer genauen histologischen Untersuchung zu unterziehen, und zwar in etwas anderer Weise, als es gewöhnlich geschieht. Wenn heute dieses Organ dem Körper entnommen wird, sei es, dass die Entzündung schon längere Zeit vorausgegangen ist, sei es bei der Frühoperation, so ist gewöhnlich der Chirurg begierig, zu erfahren, wie es im Innern des Wurmfortsatzes aussieht, und er schneidet denselben mit der Scheere auf. Ich glaube, dass bei diesem Verfahren die Verhältnisse, wie sie sich wirklich abspielen, nicht genügend zur Klarheit kommen. Man muss das unaufgeschnittene Organ mit seinem Mesenteriolum härten und nicht nur auf Querschnitten' sondern, wie es schon Ribbert gethan, auf Längsschnitten untersuchen. Ich möchte mir erlauben, Ihnen eine Reihe von so gewonnenen Bildern vorzuführen. Ich bin zunächst ausgegangen von Obliterationen. Wenn man Wurmfortsätze untersucht, die obliterirt sind, so denkt man zuerst an Ribbert'sche Obliterationen: das sind eigenthümliche Narbenbildungen in der Spitze, welche Ribbert erklärt durch einen Involutionsvorgang, der mit Entzündung garnicht das Geringste zu thun habe. Es bilde sich, meint er, von der Spitze aus Narbengewebe, das die Schleimhaut mehr oder weniger verdrängen und das ganze Organ zur Vernarbung bringen kann, so dass jeder Kanal fehlt. Ich glaube, dass diese merkwürdigen Bildungen keine wesentlichen Unterschiede aufweisen gegenüber den sogenannten entzündlichen Obliterationen. Ich kann Ihnen ein Bild zeigen, welches durchaus ähnliche Veränderungen darbietet, in Bezug auf das Fehlen der Entzündung. Es ist ein stark verändertes Organ, ausserordentlich dick und kurz, mit zwei Scheidewänden, eine in der Nähe der Spitze und eine in der Nähe der Basis. Es werden dadurch zwei Hohlräume gebildet, in welchen sich Kothsteine befinden. Wenn man ein solches Organ der Länge nach durchschneidet, so findet man, dass diese Hohlräume mit fast normaler Schleimhaut ausgekleidet sind, die Wandungen und die Scheidewände zeigen nur ganz geringe Leukocyteninfiltration. Herrn Sonnenburg wird es interessiren, zu hören (nach seiner Ansicht stehen ja Perforation und Obliteration in sehr naher Beziehung zu einander), dass in diesem Falle eine Fistel durch die Scheidewand hindurch führte und den periappendiculären Abscess mit den beiden Hohlräumen verband. (Demonstration.)

Dagegen haben Sie auf dieser Tafel (Demonstration) eine entzündliche Obliteration, ein Bild, wie Sie es in den jüngst erschienenen ausgezeichneten Tafeln von Lanz sehr deutlich wiedergegeben finden. An der Basis normale Schleimhaut, in der Mitte Obliteration, am Ende ein Raum, der noch ganz geringe Reste von Schleimhaut aufweist, und dicken Eiter enthielt. Dies Präparat stammt von einem jungen Mädchen, welches nicht die geringsten Schmerzen mehr hatte und ungefähr $^1/_2$ Jahr nach vorangegangener Perityphlitis operirt wurde, und welchem vom Arzte gesagt wurde: so lange Sie keine

Schmerzen haben, haben Sie nicht nöthig, sich operiren zu lassen. Dieses Organ zeigt ganz deutlich, dass die Entzündung zwar in einem Abschnitt des Organes ablaufen kann, während an anderer Stelle desselben Organs dicker und virulenter Eiter vorhanden ist — es sind Thiere damit geimpft worden und darauf gestorben. Solche Zustände können zu Recidiven führen und den Pat. in ernste Gefahr bringen. (Demonstration eines in der Mitte oblit. Organs mit Empyem in der Spitze).

Die zweite Frage ist nun: wie kommen solche Obliterationen zu Stande? In dieser Richtung haben neuere Untersuchungen, insbesondere die von Sudsucki ausgezeichnete Resultate gebracht, aber eine befriedigende Erklärung für diese Bildungen haben sie meines Erachtens nicht gegeben. Ausdrücklich wird darauf hingewiesen, dass diese Obliterationen in einem gewissen Zusammenhange stehen mit circulären Schleimhautnekrosen. (Fowler und van Cott) Aber wodurch geht die Schleimhaut verloren? Wenn man die normale Schleimhaut an der Basis vergleicht mit der in der Mitte und nach der Spitze zu, so wird es unwahrscheinlich, dass wir es mit einer schweren von der Coecalschleimhaut her fortschreitenden nekrotisirenden Entzündung zu thun haben, denn auch das zum basalen Abschnitt gehörige Mesenteriolum zeigt nur ganz geringfügige chronische Veränderungen. (Demonstration). Die circulären Nekrosen in der Spitze, in der Nähe der Spitze, und in der Mitte, welche so häufig beobachtet werden, entsprechen auch den häufigsten Arten der Obliterationen. (Demonstration). Schon Fowler und van Cott weisen auf den Zusammenhang mit Gefässveränderungen hin, insbesondere auf Embolien im Mesenteriolum.

Ich habe nun durch einen glücklichen Zufall, wie ich glaube, etwas gefunden, das diese eigenthümlichen Bildungen in ihrer Entstehung erklärt und mache Sie darum auf dieses Präparat aufmerksam. Das Präparat ist in der Weise geschnitten, wie vorhin ausgeführt wurde. Hier bekommen wir von dem Wurmfortsatz, der einen Bogen beschreibt, sowohl den basalen Theil als auch die Spitze gleichzeitig in einen Schnitt und Sie sehen nun deutlich, dass an dem basalen Theil die Schleimhaut erhalten, am peripheren aber nekrotisch ist. (Demonstration). Zwischen beiden Schenkeln haben Sie das geschwollene Mesenteriolum. An diesem Wurmfortsatz können Sie etwas Aehnliches erkennen: auch hier ist der zuführende Theil, der nach dem Coecum geht, relativ normal, dann kommt das geschwollene Mittelstück, mit ebenfalls stark geschwollenem Mesenteriolum, und die nekrotische Parthie liegt in diesem Falle nicht am Wurmfortsatz selbst, sondern an seinem Mesenteriolum. Schneiden wir das Organ auf, so finden wir ein blutiges Exsudat an der Spitze. In der Mitte dagegen dicht hinter der Kothsteinhöhle, die glatte, zum Theil noch mit Schleimhaut ausgekleidete Wandungen hat und die nach der Basis zu in den normalen Theil übergeht, eine blutige, zerfallene und verjauchte Masse. Hier findet sich der Schleimhaut aufliegend schwarzes Pigment. Auch in diesem Falle hat der schwere Entzündungsprocess nicht die Basis, sondern eine umschriebene vom Kothstein entfernt liegende Parthie betroffen. (Demonstration).

Wie kommt nun diese Veränderung zu Stande? Um einfache Retention handelt es sich nicht. Dagegen finden sich sowohl in dem eben beschriebenen

Wurmfortsatz als auch in den anderen 4 Präparaten von sog. acut erkrankten Wurmfortsätzen, die ich der Güte des Herrn Professor Kraske verdanke, dieselben Veränderungen im Mesenteriolum. Es sind das Gefässveränderungen, und zwar Gefässveränderungen so eigenthümlicher Natur, dass wir auf den ersten Blick nicht recht wissen, was wir damit anfangen sollen. Die Gefässverschlüsse, die wir da finden, sind nämlich älter, als die Bauchfellentzündung, die zur Operation führte. Sie sind 3—4 Wochen alt, wie Herr Geheimrath Ziegler mir erklärte. Es handelt sich um Bildungen, die man als Endophlebitis obliterans bezeichnet. Wie diese Verschlüsse zu Stande kommen, lässt sich vorerst nicht sicher sagen, sie sind wahrscheinlich die Folge einer Thrombophlebitis, entstanden durch lange voraufgegangene Entzündungen. Diese Wurmfortsätze zeigen in dem basalen Theil entsprechend der geringen Veränderung der Schleimhaut auch in ihrem Mesenteriolum nur ganz geringfügige Veränderungen der Gefässe, insbesondere eine offene Arterie und offene Wurzelvene. In der Mitte dagegen von diesem Wurmfortsatz zeigt das mikroskopische Bild zwar gut erhaltene zuführende Gefässe, dagegen eine obliterirte Wurzelvene. Wenn wir uns nun überlegen: was geschieht, wenn eine solche Wurzelvene, und zwar mit ihrem Hauptstamm verschlossen wird, so werden Sie ein Verständniss für die eigenthümlichen Vorgänge im Schleimhautkanal gewinnen. Der Verschluss der Stammvene muss zu einer Stauung führen; es kommt zu einem hämorrhagischen Exsudat in das Wurmfortsatzinnere. Das war mir von vorn herein nicht klar, aber wenn Sie diesen Wurmfortsatz ansehen, der in einem Bruchsack eingeklemmt war, wird Ihnen das verständlich werden. Hier war die Einklemmungsstelle, und von da ist die gesammte Schleimhaut bis zur Spitze vollständig zertrümmert durch übermässige Füllung der Blutgefässe und durch Blutextravasate in den engen Kanal, der nicht ausdehnungsfähig ist. Die Schleimhaut ist vollständig abgehoben. (Demonstration). Es würde mich interessiren, zu hören, ob Herr Rotter in seinen 3 Fällen von Einklemmung des Wurmfortsatzes im Bruchsack, von denen er sagt, es sei merkwürdig, dass bei einer Nekrose der Schleimhaut der Peritonealüberzug Stand gehalten hat, ähnliche Verhältnisse gesehen hat. Ich kann mir nur denken, dass ein mechanisches Moment die Schleimhaut in dem eingeklemmten Bruch abgehoben hat, während die ausdehnungsfähige Serosa sich den veränderten Druckverhältnissen anpassen konnte.

Dadurch nun, dass das organische Gewebe in den Blutgefässen zu seiner Bildung längere Zeit, also etwa 3 Wochen gebraucht haben muss, geht hervor, dass der acute Gefässverschluss längere Zeit vor dem Anfall eingetreten sein muss. Dieser Wurmfortsatz ist in der Frühoperation entfernt, 48 Stunden nach Einsetzen des Anfalles. Wenn 3—4 Wochen vorher ein Exsudat gebildet worden ist, was wird da inzwischen geschehen sein?

An der Basis sehen Sie die normale Schleimhaut und hier normale Wandungen, aber es werden doch von hier Bacterien in das Exsudat eingedrungen sein, es wird das Exsudat sich zersetzen, vereitern und es wird an dieser Stelle zu einer Entzündung kommen, die natürlich unter diesen geänderten Circulationsverhältnissen ganz anders verläuft und mit viel grösseren

Gefahren für den Patienten verbunden ist, als wenn eine acute Entzündung der Schleimhaut bei vollständig normalen Circulationsverhältnissen eintreten würde; denn jetzt muss der Peritonealüberzug, der vorher den Ausgleich der Circulation besorgt hat, noch einmal den Ansturm aushalten, und das kann er nicht, denn die Gefässe sind bereits ad maximum erweitert, und nun kommt es zur Perforation, wie Sie gerade an der symmetrischen Nekrose des Serosaüberzugs am Mesenteriolum deutlich sehen. (Demonstration.)

Die Nekrose der Schleimhaut und der Wandungen des Wurmfortsatzes ist also nicht das Primäre und nicht von dem Kothstein selbst direct abhängig. Sie beginnt hinter dem Kothstein und ich glaube, dass uns durch einen in Folge chronischer Entzündung eingetretenen Verschluss der Wurzelvenen ein gewisses Verständniss für den eigenthümlichen klinischen Verlauf und für die anatomischen Verhältnisse bei der sog. acuten Wurmfortsatzerkrankung und Perityphlitis ermöglicht wird.

Herr Sprengel (Braunschweig): M. H., ich muss meine kurzen Bemerkungen mit einem Verstoss gegen die parlamentarischen Sitten insofern beginnen, als ich mich gegen die vom Herrn Vorsitzenden ausgesprochene Bitte wenden möchte, sich in der Discussion möglichster Kürze zu befleissigen. Ich bin überzeugt, dass nicht bloss wir, d. h. der Chirurgencongress, sondern dass die ganze medicinische Welt Deutschlands schon seit vielen Jahren darunter leidet, dass der Chirurgencongress seine Meinung in der Appendicitisfrage nicht offen und klar ausgesprochen hat und sich offenbar scheut, das zu thun. Ich sehe nicht ein, warum wir nicht einmal Stellung zu dieser Frage nehmen wollen, zu der allerwichtigsten Frage, die heute die medicinische Welt bewegt. Die Appendicitisfrage ist in der That von ausserordentlicher Bedeutung; denn es sterben heute jeden Tag — das kann man wohl sagen — Tausende von Menschen, und es ist die höchste Zeit, dass die Aerzte sich darüber klar werden, auf welchem Wege die Mortalität bei der Appendicitis herabgedrückt werden kann. Um so mehr ist das an der Zeit, als sich die Frage sehr einfach beantworten lässt. Der Weg, auf dem die Mortalität bei der Appendicitis herabgedrückt werden kann, liegt klar und offen vor uns, und es ist unrecht, wenn wir ihn nicht betreten.

M. H., den Vorwurf, den Herr Payr mir gemacht hat, dass meine Statistik nicht ganz zutreffend gewesen wäre, will ich gern als berechtigt anerkennen. Ich habe meine Zahlenangaben deswegen auch bloss als Versuch einer Statistik bezeichnet, und es war mir selbst klar, dass der Versuch unvollkommen sein musste, weil ich auf sehr kleine Zahlen angewiesen bin. Ich kann aber heute diesen Versuch ergänzen. Ich habe vor 2 Jahren nur 4 Fälle von Frühoperationen vorbringen können, im vorigen Jahre 17, und in diesem Jahre verfüge ich über 36 Fälle. Die Zahlen haben sich also sehr wesentlich gesteigert. Diese Steigerung verdanke ich lediglich einem bestimmten Umstande, nämlich dem, dass es mir gelungen ist, meinen Collegen von der inneren Abtheilung, Herrn Professor Schulz in Braunschweig, von der Nothwendigkeit zu überzeugen, die Appendicitis anders zu behandeln, als es mit inneren Mitteln möglich ist. Ich habe Herrn Schulz eingeladen, sich meine Fälle von Frühoperationen anzusehen, ich habe ihn auf die Veränderungen

aufmerksam gemacht, die sich in den ersten zweimal vierundzwanzig Stunden am Wurmfortsatz vollziehen, und ich habe ihn überzeugt, dass, wenn in den ersten zweimal vierundzwanzig Stunden solche Veränderungen eintreten, dem unmöglich durch die Mittel, die uns die innere Therapie an die Hand giebt, in rationeller Weise begegnet werden kann. M. H., nur die Frühoperation kann, wenn es überhaupt Mittel giebt, in diesen Fällen Hilfe bringen. Davon habe ich auch meinen Collegen von der inneren Abtheilung überzeugt, und bei uns ist es so geworden, dass alle Fälle von Appendicitis in die chirurgische Abtheilung gelegt werden. Ich bin also in der Lage, in einem Zeitpunkt zu operiren, wo ich es für richtig halte, und ich operire die Fälle, einfach gesagt, wenn ich sie sehe; ich operire jeden Fall etwa nach derselben Indication, wie eine eingeklemmte Hernie, d. h. ich mache die Operation sofort. Die Resultate sind dementsprechend gewesen. Ich habe unter 36 Fällen von Frühoperationen nur einen einzigen Fall verloren und zwar 9 Wochen nach der Operation, einen Fall, der an septischer Pericarditis zu Grunde ging. Er war mit freier Peritonitis ins Krankenhaus gekommen. Die Peritonitis heilte aus, dann setzte ein Empyem ein, welches nach Operation günstig verlief, endlich septische Pericarditis, an der der Patient zu Grunde ging. Der Fall lässt sich also nicht als Gegenbeweis in irgend einer Weise benutzen. Ich kann demnach sagen: die Mortalität bei der Frühoperation beläuft sich, wenn man die Resultate eines Einzelnen in Betracht zieht, ungefähr auf 3 pCt.; höher wird sie nach meiner Ansicht nicht sein. Ich kann das deswegen für wahrscheinlich halten, weil es sich bei den Fällen, die ich operirt habe, nicht bloss um gutartige Fälle von Appendicitis simplex gehandelt hat, sondern auch um Fälle der allerbösartigsten Sorte. Ich habe Fälle operirt, bei denen die Därme einfach in Eiter schwammen, die Fälle sind ausnahmslos gut geworden, und ich habe die Ueberzeugung, dass, wenn wir Fälle, die derartig gestaltet sind, nicht heilen können, sie bloss deswegen nicht geheilt werden, weil sie zu spät zur Operation kommen.

Es ist auch gar nicht einzusehen, warum bei der Appendicitis die Verhältnisse anders liegen sollen als bei anderen Perforationen. Wir wissen alle: wenn jemand einen Hufschlag gegen den Bauch bekommt, und es ergiesst sich Koth in die Bauchhöhle, so können wir solche Fälle glatt heilen sehen, obwohl die ganze Bauchhöhle mit Koth gefüllt ist, wenn wir den Darm reseciren und gut vernähen, vorausgesetzt, dass sie ganz früh in Behandlung kommen, und sie sind aussichtslos, sobald sie später als 10 Stunden nach der Verletzung behandelt werden. Ganz ähnlich ist es bei der Appendicitis. Fälle, die wir früh in Behandlung bekommen, heilen, während bei Fällen, die uns spät zugeführt werden, die Heilung oft nicht möglich ist. Wir haben — nebenbei bemerkt — auch ein prognostisches Zeichen bei der Operation selbst, wonach wir entscheiden können, ob solche Fälle heilbar sind oder nicht. Ist der Darm collabirt, so werden die Patienten, obgleich die Eingeweide im Eiter schwimmen, gesund, ohne Bauchspülungen, die ich nicht anwende, aber wenn der Darm aufgebläht ist, so werden sie nicht gesund, sondern gehen unter den Zeichen der Darmlähmung fast ausnahmslos zu Grunde. Nach

meiner Ueberzeugung entscheidet sich das Schicksal der Appendicitiskranken in den zweiten vierundzwanzig Stunden.

Deshalb sollte nach meiner Meinung die Indication für den praktischen Arzt folgende sein. Es giebt 2 Formen der Appendicitis. Die eine Form ist die innere; sie ist auf die oberflächlichen Schleimhautschichten beschränkt; die zweite Form ist die destructive, die die Wandungen ergreift. Die erste Form verläuft sehr schnell, d. h. in vierundzwanzig Stunden müssen sich, wenn es sich um eine solche Form handelt, alle Symptome bessern. Bessern sie sich nicht, so ist es Zeit zur Operation, und man soll die Operation auf das dringendste empfehlen. Der praktische Arzt, der nach dieser Regel handelt, wird so gut wie gar keinen Kranken verlieren und wird, glaube ich, gut dabei fahren.

Aber nicht die Frühoperation allein ist es, die gute Resultate zeitigt, sondern die Frühoperation in Verbindung mit offener Behandlung ist das Richtige. Ich nähe Frühoperationsfälle nur ganz ausnahmsweise. Ich behandle sie meist offen nach dem Verfahren, wie ich es bereits an verschiedenen Stellen niedergelegt habe, nur dass der Schnitt besser nicht zur Seite des rectus, sondern durch den rectus geht. Allerdings ist bei der offenen Behandlung die Gefahr der Bruchbildung vorhanden, aber wir dürfen uns dadurch nicht von der Frühoperation abhalten lassen; wir müssen vielmehr die Fragestellung verändern; wir dürfen nicht fragen: wie können wir die Frühoperation umgehen? sondern: wie können wir die Brüche heilen, die dadurch bedingt werden? Ich habe eine Reihe von Fällen mit ausserordentlich gutem Resultat behandelt. Ich habe davon abgesehen, darüber zu sprechen, weil diese Fälle zu kurze Zeit zurückliegen und ich den Vorwurf fürchten müsste, man könne das definitive Resultat danach noch nicht beurtheilen.

Ich möchte dann endlich noch ein Wort über die Blutkörperchenzählungen sagen. Die Blutkörperzählung ist — etwas schroff gesagt — ein Mittel der inneren Kliniker, uns Chirurgen von der Operation abzuhalten; (Heiterkeit) — als etwas weiteres kann ich sie nicht bezeichnen —. Was Herr Federmann darüber statistisch gesagt hat, spricht lediglich für diese Auffassung. Ich habe dem nach meinen Erfahrungen nichts hinzuzufügen. Die Methode lässt uns gerade in den Fällen im Stich, wo es ausserordentlich darauf ankäme, etwas für den Kranken daraus schliessen zu können. Eine solche Methode taugt nichts, und ich scheue mich nicht, das offen auszusprechen.

Ich habe dann endlich — und es ist vielleicht ganz interessant, dass Mehrere auf dieselbe Idee gekommen sind — eine grosse Reihe von frisch operirten Wurmfortsätzen abbilden lassen und glaube sagen zu können — da ich die Abbildungen selber nicht gemacht habe —: es sind die besten, die bis jetzt überhaupt in der Litteratur existiren. (Widerspruch). Ich habe die Bilder nicht mitgebracht, um sie zu demonstriren, sondern um sie Herrn Wölfler zu zeigen, weil ich momentan damit beschäftigt bin, für die „Deutsche Chirurgie" die Frage zu bearbeiten. Wer sich für gute Abbildungen interessirt, den lade ich ein, sich diese Zeichnungen anzusehen.

Herr Sonnenburg (Berlin): Ich stimme mit Herrn Payr vollständig darin überein, dass nur diejenige Statistik Werth hat, die das ganze Kranken-

material eines einzelnen Chirurgen darstellt, sodass daraus bestimmte Schlüsse gezogen werden können. In Folge dessen habe ich mir nun erlaubt, Ihnen eine derartige Uebersicht durch eine Tabelle zu zeigen. Sie werden mein Verhältniss zur Frühoperation daraus ohne Weiteres ersehen können. Die Indicationen für die Frühoperation ergeben sich für uns nicht allein aus der Diagnose des Zustandes des Peritoneums, sondern auch aus der Diagnose des pathologischen Zustandes des Appendix, wie ich an anderem Orte das schon ausführlich auseinander gesetzt habe. Ausserdem werden Sie sehen, wie allmälig die Wandlung in der Behandlung der Appendicitis in den Jahren von 1890 bis zum heutigen Tage vor sich gegangen ist. Ich mache zunächst auf

Krankenhaus Moabit—Berlin.

Vom 1. 7. 1900 bis 1. 3. 1903 wurden 677 Fälle von Appendicitis beobachtet.
Davon operirt 573 Fälle, nicht operirt 104 Fälle.

	Zahl	geheilt	gestorben	
I. Operation im Anfall	218	180	38	17,5 pCt.
A. in den ersten 48 Stunden . .	21	17	4	
a) fortschreitende Peritonitis .	17	13	4	
b) circumscripte „ .	4	4	0	
B. nach den erst. Krankheitstagen	197	163	34	
a) fortschreitende Peritonitis .	23	7	16	
b) circumscripte „ .	174	156	18	
II. Operation im Intervall	355	351	4	1,2 pCt.
Summa	573	531	1	7,3 pCt.
III. Nicht operirt	104	90	14 Diffuse Peritonitis.	13 pCt.

Gesammtsumme der Operationen an Appendicitis = **1350**.

	Zahl der Operirten	Im Anfall operirt	Im Intervall operirt	Mortalität.
1890—1897	208	175 = 84 pCt.	33 = 16 pCt.	18,7 pCt.
1897—1900	542	335 = 62 pCt.	206 = 38 pCt.	10 pCt.
1900—1903	573	218 = 38 pCt.	355 = 62 pCt.	7,3 pCt.

den unteren Abschnitt aufmerksam. In den Jahren 1890 bis 1897 überwiegt noch die Zahl der im Anfall Operirten, 84 pCt., und in den Jahren 1890 bis 1903 sinkt sie dann bis auf 38 pCt. Dann sehen Sie hier, dass die Operationen im freien Intervall dementsprechend zunehmen und dass letztere dann 62 pCt. in den letzten Jahren darstellen. Ferner zeigt die Tabelle, dass vom 1. August 1900 bis zum 1. März 1903 im Ganzen 677 Fälle von Appendicitis auf der

Station beobachtet wurden, von denen 537 operirt wurden, während 104 ohne Operation blieben. Sie sehen, ich habe alle Fälle, auch diejenigen, die nach meiner Ansicht nicht zur Operation kommen mussten, aufgezeichnet. In den ersten 48 Stunden sind im Ganzen 21 Fälle mit 17 Heilungen operirt worden, nach den ersten 48 Stunden, also an späteren Krankheitstagen, meist nur circumscripte Formen. Nicht operirt wurden in den zwei Zeitpunkten 104 Fälle — App. simplex und perforativa, solche mit serösem oder eitrigem abgekapseltem Exsudat —, davon sind 19 geheilt und 14 gestorben. Diese 14 waren diffus fortschreitende Peritonitiden, bei denen ich einen Eingriff abgelehnt habe, weil die Patienten in einem Zustande in das Krankenhaus kamen, in dem ich die Operation nicht mehr für möglich hielt. Ich habe dieser Tabelle gar nichts weiter hinzuzufügen; sie spricht für die Art und Weise, wie ich die Behandlung der Appendicitis im Laufe der Jahre geübt habe.

Was die Leukocytenuntersuchungen anbetrifft, über die Herr Sprengel in so ungünstiger Weise geurtheilt hat, so bin ich fest überzeugt, dass er, wenn er mit demselben Eifer wie wir diese Untersuchungen vornehmen und fortsetzen wird, zu einem ganz anderen Resultat gelangen wird. Die Leukocyten-Curve wird uns ein wichtiges Hilfsmittel werden.

Herr Kümmell (Hamburg): M. H., ich nehme nach wie vor einen vernünftigen und mässig conservativen Standpunkt ein und glaube, dass ich dies bei meinen Resultaten nicht zu bereuen habe. Ich habe keine ausführliche Statistik mitgebracht, weil ich auf diese Discussion nicht vorbereitet war und angenommen habe, dass die Appendicitisfrage dies Mal nicht zur Verhandlung kommen würde. Ich glaube auch, dass die Kluft, die zwischen den extremen und milder denkenden Chirurgen in der Appendicitisfrage besteht, keine so unüberbrückbare ist. Ich stehe, wie wohl die meisten, auf dem Standpunkt, dass man jeden Fall mit klinisch schweren Erscheinungen sofort operiren soll, und das thun wir auch; aber ich werde mir die Bewegungsfreiheit nicht nehmen lassen und mich niemals zum Schablonisiren verleiten lassen statt zu individualisiren. Warum soll ich einen Patienten der Gefahr einer Operation aussetzen, welcher mit leichten klinischen Erscheinungen zu mir kommt und bei dem ich nach hundertfacher Erfahrung annehmen darf, dass er ohne Operation geheilt und den ich dann in das anfallsfreie Stadium hinüberleiten und mit geringerer Gefahr operiren kann? Fälle, wie sie Herr College Sprengel mitgetheilt hat, haben wir auch operirt: Fälle mit beginnender Gangrän, Kothsteinen u. s. w., die dem Durchbruch nahe waren. Das waren alles Fälle, die schwere klinische Erscheinungen darboten, ohne dass Meteorismus u. s. w. vorhanden war. In solchen Fällen haben wir den Wurmfortsatz entfernt, und die Patienten sind geheilt oder, wenn sie in einem weit vorgeschrittenen schwachen Zustande waren, zu Grunde gegangen. Ich glaube, nach meinen Erfahrungen auch die Behauptung aufstellen zu können, dass man es im Grossen und Ganzen den Appendicitisfällen von vornherein ansieht, welchen Charakter sie annehmen und dass derartige Ueberraschungen, wie die Freunde der Frühoperationen meinen, im Grossen und Ganzen sehr selten eintreten. Erfolgt eine Perforation in die freie Bauchhöhle, ohne dass Verwachsungen vorhanden sind, wie sie Herr Reichel so schön geschildert hat, so treten von vornherein

sehr schwere Erscheinungen ein, und die sofortige Operation ist indicirt, sobald man den Patienten in Behandlung bekommt. Je nachdem der Process mehr oder minder weit vorgeschritten ist, wird der Verlauf sein. Wir haben aber sehr viele anscheinend schwere Patienten in das intermediäre Stadium übergeführt und haben sie dann in gefahrloser Weise operirt. In anfallsfreiem Stadium haben wir mehr als 500 Patienten mit einer Mortalität von ca. $^3/_4$ pCt. operirt. Derartige Resultate, glaube ich, wird man durch die Frühoperation nicht so leicht erreichen. Der Chirurg bleibt immerhin Mensch, welcher auch von mancherlei Zufälligkeiten abhängt und eine Laparotomie ist kein gleichgültiger Eingriff; es ist eine Operation, die einen schweren Eingriff darstellt, einen Eingriff, der um so schwerer wird, je mehr Infectionskeime vorhanden sind, wenn es sich um acute Processe handelt. In vielen, ja in den weitaus meisten Fällen wird man vorher bestimmen können, ob ein derartiger Process sich in das intermediäre Stadium hinüberführen lässt oder sofort operirt werden muss. Man wird nach wie vor das Richtige thun, wenn man im einzelnen Fall individualisirend vorgeht und ihn so betrachtet wie er liegt: jeden schweren Fall wird man sofort operiren, bei den leichteren Fällen hingegen die abwartende Behandlung einleiten.

Herr Riedel (Jena): M. H., wenn man für eine gute Sache energisch eintritt, so erreicht man gewöhnlich etwas, und so habe ich denn auch erreicht, dass unsere Aerzte in Jena und Umgegend uns Patienten, die morgens krank werden, nachmittags in die Klinik schicken, wenn Verdacht auf Appendicitis besteht, damit sie operirt werden. Seitdem haben wir glänzende Resultate — kaum, dass uns noch ein Mensch zu Grunde geht —, während wir früher das Elend der conservativen Behandlung, das Elend der Abscessbildungen bis zur Neige durchgekostet haben. Das Ideal ist und bleibt: Operation 12 Stunden nach Beginn der ersten Leibschmerzen mittels Zickzackschnittes, Schnitt oberhalb des Poupartschen Bandes, Spaltung des Obliquus externus und seiner Sehne, Zurückpräpariren dieser Sehnenplatte, Schnitt in der Richtung des Obliquus internus und transversus, also die Schnitte aufeinanderstehend. Schnitt durch den internus und das Peritoneum vor und hinter dem Rectus verlängert, dann Erweiterung dieser Wunde, was am besten mit den Fingern geschieht; so wird der Appendix exstirpirt, bevor er perforirt. In dieser Weise habe ich die Kranken 12 Stunden nach Beginn des Leidens bekommen, den Appendix gespannt bis zum Platzen, vielleicht noch eine Stunde, und er wäre geplatzt. Gerade diese Fälle machen im Gegensatz zu dem, was Herr Kümmell sagt, klinisch wenig schwere Erscheinungen; das sind Leute, die kommen mit 36,8 Temperatur in das Krankenhaus, sie haben noch 80 Pulsschläge, und doch steht der Tod vor der Thür; weil sie keine Verwachsungen haben, muss der Durchbruch in die freie Bauchhöhle erfolgen. Diese Kranken haben primär leichte Erscheinungen, sie haben sog. Appendicitis catarrhalis oder Appendicitis simplex, aber auch ein an Appendicitis simplex erkrankter Wurmfortsatz kann acut perforiren, und zwar sind das gerade die allerdringendsten Fälle; sie gehen acut zu Grunde, wenn man nicht hilft. Diese Kranken gilt es, so zu curiren, dass ihnen nicht bloss das Leben gerettet wird, sondern dass sie

dauernd gesund bleiben und keine Hernien bekommen. Hierzu benutze ich die erwähnte Schnittführung, die ich immer anwende, nicht nur hier, sondern in allen anderen Fällen auch. Ist der Appendix nicht perforirt, fehlt freie Flüssigkeit im Bauche, so braucht die Wunde nicht immer tamponirt zu werden, man näht zu, Heftpflaster drauf — fertig ist die Sache. (Grosse Heiterkeit).

M. H., so muss eine eitrige Appendicitis richtig behandelt werden. Es muss, mit einem Wort, die causa morbi heraus, bevor die Perforation erfolgt, dann ist die Gefahr beseitigt. Dass dabei mal Einer operirt wird, der nicht gleich tot bleiben würde, kann vorkommen; dass lässt mich ganz ruhig, ich kann es verantworten. Ich spiele nicht mit dem Leben meiner Kranken, ich will ruhig sein in der Ueberzeugung, dass ich keinen Fehler gemacht habe. Dass vielleicht der Eine oder Andere von denen, die ich operirt habe, auch ohne Operation hätte durchkommen können, leugne ich gar nicht. Wenn ich der Herrgott wäre und vorher wüsste, wie die Geschichte gehen wird, dann wüsste ich ganz genau, was ich zu thun hätte, aber das bin ich eben nicht; ich bin ein Mensch und kann es nicht genau beurtheilen, ob nicht ein Kranker, der jetzt gerade eingeliefert wird mit 36,8 Grad Temperatur und 80 Pulsschlägen, unmittelbar vor der Perforation steht. Ich bin wiederholt in der Lage gewesen, Kranke zu bekommen mit 36,8 Grad nach zwölfstündiger Krankheit, Kranke, die ein zuverlässiger Arzt kurz vorher gesehen hatte; dann kamen sie ins Krankenhaus, die Perforation war eben erfolgt, und nur weil ich sehr rasch operiren konnte, habe ich die Kranken z. Zt. noch retten können. Ich bin und bleibe ein absoluter Anhänger der frühen, der frühesten Operation, und wenn ich heute nochmals darüber zu schreiben hätte, würde ich meinen Artikel nicht schreiben über die Frühoperation, sondern über die allerfrüheste Frühoperation. (Heiterkeit.)

Und nun noch eine Bitte an die Herren Collegen Sonnenburg und Federmann, deren Ansichten von den meinen vollständig differiren in Betreff der pathologischen Anatomie wie auch in Betreff der Behandlung der Fälle. Ich möchte bitten, dass uns doch Herr College Federmann nun auch alle seine Fälle ganz detaillirt mittheilt. Ich möchte gern von Herrn Collegen Sonnenburg wissen: Tag der Erkrankung — Tag der Aufnahme in das Krankenhaus — Wie lange hat der Kranke im Krankenhaus gelegen, bis er operirt worden ist? — Wie lange sind die Beobachtungen der Blutkörperchen fortgesetzt worden? Ich möchte mir mal aus der genauen Lectüre der Fälle — aus den Vorträgen kann man das nicht entnehmen — ein Bild machen, wie lange die einzelnen Fälle im Krankenhause beobachtet worden sind und nach welchen Maximen die Operation gemacht worden ist. Das ist mein sehr dringender Wunsch. Ich habe immer versucht, über diese Fragen volle Klarheit zu gewinnen, es ist mir aber bis jetzt nicht gelungen.

Vorsitzender: M. H., ich bin genöthigt, die Discussion für kurze Zeit zu unterbrechen, da noch zwei Patienten vorzustellen sind.

Ich gebe zunächst Herrn Körte das Wort.

35) Herr Körte (Berlin): „Operation einer Verengerung der

Choledochus-Mündung in der Papilla duodeni nebst Bemerkungen über normales Pankreas-Secret" *).

36) Herr Riese (Britz): „Demonstration eines Falles von blutiger Reposition einer veralteten Luxatio radii nach vorn."

M. H.! Bei veralteten isolirten Luxationen des Radiusköpfchens gilt bei stärkerer Functionsstörung und nach Misslingen der Reposition die Resection des Radiusköpfchens als das Normalverfahren, das auch mir in einigen Fällen eine beträchtliche Verbesserung der Function ergeben hat. Immerhin ist dieselbe nach der Resection keine ganz normale, so dass ich nach der Anregung, die wir den Mittheilungen Bunge's**) über v. Eiselsberg's blutige Repositionen bei veralteten Ellbogengelenksluxationen verdanken, beschloss, auch bei der isolirten Luxation des Radius die blutige Reposition zu versuchen.

Als ich mich nach ausgeführter Operation in der Litteratur nach ähnlichen Beobachtungen umsah, fand ich hier nur eine Mittheilung Sprengel's aus dem Jahre 1886***). Er beschreibt in derselben eine mit Erfolg ausgeführte Arthrotomie bei isolirter Luxation des Radius nach hinten bei einem Kinde und betont dabei, dass die Roser'sche Anschauung, die Reposition werde durch die Einstülpung resp. Einklemmung zerrissener Kapseltheile unmöglich gemacht, durch seine Beobachtung in vivo als unrichtig bewiesen sei.

Es sei deshalb auch nur die Excision der eingeklemmten Kapseltheile nothwendig; ob man die Naht der zerrissenen Kapsel hinzufüge, wie er es gethan habe, sei nicht in erster Linie wichtig, sie wirke aber insofern, als sie eine erneute Interposition von zerrissenen Kapseltheilen zwischen die Gelenkkörper verhindere. Er erwähnt noch, dass die Reposition bei dem von ihm operirten Kinde leicht zu bewerkstelligen gewesen sei.

Dies war in dem hier vorgestellten Falle anders.

Es handelt sich um einen 32jährigen Mann, der am 1. 12. 02 von einem mit Holzstangen beladenen Wagen fallend mit dem rechten Vorderarm auf das Strassenpflaster aufschlug: eine schwere Holzstange fiel nach und traf den rechten Arm. Es fand sich ein enormer Bluterguss in der Ellenbeuge, Luxation des Radiusköpfchens nach vorne, schräge Fractur der Ulna in der Mitte: die so häufig in dieser Weise complicirte Verletzung. Da die Reposition nicht ausgeführt werden konnte, wurde zuerst die Fractur zur Heilung gebracht. Da auch später, wie vorauszusehen war, die Reposition nicht gelang, da Massage, Bäder, Bewegungen die schlechte Function nicht besserten, willigte Patient in die Vornahme einer Operation ein.

Die Function vor derselben war folgende: Bewegung war passiv bis zu einem Winkel von 85°, Streckung bis 160°, Pro- und Supination war in ganz geringem Maasse auszuführen. Nach am 31. 1. 03 ausgeführtem Kocher'schen Lateralschnitt und Freilegung des Gelenks zeigte sich das Lig. lat.

*) S. Grössere Vorträge und Abhandlungen. Theil II.
**) Verh. d. D. G. f. Ch. 1899. S. 56.
***) Centralbl. f. Chir. 1886. S. 153.

extern. völlig abgerissen, die stark verdickten Rissenden lagen fest auf der Gelenkfläche des Radius auf, die letztere war ausserdem mit dicken Pannusmassen bedeckt, das Lig. annulare war durch knochenharte Wucherungen auf $^1/_2$ cm verdickt. Die Muskeln an der Beugeseite waren derb infiltrirt. Nach Entfernung der verdickten Kapseltheile und der Pannusmassen gelang die Reposition ebensowenig wie nach Skeletirung des oberen Radiusrandes und Entfernung des Lig. annulare. Erst nach Skeletirung auch des Humerusendes in der lateralen Hälfte der Circumferenz gelang die Reposition leicht und das Köpfchen blieb bei Beugestellung im Winkel von 75° und voller Supination in normaler Stellung stehen. In dieser Stellung wurde der Arm nach vollzogener Hautnaht — Kapselnaht war nicht möglich — eingegypst, Heilung erfolgte p. p. i.; ich liess den Arm nach 8 Tagen nur in einer Mitella tragen und begann nach 14 Tagen mit passiven Bewegungen, denen am 18. Tage Uebungen an Apparaten folgten.

Patient begann Mitte April wieder mit der Arbeit, und zwar beschäftigte er sich mit Schraubendrehen, wonach Schmerzen eintraten, so dass ich noch Schonung anrieth. Gleichzeitig setzte das Rentenverfahren ein.

Jetzt kann Patient den Arm fast völlig strecken, normal beugen, voll supiniren, aber nur halb proniren.

Wie die herumgereichten Röntgenbilder zeigen, steht das Köpfchen bei voller Supination in leichter Subluxationsstellung, bei Pronation normal. Obwohl also kein absolut reines Resultat erzielt worden ist, glaube ich, doch weitere Versuche mit der blutigen Reposition empfehlen zu dürfen, da bei nicht so starr infiltrirten Kapsel- und Weichtheilen noch bessere Resultate zu erzielen sein dürften.

Discussion:

Herr König (Berlin): M. H., ich möchte mir in Anerkennung des eben Gehörten die Bemerkung erlauben, dass ich es in schwierigen Fällen für richtig halte, zu operiren. Ich habe nicht etwa bei Traumen, sondern bei Feststellung des Radius durch Arthritis (gonorrhoisch etc.) die Möglichkeit von Pro- und Supination durch einfache Wegnahme des Köpfchens in ganz ausserordentlich glücklicher Weise herbeigeführt und glaube nicht, dass meine Patienten weniger Supination oder Pronation haben, als es hier der Fall ist. Ich möchte Ihnen diese kleine Operation empfehlen, obwohl ich für diese Fälle die Vortheile nicht verkenne, die es hat, wenn man ohne die Operation auskommt. Ich möchte Ihnen empfehlen, für derartige schwere Supinationshindernisse, die durch Arthritis erwachsen, das Radiusköpfchen wegzunehmen. Ich wiederhole, dass es mir durch diese Operation gelungen ist, manchen Menschen wieder arbeitsfähig zu machen.

Herr Katzenstein (Berlin): M. H., ich möchte mir erlauben, Ihnen ganz kurz einen Patienten vorzustellen, bei dem ich ebenfalls eine Luxation des Radius nach vorn operirt habe. Bei diesem achtjährigen Jungen bestand seit $4^1/_2$ Monaten eine Luxation nach vorn, ausserdem war der Radius medianwärts auf die Ulna hinübergerutscht, sodass eine Kreuzung des Radius durch die Ulna stattfand, das Röntgenbild lässt das deutlich erkennen. Diese un-

gewöhnliche Verschiebung des Radius war nur durch die in starker seitlicher Verschiebung mit Verkürzung geheilte Ulnafractur möglich.

In diesem Falle gelang es mir nicht, durch die von Sprengel zuerst und dann von Bunge empfohlene Exstirpation der interponirten Kapselweichtheile Heilung zu erzielen, vielmehr rutschte der Radius trotzdem wieder auf die Ulna zurück. Ich habe bei diesem Patienten meines Wissens zum ersten Male eine intraarticuläre plastische Operation ausgeführt, indem ich aus den Bestandtheilen der Gelenkkapsel einen schmalen Streifen schnitt, ihn um den Radius herumführte und am Ligamentum laterale befestigte, und hiermit künstlich ein Ligamentum annulare bildete, das den Radius aus seiner normalen Lage nicht herausrutschen liess. Eine minimale Subluxation nach vorn besteht allerdings noch; sie ist bedingt durch die in starker Verkürzung ausgeheilte Fractur der Ulna. Jedenfalls ist es aber vollkommen gelungen, den Radius an seiner Tendenz, medialwärts sich zu verschieben, zu verhindern.

Die in Folge der lange bestehenden schweren Luxation vorhanden gewesenen bedeutenden Functionsstörungen (Beugung fast bis zum rechten Winkel, behinderte Pro- und Supination) sind völlig verschwunden. Der Junge kann, wie Sie sehen, den operirten Arm ebenso strecken und beugen, pro- und supiniren wie den andern. (Das Verfahren wird an anderer Stelle ausführlich veröffentlicht.)

Herr Sprengel (Braunschweig): M. H., ich will nur ein kurzes Wort dazu sagen. Der eine Fall, den ich geheilt habe, hatte ein vollkommenes Resultat; eine Subluxation war nicht eingetreten. Ich habe später dieselbe Operation noch einmal gemacht, der Fall ist aber insofern schlecht ausgelaufen, als Eiterung eintrat und deshalb das Köpfchen des Radius resecirt werden musste.

Ich möchte noch empfehlen, den Schnitt nicht an die Aussenseite zu legen, sondern dahin, wo das Humero-Radial-Gelenk am leichtesten zugänglich ist, an die vordere Seite des Supinator longus. Auf diese Weise kommt man am Besten an das Radiusköpfchen und kann die Operation am einfachsten vornehmen.

Vorsitzender: M. H., die Zeit ist abgelaufen. Ich muss deshalb fragen, ob wir morgen mit einer Fortsetzung der Epityphlitis-Discussion anfangen sollen. (Rufe: Nein!) Wird das gewünscht? Ich bitte die Herren, welche dafür sind, ihre Hand zu erheben. (Geschieht.) — Ich bitte um die Gegenprobe. (Die Gegenprobe erfolgt.) — M. H., das wird ungefähr gleich sein. Da müssen wir also auszählen. — Es wird mir eben berichtet, dass die letzte Abstimmung wohl die Majorität ergeben habe, (Zustimmung) das heisst, dass die Fortsetzung der Discussion nicht gewünscht wird. Ist das richtig so? (Zustimmung.)

Also dann würden wir nur noch Herrn Federmann das Schlusswort geben müssen; — das ist wohl recht und billig.

Ich schliesse die Sitzung.

(Schluss der Sitzung nach 4 Uhr.)

Projections-Abend.

Donnerstag, den 4. Juni, Abends $9^1/_2$ Uhr.

(Langenbeckhaus.)

I. Herr Holländer (Berlin), Chirurgie und klassische Malerei. Mit Projectionsbildern.
II. Herr Petersen (Heidelberg), Demonstrationen zur pathologischen Anatomie der Magen- und Darmcarcinome.
III. Herr Treplin (Hamburg), Röntgenbilder von Gallensteinen.
IV. Herr Lexer (Berlin), Die Verzweigung von Knochenarterien und ihre Beziehung zu Knochenherden. Demonstration von Röntgenbildern mit dem Projectionsapparate.
V. Herr Immelmann (Berlin), Hüftgelenk und Röntgenstrahlen.
VI. Herr Ludloff (Breslau),
a) Coxa vara.
b) Diagnostik der Knochen- und Gelenktuberculose.
VII. Herr Schmidt (Breslau), Demonstration der Röntgenbilder klinisch wichtiger Patellarfracturen.
VIII. Herr Manasse (Berlin), Ueber myogenen Hochstand der Schulter. Mit Demonstration am Projectionsapparate und am Kinematographen.

(Schluss $11^1/_2$ Uhr.)

Die auf dem Projectionsabend gehaltenen Erklärungen zu den Bildern lassen sich im Protokoll nicht wiedergeben. Nur Herr Lexer und Herr Manasse haben einen Auszug ihres Vortrages eingesandt.

IV. Herr Lexer (Berlin): „Die Verzweigung der Knochenarterien und ihre Beziehungen zu Knochenherden".

Trotz vieler Experimente über die Entstehung der tuberculösen und der eitrigen Knochenherde ist doch unaufgeklärt geblieben, warum die Localisationen bei jeder von beiden Erkrankungen eine besondere Vorliebe für bestimmte Knochen oder Knochenabschnitte haben und warum, wo sie örtlich miteinander übereinstimmen, das Häufigkeitsverhältniss ein entgegengesetztes ist. Die von den Bacteriologen immer mehr betonte Bindungsfähigkeit des Knochenmarks, namentlich des jugendlichen, für Bacterien aus der Blutbahn erklärt gewiss Manches, aber noch lange nicht Alles; dagegen verrathen die Infarctherde der Knochentuberculose mit Bestimmtheit Beziehungen zum Gefässsystem der Knochen; auch sind solche zu vermuthen bei ähnlichem Sitze der übrigen rundlichen oder unregelmässigen tuberculösen Herde, ferner bei vielen

experimentell erzeugten oder chronischen Osteomyelitisherden, bei welchen der Entstehungsort nicht durch fortschreitende Eiterung verursacht worden ist.

Diese Beziehungen der Knochenherde zum Gefässsystem lassen sich nun leider an der Hand selbst der besten anatomischen Beschreibungen, Präparate und Zeichnungen kaum studiren, da ihnen jede Uebersichtlichkeit abgeht. Dagegen haben mir die Röntgenaufnahmen von mit Quecksilber injicirten Leichentheilen, wie sie die Herren Hildebrand, Scholz und Wieting gemacht, den Weg gewiesen, auch von den Arterien der Knochen übersichtliche Darstellungen zu erhalten. Ohne mich heute auf die ziemlich schwierige Technik für die Injectionen der Knochen einzulassen — denn die Collegen Türk und Kuliga aus der von Bergmann'schen Klinik werden demnächst ausführlicher darüber berichten — möchte ich Ihnen mit dem Projectionsapparate einige Bilder vorführen, welche zumeist von Neugeborenen, zum andern Theil von kleinen Kindern stammen. Stereoskopische Aufnahmen von diesen und andern Bildern, an denen ja im Allgemeinen viel mehr zu sehen ist, als an den einfachen projicirten Bildern, sind im Bibliothekszimmer während des Congresses ausgestellt.

Beginnen wir mit den langen Röhrenknochen. Da das Periost und das Perichondrium mit grosser Sorgfalt abpräparirt sind, so sieht man nur die intraossalen Gefässe. Von ihnen kann man 3 Gefässbezirke unterscheiden, welche beim Weiterwachsen immer mehr durch Anastomosen miteinander verschmelzen. Vor allem die Nutritia. Sie ist in ihrem Anfangstheile oft merkwürdig gewunden, geht häufig nicht in der Richtung weiter, in der sie die Corticalis durchbohrte, sondern biegt entgegengesetzt um. Am Femur ist sie stets doppelt und mit einer feinen Anastomose im Knochenmark versehen. Ihre Verzweigungen reichen in das spongiöse Diaphysenende, oder die Metaphyse, um Kochers Ausdruck zu gebrauchen. Hier erhält sie Hilfe von einer Reihe von aussen eintretender Gefässchen, welche sich büschelförmig gegen die Knorpelfuge zu verzweigen, zum Theil auch durch sie hindurch in die Epiphyse treten, und in ihrem Auftreten an bestimmten Knochenstellen regelmässig sind. Diese metaphysären Arterien sind deshalb wichtig, da sie sich gerade an Lieblingsstellen besonders der Knochentuberculose finden z. B. am Femurhals unten und oben, am Humerushals, am Femur hinten dicht oberhalb der Condylen. Die epiphysären Gefässe schliesslich streben von allen Seiten dem Knochenkerne zu, biegen von da gegen den Gelenkknorpel um, oder durchbrechen die Knorpelfuge, um in die Metaphyse zu gelangen. Fragt man sich bei der Betrachtung eines gut injicirten Knochens, wohin können oder müssen mit der Blutbahn in ihm Bacterienhaufen oder inficirte Emboli gerathen, so wird man immer — falls nicht ein grösserer Pfropf ausnahmsweise schon inmitten der Diaphyse in einem Ast der Nutritia z. B. in der Tibia, in welcher der schwächere Ast nach oben umbiegt, stecken bleibt — zu denjenigen Stellen am Knochen gelangen, welche als häufiger Sitz der tuberculösen, seltener der eitrigen Herde bekannt sind, nämlich mit der Nutritia in die Metaphyse, mit den metaphysären Gefässen dicht an die Knorpelfuge oder mit den Perforantes durch sie in die Epiphyse, mit den epiphysären Gefässen zum

Knochenkern, oder in eine der Endarterien, die zum Gelenkknorpel umbiegen und, verstopft, Keilherde entstehen lassen.

Gehen wir nun zu den kurzen und platten Knochen über, so sehen Sie hier Handwurzelknochen mit ganz feinen Gefässchen, dann an 3 Bildern von Phalangen, Metacarpal- und Metatarsalknochen, dass überall eine kurze, feine, sich schnell verzweigende Nutritia vorhanden ist. Bei ihrem Anblick begreift man, dass diese kurzen Röhrenknochen in der Diaphyse an Tuberculose erkranken; denn ein Embolus wird schwerlich mit der Nutritia weit gegen die Epiphyse vordringen, sondern schon bald in der Mitte der Diaphyse stecken bleiben. An den Wirbeln fallen zwei grössere Arterien auf, welche regelmässig von hinten in den Wirbelkörper eindringen und oft über die Mitte hinaus nach vorn reichen. Ihnen entsprechen die tuberculösen Keilherde mit der Basis nach vorne. Manchmal sind diese Arterien nicht gleich stark, sondern ungleichmässig entwickelt, aber überall an Hals-, Brust- und Lendenwirbeln sind sie vorhanden neben kleinen, kurzen Aestchen, die von vorne in den Körper eindringen und bei schwächerer Entwicklung der hinteren Gefässe diese mehr oder weniger vertreten können. Am Fusse der Querfortsätze findet sich regelmässig ein Gefäss. Der Atlas hat eine grosse Arterie in seinem hintern Bogen. An den Rippen sieht man eine feine, lange Nutritia gegen die Knorpelknochengrenze verlaufen, an welcher ein zweites Gefäss vom Perichondrium aus eintritt. Hier ist bekanntlich der Sitz der Typhusmetastasen. Die Scapula hat eine Arterie, die sich nach der Spina und nach dem Halse zu verzweigt. Am Becken sieht man, dass die grösste Arterie — und dies allemal an 5 Bildern — von hinten aus der Gegend der Incisura ischiad. major in die mediale Seite der Beckenschaufel eintritt und ihre feinsten Zweige radienförmig nach allen Seiten ausschickt. Mit ihnen muss infectiöses Material in die Nähe des Darmbeinkamms oder der Pfanne gerathen, oder es muss, wird der ganze untere, die Pfannengegend versorgende Ast verstopft, der typische Darmbein-Pfannensequester entstehen, welchen Herr Geheimrath König in seiner Arbeit über die Hüftgelenkstuberculose beschrieben hat. Seine Basis liegt in der Pfanne, seine Spitze nach aussen und hinten.

Durch eingehende Betrachtungen unsres gesammten Materials, von dem ich Ihnen nur einen kleinen Theil projicirt habe, bin ich zu dem Schlusse gekommen, dass alle Herderkrankungen am Knochen, die sich auffällig mit den Gefässverzweigungen decken, Beziehungen zu den Arterien haben müssen, d. h. durch Bacterienhaufen oder inficirte Emboli angelegt sind. Infarcte entstehen natürlich nur da, wo Endarterien vorhanden sind und die Gestalt des Herdes nachträglich nicht verändert wird. Für den Unterschied in der Häufigkeit der befallenen Gegend bei Tuberculose und eitriger Osteomyelitis, was z. B. die Gelenkenden, mehr aber noch die kurzen Röhrenknochen betrifft, liegt eine einfache Erklärung vielleicht darin, dass die embolische Verbreitung bei der Tuberculose der häufigere, bei der Eiterung der seltenere Vorgang ist. Für das Befallenwerden der jugendlichen Knochen (durch solche embolische Processe) kann man vorläufig nur ganz im Allgemeinen den grösseren Gefässreichthum als Erklärung heranziehen. Doch ist sicher von den Untersuchungen an Knochen verschiedener

Altersstufen, die wir wegen mangelnden Materials noch nicht beenden konnten, deren Bericht wir uns aber vorbehalten, noch mancher wichtige Aufschluss zu erwarten.

VIII. Herr Paul Manasse (Berlin); „Ueber erworbenen Hochstand des Schulterblatts."

Unter den Fällen von erworbenem Hochstande des Schulterblatts beanspruchen die auf muskulärer Grundlage entstandenen besondere Beachtung, nicht nur wegen ihrer Seltenheit, sondern auch wegen der Schwierigkeiten, die der operativen Behandlung sich entgegenstellen können.

Die Geschichte des von mir operirten Falles ist folgende:

Ein 19jähriges Fräulein, welches aus psychopathischer Familie stammte, aber bis zu ihrem jetzigen Leiden keine Zeichen geistiger Krankheit dargeboten hatte, bekam etwa 1 Jahr nach einem schweren Gelenkrheumatismus eine auffallende Veränderung ihres Rückens. Wie die Angehörigen angaben, „trat im April 1901 die rechte Schulter heraus", was sich im Laufe weniger Wochen steigerte. Gleichzeitig wurden ziemlich heftige Schmerzen in der rechten Rückenhälfte geäussert. Als ich die Patientin im Mai 1901 zum ersten Mal sah, erhob ich folgenden Befund: Grazil gebautes Mädchen von mittlerem Ernährungszustande und gesundem Aussehen. Innere Organe ohne nachweisbare krankhafte Veränderung. Keine Störung der Intelligenz und der Psyche.

Bei der Betrachtung von vorn fällt eine Verbreiterung der rechten unteren Halspartie auf und ein leichter Hochstand des rechten Akromion. Die Betrachtung des Rückens ergiebt, dass das rechte Schulterblatt um 7 cm in die Höhe gerückt und um 2 cm der Wirbelsäule genähert ist, wobei es eine leichte Schrägstellung einnimmt, dergestalt, dass der mediale Schulterblattrand von unten innen nach oben aussen gerichtet ist.

Die unteren Scapularwinkel stehen von der hinteren Brustwand ab, der rechte aber mehr als der linke. Der von der seitlichen Hinterhauptsgegend zum Akromion sonst in concaver Linie sich erstreckende Contour ist rechts verschwunden. Statt dessen springt der obere Rand der hinaufgerückten Scapula mit den bedeckenden Muskeln in einer convexen Linie hervor. Der Kopf wird etwas nach links und hinten geneigt. Während zwischen Wirbelsäule und medialem Rande des Schulterblatts links eine Einsenkung besteht, wird rechts an analoger Stelle ein breiter Wulst bemerkt, der sich aufwärts in den Muskeln der seitlichen Halsgegend verliert und abwärts sich in einer scharfen Linie begrenzt, die vom unteren Scapularwinkel zu den obersten Brustwirbeldornen zieht.

Beide Schulterblätter sind gleich gross und zeigen keine Abweichung der Form. Es ist eine leichte linksconvexe Skoliose der unteren und eine rechtsconvexe Skoliose der oberen Brustwirbelsäule vorhanden. (Die Patientin ist Linkshänderin.)

Versucht man gewaltsam das Schulterblatt in seine normale Stellung zu bringen, so gelingt dies, selbst bei Kraftanwendung, nur in geringem Grade. Activ ist das Redressement des Schulterblatts nicht ausführbar, auch nicht bei energischer Anstrengung der Patientin. Es rückt wohl auf einen Moment

wenige Centimeter hinunter, schnellt aber dann sofort wieder in die Höhe, was sichtlich durch die krankhafte Action der zwischen Wirbelsäule und Schulterblatt scharf hervortretenden Schulterblattheber bewirkt wird. Die elektrische Untersuchung ergiebt eine unbedeutende Abschwächung der Erregbarkeit im Bereiche des unteren Cucullaris und des unteren Antheils des Serratus ant. major. Sonst finden sich keine Abnormitäten der motorischen, sensiblen, sensoriellen Sphäre.

Nach dem Befunde handelte es sich um einen tonischen Krampf der M. M. rhomboideus und levator anguli scapulae, welcher zu dem Hochstande des rechten Schulterblatts mit secundärer Schwächung der stark gedehnten Antagonisten, nämlich der M. M. cucullaris und serratus ant. major geführt hatte.

Sehr bemerkenswerth war die Stellungsveränderung des rechten Schulterblatts bei verschiedener Haltung der Arme.

Wurden die Arme seitlich, in frontaler Richtung, bis zur Horizontalen erhoben, so machte das rechte Schulterblatt die physiologische Drehung, bei welcher der untere Winkel nach aussen rückt, nicht mit. Derselbe schob sich im Gegentheil nach innen. Dabei rückte das Schulterblatt ein wenig nach unten, zugleich unter Aufrichtung seines medialen Randes, wie wenn es nach aussen umkippen wollte. Der oberste Antheil des M. cucullaris war flach eingezogen. Dicht neben ihm aber sprangen einerseits die M. M. rhomboideus und levator ang. scapulae, andererseits die M. M. supraspinatus, infraspinatus, teres minor und major als pralle, dicke Wülste hervor, die mit dem aufgerichteten Schulterblatte zusammen einen grossen, birnförmigen Tumor darstellten.

Erhob die Patientin die Arme parallel nach vorn, also in sagittaler Richtung, so stellte sich das rechte Schulterblatt gleichsam auf seinen lateralen Rand und ragte wie ein Flügel vom Thorax ab. Man konnte bequem fast die ganze vordere Fläche des Schulterblattes abtasten.

Führte die Patientin die Arme nach aufwärts bis zur maximalen Erhebung, so verschwand das flügelförmige Abstehen des Schulterblatts. Letzteres legte sich der hinteren, bezw. seitlichen Thoraxwand an, wobei es freilich in der physiologischen Drehbewegung um ein Beträchtliches zurückblieb.

Eine Beeinträchtigung der Bewegungsfähigkeit des rechten Arms lag also nicht vor. Dagegen war die Entstellung der Patientin so gross, dass Abhülfe geschaffen werden musste.

Nachdem eine 7monatliche Behandlung mit hydropathischen Proceduren, Massage, Widerstandsgymnastik und Faradisation zur Kräftigung der geschwächten M. M. cucullaris und serrat. ant. maj. lediglich erreicht hatte, dass der Zustand sich verschlimmerte — das rechte Schulterblatt sass schliesslich der Patientin im Nacken — entschloss ich mich zur Operation (13.12.01).

Es wurde nach partieller Durchschneidung des M. cucullaris der M. rhomboideus völlig abgetrennt und der innere obere Scapularwinkel, der die Clavicula als dreiseitige Pyramide überragt hatte, subperiostal resecirt, womit der Ansatz des M. levator ang. scapulae an dieser Stelle ebenfalls gelöst war. Da mir der völlige Ausfall der beiden Muskeln bedenklich erschien, vor allem für die Function des Schulterblatts, so nähte ich den M. rhomboi-

deus an die Basis der Spina scapulae und an den M. supraspinatus wieder an und verwandelte so die schräge Verlaufsrichtung seiner Bündel in eine möglichst horizontale.

Das Schulterblatt stand jetzt rechts in gleicher Höhe wie links und jede Deformität bei den Bewegungen der Arme war verschwunden. Aber nach 7 Wochen war der alte Zustand wieder da. Ich durchtrennte ein 2. Mal den M. cucullaris und fand als Ursache des Recidivs den Levatorstumpf mit dem M. rhomboideus fest verwachsen. Die beiden letzteren wurden jetzt auf 5 cm ihrer Länge resecirt. Sehr auffällig war dabei Folgendes:

Nach Durchschneidung des M. cucullaris sah man — die Narkose war in diesem Zeitpunkte nicht vollkommen tief — klonische Krämpfe der M. M. rhomboideus und levator ang. scapulae, welche das Schulterblatt nach oben und innen zogen und bis zur Durchtrennung des letzten Levatorbündels anhielten. In demselben Augenblicke trat eine heftige, stossweise Bewegung der Scapula nach der entgegengesetzten Richtung ein, wobei sich letztere mit ihrem unteren Winkel nach aussen, vorn und oben drehte. Die Bewegung war offenbar durch krankhafte Zuckungen des M. serratus ant. maj. bedingt; dieselben hörten nach mehreren Minuten auf.

Die Deformität war nach dieser Operation wieder ausgeglichen, aber das rechte Schulterblatt zeigte 1 Woche später dieselben Bewegungen nach vorn, aussen und oben wie zum Schlusse der letzten Operation. Nach einigen Wochen zuckte auch wieder der Stumpf des M. levator ang. scap. und zog das Schulterblatt nach oben; dazu kamen nach einigen Monaten klonische Krämpfe im Bereiche des M. pectoralis major (Portio clavicularis). Da sehr energische passive Dehnungen dieser Muskeln, 2 Monate lang fortgesetzt, ohne Erfolg blieben, so exstirpirte ich den Muskelbauch des M. levator ang. scapul., der durch narbige Stränge mit dem Schulterblatte wieder in Verbindung getreten war. Die Wirkung war: 24 Stunden Ruhe. Dann traten erneute Tractionen des rechten Schulterblatts nach aussen, vorn und oben auf. Gleichzeitig machte es eine kippende Bewegung nach vorn über. Der Urheber dieser Bewegung, der M. pectoralis minor, wurde am Proc. coracoideus abgetrennt und gleichzeitig die Portio clavicularis des M. pectoralis major exstirpirt. Danach war wieder auf 24 Stunden Ruhe. Dann begannen die klonischen Zuckungen im M. serrat. ant. maj. von Neuem und blieben bestehen. Im August 1902 trat bei der Pat. ein maniakalischer Anfall ein, der nach wenigen Tagen verschwand und sich nicht wiederholte. Herr Geh.-Rath Eulenburg übernahm nun die weitere Behandlung. Während die Hypnose und psychische Therapie ohne Erfolg blieben, zeigte sich unter milder elektrischer Behandlung und methodischer Gymnastik eine Besserung und im Laufe von 8 Monaten sind die Krämpfe soweit zurückgegangen, dass jetzt die Hoffnung auf baldiges Verschwinden derselben besteht. Der augenblickliche Befund ist folgender:

Bei senkrecht herabhängenden Armen sind beide Schulterblätter in gleicher Höhe. Das rechte ist 2 cm weiter von der Wirbelsäule entfernt als das linke und steht leicht schräg geneigt. Das rechte Schulterblatt ist frei beweglich, kann kräftig zur Mittellinie adducirt werden und bleibt bei jeder Bewegung, die es ausführt, in Contact mit der Brustwand. Der rechte Arm kann nach

allen Richtungen hin bis zur maximalen Erhebung activ gebracht werden und ist in seiner Kraftleistung gegen früher nicht geschwächt.

Bei der Betrachtung des kinematographischen Bildes sieht man jene eigenthümlichen, etwa 1 Secunde dauernden Bewegungen des rechten Schulterblatts, bei welchen dasselbe nach aussen, vorn und oben gezogen wird. Sie treten stets in der gleichen Weise auf, gleichviel in welcher Stellung sich die Arme befinden.

Auf die neurologische Seite des Falles soll an anderer Stelle näher eingegangen werden.

Dritter Sitzungstag.

Freitag, den 5. Juni, Vormittags 9—12½ Uhr.

E. Verschiedenes. Kopf, Hals, Brust, Nerven.

Vorsitzender: M. H., ich eröffne die Sitzung und ertheile zunächst Herrn Federmann das Wort, um seine Schlussbemerkungen zur Perityphlitisdebatte zu machen.

Herr Federmann (Berlin): M. H., gestatten Sie mir, noch einige ganz kurze Schlussworte zu meinen Mittheilungen über die Leukocytenuntersuchung bei Perityphlitis zu machen.

Ich möchte zunächst Herrn Riedel erwidern, dass von den 21 Gangränfällen mit freier fortschreitender Peritonitis, um nur diese zu erwähnen, selbstverständlich jeder Fall sofort nach der Aufnahme auf seine Leukocytenzahl untersucht und dann gewöhnlich sofort operirt worden ist. Aus den Zählresultaten und der seit dem Auftreten der ersten peritonitischen Erscheinungen verflossenen Zeit wurde dann die Curve zusammengestellt, die ich gestern erwähnt habe. Ueber die genaueren Details erlaube ich mir, auf meine demnächst erscheinenden Mittheilungen zu verweisen.

Gegenüber den Aeusserungen des Herrn Sprengel möchte ich Folgendes bemerken. Er hat der Leukocytenmethode nicht nur jeden Werth abgesprochen, sondern er ist so weit gegangen, sie für geeignet zu erklären, die Chirurgen von einem rechtzeitigen operativen Eingriff abzuhalten. Nun ist es ja selbstverständlich, dass es für einen überzeugten Frühoperateur, der schon auf den blossen Verdacht einer Perityphlitis hin den Wurmfortsatz sofort entfernt, jeder Ausfall der Untersuchung, also die höchste wie die niedrigste Leukocytenzahl, werthlos sein muss, da es für ihn ja völlig gleichgültig sein kann, welcher specielle pathologisch-anatomische Process im besonderen Falle vorliegt. Da wir am Krankenhaus Moabit und wohl auch in den allermeisten grossstädtischen Hospitälern nicht in der glücklichen Lage sind, unsere Fälle

nur aus den ersten zwei bis drei Tagen zu beziehen, so muss uns jede Methode, die geeignet ist, die Sicherheit der Diagnosenstellung zu erhöhen, hochwillkommen sein. Um so mehr, da häufig Fälle vorkommen, wo es geradezu schädlich sein kann, sofort die Operation vorzunehmen.

Schon aus dem einen Gesichtspunkt, dass jede pathologisch-anatomische Form der Perityphlitis unter einer typischen Leukocytencurve verläuft, wie ich gestern auseinanden setzen konnte, ergiebt sich ihr Werth, und ich hoffe, dass die ausführliche Mittheilung des Materials die Bedeutung der Methode deutlich erkennen lassen wird.

Vorsitzender: M. H., es ist der Wunsch ausgesprochen, über die Demonstration des Herrn Katholicki über einen Fall von Lymphangiom des Vorderarms noch eine Discussion zu eröffnen, da verschiedene Herren ähnliche Mittheilungen machen wollen. — Darf ich fragen, ob einer der Herren das Wort ergreifen will.

Discussion:

Herr Payr (Graz): M. H., ich möchte mir erlauben, Ihnen die Bilder eines Falles zu zeigen, in dem die Verödung eines grossen cavernösen Tumors angestrebt wurde. Es handelte sich um einen solchen über mannsfaustgrossen Tumor an der Wange eines 17jährigen Jungen, der bei Hängelage des Kopfes fast um das Doppelte an Grösse zunahm. Es wurden in sechs Sitzungen im Ganzen 42 Magnesiumpfeile in die Geschwulst eingeführt, und aus diesen drei Abbildungen, von denen die eine vor, die andere während und die dritte am Schluss der Behandlung aufgenommen wurde, werden Sie sich eine Vorstellung von dem Erfolge dieser Operationen machen können. (Nahezu vollkommenes Verschwinden innerhalb von acht Monaten.)

Ich möchte nur ganz kurz bemerken, dass durch die Einführung von Magnesiumpfeilen in eine derartige cavernöse Geschwulst, gleichgültig, ob es ein Haemangiom oder ein Lymphangiom ist, Gerinnungsvorgänge erzeugt werden, welche eine solide und ausgiebige Bindegewebsneubildung bewirken. Selbst bei sehr grossen Tumoren, die wegen ihrer innigen Beziehungen zur Nachbarschaft ausserordentlich schwer exstirpirbar erscheinen, wird durch eine Behandlung mit Magnesiumpfeilen in manchen Fällen die Exstirpirbarkeit ermöglicht, indem zahlreiche Thrombosen, insbesondere in den an der Peripherie gelegenen Gefässe auftreten und dadurch eine Exstirpation nach der von Müller angegebenen Methode ermöglicht wird. Ich verfüge zur Zeit über acht oder neun nach dieser Methode behandelte Fälle und werde mir bei anderer Gelegenheit erlauben, ausführlich darauf zurückzukommen. Für heute bitte ich nur noch, die Abbildungen in Augenschein zu nehmen.

Herr von Bramann (Halle): M. H., ich hatte einen ähnlichen Fall von lymphatischer Elephantiasis vor $1^1/_2$ Jahren in Behandlung bekommen, wie er uns gestern vorgestellt wurde. Er unterschied sich jedoch in einer Hinsicht von dem letzteren, nämlich dadurch, dass das Knochengerüst noch nicht afficirt war. Es handelte sich um eine 22jährige Patientin, die seit zwei Jahren von Zeit zu Zeit an Erysipelen litt und im Anschluss daran anscheinend Elephantiasis bekommen hatte, die, wenn man die Patientin stehen sah, sich

in nichts unterschied von den gewöhnlichen Formen der Elephantiasis: sobald man aber die Extremität palpirte, stellte sich ein Unterschied insofern heraus, als die erhebliche Härte und die unregelmässigen knotigen Verdickungen der Haut, die bei Elephantiasis vorhanden sind, fehlten, vielmehr dieselbe Consistenz des ganzen Beines bis zur Hüfte hinauf vorhanden war, wie in dem gestern vorgestellten Falle. Die Geschwulst liess sich durch leichten Druck comprimiren und verschwand, sobald man die Extremität elevirte, binnen wenigen Minuten vollkommen, so dass das kranke Bein ebenso schlank und normal wie das andere wurde, nur dass sich die Haut stark gefaltet zeigte; die ganze Haut war abgehoben durch eine mehrere Centimenter dicke Flüssigkeitsschicht, die man durch einfachen Druck centralwärts verdrängen konnte. Es handelte sich also um eine enorme Ansammlung von Lymphe im subcutanen Gewebe und ausserdem wohl zweifellos auch um eine hochgradige Erweiterung der retroperitonealen Lymphgefässe und Lymphräume, in welchem bei Elevation der Extremität die Lymphe aus der letzteren binnen kürzester Zeit Aufnahme finden und abfliessen konnte. Ich habe durch Punction in einer Sitzung einen Liter Flüssigkeit entleert. Die Entleerung erfolgte aus der Canüle bei hängender Extremität in einem Strahl. Bei einer zweiten Punction wurden $1^1/_2$ Liter entleert und der Versuch gemacht, durch Einspritzung einer Jodoform-Glycerinemulsion einen Reiz auf die Wand der Lymphräume auszuüben und durch nachfolgende Compression mit Gummibinden eine Wiederansammlung der Lymphe zu verhüten. Aber leider ohne Erfolg. Von der Anwendung stärkerer Jodpräparate wie Tinct. jod. oder Lugol'scher Lösung glaubte ich Abstand nehmen zu müssen wegen der Gefahr der Thrombenbildung in den offenbar sehr grossen Lymphräumen und der daraufhin drohenden Embolie. Schliesslich griff ich zu einem Mittel, von welchem ich im Allgemeinen keinen Gebrauch mache, ausser zur Ausspülung der Gelenke bei chronischem Hydrops etc., der Carbolsäure. Damit habe ich überraschende Erfolge gehabt. Ich habe eine dreiprocentige Carbolsäurelösung in geringen Dosen — ein paar Gramm —, nachdem ich $^1/_2$ bis 1 Liter von der als Lymphe festgestellten Flüssigkeit entleert hatte, injicirt und die injicirte Flüssigkeit durch Streichen in der Extremität möglichst vertheilt; dann wurde das Glied wieder eingewickelt und suspendirt und im Verlaufe einiger Wochen eine erhebliche Besserung erzielt. Als die Patientin aus der Behandlung schied, weil sie nicht länger im Krankenhause bleiben wollte, war die Geschwulst wesentlich zurückgegangen. Es handelte sich, wie gesagt, in dem Falle um eine colossale Lymphstauung, die in der Extremität eingetreten war im Anschluss an recidivirende Erysipele. Die angesammelte Flüssigkeit betrug anfangs wohl mindestens 4 Liter, wenn das Glied sich in herabhängender Stellung befand. Daneben war eine Hypertrophie der Haut, aber keine der übrigen Weichtheile und der Knochen vorhanden. Ueber den augenblicklichen Stand des Krankheitsfalles bin ich zur Zeit nicht unterrichtet.

Herr v. Beck (Karlsruhe): M. H., ich wollte Ihnen über ein Lymphangiom des Vorderarms und Oberarms berichten, welches ich bei einem Kinde von 5 Jahren gesehen habe, und zwar von der Hand ausgehend bis zum Oberarm hinauf die ganze Streckseite ausfüllend, bis in die Zwischenräume

der Knochen hinein, welches im Anschluss an eine Gastroenteritis hämatogen inficirt wurde mit Colibacterien, zur acuten Entzündung und Gangrän kam, sich vollständig abgestossen hat, und so zur Ausheilung kam. Es blieb nach der Abstossung ein grosser Haut- und Muskeldefect vorhanden, den ich nachher durch Transplantation schloss, sodass vollkommene Ausheilung zu Stande gekommen ist.

37) Herr von Brunn (Tübingen): „Ueber Pneumokokkenperitonitis."

M. H.! Auf einem der actuellsten Gebiete, dem der acuten Peritonitis, ist es trotz zahlreicher und sorgfältiger Untersuchungen auch heute in der Regel noch nicht möglich, aus dem klinischen Bilde ätiologische Specialdiagnosen im bakteriologischen Sinne zu stellen. Nur bei einer Peritonitisform haben in dieser Hinsicht die letzten Jahre einen entschiedenen Fortschritt gebracht, nämlich bei der Pneumokokken-Peritonitis. Französischen Forschern, denen wir die Mehrzahl der Beobachtungen über diese Erkrankung verdanken, gebührt das Verdienst, erkannt zu haben, dass dem eigenartigen Krankheitserreger auch ein wohl charakterisirtes Krankheitsbild entspricht. In Deutschland ist bisher, besonders von chirurgischer Seite, der Pneumokokken-Peritonitis noch kaum Beachtung geschenkt worden, erst in allerjüngster Zeit beginnt man auch hier darauf aufmerksam zu werden.

Veranlasst durch die Beobachtung zweier typischen Fälle in der v. Bruns'schen Klinik habe ich alle bisher bekannten klinischen Thatsachen zusammengestellt und möchte mir jetzt erlauben, Ihre Aufmerksamkeit auf das klinische Verhalten der Pneumokokken-Peritonitis zu lenken, in der Ueberzeugung, dass es sich dabei um ein typisches, diagnosticirbares Krankheitsbild handelt, dessen Kenntniss geeignet ist, den Schlüssel für manchen, sonst rätselhaften Fall zu liefern und dem Chirurgen insbesondere die Aussicht auf erfolgreiches Handeln zu eröffnen.

An Pneumokokken-Peritonitis, die an sich verhältnissmässig selten ist, erkranken etwa dreimal so viel Kinder als Erwachsene. Unter den Kindern wieder sind fast ausschliesslich Mädchen betroffen, während bei Erwachsenen das weibliche Geschlecht nur wenig überwiegt.

Nach einem Vorstadium, in dem mehr oder weniger schwere Erkrankungen der Lunge oder Pleura vorhanden zu sein pflegen, oft aber auch aus voller Gesundheit heraus erkranken die Patienten unter schweren peritonitischen Symptomen, Schmerzen im ganzen Leibe, hohem Fieber, Erbrechen und in der Regel Diarrhoe. Seltener ist der Stuhlgang angehalten. Diese schweren Symptome pflegen nur kurze Zeit, meist einige Tage, zu dauern, dann hört das Erbrechen auf, die Schmerzen lassen nach oder localisiren sich auf umschriebene Bezirke des Abdomens und es folgt ein chronisches Stadium, in dem das Allgemeinbefinden sich wesentlich bessert und so wenig gestört sein kann, dass man den Patienten auf dem Wege der Genesung wähnt. Dieses chronische Stadium kann viele Wochen dauern und in dieser Zeit pflegen die Patienten in klinische Behandlung zu kommen. Bei leidlichem subjectivem Befinden geht der Ernährungszustand allmälig zurück, nur das Abdomen

wächst und nach mehr oder weniger langer Zeit, meist schon nach 8 bis 14 Tagen, wird in ihm ein Flüssigkeitserguss nachweisbar, der entweder das ganze Abdomen einzunehmen scheint oder sich abgekapselt hat. Mit Vorliebe erfolgt die Abkapselung unterhalb des Nabels in der Mittellinie, seltener in einer der Fossae iliacae oder im subphrenischen Raume.

Die Menge des Flüssigkeitsergusses pflegt eine sehr beträchtliche zu sein, oft ist sie erstaunlich gross, sie kann schon bei kleinen Kindern mehrere Liter betragen. Ueber die Natur des Ergusses herrscht meist lange Zeit Unklarheit. Besonders ist daran ausser dem relativ guten Allgemeinbefinden der Verlauf der Temperaturcurve schuld. Es besteht nämlich in dem chronischen Stadium meist kein höheres Fieber. Entweder ist die Temperatur normal oder erreicht höchstens niedrige Fiebergrade, ganz ausnahmsweise kommen einzelne steile Anstiege vor. Jedenfalls besteht fast nie ausgesprochenes Eiterfieber, und es sind Fälle berichtet, in denen auf Grund der Temperaturcurve von chirurgischer Seite ein Eingriff abgelehnt wurde. Ebenso irreführend ist der Umstand, dass das Abdomen selbst bei mässigem Erguss nicht erheblich schmerzhaft ist. Punctirt man jetzt, so ist man erstaunt, Eiter zu finden, und das Erstaunen wächst, wenn man bei der Laparotomie die grosse Menge des Eiters und die grosse Ausdehnung der Abscesshöhle constatirt. Letztere kann die ganze Bauchhöhle einnehmen. In dem einen unserer Fälle, der ein vierjähriges Mädchen betraf, gelangte man von dem medianen Laparotomieschnitt aus frei bis unter das Zwerchfell, bis ins kleine Becken und bis in beide Lumbalgegenden. Die Darmschlingen lagen zu einem festen Klumpen geballt und durch fibrinöse Schwarten bedeckt der Wirbelsäule auf, ein höchst eigenartiges und auffallendes Bild. Sind derartige Dimensionen des Abscesses auch verhältnissmässig selten, so ist doch ein sehr grosser Theil des Abdomens häufig von der Eiteransammlung eingenommen. Wird dieselbe nicht frühzeitig erkannt und das geschieht sehr oft nicht, so sucht sich der Eiter selbst seinen Weg zu bahnen, und zwar mit grosser Regelmässigkeit in der Nabelgegend. Sehr häufig wird in den Krankenberichten eine geröthete Vorwölbung am Nabel erwähnt, die dann meist Veranlassung gab, der drohenden Perforation durch die Laparotomie zuvorzukommen, fünf Mal hat ein spontaner Durchbruch stattgefunden und ist auf diese Weise Spontanheilung zwei Mal erfolgt.

Die operative Entleerung des Eiters ist im chronischen Stadium von sehr gutem Erfolg. Meist bewirkt sie schnelle und vollständige Genesung, die allerdings verhältnissmässig oft durch Bronchopneumonien, Mittelohreiterungen, Spätabscesse und Retentionen gestört wird.

Dieser Krankheitsverlauf bildet bei Kindern durchaus die Regel, die jedoch nicht ohne Ausnahme ist. Es kommt vor, dass ein Kind dem ersten Ansturm erliegt. Man findet dann eine fibrinös-eitrige Peritonitis, die sich von derselben Erkrankung und der Aetiologie nicht unterscheidet. Bei Erwachsenen ist dieser Befund mit ungünstigem Ausgang sogar die Regel, der für das Kind typische die Ausnahme. Dies kann uns jedoch bei der Seltenheit der Pneumokokken-Peritonitis bei Erwachsenen überhaupt nicht hindern, jenen practisch wichtigeren Fällen bei Kindern unsere Aufmerksamkeit in erhöhtem Maasse zuzuwenden und sie aus der Menge der übrigen Peritonitisfälle herauszuheben.

Man könnte dagegen allerdings einwenden, dass in dem ganzen Krankheitsverlauf kein Symptom vorkommt, das nicht gelegentlich auch bei Peritonitiden anderer Aetiologie beobachtet wurde. Es ist das wohl richtig, wenn man die Symptome aus ihrem Zusammenhang herausreisst und einzeln für sich betrachtet, charakteristisch und wohl bei keiner anderen ätiologischen Gruppe der Peritonitis mit solcher Regelmässigkeit wiederkehrend ist das Neben- und Nacheinander der Symptome.

Die Erklärung dafür bietet die Eigenart des Körpers und der pathologisch-anatomische Befund. Ueberall, wo der Pneumokokkus entzündungserregend wirkt, erzeugt er ein sehr fibrinreiches Exsudat und stets bleibt seine Virulenz nur kurze Zeit auf der Höhe. Der Fibrinreichthum des Exsudates bewirkt eine frühzeitige Abgrenzung des Entzündungsherdes. Wie vollständig dieselbe sein kann, beweist ein von Bum mitgetheilter Fall, der zur Section kam. Obgleich ganz ähnlich wie in unserem oben erwähnten Falle, das ganze Abdomen eine einzige Eiterhöhle bildete, in der die Darmschlingen zu einem Klumpen geballt lagen, so war doch der durch die Fibrindecke geschaffene Abschluss ein so vollständiger gewesen, dass innerhalb des Packets die Darmserosa weder Trübungen noch Verwachsungen zeigte. Der guten Abgrenzung des Exsudates, besonders aber der Virulenzabschwächung der Pneumokokken mag es wohl auch zuzuschreiben sein, dass trotz der oft riesigen Eiteransammlung das Allgemeinbefinden — im späteren Stadium — meist nur wenig gestört, dass vor allem auch die Temperatur eine verhältnissmässig niedrige ist.

Als besonders charakteristisch verdient die Beschaffenheit des Eiters hervorgehoben zu werden. Er ist geruchlos, von graugelber Farbe, meist mit einem deutlichen Stich ins Grünliche und enthält oft massenhaft Fibrinflocken.

Die klinische Diagnose ist bisher nur selten gestellt worden. In dem acuten Anfangsstadium wurde häufig Typhus oder Appendicitis diagnosticirt. Während der weitere Verlauf Typhus meist bald ausschliessen lässt, bleibt die Gefahr der Verwechselung mit Appendicitis noch längere Zeit bestehen. Es ist auch wahrscheinlich, dass ein Theil der Pneumokokken-Peritonitiden thatsächlich vom Processus aus entsteht, indem der Pneumokokkennachweis gelegentlich gelungen ist. Im Anfangsstadium stimmt die in der Regel vorhandene Diarrhoe nicht mit dem gewöhnlichen Beginn einer Appendicitis. Im weiteren Verlauf ist besonders die Localisation des Exsudates unterschieden, das die mittleren unteren Theile des Abdomens bevorzugt. Im chronischen Stadium ist die Verwechslung mit tuberculöser Peritonitis am häufigsten vorgekommen. Mag diese Vermuthung auch durch den Befund eines grossen Exsudates mit Neigung zum Durchbruch in der Nabelgegend ohne höheres Fieber und ohne Schmerzhaftigkeit des Abdomens nahe gelegt werden, so wird doch der acute Anfang schon stutzig machen müssen. Ergiebt dann weiter eine Probepunction, dass es sich nicht um seröses, sondern um eitriges Exsudat handelt, so wird man, die Kenntniss des Krankheitsbildes vorausgesetzt, schon mit grosser Wahrscheinlichkeit auf Pneumokokken-Peritonitis hingewiesen

werden, umsomehr, wenn man das Fehlen der bei eitrig-tuberculöser Peritonitis meist vorhandenen Pseudotumoren constatirt.

Meiner Ansicht nach wird man differentialdiagnostisch stets dann eine Pneumokokken-Peritonitis mit in Erwäung ziehen müssen, wenn nach Symptomen einer acuten Peritonitis unter Rückgang der stürmischen Erscheinungen ein Erguss im Abdomen bestehen bleibt, der die Neigung hat, sich im Meso- und Hypogastrium abzukapseln. Die Diagnose gewinnt an Wahrscheinlichkeit, wenn es sich um ein Kind, besonders ein Mädchen handelt, wenn der Erguss Neigung zeigt, am Nabel durchzubrechen, und wenn eine Punction geruchlosen, grünlich-gelben Eiter ergiebt.

Zur vollen Sicherheit wird die Diagnose allerdings erst durch den Nachweis der Pneumokokken erhoben werden können, der jedoch einfach genug zu erbringen ist.

Es steht zu hoffen, dass mit der Verbreitung der Bekanntschaft mit dem Krankheitsbild durch weitere Mittheilungen exact beobachteter Fälle unsere Kenntnisse dieser interessanten Erkrankung noch wachsen werden. Am dankbarsten müssten dafür die Chirurgen sein; denn wenn auch ausnahmsweise einmal Spontanheilung vorkommt, so ist doch die breite Eröffnung der intraabdominalen Abscesse die einzig rationelle Therapie und bei der Neigung zu chronischem Verlauf wächst die Chance, dass der Eingriff nicht zu spät kommt. Wie die meisten derartigen Fälle, so sind auch unsere beiden durch die Laparotomie zur Heilung gebracht worden. Jedenfalls erscheint nach den bisherigen Beobachtungen die Prognose der Pneumokokken-Peritonitis als eine sehr günstige.

Discussion:

Herr Rehn (Frankfurt a. M.): M. H., ich möchte mir nur erlauben, Ihnen einen Beitrag zur Aetiologie der acuten eitrigen Peritonitis zu geben. Es genügen ein paar Worte; das Präparat spricht für sich selbst. Sie wissen, dass im Jahre 1898/99 Herr Graser hier einen sehr interessanten und instructiven Vortrag gehalten hat über sogenannte falsche Darmdivertikel in der Flexura sigmoidea. Es war ja schon lange bekannt, dass diese Gebilde vom Duodenum herab bis zum Rectum vorkommen. Es ist auch schon eine Perforation in die Blase beschrieben. Gussenbauer erinnerte damals daran, dass er einen Tumor der Flexur als carcinomverdächtig operirt habe, und es stellte sich als Ursache der Geschwulstbildung das falsche Divertikel heraus. Nun, m. H., die Anregung Graser's hat veranlasst, dass aus dem Hansemann'schen Institut eine diesbezügliche Arbeit erschien und ferner, dass aus dem Chemnitzer pathologischen Institut von Herrn Collegen Mertens eine für uns Chirurgen practisch wichtige Abhandlung veröffentlicht wurde. Im Grossen und Ganzen sind die exacten Untersuchungen Graser's bestätigt worden. Es war schon aus einer Arbeit bekannt, dass diese Divertikel den Weg der Gefässe benutzen, um nach aussen zu treten, dass sie gewöhnlich zwischen dem Mesenterium und der Appendix epiploica nach aussen treten. Herr College Mertens hat dann noch gefunden, dass auch im Wurmfortsatz

diese Divertikel vorkommen. Nun, m. H., das Bild, das diese Divertikel machen können, ist ein proteusartiges. Ich habe folgenden Fall operirt. Es handelte sich um einen Patienten, der einige Zeit Darmbeschwerden gehabt hatte. Sie waren aber derartig geringfügig, dass er sie kaum beachtete. Eines Tages erkrankte er unter sehr heftigen Leibschmerzen. Am zweiten Tage nach diesem acuten Schmerzanfalle trat Collapsus ein. Ich wurde consultirt und stellte die Diagnose: eitrige Peritonitis. Der Patient hatte einen aufgetriebenen Leib. Er wurde sofort operirt und es zeigte sich in der That eine eitrige Peritonitis von grosser Ausdehnung. Ich hatte die Diagnose auf Appendicitis mit Wurmfortsatz-Peritonitis bei verlängerter Appendix gestellt. Die Appendix war jedoch gesund. Als ich nach der Mitte des Leibes fühlte, fand ich einen Tumor, umhüllt von leicht verwachsenen Darmschlingen. Es war ausserordentlich schwierig, sich zu orientiren. Ich möchte hier erwähnen, dass Herr College Reichel einen ähnlichen Fall operirte. Ich entwickelte dann die Flexur und fand in dieser einen kleinen Abscess in einer Appendix epiploica, sowie eine kleine Perforation. Diese Parthie wurde nach aussen gelagert, am zweiten Tage resecirt, die hintere Wand vernäht und ein anus praeternaturalis gebildet.

Was das Präparat auszeichnet, ist Folgendes. Sie erkennen leicht eine Strictur, eine beträchtliche Verdickung der Darmwand, Sie sehen weiter nach abwärts multiple Divertikel. In den Perforationsöffnungen stecken zwei kleine Stäbchen. Nach oben ist der Darm erweitert. Ich glaube, wir müssen uns erinnern, dass diese Sachen nicht so ausserordentlich selten vorkommen und dass wir im gegebenen Falle, wenn wir am Wurmfortsatz oder an der Gallenblase nicht die Ursache der Peritonitis finden, dann auch die Flexur berücksichtigen sollen.

Der Patient ist zur Zeit völlig geheilt.

Herr Federmann (Berlin): M. H., ich möchte nur im Anschluss an die Mittheilungen von Rehn einen Fall erwähnen, den wir vor drei Monaten im Krankenhaus Moabit eingeliefert bekamen, der drei Stunden später ohne Operation starb. Bei der Section fanden sich ca. 12 Divertikel des Dickdarms und der Flexur; einer davon war geplatzt und hatte eine eitrige Peritonitis bewirkt. Dieser geplatzte Divertikel war ungefähr doppelt so gross wie eine Wallnuss.

Herr von Beck (Karlsruhe): M. H.! Unter 120 Fällen von operativ behandelter Peritonitis diffusa purulenta habe ich 4 Fälle von Pneumokokkenperitonitis beobachtet, und zwar 4 Fälle, welche unter schwerer acuter Sepsis eingesetzt haben, 2 sind ursprünglich durch Perityphlitis bedingt gewesen, 2 durch acute gangränöse Cholecystitis mit Perforation und Peritonitis. Von diesen 4 Fällen, bei welchen Pneumokokken im Eiter nachgewiesen wurden, sind 3 gestorben, einer ist durchgekommen. Die Fälle, wie sie Herr von Brunn vorhin geschildert hat von Peritonitis mit Pneumokokken mit chronischem Verlauf, der typisch sein sollte durch Ansackungen und Absackungen von Eiter, die nachher am Nabel durchbrechen, habe ich aber auch beobachtet, ohne dass Pneumokokken vorhanden sind, und zwar bei Bacterium coli und Staphylokokkeninfection mit subacutem oder chronischem Verlauf. Gerade bei Kindern zeigt sich die Neigung, dass die Peritonitis mehr chronisch

und subacut verläuft, dass sich sehr viel Secret zeigt, dass die Absackungen besonders im Mesogastrium die Neigung zum Durchbruch haben und dies nicht specifisch für Pneumokokkenperitonitis ist, sondern auch durch Peritonitis mit Staphylokokken und Bacterium coli bedingt sein kann. Der Eiter ist auch nicht charakteristisch für Pneumokokkenperitonitis. Wenn Eiter sehr lange im Peritoneum vorhanden ist oder die Virulenz der Bacterien abgeschwächt ist, so ist er gewöhnlich im Laufe der Zeit ziemlich dünn geworden, mit Fibrin gemischt und ausserdem in grosser Masse vorhanden.

Herr von Bramann (Halle a. S.): M. H.! Der chirurgischen Klinik in Halle wurde im Laufe des vorigen Winters ein Fall zur Operation überwiesen wegen acuter Epityphlitis. Obgleich der Patient 2 Tage vorher unter Schüttelfrost erkrankt war, zeigte sich das Abdomen doch nicht aufgetrieben, dagegen war die Fossa iliaca sehr empfindlich. Gleichzeitig hatte der Patient auch eine Pneumonie, die aber vollkommen zurücktrat im Symptomenkomplex gegenüber den Erscheinungen seitens des Abdomens. Die Empfindlichkeit des Letzteren nahm sehr schnell zu, der Patient klagte über unerträgliche Schmerzen in der Ileocoecalgegend, so dass ich annahm, es handele sich um eine ganz acute Epityphlitis, zunächst ohne nachweisbares Exsudat. Es wurde das Abdomen eröffnet, das Peritoneum war etwas injicirt, aber kein Erguss in demselben. Auch der Processus vermiformis war nur etwas gerötet und geschwollen und enthielt neben spärlicher getrübter Flüssigkeit einen zusammengeballten Klumpen von Oxyuris vermicularis, der aber die schweren Erscheinungen nicht hervorgerufen haben konnte. Vielmehr ist anzunehmen, dass neben der tödtlich endenden Pneumonie auch eine Infection des Peritoneums durch Pneumoniekokken vorgelegen haben dürfte.

Vorsitzender: Wünscht sonst noch jemand das Wort? — Dann möchte ich selber einige Bemerkungen machen, da ich in den bisherigen Mittheilungen ein Symptom nicht erwähnt finde, welches mir sehr auffällig gewesen ist, nämlich das Symptom des Durchbruches in den Darm. Ich habe schon im Anfange der 70er Jahre eine Anzahl von Peritonitiden gesehen, deren eigentliches Wesen mir allerdings nicht klar war, die aber in ihrem Verlauf, d. h. wegen des Durchbruchs durch den Nabel, wahrscheinlich in diese Kategorie gehören und bei denen mehrfach nachträglich eine Perforation des Darms mit Ausfluss von Darminhalt aus dem Nabel eintrat. Ich habe in letzter Zeit wiederum einen solchen Fall von echter Pneumokokkenperitonitis gesehen, bei welchem auch nach der Entleerung des Eiters durch zwei Schnitte, obgleich nirgends mehr eine Verhaltung übrig blieb, nachträglich Perforation des Darmes eingetreten ist, die wir sehr mühsam durch Aufsuchen der Fistel und Naht des Darmes der Heilung nahe gebracht haben. Das Kind ist jetzt noch nicht ganz vollkommen geheilt.

Ich gebe nunmehr das Wort Herrn Brauer.

38) Herr Brauer (Heidelberg): „Die Indicationen und Resultate der Cardiolysis.“ Mit Krankenvorstellung. *)

*) S. Grössere Vorträge und Abhandlungen. Theil II.

Discussion:

Herr Simon (Heidelberg): M. H.! Ich möchte mir erlauben, den Ausführungen des Herrn Brauer eine kurze Bemerkung hinzuzufügen. Es war uns von vorn herein klar, dass in diesen Fällen die Narkose grosse Schwierigkeiten bieten würde, und wir haben deswegen versucht, in dem ersten Falle mit localer Anästhesie vorzugehen. Sobald die Operation aber begann, hatte der Patient derartige Beschwerden und Schmerzen, dass wir zur allgemeinen Narkose übergehen mussten. Deswegen haben wir in dem zweiten Falle mit Chloroformnarkose begonnen. Wir nahmen Chloroform, weil wir fürchteten, dass Aether bei diesen Fällen Pneumonie erzeugen könnte, da die Lunge schon komprimirt und durch Ueberfüllung des kleinen Kreislaufes stark congestionirt war; wir mussten aber in der Mitte der Operation wegen Herzschwäche zu Aether übergehen. Die Operation verlief dann vollkommen glatt. In dem dritten Falle nahmen wir von vornherein Aether. Die Operation verlief hier auch glatt, ohne Störung, wir haben aber nach der Operation eine zeitlang leichte Bronchitis gefunden, die darauf hindeutet, dass der Aether doch eine stärkere Congestion der Lunge hervorgerufen hat.

Was die Operationen selbst betrifft, so gingen wir im ersten Falle nur mit Rippenresection vor, in den zwei anderen Fällen, weil wir glaubten, dass dies nicht genügte, um die Thoraxfederung aufzuheben, resecirte ich einen Theil des Sternums, 4—5 cm breit. Zuerst wurde ein Haut-Muskellappen mit der Basis auf der rechten Seite gebildet, dann wurden links 2 oder 3 Rippen resecirt und das Sternum oben und unten in der gewünschten Ausdehnung mit der Stichsäge durchtrennt, nachher nach oben umgebrochen und hinterher noch das hintere Periost des Sternums entfernt. Dieser Theil der Operation, die Entfernung des hinteren Periosts, was um Knochenneubildung zu verhindern absolut nothwendig ist, und die Loslösung desselben von dem Herzbeutel, bieten die grösste Schwierigkeit, weil sich hier stärkere Verwachsungen vorfinden.

Nach der Resection musste eine exacte Blutstillung vorgenommen werden. Ich ging im dritten Fall so vor, dass ich Umstechungen central an der Intercostalarterie anlegte, weil wir einmal im ersten Falle Hämatombildung bemerkt, und die Wunde wieder hatten öffnen müssen. Wenn man gesehen hat, wie die Patienten sich vor der Operation befanden, wie starke Circulations- und Respirationsbeschwerden sie darboten und wie sie sich schon unmittelbar bei der Operation, nachdem wir die Sternalresection ausgeführt hatten, erholten, wie Puls und Athmung besser wurden und die Cyanose sich verlor, und wenn man wieder gesehen hat, welche Fortschritte das gute Befinden nach der Operation machte, wie sie wieder arbeitsfähig wurden und der Ascites und Hydrothorax verschwanden, wird man sich immer leichter zu derartigen operativen Eingriffen entschliessen können. Voraussetzung muss nur sein, dass eine genaue Beobachtung vorangegangen, die Diagnose absolut sichergestellt und der Zustand der Patienten sonst gut ist. Die Herzthätigkeit muss man durch Digitalis und Strophantus reguliren.

Herr Petersen (Heidelberg): M. H., ich glaube, wir Chirurgen müssen

Herrn Brauer dankbar sein, dass er als Interner in so klarer und präciser Weise die Indication zu einer neuen chirurgischen Operation gestellt hat.

Was die Technik angeht, so möchte ich kurz bemerken, dass man sich bezüglich der Resection des Sternums, wie ich glaube, erst bei der Operation entscheiden soll. Es wird nach den vorliegenden Erfahrungen zweckmässig sein, dass man zunächst 3 Rippen wegnimmt und beobachtet, wie die diastolische Vorschleuderung und die systolische Einziehung der freigelegten Partie sich verhält; darnach wird man entscheiden müssen, ob man vom Sternum noch etwas fortnehmen soll oder nicht. Entschliesst man sich zur Resection des Sternums, so ist wahrscheinlich die partielle Längsresection rationeller als die totale Querresection, denn die Lockerung oder Verkürzung dieses Strebepfeilers des Thorax ist doch nicht gleichgiltig.

Der Erfolg in dem von mir operirten Falle zeigt, dass die Sternalresection jedenfalls nicht in allen Fällen nothwendig ist. Die Patienten sind meist in einem solchen Zustande, dass man die Operation so kurz und einfach gestalten sollte wie irgend möglich. Wichtig ist, dass wir das Periost überall sorgfältig exstirpiren, damit sich nicht später wieder eine knöcherne Wandung bildet. Bei dem Patienten, den Sie hier sehen, war der frappanteste Erfolg der Operation der ganz schnelle Rückgang des Ascites. Wir hatten überlegt, dass wir eventuell später zur Heilung des Ascites noch eine Talma'sche Operation hinzufügen wollten; der Ascites ging aber so schnell zurück, dass dazu gar keine Veranlassung vorlag. Der Patient, welcher zur Zeit der Operation stets bettlägerig und im recht desolaten Zustande war, hat ca. 3 Monate nachher in Malaga eine schwere Maschine montirt.

Herr Rehn (Frankfurt a. M.): M. H., ich möchte nur um eine Erklärung bitten. M. H., es ist ja ungeheuer interessant: an diesen beiden Patienten scheint mir der Raum nur verengert zu sein, ausserdem ist die Lücke wieder knöchern, und trotzdem ist die Besserung eingetreten.

Herr Brauer (Heidelberg): M. H. Der kleine Patient, von dem Herr Rehn soeben sprach, ist erst am 18. April 1903 operirt worden; daher dürfte es wohl ausgeschlossen sein, dass jetzt schon in dem z. Z. noch etwas oedematösen Lappen eine Knochenneubildung stattfand. Natürlich wäre eine solche Rippenregeneration hier nicht erwünscht. Wohl aber haben sich bei dem Kranken die Rippen an der Stelle der Resection zusammengeschoben; es ist dieses die Folge der straffen Adhäsionen, welche den Brustkorb sagittal durchziehen und ihn nun einzogen. Auch bei dem verstorbenen Kranken änderte sich, wie erwähnt, durch die Cardiolysis die Configuration des Thorax. Dadurch, dass der Brustkorb dem Zuge der Verwachsungen nachgeben konnte, wurden die letzteren entspannt, so dass allein hierdurch schon die Entlastung des Herzens sich erklärt. Hierfür spricht auch die Thatsache, dass — wie aus den aufliegenden Curven zu ersehen ist — die pulsatorische Thoraxbewegung durch die Operation insofern geändert wurde, als die systolischen Einziehungen jetzt im Wesentlichen nur noch in der Gegend der Herzspitze vorhanden sind, während sie vordem in breiter Ausdehnung an der vorderen Brustwand zu erkennen waren.

Eine andere Frage ist es, ob im Hinblick auf das jetzt vorhandene Zu-

sammenrücken der Rippen es nicht zweckmässiger gewesen wäre, auch in diesem zuletzt operirten Falle drei statt zwei Rippen zu reseciren. Die Entscheidung darüber muss die weitere Beobachtung des Falles bringen. Auf dem Operationstisch schien es mir — und bis jetzt hat der Verlauf dieses bestätigt — als genüge die Ausdehnung der Resection. Speciell in Berücksichtigung der Schwierigkeiten der Narkose glaubte ich in diesem Falle empfehlen zu sollen, von der Resection einer dritten Rippe abzusehen und so die Operation möglichst rasch zu beenden.

39) Herr Ringel (Hamburg): „Ueber Thoracoplastik mit Krankenvorstellung.“*)

40) Herr Franke (Braunschweig): „Perforatio thoracis duplex translateralis mit Ausgang in Heilung.“**)

Vorsitzender: Ich eröffne die Discussion über die beiden letzten Vorträge und gebe zunächst Herrn Jordan das Wort.

Discussion:

Herr Jordan (Heidelberg): M. H., ich habe bisher in 11 Fällen ausgedehnte Thoraxresectionen bei veraltetem Empyem gemacht, und zwar sind alle operativ günstig verlaufen. Sechsmal wurde gänzliche Heilung mit vollständiger Arbeitsfähigkeit erzielt, in zwei Fällen ist die Heilung eine nahezu vollständige gewesen; es sind nur zwei kleine Fisteln zurückgeblieben, die kaum secerniren, und zwei Fälle befinden sich noch in der Behandlung, die noch nicht abgeschlossen ist. Ein Patient mit tuberculösem Empyem ging an Tuberculose zu Grunde. Auf Grund dieser ziemlich ausgedehnten Erfahrungen möchte ich einige Bemerkungen zu dem Vortrage des Herrn Ringel machen. Ich bin bei dem Schede'schen Schnitt stehen geblieben, hatte keine Veranlassung, eine der neuerdings vorgeschlagenen Modificationen zu verwenden und ging stets so vor, dass ich von der Fistel aus eine bis zwei Rippen resecirte, um mich über die Ausdehnung der Empyemhöhle zu informiren. Dann legte ich den Schnitt so an, dass er stets nach hinten oben zwischen Scapula und Wirbelsäule verlief, so dass die Scapula sofort mit aufgeklappt werden konnte, weil meiner Erfahrung nach in der Mehrzahl der Fälle Fisteln, die hinter die Scapula verlaufen, die Heilung veralteter Empyeme verhindern. Die Resection der Scapula auszuführen hatte ich nie nothwendig. Das hat den grossen Vortheil, dass die Armfunction normal bleibt. In allen meinen Fällen ist der Arm vollständig functionsfähig geblieben, während bei den vorgestellten Patienten Ringel's das Erheben des Armes beeinträchtigt ist. Ich habe das Princip, die Operation möglichst in einer Sitzung zu machen, die Heilung durch einen einmaligen Eingriff herbeizuführen, und das ist mir neuerdings in mehreren Fällen gelungen. In drei Fällen verband ich die Schede'sche Thoracoplastik mit der décortication pulmonaire, und zwar mit

*) S. Grössere Vorträge und Abhandlungen. Theil II.
**) Desgleichen.

günstigem Erfolge. In einem Falle gelang es, bei dieser combinirten Operation durch einmaligen Eingriff Heilung herbeizuführen; der Mann ist wieder vollständig arbeitsfähig. In einem zweiten Falle war noch eine einmalige Nachoperation nothwendig. Auch dieser Patient ist vollständig geheilt und arbeitsfähig. In dem dritten Falle, bei dem die Lunge bis auf Faustgrösse zusammengeschrumpft war, ist das Resultat noch nicht abgeschlossen: der Patient befindet sich noch in Behandlung.

Ich möchte diese décortication pulmonaire für jeden Fall empfehlen. Der Eingriff als solcher ist nicht schwer, die Blutung meist eine unbedeutende, wenn man die Abschälung vorsichtig vornimmt, und wenn das Resultat auch ein zweifelhaftes ist — man kann der Lunge vorher nie ansehen, ob sie unter der Schwarte ihre Ausdehnungsfähigkeit bewahrt hat —, so lohnt es doch, diesen Versuch zu machen. Bei Kindern habe ich in drei Fällen, obwohl die ganze Brustwand, das Rippenperiost, die Weichtheile entfernt waren, vollständige Regeneration der Rippen im Verlaufe der Jahre gesehen, und zwar so vollständig, dass ganz normale Spangen wieder neu gebildet waren. Diese Regeneration der Rippen ist natürlich ein ausserordentlicher Vortheil, unter der Voraussetzung, dass die Lunge noch ausdehnungsfähig ist. In einem Fall, bei einem neunjährigen Knaben, bei dem die Empyemfistel vier Jahre bestand, war die Lunge vollständig geschrumpft und nicht wieder ausdehnungsfähig. In diesem Falle hat die Rippenneubildung um das geschrumpfte und noch schrumpfende Organ stattgefunden, und die Folge war, dass, wie bei frischem Empyem, wenn der Thorax zusammenschrumpft, colossale Skoliose der Wirbelsäule entstand, die eine ausserordentliche Verkrümmung des Rumpfes hervorgerufen hat. Aus dieser Erfahrung folgt, dass man auch im Kindesalter die Indication zur Vornahme ausgedehnter Thoraxresectionen nicht zu spät stellen sollte. Wenn wir frühzeitig operiren, in einer Zeit, wo die Lunge noch ausdehnungsfähig ist, können wir fast ideale Verhältnisse herstellen; warten wir zu lange, so wird die Heilung erkauft mit einer sehr starken Verkrümmung der Wirbelsäule.

Was die Frage der Indication für die Tuberculose betrifft, so glaube ich, dass wir in einzelnen Fällen auch bei Tuberculose günstige Resultate erzielen können. Im Grossen und Ganzen aber muss die Indication mit grosser Reserve gestellt werden; denn die Thoraxresection ist, wenn auch alle meine Fälle günstig verlaufen sind, nach meinem persönlichen Eindruck doch ein sehr schwerer Eingriff, und tuberculöse Individuen sind diesem Eingriff sicherlich häufig nicht gewachsen, sodass das Endresultat der Operation die Gefahr nicht lohnt. Ich glaube also, dass bei Tuberculose die Indication einzuschränken ist auf ganz bestimmte, besonders günstig gelagerte Fälle.

Herr von Beck (Karlsruhe): M. H.! Ich habe über 8 Fälle von Thoracoplastik zu berichten, die alle nach der Schede'schen Methode gemacht sind, und zwar einzeitig; von diesen sind 3 bei Tuberculose operirt worden, davon 1 mit Heilung, 2 mit Tod. Die Fälle, in denen keine Tuberculose bestand, sind sämmtlich geheilt. Bei einem Falle machte ich zuerst die Thoracoplastik von der zweiten bis zur 11. Rippe. Nach einem Jahre bildete sich aber im Kuppelraum der Pleura wieder ein Abscess, es kam zum Durchbruch nach

hinten. Ich resecirte die Scapula und schob die Scapula herein, um den Kuppelraum zu verengen. Wieder nach einem Jahre entstand abermals ein Abscess in dem Kuppelraum. Ich resecirte nun vollständig die Clavicula, und seit dieser Zeit ist die Patientin geheilt, und zwar mit Erhaltung der Kraft des Armes. Patientin hat zu jener Zeit — das Empyem hatte 2 Jahre bestanden — eine schwere chronische Nephritis durchgemacht, die nach der Thoracoplastik wieder zurückging, bei jeder Abscessbildung sich wieder einstellte und den Eindruck einer Amyloidveränderung der Niere machte; nachdem aber die Clavicula resecirt war und kein Recidiv wieder eintrat, ist auch der Albumengehalt vollständig verschwunden.

Zu dem Falle des Herrn Franke möchte ich noch berichten, dass ich im vorigen Jahre eine Schussverletzung gesehen habe, die mir eingeliefert worden ist. Es handelte sich um einen Verbrecher, der von dem Gendarmen auf der Flucht einen Schuss mit dem Armeerevolver erhalten hatte, und zwar Einschuss in der rechten Achselgegend, im zweiten Intercostalraum. Die Kugel war durch beide Thoraxhälften hindurchgegangen und sass an der dritten Rippe links hinten im Thoraxraum; es entstand doppelseitiger Pneumothorax. Unter unseren Augen entwickelte sich ausgedehntes Emphysem des ganzen Körpers. Therapie: aseptischer Verband, Ruhelagerung, Sauerstoffinhalation. Nach 2 Tagen ging das Emphysem, nach 8 Tagen der Pneumothorax zurück. Der Patient ist vollständig geheilt. Die Kugel sitzt noch in der dritten Rippe links und macht keinerlei Beschwerden.

Herr Rehn (Frankfurt a. M.): M. H.! Ich will nur eine ganz kurze Bemerkung machen zur Delorme'schen Operation. Diese Operation ist unter Umständen weder leicht noch gefahrlos. Ich habe einen Fall erlebt, wo ich mit äusserster Vorsicht vorging. Die Sache war schwierig, und ein paar Stunden darauf kam eine Embolie und Hemiplegie. Ich will nicht von der Operation abschrecken, glaube aber doch, man soll etwas vorsichtig sein. Schliesslich habe ich danach auch kleine Bronchialfisteln erlebt, die sehr unangenehm waren.

Was den Fall von Herrn Franke betrifft, der ja ausserordentlich glücklich ist, so meine ich, man würde sich doch wohl zu überlegen haben, ob man nicht besser die Lunge einzieht und fixirt. Ich glaube, dadurch würde die Athmung wohl sehr erleichtert werden.

Herr Perthes (Leipzig): M. H.! Herr Ringel erwähnte das Verfahren, das ich vor einigen Jahren hier demonstriren konnte, zur Behandlung des Empyems und zur Entfaltung der Lungen, vor Allem in älteren Fällen. Er sagte, dass dies Verfahren nicht passt für diese alten Fälle, wie er sie operirt habe, und ich kann ihm darin nur Recht geben. Einen alten knorrigen Eichbaum biegt man nicht mehr. Das Verfahren passt für die Fälle, in denen die Lunge noch eine gewisse Entfaltungsfähigkeit bewahrt hat. Es handelt sich also um die Frage, diese Fälle zu erkennen, und ich möchte deshalb darauf aufmerksam machen, dass man da nicht erst das Verfahren zu versuchen braucht, um dann nach Wochen zu sehen, ob man damit Erfolg hat oder nicht, wie es bei den Fällen von Herrn Ringel geschehen zu sein scheint, sondern dass man schon vorher die Prognose stellen kann, und zwar auf folgende Weise. Man

bestimmt erstens die Grösse der vorhandenen Empyemhöhle durch Eingiessen von Flüssigkeit, dann wendet man das Aspirationsverfahren an und bestimmt, inwieweit man die Höhle beseitigen kann, wieviel Flüssigkeit man aus der Höhle aspirirt. Dann vergleicht man diese beiden Quanten. Kann man annähernd ebensoviel Flüssigkeit aus der Empyemhöhle heraussaugen, wie man ursprünglich hineingelassen hat, so beweist das, dass unter der Aspiration diese Höhle verschwindet, dass also die Lunge wieder vollständig oder fast vollständig entfaltet wird. Fällt dieser Versuch positiv aus, so hat das Aspirationsverfahren Sinn und bietet eine günstige Prognose. Ich muss mich hier damit begnügen, das Princip kurz anzudeuten; bezüglich der Einzelheiten verweise ich auf die Veröffentlichung in den „Grenzgebieten der inneren Medicin und Chirurgie"; dort finden sie auch die Belege dafür, dass es in solchen Fällen, wo die Lunge entfaltungsfähig blieb, thatsächlich möglich ist mit dem Aspirationsverfahren auszukommen, das doch viel weniger eingreifend ist als die Thoracoplastik oder die Delorme'sche Operation.

Herr Garrè (Königsberg i. Pr.): M. H., die Tamponade bei doppelseitigem Pneumothorax, wie Herr College Franke sie empfohlen hat, kann nur dann von Erfolg begleitet sein, wenn die Lunge unverletzt ist. Liegt hingegen eine Lungenverletzung vor und zwar mit der Massgabe, dass die Lungenverletzung offen ist, dann wird bei jeder Exspiration Luft in die Pleura herausgepresst. In solchem Falle wird eine Tamponade zu einer Steigerung des Pneumothorax führen; die Luftansammlung in der einen Seite wird das Mediastinum nach der anderen Seite drängen und so kann es in Kurzem zum Exitus kommen. Es ist deshalb viel richtiger in Fällen, wo die Lunge verletzt ist oder wo auch nur begründeter Verdacht einer Lungenverletzung vorliegt, die Thoraxwunde zu öffnen, um die Lunge zu fixiren, die Pneumopexie zu machen. Wir haben Erfahrungen genug gesammelt, aus denen prägnant hervorgeht, dass im Moment der Pneumopexie die Athmung sofort gut wird. Nun wird Herr Franke mir sagen: ich kann aber in einem solchen Falle, wo eine doppelseitige Pleuraverletzung vorlag und durch das Emphysem die Untersuchung so sehr erschwert war, nicht ohne Weiteres feststellen, ob eine Lungenverletzung dabei ist und eventuell ob nur die rechte oder die linke Lunge allein verletzt ist. Ich glaube aber, dass auch diese Ungewissheit bei einem so schweren Falle mit doppelseitigem Pneumothorax uns nicht von der Vornahme einer Pneumopexie abhalten sollte. Wenn Sie hier das Schema haben: (Demonstration) hier ist die Thoraxverletzung, hier ist die andere Verletzung, und hier wäre z. B. die Lunge collabirt, und eine Lungenverletzung würde überdies noch hier sein, so verschlägt es nichts, wenn man zufällig auf die gesunde, nicht verletzte, aber collabirte Lunge käme, und diese annähen würde. Die eine durch die Fixation an der Thoraxwand zur Entfaltung gebrachte Lunge würde genügen, um das Leben zu erhalten und man gewönne Zeit, um auch auf der anderen Seite die Lungenwunde zu versorgen. Ich kann also Herrn Franke nicht zustimmen, wenn er bei doppelseitigem Pneumothorax, ohne Rücksicht auf event. vorhandene Lungenverletzung ganz allgemein die Tamponade empfiehlt. In ähnlichen Fällen dürfte grosse Vorsicht am Platze sein, da bei vorhandener Lungenfistel der Patient trotz dieser raschen Tampo-

nade im Verlauf von 2 bis 6 Stunden zu Grunde gehen würde. Schliesslich kann man ja mit dem Messer in der Hand abwarten, und das dürfte sich wohl empfehlen, das heisst, wenn die Athmung sich auf die Tamponade hin nicht bessert, gleich zu incidiren und die Lunge vorzuziehen und anzunähen.

Herr Fritz König (Altona): M. H., Herr Rehn hat darauf hingewiesen, dass die Delorme'sche Operation, die ja in geeigneten Fällen sehr gute Resultate giebt, nicht ohne Schwierigkeiten und auch nicht ohne Gefahren ist. Ich möchte nur kurz bemerken, dass es nicht nothwendig ist, besonders wenn man sich auf möglichst frühzeitige Operation beschränkt, die Delorme'sche Operation vollständig auszuführen, d. h. die Schwarten bis auf die Lungen abzulösen. Wenn man die Rippen soweit fortgenommen hat, dass man ungefähr in die Höhe des Fistelendes gekommen ist, spaltet man in einem langen Zuge die schwartige Pleura, bis die Lunge hervortritt. Es ist dann in gewissen Fällen ausserordentlich schön zu sehen, wie, als wenn der Mantel gesprengt wäre, die Lunge sich ausdehnt, und zwar kann man während der Operation sehen, wie die Lunge immer stärker und stärker frei wird. Man weiss nun, wie dick die Schwarte ist und kann soviel abnehmen, wie man für nöthig hält, worauf man dann tamponirt. Mir ist ein Fall ausserordentlich schnell zur Heilung gekommen.

Herr v. Bramann (Halle): M. H., vor einigen Jahren habe ich hier über einen Fall von acutem Körperemphysem berichtet, das sich im Anschluss an eine perforirende Thoraxverletzung entwickelt hatte und für den Patienten gefahrdrohend war. Ich habe damals die Anwendung des Thiersch'schen Schlauchs empfohlen, des kleinen Apparats, den Thiersch im Jahre 1891 auf der Naturforscherversammlung für die Behandlung des Empyems angerathen hatte. Diesen Schlauch kann ich auf Grund weiterer Erfahrungen bei Pneumothorax immer wieder auf das Dringendste empfehlen. Dieser Schlauch wird in einem Pneumothoraxfalle in der Weise angewendet, dass man ein gewöhnliches starres Drainrohr nimmt, das der Grösse der Thoraxperforation entspricht. Es ist, soweit es eingeführt wird, mit seitlichen Löchern versehen, um auch seitlichen Lufteintritt zu gestatten. Das ausserhalb des Thorax gelegene Stück ist nicht durchlöchert. (Demonstration.) Die Thoraxwunde legt sich dem Drainrohr unmittelbar an oder wird soweit durch Naht vereinigt, dass sie den Drain vollkommen umschliesst. An diesem Drainrohr hängt nun nach aussen ein ganz elastischer, leicht collabirender dünnwandiger Gummischlauch. Sobald nun der Patient eine Exspiration macht, wird durch den Schlauch Luft nach aussen herausgedrückt. Sobald der Patient aber inspirirt, collabirt der Schlauch und schliesst ventilartig die Oeffnung nach aussen ab. Die Luft kann somit bei jeder Exspiration aus dem Pneumothorax heraus, aber bei der Inspiration nicht mehr hineingelangen und in dem Falle, wo es sich um einfache Verletzung der Thoraxwand handelt — ohne Verletzung der Lunge —, verschwindet der Pneumothorax in wenigen Minuten, spätestens in wenigen Stunden vollständig.

Herr Franke (Braunschweig) (Schlusswort): M. H., ich kann versichern, dass ich an die Annähung der Lunge, die ich schon selbst verschiedene Male gemacht habe, in dem Augenblick gedacht habe, auch hatte ich den Gedanken,

die Luft eventuell auszupumpen und dann zuzunähen. Ich habe es unterlassen wegen des colossalen Emphysems, das sich geradezu lebenbedrohend entwickelt hatte; ich habe es aber auch unterlassen, weil ich in einem Fall von traumatisch entstandenem Pneumothorax erlebt habe, dass die Lunge bei der Annähung einriss und weil ich also in diesem Falle eine Lungenverletzung erzeugte. Bei einer Extraction von Intercostalnerven hatte ich das Unglück, die Pleura zu verletzen; ich wollte die zurückgewichene Lunge wieder anziehen, aber als ich sie fasste, riss sie ein, ging sehr schnell zurück, und ich habe somit erst recht einen Ventilpneumothorax erzeugt. Ich habe natürlich die Kranke genau beobachten lassen und hätte, wenn die Gefahr nicht verschwunden wäre, den Eingriff doch gewagt.

Herr Ringel (Hamburg) (Schlusswort): M. H., die Resection der Scapula hinterlässt ja zweifellos Bewegungsstörungen für den Arm, und man wird sie gewiss nicht in Fällen ausführen, wo man eine Anlehnung der Weichtheile gegen die Lunge ohne sie erreichen kann. Das geht aber sicher nicht in allen Fällen, vor allen Dingen da nicht, wo an der Pleurakuppe die Empyemhöhle grosse Tiefe hat. Als Beispiel hierfür habe ich in letzter Zeit wieder einen Fall in Behandlung bekommen. Es handelte sich um einen Mann, der von anderer Seite im Jahre 1894 operirt war; es war eine Thoraxresection vorgenommen worden, die Scapula war stehen geblieben, und diese stand nun flügelförmig ab mit Hinterlassung einer grossen Fistel. Ich habe diesem Manne die Scapula resecirt. Die Weichtheile haben sich dann vollkommen glatt an die retrahirte Lunge angelegt.

Was die einzeitige Operation anbetrifft, so habe ich in meinen Fällen unter keinen Umständen wagen können, diese auszuführen, weil es sich um vollkommen elende Individuen handelte und die Resectionen zu ausgedehnter Natur waren. Die Patienten müssen ausserdem auf der gesunden Lungenseite liegen, wodurch die Athmung behindert ist. Tritt eine Störung des Allgemeinzustandes ein, so ist man jederzeit in der Lage, die Operation abzubrechen und in der nächsten Sitzung fortzusetzen. Die Gefahren der Décortication der Lunge nach Délorme sind zweifellos gross. Man wird in manchen Fällen — von denen, wo es sich nicht um Tuberculose handelt — ohne diese Décortication auskommen können, wenn man vielleicht die starre Pleura einfach in der von Herrn König angegebenen Weise spaltet. Ich habe die Décortication der Lunge principiell nur in solchen Fällen ausgeführt, wo es sich um ausgedehnte Tuberculose der Pleura handelte. Das ist doch wohl sicher, dass man in diesen Fällen nur dann auf Heilung rechnen kann, wenn man wirklich die tuberculös erkrankten Massen nach Möglichkeit beseitigt durch Abtragung mit dem Messer oder dem Paquelin.

41) Herr Wilms (Leipzig): „Hyperalgetische Zonen bei Kopfschüssen.“ Mit Demonstration von Photographien.

M. H.! Bei vier Fällen von Kopfschüssen fanden sich am Hals und Hinterkopf stark schmerzhafte Gebiete, die nach ihrer Ausbreitung nicht peripheren Nervengebieten, sondern nur Zonen entsprechen konnten, wie sie von den Cervicalsegmenten versorgt werden. Die obere Grenzlinie bei

allen diesbezüglichen Beobachtungen stimmt mit der unteren Grenzlinie der vom dritten Trigeminusast versorgten Region überein.

Die Erklärung für eine Reizung der sensiblen Nerven der Nervencentra ist bei centralen intracraniellen Läsionen schwierig. Eine Aufklärung kann nur, meiner Meinung nach, durch die Auffassung der hyperalgetischen Zonen als Head'sche Zonen gegeben werden. Dafür, dass die Schmerzgebiete den Head'schen Zonen entsprechen, kann verwerthet werden ihre Symmetrie auf beiden Körperseiten, noch mehr aber die Thatsache, dass nur das Schmerzgefühl, nicht der Tastsinn, Temperatursinn etc. alterirt ist.

Wenn es sich wirklich um Head'sche Zonen handelt, so ist das Zustandekommen der bei Head'schen Affectionen ja bekannten Sympathicusreizung meiner Meinung nach nur so zu deuten, dass die intracraniell gelegenen Sympathicusbahnen, deren Haupttheil um den Sinus cavernosus und die Carotis sich gruppirt, getroffen sein muss und nun durch die Anastomosen, welche dieses Sympathicusgebiet mit dem 2., 3., 4. Cervicalsegment nach Passiren des obersten Halsganglion hat, der Reiz auf diese Cervicalsegmente fortgeleitet wird. Hier wirkt er auf Centra sensibler Nerven und durch Projection auf die Haut empfindet der Patient in den zu den Corvicalsegmenten zugehörigen Hautzonen die Schmerzen.

Dafür, dass die Erklärung wohl die richtige ist, spricht, dass in einem Falle, der ad exitum kam, die Kugel am Sinus cavernosus sass. Bei zwei anderen Fällen fand sich die Kugel im unteren rechten Stirnlappen. Eine Läsion des Sympathicus ist hier nur möglich, wenn die Kugel, wie ich glaube, nach Anschlagen an dem seitlichen Keilbeinkörper nach dem Stirnlappen zurückgeflogen ist. Bei den geheilten Fällen war nach 8—10 Tagen die Schmerzempfindung vollständig, ohne Störungen zu hinterlassen, verschwunden.

Discussion:

Herr Brodnitz (Frankfurt a. M.): M. H., ich hatte Gelegenheit, vor zwei Jahren einen ähnlichen Fall zu beobachten, wie ihn Herr Wilms soeben berichtet hat. Es handelte sich um einen Patienten, der sich einen Stirnschuss links beigebracht hatte. Patient war bei vollem Bewusstsein und klagte nur über eine ausserordentliche Hyperästhesie an derselben Halsseite; die hyperästhetische Zone war halbseitig und zwar entsprach die Grenze fast genau dem eben von Herrn Wilms gezeichneten Bilde: sie verlief scharf am Unterkieferrande, schnitt in der Mittellinie ab, reichte nach unten etwa bis zum Ringknorpel und nach hinten bis zum hinteren Rande des M. sterno-cleido-mast. Der Patient klagte, als er eingeliefert wurde, nur über grosse Empfindlichkeit und Schmerzen am Hals, und es lag zunächst gar kein Grund vor, irgendwie einzugreifen. Nach 48 Stunden bekam er allmälig schwere Erscheinungen von Hirndruck. Der Puls ging herunter bis auf 48 Schläge, Erbrechen, grosse Unruhe etc., und ich sah mich in Folge dessen genöthigt, das Verletzungsgebiet frei zu legen, um eventuell eine Depressionsfractur zu beseitigen. Ich konnte constatiren, dass die Kugel die vordere Wand der linken Stirnhöhle lochförmig perforirt hatte, dass sie hingegen die hintere Wand zerschmettert und in das

Stirnhirn dislocirt hatte. Hier fand sich Gehirnbrei mit den Knochensplittern und die Kugel. Die Entfernung bot keine Schwierigkeiten. Die Heilung erfolgte ganz glatt und nach acht Tagen war die Gefühlsstörung geschwunden.

Herr Dollinger (Pest): M. H., ich erlaube mir die höfliche Anfrage, ob in den vorgestellten Fällen Oculomotorius-, Trochlearis- oder Abducens-Lähmung vorhanden war. Wir beobachten nämlich beim Entfernen des Ganglion Gasseri, dass schon bei geringem Druck auf den Sinus cavernosus sehr leicht Oculomotorius-, Trochlearis- und Abducens-Lähmungen entstehen, da diese Nerven im Sinus cavernosus liegen. Hat nun die Kugel so an den Sinus cavernosus angeschlagen, dass in Folge dessen durch Beschädigung des innerhalb des Sinus liegenden Plexus caroticus internus sympathici und durch reflectorische Weiterleitung durch denselben Lähmung entstehen sollte, so müsste durch denselben Kugelanprall auch Oculomotorius-, Trochlearis- oder Abducens-Lähmung entstehen. (Zuruf: Nein, sie sind nicht dagewesen.)

Herr R. F. Müller (Berlin): M. H., ich hatte die Ehre, vor einem Jahre*) an dieser Stelle über Head'sche Zonen am Rumpf bei chirurgischen Abdominalerkrankungen zu sprechen. Ich habe mich mit diesem Phänomen auch noch weiter beschäftigt, habe aber Publicationen über die Zonen am Kopf bisher unterlassen, weil der Gegenstand nicht so einfach ist, wie es nach dem Vortrage des Herrn Wilms vielleicht erscheinen mag. Solche Zonen finden sich recht häufig bei unseren chirurgischen Patienten, und jeder, der in Trepanationsfällen beim Verbandswechsel kurz nach der Operation auf diese Sensibilitätsstörungen achtet, wird finden, dass die Patienten bisweilen über einen Schmerz klagen, der meiner Meinung nach sicher auf eine Head'sche Zone zu beziehen ist. Man könnte vielleicht an einen Wundschmerz denken, an eine phlegmonöse Entzündung; dieser Schmerz ist aber anderer Art. Während die Haut ohne entzündliche Reaction ist und Druck mit dem Finger nicht schmerzhaft empfunden wird, ist im Bereich einer hyperalgetischen Zone am behaarten Kopfe schon leichtes Ziehen an den Haaren recht schmerzhaft. Ich möchte diesen Schmerz vergleichen mit dem, wie wir ihn nach acuter Alcoholvergiftung bei uns selbst entstehen sehen (Heiterkeit) und den man als Haarweh bezeichnet, weil leichtes Streichen über die Haarspitzen schmerzhaft empfunden wird. Ich selbst habe an mir (Heiterkeit) diese Art des Schmerzes beobachten können bei Gelegenheit einer Ohrenerkrankung, die ich vor einigen Jahren durchgemacht habe. Im Anschluss an eine acute Mittelohreiterung wurde eine Aufmeisselung des Warzenfortsatzes und zwei Jahre später eine Nachoperation erforderlich. Nach der ersten Operation habe ich von hyperalgetischen Zonen nichts constatiren können, wohl aber nach der zweiten Operation.

Bei dieser Gelegenheit ist wahrscheinlich das Gebiet des Plexus sympathicus betroffen worden und ich konnte nach der Operation Hyperalgesie im Gebiet der Head'schen Vertical- und Parietalzone feststellen.

---

*) Verhandl. der D. Ges. f. Chir. 1902. S. 189.

42) Herr F. Krause (Berlin): „Zur chirurgischen Behandlung der nicht traumatischen Jackson'schen Epilepsie". Mit Krankenvorstellungen.

Die traumatisch entstandenen Formen der Epilepsie sind seit langer Zeit Gegenstand operativen Vorgehens; bei der nichttraumatischen Epilepsie müssen wir die chirurgische Therapie ausschliesslich auf jene partiellen Formen beschränken, bei denen wir aus der Art und Reihenfolge der Krämpfe einen bestimmten Abschnitt der senso-motorischen Region als den primär in Reizung versetzten mit Sicherheit annehmen können.

Ich muss bei der Physiologie dieser Region zunächst verweilen. Wenn Sie ein Handbuch über diesen Gegenstand zu Rathe ziehen — ich erwähne nur das Lehrbuch von Oppenheim und das Handbuch der praktischen Chirurgie, beide aus den Jahren 1902 —, so werden Sie die einzelnen Foci, von denen aus die verschiedenen Muskelgruppen der gegenüberliegenden Körperseite faradisch erregt werden können, ziemlich gleichmässig auf die Gehirnabschnitte vor und hinter der Centralfurche vertheilt finden, wie Sie es an dieser Tafel sehen. (Demonstration). Nun hat Sherrington in Gemeinschaft mit Grünbaum *) durch Experimente am Gorilla, Chimpanse und Orang-Utang mittels einpoliger faradischer Reizung neuerdings festgestellt, dass die sogenannte motorische Region die ganze Länge der vorderen Centralwindung ohne Unterbrechung und an den meisten Stellen auch ihre ganze Breite oder wenigstens deren grösseren Theil für sich beansprucht. Sie breitet sich ferner in die Tiefe des Sulcus Rolandi aus, indem sie dessen vordere Wand, an einzelnen Stellen auch den Grund, ja in gewisser Ausdehnung sogar den tiefsten Abschnitt der hinteren Furchenbegrenzung einnimmt. Aber auf die freie Fläche der hinteren Centralwindung haben Sherrington und Grünbaum niemals das motorische Gebiet sich ausdehnen sehen und zwar an allen untersuchten 19 Hemisphären. Dagegen greift es auch auf die mediale Fläche der grossen Hemisphäre über, reicht aber nicht bis zum Sulcus calloso-marginalis herab. Die vordere Begrenzung wird grossentheils nicht durch irgend eine Furche gebildet, vielmehr erstreckt sich die motorische Region in den Sulcus praecentralis, in dessen oberen und unteren Abschnitt hinein, überschreitet ihn oben sogar. Hierbei scheint nicht sowohl die Ausdehnung der motorischen Region, als vielmehr die Anordnung des Sulcus grossen Verschiedenheiten unterworfen. Die Furchen der Frontalregion sind zu inconstant, als dass sie als Grenzen der functionellen Centren bezeichnet werden könnten. Dazu kommt die Häufigkeit individueller Abweichungen und die Asymmetrie in beiden Hemisphären. Dem gegenüber ist die Anordnung der physiologisch bestimmten Centren der motorischen Region recht constant. Sie sehen sie auf dieser Tafel wiedergegeben (Demonstration). Als anatomische Anhaltspunkte von wirklichem Werth wurden nur die beiden Kniee der Rolando'schen Furche erkannt.

---

*) C. S. Sherrington and A. S. F. Grünbaum, Observations on the physiology of the Cerebral Cortex of some of the higher apes. Proceedings of the Royal Society Vol. 69, 1901. — Localisation in the motor cerebral cortex of the anthropoid. Transactions of the Pathological Society of London. Vol. 53. Part. I. 1902. pag. 127.

Selbst mit schwachen Strömen konnten die Untersucher von der vorderen Centralwindung aus stets Muskelzuckungen auslösen, von der hinteren gelang dies in unzweideutiger Weise nicht einmal mit sehr starken Strömen. Dementsprechend verursachten auch geringe Verletzungen der vorderen Windung ausgesprochene, allerdings bald vorübergehende Lähmungen und absteigende spinale Degeneration, ähnliche und grössere Verletzungen im Gebiete der hinteren Centralwindung weder das eine noch das andere.

Hier muss aber durchaus erwähnt werden, dass Hitzig bereits 1874 die vordere Centralwindung „als die eigentlich motorische Partie der Hirnrinde des Affen, oder vielmehr als denjenigen Theil bezeichnet hat, welcher in sehr oberflächlicher Lage Zusammenfassungen fast sämmtlicher Körpermuskeln enthält."

Sollte nun etwa das menschliche Gehirn in dieser Beziehung anders gebaut sein? Die Frage ist gewiss vom höchsten Interesse, und daher habe ich in meinen letzten 3 Fällen, als ich die neuen Sherrington'schen Untersuchungen aus den Jahren 1901 und 1902 bereits kannte, die faradische Reizung in der von ihm angegebenen Weise ausgeführt. Einem mir brieflich von Herrn Sherrington ertheilten Rath zufolge, habe ich stets, bevor ich die Faradisation der Hirnrinde vornahm, die Arachnoidea an einer abschüssigen Stelle sorgfältig durchtrennt, ohne die Pia zu verletzen. Dann sickert die subarachnoidale Flüssigkeit ab, wie man das besonders deutlich bei ödematöser Arachnoidea beobachten kann, die Windungen sind nun, namentlich in der Nähe der Sulci, nicht mehr von diesem schlechten elektrischen Leiter bedeckt. Die Reizung der Hirnrinde liefert dann viel regelmässigere und genauer localisirte Ergebnisse. Die Faradisation wird also bei intacter Pia vorgenommen, auch die Arachnoidea ist von mir in allen drei Fällen an einer Stelle eröffnet worden, die centimeterweit unterhalb der gesuchten Foci gelegen war. Das Abziehen der Pia am lebenden Gehirn würde stets zu erheblichen Verletzungen der obersten Zellschichten führen, ein sicheres Ergebniss also vereiteln.

Aber für die Bestimmung des anzugreifenden Rindengebietes dürfen uns nicht bloss die motorischen Erscheinungen als Wegweiser dienen. Dass mit Recht das Centralgebiet als sensomotorische Region bezeichnet wird, haben auch die genauen Beobachtungen unserer operirten Fälle wieder gezeigt, bei denen die Ausfallserscheinungen nach der Rindenexstirpation sich nicht bloss auf die Muskulatur beschränkten, sondern in gleich hohem Maasse auf alle Gefühlsqualitäten der betreffenden Gliedabschnitte ausgedehnt erwiesen. Folgerichtig werden wir auch sensible Erscheinungen, die in regelmässiger Weise den Anfällen vorausgehen oder mit ihnen vergesellschaftet sind, in geeignetem Maasse verwerthen müssen. Ferner sind in gleicher Weise, wie die beim Krampfanfall zuerst und am stärksten betheiligten Muskelgruppen nach dem Erlöschen der Zuckungen am deutlichsten und längsten gelähmt oder geschwächt sein können, etwaige den Krämpfen folgende sensible Störungen als Erschöpfungssymptome von grosser Bedeutung für die Bestimmung des Herdes.

Meine operirten Fälle sind in aller Kürze folgende:

1. 16jähriges Mädchen, das seit dem vierten Lebensjahre an Jackson-

scher Epilepsie, ausgehend von der linken Gesichtshälfte, litt. Das Kind war vollkommen verblödet, als es im 16. Lebensjahre am 16. XI. 1893 operirt wurde. Nach der Trepanation und Eröffnung der Dura fand ich unter dem faradisch bestimmten unteren Facialiscentrum eine grosse Cyste; breite Incision und Drainage. Heilung nicht bloss von der Epilepsie seit jetzt $9^1/_2$ Jahren, sondern auch geistige Entwickelung in erstaunlicher Weise bis zur Norm.

2. 14jähriges Mädchen, war bis zum fünften Jahre normal, dann Krämpfe und geistiger Verfall bis zur Imbecillität. Die Krämpfe begannen im linken Facialisgebiet, dann linker Arm, linkes Bein. Die Operation (13. I. 1902) ergab eine dicke, weisse, strahlige Narbe im Facialisgebiet; Excision. Vollkommenes Aufhören der Krämpfe seit jetzt anderthalb Jahren; auffallende geistige, geringere, aber deutliche körperliche Entwickelung.
3. Mann von 30 Jahren, gesund bis zum 16. Lebensjahre. Dann schwere Nephritis, linksseitige Hemiplegie mit Hemianopsie. 10 Jahre später epileptische Anfälle, vom linken Vorderarm ausgehend, mit Bewusstseinsverlust. Die Operation (15. X. 1902) ergab Leptomeningitis chronica im Armgebiet. Excision des Centrums. Heilung.
4. 23jähriger Mann. Insolation im vierten Lebensmonat, einmalige Krämpfe. Die rechtsseitigen Extremitäten blieben schwächer; im Uebrigen normale Entwickelung. Vom 13. Lebensjahre ab epileptische Anfälle, ausgehend von der rechten Hand und dem rechten Vorderarm mit Bewusstlosigkeit. 19. II. 1903 bei der Operation fand sich eine subarachnoidale Cyste. Heilung.

Besondere Betonung verdient, dass in meinen vier Fällen weder durch Druck auf den Schädel noch auf eine andere Körperstelle Anfälle ausgelöst werden konnten, dass also epileptogene Zonen nicht vorhanden waren; ebenso wenig fanden sich Stellen am Schädel, von denen eine sensible Aura ausging. Weiter hat die Untersuchung in keinem der Fälle einen Anhalt dafür geboten, dass die Epilepsie als eine reflectorische, hervorgerufen durch eine Nasen-, Ohren-, Darmerkrankung oder dergleichen mehr, hätte aufgefasst werden dürfen. Ueber Verletzungen von nennenswerther Bedeutung ist in keinem Falle berichtet worden und darauf zurückzuführende Narben oder überhaupt schmerzhafte Erkrankungsherde haben sich nicht auffinden lassen. Demgemäss haben wir jedes Mal die Schädeldecken normal gefunden.

Das betreffende Centrum muss zunächst grob anatomisch nach einer der bekannten Methoden bestimmt werden; dann ist an dieser Stelle die Schädelhöhle in gehöriger Ausdehnung, 6 oder 7 cm im Quadrat, zu eröffnen. In jedem Falle muss meines Erachtens die freigelegte Dura in Lappenform oder durch einen Kreuzschnitt bei Seite gelegt werden. Erst die genaue Inspection der Hirnoberfläche eröffnet uns die Möglichkeit, Krankheitsherde, für die die Symptome keine Anhaltspunkte geben, zu erkennen und möglicher Weise zu beseitigen. Den Standpunkt, dass man bei normal aussehender und pulsirender Dura sich mit der blossen Trepanation begnügen solle, halte ich für verwerflich.

Für diese Anschauung sprechen meine Beobachtungen. Bei meinen vier Operirten zeigte sich jedes Mal die Dura gesund. In dem einen Falle, bei dem 14jährigen Mädchen, bot sie sogar normale Pulsation. Nach ihrer Eröffnung fanden wir hier in der Centralgegend eine dicke, weisse, strahlige Narbe von reichlich 4 cm Länge und 3 cm Breite, dicht oberhalb und hinter dem Centrum für den unteren Facialis.

Bei meinem vierten Falle, bei dem 23jährigen Manne, zeigte die gespannte Dura deutliche Pulsation nur in der vorderen Hälfte der Knochenöffnung. Gerade aber in diesem Gebiete fanden wir die stärksten Veränderungen der weichen Hirnhäute und des Gehirns, nämlich eine weiss-sehnige Beschaffenheit jener und nach dem vorderen unteren Wundwinkel zu eine mit klarer Flüssigkeit gefüllte glattwandige Cyste von der Grösse zweier hinter einander liegender Wallnüsse; sie befand sich subarachnoidal und bedingte einen entsprechenden Defect in der Hirnoberfläche.

In den beiden übrigen Fällen erwies sich die Dura als stark gespannt und zeigte keine Pulsation. Bei dem fast 16jährigen Mädchen fanden wir eine grosse, subcortical gelegene Cyste, bei dem 30jährigen Manne fanden wir trotz der fehlenden Pulsation die geringsten Veränderungen unter allen unseren Fällen, nämlich Leptomeningitis chronica im Bereich der Piavenen.

Somit darf uns auch das Vorhandensein normaler Durapulsationen nicht davon abhalten, doch die Gehirnoberfläche freizulegen. Findet man ohne Weiteres so erhebliche Veränderungen, dass sie den Symptomencomplex erklären, z. B. einen Tumor, eine encephalitische oder porencephalische Cyste, wie in zwei meiner Fälle, oder eine Narbe, wie bei meiner zweiten Kranken, so ist mit der gebotenen Behandlung dieser Krankheitsproducte unser chirurgisches Eingreifen beendet. In diesen Fällen wird man sich selbst durch den operativen Eingriff am meisten befriedigt fühlen; denn man kann hoffen, mit der Entfernung der Ursache auch die Folgen zu beseitigen. Schon Féré sagt in seinem Werke über die Epilepsie: „Nur diejenige Behandlung, welche die Ursache der Epilepsie angreift, darf auf Heilerfolge rechnen.“

Indessen werden so leicht zu erkennende Veränderungen nicht häufig gefunden werden; andere Male sind die sichtbaren Krankheitsproducte zu unbedeutend, wie in einem unserer Fälle die Leptomeningitis in circumscripter Ausdehnung. In allen solchen Fällen hat man mittelst faradischer Reizung jenen Abschnitt der senso-motorischen Region aufzusuchen und genau zu umgrenzen, von dem aus die Krampfanfälle eingeleitet werden.

An dieser Stelle wird man dann punctiren oder auch incidiren, um nach einem subcortical liegenden Processe zu suchen (wie in meinem ersten Falle, subcorticale Cyste). Erst wenn man einen solchen nicht findet, ist man vor die Frage gestellt, ob man nach Horsley's und E. v. Bergmann's Vorgange die Ausschneidung des betreffenden unverändert erscheinenden Rindencentrums vornehmen soll oder nicht. Ich komme damit zu dem schwierigsten, aber, wie mir scheint, wichtigsten Punkte meiner Ausführungen.

Die Bestimmung und Excision nur auf die anatomischen Merkmale des Schädels hin ist völlig zu verwerfen, da diese ganz unzureichend sind; daher müssen auch alle die früheren Operationen, bei denen dies geschehen, einer

besonders eingehenden Kritik unterzogen werden. Selbst wenn man die beste Methode, als welche Waldeyer die uns Allen bekannte Krönlein'sche bezeichnet hat, zur Bestimmung der Hauptfurchen verwendet und diese, wie ich es stets thue, einen Tag vor der Operation mit Höllenstein auf dem rasirten Schädel aufzeichnet, wird man selbst bei grosser Schädelöffnung oft genug das gesuchte Centrum z. Th. noch unter Knochen verborgen liegen sehen und von diesem weitere Theile entfernen müssen. Ebenso wenig wie auf die äusseren Merkmale des Schädels darf man sich auf die anatomischen Einzelheiten der freigelegten Hirnoberfläche verlassen; die Mannigfaltigkeit und Unbeständigkeit in den Furchen und Windungen sind allzugross.

Ist nun das Centrum mittelst faradischer Reizung bestimmt und umgrenzt, so erfolgt die Excision im Zusammenhang mit den weichen Hirnhäuten und zwar bis zur weissen Substanz, d. h. in einer durchschnittlichen Tiefe von 5 mm, die blutenden Gefässe werden in gewöhnlicher Weise unterbunden, nöthigenfalls wird ein Stückchen steriler Gazebinde auf den Defect aufgedrückt.

Die Gefahr der Operation wird durch die Exstirpation eines so kleinen Hirnrindenabschnittes nicht vergrössert, die zunächst eintretenden Lähmungen und sensiblen Störungen gehen zurück, ja gleichen sich vollkommen aus. Vom Thierexperiment ist dies seit langem bekannt. Bei meinen Operirten habe ich, ganz kurz zusammengefasst, folgendes beobachtet:

Die Ausfallserscheinungen — es handelte sich nicht bloss um Lähmungen, obgleich ich mich in allen 3 Fällen aufs genaueste an die vordere Centralwindung gehalten habe — sind in unmittelbarem Anschluss an die Operation viel stärker als man erwarten sollte. So zeigten sich im Falle 4 nach Excision des Hand- und Vorderarmcentrums eine Stunde nach dem Erwachen aus der Narkose nicht bloss diese Theile, sondern auch sämmtliche Finger, der Oberarm bis zur Schulter und der untere Facialis vollkommen gelähmt, im Falle 3 nach etwas höher nach oben hinauf reichender Excision aus der vorderen Centralwindung auch noch die Extensoren des Fusses gelähmt. Bereits nach 21 Stunden waren diese ausgebreiteteren Lähmungen zurückgegangen und beschränkten sich dann im Wesentlichen auf den Umfang, der etwa der physiologischen Herrschaft des entfernten Rindenfeldes entspricht. Offenbar handelte es sich zunächst mit um die durch den operativen Insult hervorgerufenen und weitere Strecken umfassenden Störungen, die Diachisiswirkungen, wie sie v. Monakow genannt hat. Aehnliche Beobachtungen kann man in Bezug auf alle anderen Störungen machen, welche sich einstellen; es handelt sich ausser den Paresen um Muskelrigiditäten, bedeutende Erhöhung der Sehnen-, Periost- und Hautreflexe, Auftreten neuer, nicht vorhanden gewesener Reflexe wie des Babinski'schen, um Störungen der Sensibilität und zwar in allen ihren Formen, also der Berührungs- und Schmerzempfindung, des Temperatursinnes zugleich mit verlangsamter Leitung, des Ortssinnes, des Lagegefühls oder Muskel- und Gelenksinnes, der stereognostischen Empfindung.

Die Störungen auch in diesen Beziehungen sind so grobe, dass von einer unbeabsichtigten Täuschung nicht die Rede sein kann. Als Beispiel will ich nur erwähnen, dass bei einem Operirten das Lagegefühl der oberen Extremität völlig verloren, bei einem Zweiten derartig gestört war, dass er an den Finger-

gelenken überhaupt keine Stellungsveränderungen, am Handgelenk solche kaum wahrnahm, dass er im Ellbogengelenk Bewegungen bis zu 60 Winkelgraden nicht spürte und dergl. mehr. Eisstücke, auf die Haut gelegt, merkte dieser Kranke erst nach langer Zeit und sagte dann „Nadelknopf oder -Spitze."

Alle die erwähnten nervösen Störungen gingen im Verlaufe mehrerer Wochen zurück, die einen schneller, die andern langsamer, und es blieben bei der Entlassung der Kranken — etwa 4 Wochen nach der Operation — nur vereinzelte Symptome zurück. Einen in der Nachbarschaft wohnenden Kranken habe ich auch nach der Entlassung weiter untersuchen können, bei ihm hatten sich nach 3 Monaten alle Abweichungen bis auf geringe Ueberreste ausgeglichen.

Gegen die Methode der Exstirpation von Centren ist der Einwand ins Feld geführt worden, dass der gesetzte Defect doch nur durch eine Narbe ausheilen und diese wiederum zu Epilepsie Veranlassung geben könne. So naheliegend diese Schlussfolgerung ist, so können über ihre Richtigkeit oder Unrichtigkeit doch nur practische Erfahrungen entscheiden, und da lehren die meinigen, dass zum mindesten eine derartige das Recidiv in sich tragende Wirkung der entstehenden Narbe nicht immer zu Stande kommt. Auch bei meiner Kranken mit der grossen Cyste konnte diese und die durch das primär gereizte Facialiscentrum verlaufende breite Incisionswunde doch nur durch Vernarbung ausheilen, und trotzdem ist seit $9^1/_2$ Jahren das Mädchen geheilt geblieben. Weiter habe ich nach Excision einer 3 : 4 cm grossen Narbe und des benachbarten unteren Facialiscentrums bei einer Kranken jetzt bereits seit $1^1/_2$ Jahren vollkommene Freiheit von Anfällen beobachtet, die vorher nie länger als höchstens 9 Tage ausblieben und sich bis zu 8, ja 10 am Tage häuften. Da scheint doch hier der Schluss erlaubt, dass die postoperative aseptische Narbe jenen Reiz eben nicht mehr ausübt, der von der früheren straffen Narbe ausgelöst wurde.

Wenn ich nun zum Schluss noch mit einem Wort auf die Prognose eingehen darf, so handelt es sich in den letzterwähnten Fällen, in denen keine anatomische Unterlage gefunden wird, um die allerungünstigsten. Das Recidiv wird nicht ausbleiben, wenn, im Jolly'schen Sinne gesprochen, die epileptische Veränderung stabil geworden und sich von ihrem ursprünglich begrenzten Herde aus auf weite Strecken der Hirnrinde verbreitet hat, wie dies übrigens bei jeder anderen Form der Jackson'schen Epilepsie, auch der mit anatomischen Veränderungen, der Fall sein kann. Da wir nun ausser Stande sind, eine solche Ausbreitung aus der Art der Krampfanfälle und den übrigen Erscheinungen der Epilepsie zu folgern oder bei der Operation anatomisch zu erkennen, so wird der Dauererfolg vielen Operirten versagt bleiben. Dies darf uns von weiteren berechtigten Versuchen nicht abhalten.

Freilich soll man seine Hoffnungen nicht hoch schrauben. Da aber bei einwandsfreier Asepsis und bei nöthigenfalls zweizeitigem Operiren die Lebensgefahr nicht erheblich genannt werden kann, da ferner selbst bei eintretendem Rückfall eine Verschlimmerung der Krämpfe als Folge der Operation meines Wissens nicht beobachtet ist, da weiter so mancher dieser Epileptischen, wenn die Krampfanfälle nicht beseitigt werden, unheilbarem Blödsinn verfällt, und

da endlich einzelne untrügliche Beweise für die Wirksamkeit des Verfahrens vorliegen, so scheint mir, wenn jede andere Therapie sich als nutzlos erwiesen, die Excision des primär in Reizung versetzten Hirnrindengebietes, auch wenn es keine wahrnehmbaren Veränderungen aufweist, durchaus gerechtfertigt. Denn jeder dauernd geheilte Epileptiker, und wären es ihrer noch so wenige, ist absoluter Gewinn.

Die ausführliche Arbeit mit Abbildungen und den inzwischen angewachsenen Krankengeschichten erscheint in Bruns Beiträgen zur klinischen Chirurgie.

Discussion:

Herr Jaffé (Posen): M. H.! Ich möchte mir folgende Bemerkung erlauben: Herr Krause meinte, dass in den üblichen deutschen Lehrbüchern die Vertheilung der psychomotorischen Centren derart dargestellt würde, dass die Gegend um den Sulcus centralis gleichmässig vor und hinter demselben in Anspruch genommen wird. Dass ist zunächst zutreffend, und ich erinnere mich eigentlich, in keinem einzigen modernen neurologischen Lehrbuche eine Schilderung gefunden zu haben in dem Sinne, wie Herr Krause es eben gesagt hat. Vollkommen richtig ist es aber doch nicht, dass englische Autoren die ersten gewesen sind, die diese Grenze hier nach hinten für die motorischen Centren gezogen haben. Wenn die Herren die neueste Auflage des Kocherschen Lehrbuches zur Hand nehmen, so werden Sie finden, dass dort von den bisher üblichen ganz abweichende Ansichten in Bezug auf die Lagerung der motorischen Centren gegeben sind, und Sie werden ferner sehen, dass im Wesentlichen diese hier gegebene Eintheilung sich schon darin vorfindet. Kocher sagt ganz deutlich, dass für die motorischen Centren, wenigstens für die grosse Mehrzahl der bekannten Centren, als Sitz die Gegend um die Praecentralfurche, also der Gyrus centralis anterior in seiner ganzen Länge anzunehmen ist, also diese Gegend hier und diese hier; die Präcentralfurche ist es also, an die man sich halten soll, ungefähr so, wie Herr Krause es dargestellt hat.

Herr Braun (Göttingen): M. H.! Es kann ja sehr auffällig erscheinen, dass nach den vielen Versuchen an der Hirnoberfläche immer noch angenommen wird, dass nur die vordere oder auch die hintere Centralwindung von Bedeutung sei; ich glaube, das erklärt sich einfach daher, dass wir bei den Operationen die Stelle am Gehirn nicht genau bestimmen können. Wenn Sie an irgend einer Stelle eine Oeffnung gemacht haben, die 5 oder 6 cm Durchmesser hat, so ist es ganz unmöglich zu sagen: dies ist die vordere oder hintere Centralfurche, und auch nachher lässt sich das meist nicht feststellen, da sehr viele Patienten geheilt werden und man also nicht Gelegenheit hat, anatomisch zu untersuchen, wo man gewesen ist. Daraus erklären sich wohl viele Selbsttäuschungen. Ich bin immer erstaunt gewesen, wenn ich fand, wie detaillirt von einzelnen Autoren die Angaben gemacht wurden, an welcher Stelle sie gewesen sind. Meiner Meinung nach kann man das bei einer kleinen Oeffnung absolut nicht thun. Man kann aus dem Verlauf der Windungen unter Umständen nichts Näheres entnehmen, denn dazu gehört ein Ueberblick, wie er vielleicht möglich sein wird, wenn man den Schädel nach Doyen aufklappt,

nicht aber wenn eine kleine Oeffnung gemacht wird. Weiterhin meine ich, dass wir auch mit der Zweipolreizung ganz gute Erfolge bekommen haben. Ich habe am Gehirn eine Stelle blossgelegt, von der aus der Daumen, und eine andere, von der aus das Handgelenk bewegt werden konnte; in einem anderen Falle habe ich bei der Reizung der Gehirnoberfläche eines Kranken von einer Stelle Beugung des Ellenbogengelenks, von einer anderen Extension und von wieder einer anderen Supination des Armes bekommen; bei einem 3. Patienten wurde durch Reizung einer Stelle der Mundwinkel nach unten gezogen, von einer anderen Stelle nach oben, und von einer dazwischen liegenden Stelle wurden beide Bewegungen gleichzeitig ausgelöst. Also ich meine, man kann mit zweipoligen Untersuchungen auch ganz gute Erfolge bekommen. Allerdings müssen die beiden Spitzen klein sein, sie dürfen nicht weit auseinanderstehen, etwa nur 4 mm, und dann muss der Strom sehr schwach sein. Ich bin mit einem Strom, der eine Empfindung an der Zunge auslöste, nicht ausgekommen, sondern benutzte einen solchen, der an den Fingern eben eine Empfindung verursachte; genauere Bestimmungen über die Stärke des Stromes kann ich nicht machen. Der Grund, weshalb ich um das Wort gebeten hatte, ist eigentlich, um über den weiteren Verlauf eines eben erwähnten Falles von Epilepsie Mittheilung zu machen. Ich stand und stehe noch auf dem Standpunkt, dass man bei Operationen wegen Epilepsie erst Mittheilungen machen soll, wenn lange Zeit verflossen ist. Ich hatte die Operationen bei meinem Kranken in den Jahren 1889 und 1890 gemacht. Ich habe mich dann später nach dem Patienten vielfach erkundigt, bei ihm selbst, und habe ihn mir, als ich nach Göttingen ging, zweimal dorthin kommen lassen. Der Mann behauptete immer, es ginge ihm ausgezeichnet; es war entschieden der Gang besser, er zeigte geringere Lähmungen, er konnte unausgesetzt arbeiten und behauptete auch, dass sein Gedächtniss besser geworden sei, sodass er im Geschäft viel weiter käme als vorher. Also er behauptete, es ginge ihm gut; Anfälle wollte er niemals gehabt haben. Ich habe den Fall erst im Jahre 1896 oder 1887 publicirt, also vor 6 bis 7 Jahren. Im Januar 1901 kam der Mann in schwer epileptischem Zustande in das Landkrankenhaus zu Cassel, und genaue Nachforschungen ergaben, dass er vorher schon Anfälle, wenn auch in sehr langen Zwischenräumen, gehabt hatte und dass der Mensch mich belogen hat. (Heiterkeit.) Wie er mich später versicherte aus Scham darüber, dass übermässiger Alkoholgenuss stets den Anfall ausgelöst hätte.

M. H.! Sie sehen, wie vorsichtig man sein muss und dass man selbst bei der vorsichtigsten Beobachtung noch getäuscht werden kann. Es thut mir leid, dass ich mich habe täuschen lassen. Jedenfalls darf man daraus die Lehre ziehen, bei Berichten von vollkommener Heilung die allergrösste Vorsicht walten zu lassen; denn man kann es dem Kranken nicht ansehen, ob wirklich eine Heilung vorliegt. Wesentlich gebessert ist der von mir operirte Kranke auch ganz entschieden jetzt noch.

Herr Kümmell (Hamburg): M. H.! Ich habe in einer grossen Reihe von Fällen längere Jahre hindurch mich mit der operativen Behandlung der nicht traumatischen Epilepsie befasst. Am günstigsten waren auch immer diejenigen — wenigstens vorübergehend —, wo die Jackson'schen Symptome vorhanden

waren. Wir haben vor einigen Jahren die verschiedenen Methoden, wie sie empfohlen wurden, angewandt, wir haben die Vertebralis unterbunden und das Ganglion des Sympathicus exstirpirt, ohne dauernden Erfolg. Ein vorübergehender Erfolg trat in allen Fällen ein. Dann haben wir nach dem Vorgange von Horsley auch die einzelnen Centren freigelegt, gereizt und exstirpirt. Es traten, wie das Herr Krause geschildert hat, auch in den meisten Fällen Lähmungserscheinungen ein, die nach längerer oder kürzerer Zeit vorübergingen. Die Patienten blieben ein halbes Jahr, ja ein Jahr frei von ihrer Epilepsie; dann kehrten die Anfälle zurück. Wir haben dann später das Kocher'sche Verfahren ausgeführt, und zwar in den letzten Jahren in einer grossen Reihe von Fällen — ich glaube, es sind nahezu 30, die wir operativ behandelt haben. Wir haben trepanirt, also speciell die Stelle freigelegt, wenn es sich um Jackson'sche Symptome handelte, die darauf hinwies; wir haben dann die Dura exstirpirt und haben — das schien mir die Hauptsache — eine Dauerdrainage angewandt. In fast allen Fällen ist ein derartiger Erfolg erzielt worden, dass, so lange die Drainage lag, so lange die Canüle wirkte — wir nahmen gewöhnlich eine kleine, einfache Trachealcanüle oder eine, die nach Art derselben hergestellt war — die Patienten frei von ihrer Epilepsie waren, sodass der Erfolg wenigstens ein derartiger war, dass bei Patienten, die zwei bis drei Anfälle am Tage oder mehrere in der Woche gehabt hatten, eine ganz wesentliche Reduction derselben eintrat. Es wurde in einer grossen Zahl ein vollständiges Freisein von ihren Anfällen durch Wochen und Monate hindurch erzielt. Von einem Dauerresultat können wir bei allen unseren Beobachtungen nicht sprechen; einmal sind die Beobachtungen noch nicht lang genug, und dann traten bei den meisten wieder epileptische Anfälle ein, wenn die Canüle entfernt wurde. Wir haben in einzelnen Fällen zum zweiten Male die Operation vorgenommen und hatten dann denselben günstigen Erfolg. Aber die Dauerdrainage hat sehr bald ihre Grenzen: der Canal füllt sich mit Granulationen, die Canüle wird herausgedrängt, oder man muss sie entfernen, und sowie der Druck von neuem eintritt, treten auch wieder epileptische Anfälle ein.

Ich will hoffen, dass wir die Wege, die Herr Krause uns gezeigt hat, weiter verfolgen und günstigere Resultate zeitigen können, als wir sie bisher beobachtet haben. Immerhin sollte man bei dieser traurigen Krankheit, bei der kaum eine Heilung möglich ist, die gefahrlose Trepanation ausführen und versuchen, die Leidenden wenigstens einige Monate oder, wenn es geht, ein Jahr von ihrem schweren Leiden zu befreien.

Herr Jolly (Berlin): M. H.! Wenn es mir erlaubt ist, als Gast — als Neurologe — ein Wort zu den Ausführungen des Herrn Krause zu sagen, so möchte ich zunächst hervorheben, dass in symptomatischer Beziehung die Versuche, die er angestellt hat, ausserordentlich belehrend sind und dass sie uns jedenfalls in der Kenntniss der Gehirnoberfläche und ihrer Function fördern.

Was die Resultate der Exstirpation der Gehirncentren bei der Epilepsie betrifft, so hat Herr Krause bereits meine Meinung darüber citirt, und ich glaube vorläufig nicht, dass ich viel davon wegzunehmen habe. Es scheint mir die Sache noch immer so zu liegen, dass wir aus einer grossen Reihe von Fällen, in welchen durch irgend einen Reiz von irgend einer Gehirnstelle aus

das entstanden ist, was wir die epileptische Veränderung nennen, d. h., die Disposition zur Wiederkehr von Anfällen, — dass aus einer grossen Reihe von Fällen einige wenige sich ergeben, in denen durch Entfernung des Localreizes das Leiden dauernd gebessert werden kann. In der grossen Mehrzahl der Fälle scheint dagegen — und das, was wir von dem einen Falle des Herrn Collegen Braun gehört haben, bestätigt das ja wieder von neuem — doch einige Zeit nach der Operation die epileptische Veränderung wieder wirksam zu werden, so dass die Besserung, die wir vorübergehend wahrgenommen haben, schliesslich doch nicht dauernd bleibt. Also eine sehr günstige Prognose scheint mir aus alledem für die Dauerheilung der Epilepsie nicht hervorzugehen. Andererseits müssen wir ja gerade von neurologischer Seite bekennen, dass die Prognose dieser Krankheit eine so ungünstige ist und dass die Fälle, die auf andere Weise geheilt werden können, auch ausserordentlich selten sind, so dass es immerhin zweckmässig ist, die chirurgische Behandlung, namentlich wenn sie sich immer mehr als ungefährlich erweist, von neuem zu versuchen und wenigstens eine kleine Zahl von Fällen herauszugreifen, in denen wir auf diese Weise Besserungen erzielen können.

43) Herr Karg (Zwickau): „Totale Scalpirung, geheilt durch Thiersch'sche Hautverpflanzung."

M. H.! Nach den interessanten Auseinandersetzungen über Operationen im Innern des Schädels, die wir soeben gehört haben, erlaube ich mir, Ihnen einen Fall von Verletzung der Schädeldecke vorzustellen, der sowohl der Art der Verletzung nach, als des Versuches der Heilung wegen, wie ich glaube, nicht ohne Interesse ist.

Das jetzt 19jährige Mädchen, das Sie hier sehen, hat am 9. September 1899 dadurch einen schweren Unfall erlitten, dass sie in allerdings sehr unvorsichtiger Weise mit den Haaren, die sie aufgelöst trug, einer Transmission zu nahe kam. Die Haare wurden von dem Transmissionsriemen erfasst, und die unglückliche Patientin zur Decke geschleudert. Sie stiess einen Schrei aus und stürzte blutüberströmt herunter. Mit den Haaren war die gesammte Kopfhaut vom Schädel abgerissen. Nach einem Transporte von vier Stunden kam die Schwerverletzte in vollständig collabirtem Zustande im Krankenhaus zu Zwickau an.

Der Anblick der unglücklichen Kranken war im höchsten Grade besorgnisserregend. Die Kopfhaut war vollständig abgerissen. Schädel und Gesicht bildeten eine unförmige, mit Blutklumpen bedeckte Masse. Die Augenlider hingen ihres Haltes beraubt über die Augen herab und bedeckten dieselben. Nasenbein und Thränenbein waren entblösst, der Thränensack auf der rechten Seite zerrissen. Die Abreissungslinie der Kopfhaut verlief an der Stirn unterhalb der Augenbrauen, umkreiste den Schädel in der Schläfengegend und verlief in der Höhe des Gehörganges um den Hinterkopf bis unterhalb der Protuberantia ossis occipitalis. Die linke Ohrmuschel war bis auf einen kleinen Rest des Ohrläppchens ebenfalls abgerissen. Risse erstreckten sich in den äusseren Gehörgang und hatten auf dieser Seite auch das Trommelfell zerstört. Am Hinterkopfe war ein kleiner Rest Haare stehen geblieben. Auf

der Höhe der Scheitelbeine lag der Knochen in etwa Fünfmarkstückgrösse auf beiden Seiten frei.

Nachdem der Collaps der Verletzten beseitigt war, versuchten wir durch entsprechende Maassnahmen einen aseptischen Verlauf der Verletzung zu erzielen. Dies gelang; und wir standen nunmehr vor der Aufgabe, den grossen Hautdefect zu decken. Von den zur Verfügung stehenden Methoden konnte nur die Hautverpflanzung nach Thiersch in Frage kommen. Da die Wundfläche gut granulirte — die Granulationen waren sehr üppig und blutreich —, wurde, zunächst versuchsweise, am 23. September ein Thiersch'scher Hautstreifen, der dem Oberschenkel der Patientin entnommen war, auf die Granulationen aufgelegt, um zu sehen, wie die Anheilung erfolgen würde. Der Streifen heilte tadellos an. Wir entschlossen uns nunmehr zu sehr ausgedehnten Hautverpflanzungen. Es machten sich eine grössere und zwei kleinere Transplantationen nothwendig, die von meinem Assistenzarzte Herrn Hentschel vorgenommen wurden. Die Haut wurde ausschliesslich den Oberschenkeln entnommen, und die möglichst grossen Hautstreifen wurden direct auf die aseptischen Granulationen so aufgelegt, dass sie sich dachziegelförmig deckten. Jedes aufgelegte Hautstück heilte an. Die letzte Transplantation erfolgte am 23. November 1899. Ende des Jahres war die Patientin geheilt.

Wir haben die Patientin natürlich weiter im Auge behalten. Die aufgepflanzte Haut ist erhalten geblieben. Sie ist fest und widerstandsfähig geworden. Auf der Unterlage ist sie gut verschieblich. Das Gefühlsvermögen in der transplantirten Haut ist nur gering, während die Blutcirculation völlig normal ist. Die Patientin hat nur dumpfe Schmerz-, Tast- und Temperaturempfindung in ihrer Kopfhaut. Sie fühlt in der Hauptsache nur den Druck, der bei Berührungen ausgeübt wird. In diesem Verhalten hat sich auch im Laufe der Zeit nichts geändert. Das Hineinwachsen von Nervenfasern in die transplantirte Haut scheint somit nur in unvollkommener Weise stattzufinden. Die Verletzte hat aber doch eine nicht narbige, widerstandsfähige Kopfhaut, die sich allerdings von der normalen Galea dadurch unterscheidet, dass sie dünner, haarlos, ohne Folllikel und ohne Muskeln ist. Im Volksmunde heisst es, „die Verletzte habe eine Stirn von Glas". Der Verlust der Kopfhaare wird durch eine Perrücke verdeckt. (Demonstration der Patientin.)

M. H.! Wenn es geglückt ist, dieses junge Mädchen dem Leben und ihrer Familie in einigermaassen befriedigendem Zustande wiederzugeben, so verdankt sie alles dem, der uns die Hautverpflanzung in der Form, wie sie hier ausgeführt wurde, gelehrt hat, und der auch mein Lehrer war, Carl Thiersch.

Discussion:

Herr Braun (Göttingen): M. H., ich möchte zu den Ausführungen des Herrn Karg in historischer Beziehung bemerken, dass die Mittheilung des ersten Falles von Hautüberpflanzung bei Scalpirung, der geheilt worden ist, nicht von Thiersch, sondern von Reverdin stammt (1876).

Herr Karg (Zwickau): Thiersch hat zuerst gelehrt, grosse Epidermislappen zur Deckung von Wunden zu benutzen.

Herr Braun (Göttingen): Ich meine, die erste Deckung granulirender Flächen mit Epidermisstücken rührt von Reverdin her.

44) Herr Braun (Leipzig): „Ueber Leitungsanästhesie.“ Mit Demonstrationen von Abbildungen.*)

Discussion:

Herr Enderlen (Marburg): M. H., ich möchte mir nur die Bemerkung erlauben, dass ich nach dem Lesen des Aufsatzes von Herrn Braun sofort Adrenalin verwandte. Leider hatte ich bei einer schwächlichen Patientin nach Injection von 6 ccm 1 proc. Cocainlösung mit 6—8 Tropfen Adrenalin einen Todesfall zu beklagen. Nach Injectionen an anderen und an mir selbst trat keine Anaesthesie ein, sondern Schmerzen, starkes Unbehagen, Brechneigung u. s. w. Ich möchte nur darauf hinweisen, dass auch schwere Zufälle eintreten können; wahrscheinlich hatte ich kein gutes Präparat.

Herr Perthes (Leipzig): Die Bemerkungen des Herrn Enderlen veranlassen mich, darauf hinzuweisen, dass ich die Verwendung des Adrenalin auf Anregung von Herrn Braun practisch versucht habe. Auf Grund der gemachten Erfahrungen glaube ich, wir müssen Herrn Braun ausserordentlich dankbar sein, dass er das Verfahren so ausgearbeitet hat. In der chirurgischen Universitäts-Poliklinik zu Leipzig wurde die locale Anästhesie mit Cocain-Adrenalin bei sehr zahlreichen Operationen an den Fingern und Zahnextractionen erprobt, ohne dass bedrohliche Nebenwirkungen beobachtet wären. Vielleicht beruhen die ungünstigen Erfahrungen des Herrn Enderlen darauf, dass er ein anderes Präparat angewandt hat. Die Leitungsanästhesie zur Anästhesirung grösserer Abschnitte der Hand bewährte sich mir noch neulich bei einer ausgedehnten Sehnenoperation in der Hohlhand, bei der nach Injection in den Nerv. ulnaris am Ellbogen und gleichzeitiger Anästhesirung des Medianus die Patientin absolut keinen Schmerz verspürte. Ich glaube, dass das ein Verfahren ist, das dringend die Nachprüfung verdient und bei dem die ungünstigen Erfahrungen, die Herr Enderlen gemacht hat, von der weiteren Anwendung nicht abschrecken dürfen.

Herr Meisel (Freiburg): M. H., ich kann die Angabe des Herrn Vorredners nur bestätigen. Ich habe an meinem Körper selbst auch diese Erfahrungen mit den Adrenalin-Cocaininjectionen gemacht und kann nur sagen, dass ich einen halben Nagel an mir selbst, und zwar mit eigener Hand, exstirpirt habe, ohne auch nur die geringste Empfindung zu haben. Ausserdem habe ich auch an meinen Patienten diese Erfahrung häufiger gemacht und kann nur nach jeder Richtung die Angaben des Herrn Braun bestätigen. Insbesondere bei Entzündungen ist es ausserordentlich angenehm und viel angenehmer, als ich es bei der Schleich'schen Injection gesehen habe, dass die Kranken, lange, nachdem die Injection gemacht wird, vollständig frei von Schmerzen bleiben. Diese Anästhesie, die nachher noch bestehen bleibt, dauert noch 3—4 Stunden an, d.h. zu der Zeit, wo sonst sehr lebhafter Schmerz sich ein-

*) S. Grössere Vorträge und Abhandlungen. Theil II.

zustellen pflegt. Bei anderen Operationen, denen ich Gelegenheit hatte, beizuwohnen, kommt noch in Betracht, dass das Adrenalin eine blutstillende Wirkung hat. Die Blutungen z. B. bei Thränendrüsenexstirpationen sind ausserordentlich viel geringer, und ich möchte dabei auf die Angaben hinweisen, die Herr Hoch (Freiburg) darüber gemacht hat.

Herr Braun (Leipzig) (Schlusswort): M. H., ich möchte ebenfalls bitten, aus dieser Erfahrung, die Herr Enderlen gemacht hat, nicht zu weitgehende Schlüsse zu ziehen und nicht etwa den Stab über das Adrenalin zu brechen. Der Umstand, dass die ungünstige Wirkung des von Herrn Enderlen angewendeten Präparats bei verschiedenen Personen sich in geringer Dosis gezeigt hat, lässt doch darauf schliessen, dass die Lösung irgend einen Bestandtheil enthalten hat, der sonst in ihr nicht vorhanden ist, denn wir haben bei alltäglichen Injectionen an sehr zahlreichen Kranken derartige ungünstige Nebenwirkungen bei geeigneter Dosirung nicht gefunden.

45) Herr Hackenbruch (Wiesbaden): „Zur Behandlung der Gesichtslähmung durch Nervenpfropfung.“ Mit Demonstration lebensgrosser Photographien*).

Discussion:

Herr Sprengel (Braunschweig): M. H.! Ich habe vor ungefähr $1^1/_2$ Jahren ein kleines Kind wegen einer Facialislähmung zweifellos peripherer Natur operirt. Der Erfolg war ein negativer. Die vorstehende Zeichnung ist anatomisch incorrect. Der Accessorius tritt bekanntlich aus dem Foramen jugulare hervor, das nach hinten vom Foramen stylo-mastoid. liegt. Es ist also zweifellos, dass der Verlauf des Nerven nicht dieser ist (Demonstration), sondern dass er steiler herunter verläuft. Ich erwähne das deswegen, weil die Aufsuchung des Nerven an dieser Stelle eine sehr unsichere ist, weil man dabei mit den Nervenverzweigungen des Plexus cerv. superior collidirt. Dagegen wissen wir anatomisch ganz genau, an welcher Stelle man am sichersten den Nervus accessorius freilegen kann. Das ist die Stelle, wo der hintere Bauch des M. digastricus die V. jug. kreuzt. Man thut viel besser, hier den Accessorius freizulegen und nicht an dieser Stelle, wie Herr Hackenbruch vorgeschlagen hat.

Herr Körte (Berlin): M. H.! Im Anschluss an die Mittheilungen des Herrn Hackenbruch stelle ich Ihnen hier eine Patientin vor, bei der ich am 20. December 1901 die Nervenpfropfung des peripheren Facialisstumpfes auf den Hypoglossus ausgeführt habe. (S. ausführliche Mittheilung: Deutsche med. Wochenschrift 1903, No. 17.) Die Patientin, eine 38jährige Frau, litt an einer eitrigen Ostitis des proc. mastoideus und der Felsenbeinpyramide, welche eine ausgiebige Knochenresection benöthigte, die sich an der Unterfläche bis zum Canalis caroticus erstreckte. Dabei musste der N. facialis am foramen stylomastoid. durchtrennt werden. In derselben Sitzung machte ich den peripheren Facialisstumpf bis zur Parotis frei, suchte den Hypoglossus

*) S. Grössere Vorträge und Abhandlungen. Theil II.

mittels eines bogenförmigen Schnittes auf und vereinigte dann den Facialis seitlich durch zwei Catgutnähte mit dem Hypoglossusstamm. Zunächst folgte eine völlige linksseitige Facialis - Lähmung und eine Parese der Zungen-Schlundäste des Hypoglossus. Sechs Monate nach der Operation traten die ersten Zeichen von activer Beweglichkeit der Mundwinkelmuskeln auf, seitdem hat dieselbe allmählich zugenommen.

Sie sehen jetzt (1 Jahr und $5^1/_2$ Monat p. oper.), dass die Frau nicht das Bild der Facialislähmung darbietet. Die linke Gesichtshälfte unterscheidet sich in der Ruhe nur wenig von der rechten. Die Mundwinkel- und Wangen-Musculatur ist activ beweglich, der Orbicularis oculi ebenfalls, der Lidschluss ist nicht ganz vollkommen. Die Stirnmuskeln bewegen sich nicht. Die Zunge zeigt eine mässige Atrophie der linken Seite, ist aber frei beweglich. Wenn die Patientin einen Willensimpuls, der ja durch die Bahn des Hypoglossus geht, zu den Mundwinkelmuskeln schickt, so bewegt sich die Zunge mit, ebenso umgekehrt. Diese „Mitbewegungen" nach Nervenpfropfung hat auch Kennedy beobachtet. —

Wenngleich das Resultat kein ganz vollkommenes ist, so ist die Patientin doch unverhältnissmässig besser daran, als wenn eine völlige Facialislähmung bestände.

Zur Pfropfung würde ich in analogen Fällen den Nerv. accessor. mehr empfehlen, als den Hypoglossus, weil auch bei dem Pfropfungsnerven in Folge der Freilegung und der Nähte Ausfallserscheinungen sich einstellen, welche am Accessorius weniger schwer wiegen als beim Hypoglossus. Ich wählte letzteren, weil er mir bequemer zur Hand war. Leichenoperationen haben mich überzeugt, dass der von Kennedy und Manasse empfohlene Accessorius eben so gut zur Pfropfung heranzuziehen ist als der Hypoglossus.

Herr Dollinger (Pest): M. H., der Accessorius kommt unter dem Kopfwender herunter, innervirt ihn und an dem hinteren Rande des Muskels tritt der Ramus cervicalis des Accessorius hervor, welcher zu dem Musculus trapezius geht. Wenn nun der Herr Vortragende den Accessorius, bevor er den Kopfwender innervirte, spaltet, so weiss er nicht, welchen Theil des Accessorius er nachträglich in den Facialis transplantirt. Transplantirt er jenen Theil, welcher den Kopfwender versieht, so erfolgt darauf unbedingt eine schwere Lähmung des Kopfwenders. Ich habe eine solche Lähmung gesehen: es besteht eine sehr auffällige Entstellung; die eine Hälfte des Halses ist viel dünner, und auch in der Function der Kopfbewegungen besteht eine bedeutende Störung. Ich glaube also, es würde im Interesse des Patienten liegen, dass wir jenen Theil des Accessorius zur Nervenpfropfung nehmen, welcher keine solche Störung zur Folge hat, und deshalb glaube ich, es würde genügen, wenn wir den Ramus cervicalis zur Pfropfung verwenden würden; dieser ist sehr leicht zu finden, er tritt in der Höhe des Kehlkopfes an dem lateralen Rande des Kopfwenders hervor, könnte hier, bevor er an den M. trapezius herantritt, recht tief durchschnitten, nach oben und vorne geleitet und in den Facialis eingepflanzt werden. Ich glaube, der Effect bezüglich der späteren Function des N. facialis wäre derselbe, ohne Störung der Innervation

des Kopfwenders. Die partielle Functionsstörung des M. trapezius wäre nicht so auffallend als eine Lähmung des Kopfwenders.

Vorsitzender: Ich mache darauf aufmerksam, dass heute Nachmittag die zweite Generalversammlung und dass in dieser die Wahl des ersten Vorsitzenden für das nächste Jahr stattfindet. Ich darf wohl die Bitte aussprechen, dass die Herren möglichst zahlreich zu dieser Wahl erscheinen und möchte bemerken, dass diejenigen Herren, welche durch ihre Berufsgeschäfte verhindert sind, persönlich Theil zu nehmen, die aber stimmberechtigte Mitglieder sind, die Möglichkeit haben, sich an der Wahl zu betheiligen durch Abgabe eines Stimmzettels mit Namensunterschrift in einem geschlossenen Couvert an den I. Schriftführer.

Ich möchte fernerhin die Bitte aussprechen, dass diejenigen Herren, welche nicht stimmberechtigte Mitglieder sind, von vorn herein ihre Plätze weiter zurück einnehmen, und zwar durch einen Zwischenraum von den stimmberechtigten Mitgliedern getrennt, damit wir eine gewisse Uebersicht bei den Wahlen haben.

Ich möchte dann endlich die Herren des Ausschusses um 1 Uhr zu einer Sitzung einladen.

(Schluss $12^1/_2$ Uhr.)

---

b) Nachmittags-Sitzung.

Beginn: 2 Uhr.

Generalversammlung. — Wahl des Vorsitzenden für 1904. — Ernennung von Ehrenmitgliedern. — Kassenbericht.

Vorsitzender: M. H., ich eröffne die 2. allgemeine Generalversammlung. Ich darf wohl noch einmal den Wunsch aussprechen, dass die Herren sich gleich entsprechend ordnen, d. h. dass diejenigen Herren, welche nicht stimmberechtigt sind, sich zurücksetzen, und zwar durch eine breite Furche von den stimmberechtigten getrennt. Ich bitte, zwei Reihen von Sitzen frei zu lassen, damit man einen Ueberblick gewinnt. — Sind die Herren, welche dort sitzen, alle stimmberechtigte Mitglieder? — Ich darf also wohl annehmen, dass die anwesenden Herren sämmtlich stimmberechtigt sind, sonst würde ich bitten, dass die nicht stimmberechtigten ihre Plätze weiter rückwärts nehmen.

Ich bitte dann Herrn Körte, zunächst die Namen der neu aufgenommenen Mitglieder zu verlesen.

Herr Körte (liest): Es sind aufgenommen die Herren: 91. Erwin Kreuter (Erlangen), 92. Nakayama (Japan), 93. Paul Rieck (Lichterfelde), 94. Julius Fieck (Charkow), 95. Hoffmann (Zwickau), 96. Dens-

low Lewis (Chicago), 97. Alfred Engelmann (Berlin), 98. Alfred Hock (Prag).

Vorsitzender: Ich heisse die Herren als Mitglieder der Gesellschaft willkommen und bitte nunmehr Herrn Körte, den Bericht über das Langenbeckhaus und über die Kasse zu geben.

Finanzbericht der Gesellschaft für die Zeit vom April 1902 bis Ende Juni 1903.

M. H., ich habe in Vertretung unseres leider verstorbenen Herrn Collegen Hahn seit November vorigen Jahres die Kasse verwaltet und erlaube mir, Ihnen über meine Berichtsperiode Rechenschaft zu geben.

I. Zusammenstellung der Einnahmen und Ausgaben:

Einnahmen:

Bestand am 2. April 1902	4 732	M.	02 Pf.
Beiträge der Mitglieder	23 420	„	00 „
Ueberschuss des Langenbeckhauses	15	„	74 „
Zinszahlung von Hammer u. Mack (Conto corrent)	155	„	45 „
Abgehobene Zinsen (Reichsbank)	1 000	„	00 „
Summa	29 314	M.	21 Pf.

Ausgaben:

Fünf Quartale Zinsen Bose-Stiftung	8 750	M.	00 Pf.
„ „ „ Velten'sche Erben	4 005	„	00 „
Ankauf von 5000 M. $3^1/_2$ pCt. R.-Anleihe	5 108	„	70 „
Bibliothek	2 500	„	00 „
Congress-Auslagen	1 046	„	12 „
Stenograph Bäckler	460	„	00 „
Diplome für Ehrenmitglieder	220	„	00 „
Herr Anders, Pension	125	„	00 „
Hirschwald'sche Buchhandlung, Versendung der Verhandlungen	694	„	25 „
Reparatur des Langenbeckhauses	5 000	„	00 „
Auslagen des Herrn Melzer	247	„	08 „
„ „ Schriftführers	163	„	50 „
Varia (Kränze, Mappe)	54	„	25 „
Spesen Hammer u. Mack	3	„	05 „
Summa	28 376	„	95 „

Einnahmen	29 314	M.	21 Pf.
Ausgaben	28 376	„	95 „
Bestand	937	„	26 „

Es sind im Berichtsjahre fünf Quartale Zinsen an die Bose-Stiftung, sowie an die Velten'schen Erben zu zahlen gewesen, da im Vorjahre (cf. Verhandlungen des 31. Congr. 1902. S. 131) nur drei Quartale gezahlt sind, weil der Kassenabschluss am 17./18. März 1902 gemacht wurde.

Eine durch ungünstige Witterungsverhältnisse benöthigte Reparatur des Langenbeckhauses erforderte die Ausgabe von 11 479 M. 69 Pf. (Maler-, Maurer-, Dachdecker-Arbeiten etc.). Von dieser Summe wurden aus den Erträgnissen des Langenbeckhauses gezahlt 2 634 M. 95 Pf.

Aus der Kasse wurden gezahlt 5 000 „ 00 „

Summa 7 634 M. 95 „

Der Restbetrag von 3844 M. 74 Pf. ist auf das Rechnungsjahr 1903/04 übertragen.

II. Das Vermögen der Gesellschaft besteht am 2. Juni 1903 aus Folgendem:

Kassenbestand		937 M. 26 Pf.
Werthpapiere auf der Reichsbank deponirt		
Depot-Scheine 1 029 968 bis 1 277 773		149 600 „ 00 „
Bankguthaben		104 „ 45 „
Summa Werthpapiere u. Baar		150 641 M. 71 Pf.
Werth des Langenbeckhauses		530 000 „ 00 „
Werth des Mobiliars		20 000 „ 00 „
Summa		700 641 M. 71 Pf.

Demgegenüber stehen die Schulden:

1. Hypothek der Bose-Stiftung	200 000 M. 00 Pf.	
Unverzinsliches Darlehen der Berliner Medicinischen Gesellschaft	64 000 „ 00 „	
Noch anstehende Rechnung für Reparatur des Langenbeckhauses (Weber)	3 844 „ 74 „	
Summa	267 844 „ 74 „	267 844 „ 74 „
Nach Abzug der Schulden besteht also das Vermögen der Gesellschaft in		432 796 M. 97 Pf.

Die Werthpapiere sind nach den für die Vermögensverwaltung getroffenen Bestimmungen auf der Reichshauptbank in Berlin deponirt, und zwar auf die Namen der Herren Geh.-Rath Prof. Dr. Friedrich Trendelenburg, Leipzig, und Prof. Dr. Werner Körte, Berlin.

Die Depotscheine befinden sich in der Verwahrung des jeweiligen I. Vorsitzenden der Gesellschaft. Es sind an Legaten für die Geh.-Rath Veltenschen Erben jährlich zu zahlen 3200 M.

III. Das Vermögen der Langenbeckstiftung bestand nach der Abrechnung der Reichsbank vom 31. März 1903 in:

Werthpapiere auf der Reichshauptbank deponirt (Depot-Scheine Conto A No. 1085870—1290886)	56 050	M.	00 Pf.
Baarbestand in der Kasse	8	„	36 „
Summa	56 058	M.	36 Pf.
Davon geht ab das Guthaben der Bank (s. Abrechnung 31. 3. 1903)	2	„	20 „
sodass der Bestand der Stiftung am 31. 3. 1903	56 056	M.	16 Pf.

beträgt.

Die Werthpapiere sind in der gleichen Weise wie die der Gesellschaft gehörigen auf der Reichsbank deponirt, und die Depotscheine werden vom jeweiligen I. Vorsitzenden aufbewahrt. Die Zinsen der Stiftung sind dazu bestimmt, bei einem Kriege, an welchem das Deutsche Reich nicht betheiligt ist, eine kriegschirurgische Expedition auszurüsten. Bis dieser Fall eintritt, bezw. bis das Stiftungskapital die nöthige Höhe erreicht hat, werden die Zinsen zum Kapital geschlagen.

Die Herren Collegen Garrè und Lauenstein sind so freundlich gewesen, die Rechnungen nachzusehen und haben mir ihre Unterschrift ertheilt. Ich glaube, Herr Lauenstein wollte die Güte haben, das zu bestätigen.

Vorsitzender: Darf ich Herrn Lauenstein bitten, einen kurzen Bericht zu geben!

Herr Lauenstein (Hamburg): Herr Garrè und ich haben die Kassenführung der Deutschen Gesellschaft für Chirurgie, des Langenbeckhauses und der Langenbeckstiftung geprüft und richtig befunden.

Vorsitzender: M. H.! Ich glaube, wir können Herrn Körte nur von Herzen dankbar sein, dass er zu seiner sehr lastvollen Thätigkeit des ersten Schriftführers nach dem Tode Eugen Hahn's auch noch die Verwaltung der Kasse übernommen hat, und ich glaube in Ihrer aller Sinne zu handeln, wenn ich ihm unseren herzlichsten Dank für seine grosse Mühewaltung ausspreche. (Lebhaftes Bravo.)

Herr Körte: Wenn die Herren mir gestatten, noch eine Bitte ganz kurz anzufügen, die mein Schriftführeramt betrifft: es sind Ihnen allen die Bestimmungen über die Herausgabe der Verhandlungen zugegangen, und danach erfolgt also entweder die Veröffentlichung der Vorträge in den Verhandlungen und Langenbeck's Archiv in extenso, oder aber, wo der Autor anderweite Veröffentlichung wünscht, ist die Einreichung eines genauen Berichts nothwendig; denn ich glaube, die Mitglieder der Gesellschaft haben ein Recht darauf, zu verlangen, dass alles auf dem Congress Gesprochene in den Verhandlungen erscheint. An die Herren, die geredet haben, richte ich die dringende Bitte, mir ihre Manuscripte recht bald zu geben. Bisher habe ich auf diesem Congress erst 2 oder 3 kleine Zettel bekommen; es macht hernach eine grosse Arbeit, wenn ich mir das alles zusammenschreiben muss.

Vorsitzender: Ich kann diesen Wunsch nur dringend unterstützen. M. H., wir gehen nun über zur

Wahl der Ehrenmitglieder.

Ich habe Ihnen am letzten Mittwoch mitgetheilt, dass der Ausschuss Ihnen die Herren Czerny und Kocher als Ehrenmitglieder vorschlägt. Es sind hier Zettel gedruckt, die ich vertheilen lassen werde, welche die Namen der beiden Herren enthalten. Diejenigen von Ihnen, welche einem oder beiden die Stimme nicht zu geben wünschen, bitte ich, mit einem Bleistift den betreffenden Namen auszustreichen.

Im übrigen darf ich nun wohl voraussetzen, dass die Herren, welche diesseits der Säulen sitzen, alle stimmberechtigt sind, sonst würde ich ersuchen, einen Wechsel des Platzes vorzunehmen.

Ich bitte nunmehr die Herren Enderlen, Küttner und von Büngner, die Vertheilung der Stimmzettel vorzunehmen, und den 2. Schriftführer Herrn Kümmell, die Wahl zu leiten. — Darf ich bitten, diese Zettel zu vertheilen.

Während die Zettel vertheilt werden, können wir wohl in unseren Vorträgen fortfahren. Ich bitte Herrn Dollinger, das Wort zu nehmen.

46) Herr Dollinger (Budapest): „Die subcutane Exstirpation der tuberculösen Lymphdrüsen des Halses."

Herr Dollinger referirt über die Erfahrungen, die er im Laufe von 11 Jahren mit der von ihm geplanten Operation machte. Er führte die Operation während dieses Zeitraumes an 126 Halsseiten von 100 Patienten aus, demonstrirt an 14 Tafeln die Ergebnisse der Studien, die er an percutan operirten Fällen bezüglich der topographischen Lage dieser Drüsen machte und theilt die Resultate mit, welche er mit dieser Methode erreichte.

Trotzen die tub. Lymphdrüsen der allgemeinen und localen Behandlung, so sollen sie entfernt werden. Die Kranken zögern aus Abscheu vor der entstellenden Narbe. Dollinger fasste daher den Gedanken, die Narbe an eine unsichtbare Stelle zu verlegen und entfernt dementsprechend die Drüsen von einem Schnitte aus, der am Nacken 1 cm von dem Rande des Haarbodens gegen die Mittellinie zu liegt, etwa in der Höhe des äusseren Gehörganges beginnt und von hier in der Länge von 6 cm nach ab- und etwas nach rückwärts zieht.

Der Operateur sitzt hinter dem oberen Kopfende des liegenden Patienten, ist mit elektrischem Stirnreflector armirt und dringt von unten gegen das zu exstirpirende Drüsenpacket vor. Dabei fliesst aus der Wunde wenig Blut und kann diese fortwährend gut übersehen werden. Ein Assistent hält den Kopf während der ganzen Operation frei und bringt ihn in jede gewünschte Lage.

Der weitere Verlauf der Operation wechselt je nach der Lage der zu entfernenden Drüsengruppe.

Der Operateur beleuchtet sich während der Operation in der Tiefe das Terrain, schiebt Nerven und Gefässe bei Seite und schält dann die Drüsen mit

dem Finger oder mit dem Elevator stumpf aus. Drüsengruppen, die mit ihrer Umgebung fest verwachsen sind, eignen sich nicht zur subcutanen Exstirpation.

Die Drüsen werden während dieser Manöver, wo sie mit Zangen gefasst und hervorgezogen werden müssen, oft zerrissen oder zerquetscht. Drüsen, die im Centrum bereits erweicht sind, platzen. Die Erfahrung lehrte D., dass diese tuberculösen Massen, wenn sie ausgewischt werden, die Wundhöhle nicht inficiren und dass die Heilung, wenn die Wundhöhle nicht von den Fingern des Operateurs inficirt wird, per primam erfolgt.

Nach Entfernung der Drüsen wird die Wundhöhle unter Controlle mit dem Reflector rein gemacht, drainirt und vernäht.

Auffallend ist die minimale Blutung, die doch bei offener Entfernung der Drüsen mit dem Messer gewöhnlich zahllose Unterbindungen erheischt.

Sollte in Folge äusserer Infection in der Wundtasche Eiterung eintreten, so wird mit Hilfe der Hohlsonde an der tiefsten Stelle mit dem Tenotom ein 2 mm kleiner Einschnitt in die Haut gemacht und drainirt. Die Eiterung sistirt dann bald und es bleibt eine punktförmige Narbe an der Haut.

D. demonstrirt nun die topographische Lage der verschiedenen Drüsengruppen und giebt bei einer jeden Gruppe specielle Anweisungen zu ihrer Entfernung.

I. Die retro- und subauriculären Drüsen. Sie liegen am nächsten zur Einschnittstelle. Ihre Entfernung ist ausserordentlich leicht.

II. Die praeauriculären Drüsen. Sie liegen auf der Ohrspeicheldrüse unter der Fascia parotideo-masseterica, usuriren diese und gelangen unter die Haut. Man dringt zu ihnen unter dem äusseren Gehörgange vor. Der Gesichtsnerv liegt in der Tiefe der Drüse und wird nicht beschädigt.

III. Die Drüsen unter dem Kopfe des M. sternocleidomastoideus. Liegen hinter dem N. accessorius, der vorsichtig zu schonen ist. Es kommen hier auch unter und vor dem Nerv tuberculös vergrösserte Drüsen vor, die alle sehr vorsichtig bei Beleuchtung mit dem Reflector entfernt werden. Man dringt zu ihnen aus der beschriebenen Hautwunde unter dem hinteren Rande des Kopfnickers vor. Fälle, in welchen die Drüsen bereits mit dem Muskel entzündlich verschmolzen sind, eignen sich für die Methode nicht. Man kann in diesen Fällen oft bei der percutanen Exstirpation den Muskel kaum schonen.

IV. Drüsen in der Umgebung des unteren Endes der Ohrspeicheldrüse und der Vena facialis postica. Aus der Hautwunde wird zwischen dem Kopfnicker und der Haut der Weg gebahnt. Die Vena facialis postica ist bei längerem Bestande der Drüsengeschwulst sehr oft obsolet. Geschont werden muss die Vena jugularis externa und der N. auricularis magnus, auf der Oberfläche des Kopfnickers. Diese, sowie die vorherige Drüsengruppe sind am häufigsten Sitz der tuberculösen Drüsenerkrankung.

V. Drüsen in der Gegend der Unterkieferspeicheldrüse. Sie liegen gewöhnlich 3 an der Zahl in der Fascientasche der Unterkieferspeicheldrüse zwischen dieser und dem Unterkiefer, umgeben die Vena facialis antica und veröden sehr oft diese sowie die Art. max. externa.

Man dringt aus dem Cervical-Hautschnitt subcutan über dem Kopfnicker bis zur Drüsengruppe vor, spaltet mit dem Elevator oder bei Beleuchtung mit dem Messer die hintere Wand der Fascientasche und löst sie dann stumpf aus.

VI. Die Drüse vor dem Masseter auf dem Unterkiefer hatte D. in einem Falle Gelegenheit, subcutan auszulösen.

VII. Die Drüsen unter dem Kinn. Es sind hier gewöhnlich zwei Drüsen, die zwischen den vorderen Bäuchen der Mm. digastrici liegen, sich aber, wenn sie tuberculös anschwellen, über die Muskelbäuche erheben und unter dem Platysma liegen. Ist man behufs Entfernung der Submaxillardrüsen ohnedies unter dem Unterkiefer weit nach vorne gelangt, so kann man bei grosser Routine es versuchen, auch diese Drüsen mit dem Elevator und Löffel herauszuholen. D. ist es in einigen Fällen gelungen. Der Operateur wird sich aber meistens lieber dazu entschliessen, diese Drüsen durch einen kleinen Einschnitt zu entfernen, da die Narbe unter dem Kinn nicht sehr auffallend ist.

VIII. Die Drüsen des seitlichen Halsdreieckes. Sie liegen etwa 50 an der Zahl in der genannten Gegend. Die oberen können aus dem Cervicalschnitte leicht erreicht werden, die tieferen werden leicht heraufbefördert, da sie in lockeres Bindegewebe eingebettet sind. Besonders zu schonen sind der zum M. trapezius ziehende Ast des N. accessorius, der Plexus cervicalis und der Plexus brachialis. Diese sind von den Drüsen durch ein Blatt der Halsfascie getrennt. Die Vena jugularis externa ist oft obsolet. Fälle mit sehr verwachsenen Drüsen sind auch hier ausgeschlossen.

IX. Die tiefen Lymphdrüsen des Halses liegen unter dem Kopfnicker entlang den grossen Gefässen und sind mit ihnen gewöhnlich locker verbunden. Einige grössere Drüsen liegen meistens an der Kreuzungsstelle des M. omohyoideus. Ihre Auslösung geht leicht von statten. Man dringt zu ihnen aus dem Cervicalschnitt unter dem Kopfnicker, mit Schonung des N. accessorius vor. Ist die Verbindung eine festere, so zieht man sie mit der Hakenzange vorsichtig in die Wunde und löst sie aus. Auf die dabei blutleere V. jugularis communis besonders achtgeben.

Die definitiven Resultate. Die Zahl der Lymphdrüsen des Halses ist mehr als 100. Da zur Zeit der Entfernung meistens nur einige Drüsen tuberculös bemerkbar geschwollen sind, so ist die Möglichkeit nicht ausgeschlossen, dass später auch noch andere tuberculös anschwellen. Dagegen sichert die subcutane Entfernung ebenso wenig, wie die percutane. Da aber die Drüsen gewöhnlich erst nach längerem Bestande operirt werden, liegt schon darin einige Garantie, dass nicht neue Nachschübe erfolgen, namentlich wenn Pat. die gegebenen hygienischen Rathschläge befolgt. D. hatte in einigen wenigen Fällen Gelegenheit, solche Drüsen abermals auf subcutanem Wege zu entfernen. Das sind aber seltene Ausnahmen. Ein grosser Theil der Drüsen ist seit 10—11 Jahren operirt. Es waren darunter Fälle, wo die Drüsen zur Zeit der Operation bereits tuberculös erweicht waren, D. hat die Patienten seither unter den Augen und sah bei ihnen keine Recidive.

D. empfiehlt auf Grund der dargelegten Erfahrungen die Methode mit folgenden Worten: „Die beschriebene Operation erheischt von Seiten des Operateurs sehr grosse Aufmerksamkeit, viele Uebung und sie ist auch gewöhn-

lich sehr mühsam, wird daher, wie ich glaube, nie allgemein populär werden, aber in gut ausgewählten Fällen ist der Erfolg ein so vollkommener und die Verschonung von entstellenden Narben wird von den Patienten so hoch geschätzt, dass ich glaube, sie verdient es, dass sie von den Herren Collegen zum Gegenstande eingehenden Studiums gemacht und eingeübt werde."

Discussion:

Herr König (Berlin): M. H., ich würde nicht das Wort ergreifen, wenn der Herr College nicht auf mich recurrirt hätte durch ein Dictum von mir. Ja, m. H., das Dictum bezieht sich nicht auf Drüsen, wie sie hier gemalt sind. Dass ich Kartoffeln auch durch ein Loch, das weit von ihnen entfernt ist, aus dem Boden graben kann, das habe ich nicht bezweifelt. Ich habe aber diese Drüsen nicht etwa zu denen gezählt, die irgend welche Schwierigkeit machen, und ich gebe gern zu, dass Herr Dollinger, wenn bei ihm so viele solche Drüsen vorkommen, auch von einer kleinen Wunde aus der Ferne solche Drüsen entfernen kann. Leider Gottes sind wir hier fast stets in einer ganz anderen Lage. Die Drüsenexstirpationen gehören hier zum täglichen Brot — das darf ich wohl sagen —, und ich darf hinzufügen: ich betrachte sie als eine Uebungsoperation für meine Assistenten. Die sehen eben anders aus als leicht auszugrabende Kartoffeln; da sind die Kartoffeln zu Brei geworden, ein Theil des Breies ist noch vorhanden und ein grosser Rest der Drüsen ist unter sich verwachsen, aber nicht nur unter sich, sondern auch mit den Theilen, bei denen sie liegen, wie Ihnen hier die Bilder beweisen, vor allen Dingen mit den grossen Gefässen, besonders mit der Jugularvene in ihrer ganzen Ausdehnung, mit einer ganzen Anzahl von Arterien. M. H., die kann man nicht graben, das sind keine Drüsen mehr in der Kapsel, das ist eben eine Geschwulst, so schlecht wie sie nur sein kann, verwachsen überall mit den Nachbargebilden. Auf die, m. H., bezieht sich meine Bemerkung. Ja, wer zwei Seiten des Halses, vielleicht auch die Achsel ausräumen will von solchen Geschwülsten, der muss früh aufstehen, wenn er fertig werden will (Heiterkeit). Aber auch wenn es sich nicht um so schwere Fälle handelt, so meine ich, man kann doch mit solchen Operationen, die weit ab liegen von dem, was man haben will, auch schaden, abgesehen davon, dass radicale Operation doch ausgeschlossen ist, und es ist mir deshalb interessant gewesen, dass Herr Dollinger erzählte, er hätte keine Recidive; denn wenn wir so grosse Schnitte machen und so gründlich operiren, wie es geschieht, so gilt die Regel: Man muss bis zur letzten sichtbaren Drüse alles wegbringen. Ich kann mir nicht denken, dass eine grosse Anzahl von Drüsen bei der Methode sich spontan zurückbilden, und dass sie bei den Herren Collegen in Budapest so liebenswürdig sein sollen und auf die Dauer nicht wachsen, das möchte ich etwas bezweifeln. Hier in Berlin würden sie wachsen (Heiterkeit), wie ich glaube, und vielleicht hat der Herr College in einigen Jahren die Güte, und referirt uns darüber, dass er eine grosse Anzahl von den Drüsenoperationen an den Menschen, die er operirt hat, noch einmal vorgenommen hat (Bravo!).

Vorsitzender: M. H., ich berichte zunächst über das Ergebniss der Abstimmung. Es sind abgegeben 289 Zettel; auf 6 Zetteln waren

einige Namen gestrichen. Czerny erhielt 283 Stimmen, Kocher 286 Stimmen. Die beiden Herren sind also gewählt. Ich erkläre also die beiden Herren zu Ehrenmitgliedern und spreche noch einmal meine Freude darüber aus, dass wir uns durch die Wahl dieser beiden Ehrenmitglieder selber geehrt haben. (Bravo!)

Wir kämen nunmehr zur Wahl des Vorsitzenden für 1904. Ich bitte die Herren Stimmenzähler, wiederum zunächst Zettel zu vertheilen, und ich bitte die Herren stimmberechtigten Mitglieder, einen einzigen Namen auf den Zettel zu schreiben, den Namen desjenigen, den sie wählen wollen.

Inzwischen frage ich, ob zu dem Vortrage des Herrn Dollinger noch das Wort gewünscht wird. Wenn das nicht der Fall ist, gebe ich Herrn Dollinger das Schlusswort.

Herr Dollinger (Schlusswort): M. H.! Was die Häufigkeit dieser Drüsen anbelangt, die sich zur subcutanen Methode eignen, so kann ich Ihnen diesbezüglich sagen, dass, seit ich im Januar dieses Jahres beschloss, die Frage der Deutschen Gesellschaft für Chirurgie vorzulegen, alle Fälle, die sich dazu eigneten und die sich auf der Klinik vorstellten, zur Operation nahm. Ich habe seit Januar dieses Jahres auf der Klinik 20 Fälle bekommen, die sich für die Operation eigneten. Eine grosse Anzahl — die Majorität —, die sich da vorstellten, eignete sich natürlich nicht zur subcutanen Operation. Dass sich erweichte, entzündete Drüsen für diese Methode nicht eignen, ist ja selbstverständlich.

Was nun die Recidive anbelangt, so ist ein grosser Theil meiner Patienten seit elf Jahren, seit acht Jahren, seit fünf, sechs Jahren operirt und ich habe eine ziemlich hübsche Serie fortwährend unter den Augen. Ich habe Recidive unter diesen bei zwei Damen gesehen, deren Fälle ich hier eben erwähnte. Es ist möglich, dass auch Recidive in mehr Fällen vorkamen; es bleiben von 100 Drüsen 80 bis 98 zurück, und es ist daher nicht ausgeschlossen, dass ein Recidiv eintreten kann. Selbstverständlich werden diese, wenn es möglich ist, wieder auf subcutanem Wege entfernt, und der Patient kann eventuell, wenn er Glück hat, auch das zweite Mal von einer Narbe befreit werden.

Ich möchte nur noch Eines erwähnen, hochgeehrte Versammlung: Das, was ich vortrug, ist nicht etwa das Resultat theoretischer Erwägungen, es ist das Resultat von Erfahrungen, die ich mit dieser Operation im Laufe von elf Jahren gesammelt habe. Ich würde mich sehr freuen, wenn einige der Herren mich bei Gelegenheit auf der unter meiner Leitung stehenden Klinik beehren möchten; ich würde ihnen die Operation vorführen, und sie würden sich von der Möglichkeit der Operation überzeugen.

Vorsitzender: M. H., wir haben noch einen Vortrag nachzuholen, der leider gestern Vormittag nicht gehalten werden konnte.

47) Herr von Kader (Krakau): „Zur Technik der Gastroenterostomie.“ Mit Demonstration von Wandtafeln.*)

*) S. Grössere Vorträge und Abhandlungen. Theil II.

Vorsitzender: M. H., wir haben gestern das Thema der Gastroenterostomie discutirt, und ich glaube, wir können heute von einer Discussion absehen, wenn nicht ein ganz besonderer Wunsch darnach vorhanden ist. Ich frage, ob Jemand das Wort wünscht. — Wenn nicht, dann ertheile ich das Wort Herrn Bunge.

48) Herr Bunge (Königsberg): „Ueber die Bedeutung traumatischer Schädeldefecte und deren Deckung.*)

49) Herr Schwerin (Höchst a. M.): „Operative Behandlung einer Stichverletzung des rechten Herzvorhofes.“ Mit Krankenvorstellung.

M. H., als im Jahre 1897 Herr Rehn seinen Vortrag über penetrierende Herzwunden und Herznaht schloss, sagte er, er habe die Ueberzeugung, dass durch die Herznaht manches Leben, das bis dahin als verloren angesehen worden wäre, gerettet werden könnte. Ich will mich bei der grossen Zahl von Vorträgen ganz kurz fassen. Ich will Ihnen hier einen Patienten vorstellen, welcher im Mai vorigen Jahres eine Verletzung des rechten Vorhofes durch einen Messerstich erlitten hat und welcher durch Naht dieser Wunde am Leben erhalten ist. Der Schlossergeselle Köhler hatte nach Feierabend mit Anderen zusammen auf der Strasse ein Gespräch. Aus Uebermuth nahm einer seiner Freunde ein kleines, spitzes, scharfgeschliffenes Messer und stiess ihm das in die Brust. Köhler empfand sofort ein Zittern des Herzens und rief dem Thäter zu: „Du hast mich ins Herz gestochen!“ — hielt die Hand auf die linke Seite und lief nach seiner ungefähr 200 m entfernten Wohnung. Hier brach er unter Erbrechen zusammen. Von da ab war der Patient bewusstlos. Ungefähr $^3/_4$ Stunden später wurde er ins Krankenhaus eingeliefert. Er reagirte kaum noch. Der Puls war nicht fühlbar, die Lippen und alle sichtbaren Schleimhäute fast blutleer, die Pupillen mässig weit. Patient wurde auf den Operationstisch gelagert; Stuhl und Urin liess er unter sich. Bei der Operation zeigte sich, dass, wie bei dem Falle von Herrn Rehn, im 4. Intercostalraum ungefähr 2 Finger breit vom linken Sternalrand entfernt eine 6 mm kleine Stichverletzung, nicht blutend, vorhanden war. Die Percussion ergab Verbreiterung der Herzdämpfung nach rechts bis über die Mittellinie des Sternums hinaus. Der Spitzenstoss war nicht zu fühlen. Trotz Kampferinjection und trotz Kochsalztransfusion hob sich der Puls nicht; höchstens war ein secundenlanges Aufflackern desselben bemerkbar. Cyanose und Athemnoth bestand nicht. Bei der Lage des Stiches und dem Resultat der Untersuchung glaubte ich bestimmt, auf eine Verletzung des Herzens schliessen zu müssen, und bei der verzweifelten Lage des Patienten hielt ich mich für berechtigt, hier sofort operativ einzugehen. Ich resecirte in ganz leichter Aethernarkose die 4. Rippe vom Sternalrand bis fast zur Mammillarlinie. Sobald die Rippe resecirt war, wurde der Puls fühlbar. Das Periost riss dabei ein, und aus der kleinen Wunde strömte eine grosse Menge Blut

*) S. Grössere Vorträge und Abhandlungen. Theil II.

heraus. Ich eröffnete das Periost breit (Zuruf) und fand, wie mir schien, ein grosses Coagulum auf dem Pericard liegend; bei näherer Besichtigung war es aber kein Blutcoagulum, sondern die am linken Sternalrand adhärente durchstochene und vollkommen blutdurchtränkte Lunge. Es gelang mir zunächst nicht, die Lunge vom Pericard zu entfernen. Ich musste dazu mit der linken Hand vom Zwerchfell aus an der Hinterfläche der Lunge in die Höhe gehen und dieselbe so vom Pericard ablösen. Nun lag das Pericard vor und ich konnte darin die Stichverletzung fühlen. Um sie zugänglich zu machen, musste ich noch 2 cm Knorpel der 5. Rippe reseciren. Dann wurde das Pericard durch einen Schnitt gespalten, mit Péans angezogen. Das Herz lag der vorderen Brustwand an und war blutüberströmt. Sobald die Wunde erweitert war, wurde aus dem hinteren Zipfel des Pericards ein ungefähr faustgrosses Blutcoagulum emporgeschleudert. Ein Orientiren war auch jetzt noch nicht möglich, alles Tupfen, alles Abwaschen brachte mir die Wunde am Herzen nicht zu Gesicht. Vergeblich versuchte ich, das Herz an der Spitze zu fassen, vergeblich durch die untergelegte Hand und durch Anziehen der Péans diese mir sichtbar zu machen. Während das rechte Herz beim Rollen unter dem Sternum hervorkam, schoss regelmässig ein ungefähr bleistiftdicker dunkler Blutstrom in seichtem Bogen von 20 bis 25 cm Länge über das Operationsfeld. Ich konnte mir nicht anders helfen, als dass ich, wie das Pagenstecher auch schon angegeben hat, eine Haltenaht durch die Spitze des Herzens legte, und das Herz damit anzog: sofort wurde mir die kleine Wunde im rechten Vorhof sichtbar. Der darauf gelegte Finger tamponirte sie, und sofort konnte man mit einer feinen Seidennaht die Wunde am Herzen schliessen. Die Blutung stand augenblicklich; die Naht wurde noch durch zwei Seitennähte weiter verstärkt. Hierauf habe ich das Pericard an die Musculatur angenäht, habe die Pericardhöhle und die Pleura tamponirt und weit offen gelassen.

Der Wundverlauf war, wie in den meisten Fällen, auch in dem Falle, den Herr Rehn beschrieben hat, complicirt zunächst durch eine Pneumonie, die an dem dritten Tage im linken unteren Lungenlappen, der ja mit durchstossen war, einsetzte, durch eine eitrige Pleuritis und eine eitrige Pericarditis. Am 1. Tage war das bekannte Schaumschlagen im Pericard vorhanden, welches am 5. Tage aufhörte. Die Wunde im Pericard verkleinerte sich auffallend schnell, so dass bald nur eine ganz kleine ungefähr zehn- oder fünfpfennigstückgrosse Wunde im Pericard sichtbar blieb. Nach 4 Wochen, Anfang Juni, war Patient vollkommen fieberfrei; nach 2 Monaten konnte ich ihn aufstehen lassen, und nach wieder einem Monat ist er aus dem Krankenhaus entlassen worden. Die höchste Temperatur, welche durch das Empyem bedingt war, war 39,4, die höchste Athemfrequenz, welche gezählt wurde, 46 in der Minute und die höchste Pulsfrequenz 142, an dem Tage, wo die Pneumonie einsetzte. Patient ist auch später während der ganzen Zeit von mir weiter beobachtet worden. Er hat im September angefangen, leichte Arbeit zu verrichten. Der Puls ist immer 100 bis 120 gewesen, und erst im Anfange dieses Jahres ist er zur Norm — 80 bis 88 — zurückgegangen. Seit Anfang März beschäftigt er sich wieder als Schlosser, und, wie er sagt, hat er ohne jede

Beschwerde seine Arbeit, in der er sehr grosse Lasten zu tragen hat, ausgeführt.

50) Herr Noll (Hanau): „Penetrirende Schussverletzung des Herzens. Herznaht". Mit Vorstellung des geheilten Falles.

M. H.! Seit Herrn Rehns bekanntem Vortrage über penetrirende Herzwunden und Vorstellung des ersten durch Herznaht geheilten Falles einer Herzstichwunde ist dieser Eingriff wiederholt ausgeführt worden und in zwei Fünfteln der veröffentlichten Fälle von Erfolg gewesen. Die bis dahin publicirten mittelst Naht geheilten Fälle von Herzwunden waren durch Stichverletzungen erfolgt. Ich bin in der Lage, heute ein Fräulein vorzustellen, bei dem ich am 10. September vor. Js. wegen einer Schussverletzung die Naht einer die vordere Wand des linken Ventrikels durchsetzenden Wunde vorgenommen habe. Die Verletzung (Conamen suicidii) des 17jährigen Fräuleins war mittelst eines 7 mm Lefaucheux-Revolvers aus unmittelbarer Nähe erfolgt.

Etwa eine Stunde nach der Verletzung wurde das Fräulein in das Vincenz-Krankenhaus gebracht. Es bestanden bei ihr nicht sehr heftige subjective und relativ geringe objective Erscheinungen, sodass der die Aufnahme besorgende College lediglich die Desinfection der etwas erweiterten äusseren Wunde vornahm, einen aseptischen Verband anlegte und die Verletzte einer der geübteren Schwestern zur genauen Beobachtung überwies.

Eine halbe Stunde später schon wurde ich gerufen, weil sich die Patientin mit dem Ausdruck der schwersten Athembeklemmung plötzlich im Bett aufgerichtet habe. Dabei seien Gesicht und Hände blau geworden. Die Schwestern glaubten es mit einer Sterbenden zu thun zu haben.

Bei meinem Eintreten war der stürmische suffocatorische Anfall vorüber, aber die Patientin hatte eine blasslivide Gesichtsfarbe. Die Bulbi traten starr hervor, ihre Fingernägel erschienen blau, sie klagte in stossweise vorgebrachten Worten über heftige Schmerzen in der linken Brustseite beim Athmen und über grossen Lufthunger. Puls 74 p. m., aber alle $^1/_4$ Minute auf die Dauer von 4 Schlägen völlig aussetzend. Respiration 30, Herzdämpfung klein mit undeutlicher Grenze nach auswärts. Percussionsschall über der linken Lunge in der mittleren und oberen Parthie tympanitisch, in der unteren Parthie gedämpft. Ueber dem Herzen war neben den sonst reinen Herztönen ein eigenthümliches, anhaltendes Strudelgeräusch hörbar.

Bei diesem Befunde und dem Umstande, dass sich die Einschussöffnung im 5. linken Intercostalraum, einwärts von der Mammillarlinie befand, musste ich annehmen, dass es sich um eine gefahrdrohende Blutung aus einer Herzwunde handele, deren weiteren Verlauf ich nicht glaubte dem unsicheren Zufall einer spontanen Heilung überlassen zu dürfen. Deshalb entschloss ich mich, sofort zur Freilegung des Herzens zu schreiten, um die Blutstillung womöglich durch Herznaht ausführen zu können.

Nachdem die Patientin narkotisirt war, erweiterte ich die Wunde parallel der fünften Rippe und fand die Intercostalmuskulatur und die Pleura costalis durch eine senkrecht zu den Rippen verlaufende, schlitzförmige, $1^1/_2$ cm lange Wunde durchtrennt, aus der bei den Respirationsbewegungen Luft und etwas

Blut entwich. Ich resecirte vom Knorpelansatz lateralwärts ein 7 cm langes Stück der fünften Rippe, definitiv, spaltete die Pleura costalis in der Richtung der vorhandenen Oeffnung vom unteren Rand der vierten bis zum oberen Rand der sechsten Rippe und hatte darauf die vordere Wand des Herzbeutels in ziemlicher Ausdehnung vor mir. Genau gegenüber dem Schlitz in der Pleura costalis befand sich ein ebensolcher im vorliegenden Herzbeutel. Nun spaltete ich, ebenfalls in der Richtung des vorhandenen Schlitzes, den Herzbeutel, der nur noch wenig dünnflüssiges Blut enthielt. Nunmehr hatte ich die Vorderfläche und linke Flanke des Herzens sehr deutlich vor mir. Seine Bewegungen waren kräftig in der von anderen Beobachtern wiederholt beschriebenen Weise. Ich fasste die beiden Wundränder des Herzbeutels mit je einem Péan und liess mir denselben, die Wundränder auseinander gehalten, etwas gegen den Thorax anziehen. Nun sah ich, wieder entsprechend dem Schlitz im Herzbeutel, auf der linken Ventrikelwand einen Streifen eines anscheinend lockeren Blutgerinnsels aufliegen. Als ich dasselbe mit dem Finger berührte, blutete es sofort heftig, und zwar jedes Mal in der Systole, entsprechend der Grösse der vorhandenen Wunde, welche wieder einen senkrechten Schlitz von oben nach unten darstellte, 1 cm unterhalb der arteria coronaria begann und $1^1/_2$ cm lang war. Ich fasste das Herz dicht unterhalb der coronaria an seinem visceralen Pericardium mit einem dritten Péan, zog mir dasselbe, seinen Bewegungen etwas nachgebend, leicht entgegen, nahm eine mit dünnem Zwirn versehene Darmnadel und durchstach vom hinteren zum vorderen Wundrand die Wand des linken Ventrikels. In diesem Augenblick wurde mir die Nadel durch eine kräftige Herzcontraction zerbrochen. Nach Entfernung der abgebrochenen Nadel liess ich mir eine gewöhnliche Umstechungsnadel reichen, mit welcher ich, durch die halbe Dicke des Muskels gehend, ohne Mühe eine Kopfnaht legte. Sobald der Faden geknüpft war, stand die Blutung völlig; da aber der Schlitz im Herzmuskel noch nicht exact geschlossen war, legte ich einen halben Centimeter unter der ersteren eine zweite Kopfnaht ebenfalls mühelos an. Hierauf liess ich das in den Pleuraraum ergossene Blut auslaufen. Dasselbe war bis auf ein faustgrosses Gerinnsel dünnflüssig und seine Menge betrug $^3/_{10}$ Liter. Am vorderen Rande des relabirten linken oberen Lungenlappens befand sich, entsprechend der Richtung des Schusskanales, eine kleine unregelmässige, nicht blutende Wunde.

In den Herzbeutel legte ich eine Drainage aus steriler Verbandsgaze, in den Pleurasack einen starken Gummi-Drain, worauf das Ganze mit dem aseptischen Verband bedeckt wurde.

Dauer des Eingriffes, vom Beginn der Narkose bis zum Schluss des Verbandes, 20 Minuten. Das Aussetzen des Pulses, sowie das über dem Herzen vorher wahrgenommene Strudelgeräusch waren jetzt völlig verschwunden und blieben es.

Der Heilungsverlauf war folgender: Nach dem Erwachen aus der Narkose bestand zunächst noch Schmerz in der linken Seite, aber keine Athemnoth mehr. Der Puls, anfangs 120, ging erst am Ende des Monates auf 112 und im Verlaufe des nächsten Monates auf 84 zurück. Die Respiration betrug in

den ersten zwei Tagen 40, später 32, Ende des Monats September 24 und war bis Mitte October auf 18 herabgegangen. Die Temperatur betrug durchschnittlich Morgens 36,5, Abends 37,5. Es bestand also recht lange ein sehr frequenter Puls und anfänglich eine sehr beschleunigte Athmung.

Die Drainage des Herzbeutels entfernte ich nach 24 Stunden, die der Pleura erst am 20. Tage nach der Operation, nachdem sie vom 4. Tage ab täglich gewechselt worden war. Als unangenehmen Zwischenfall musste ich am 27. September, 17 Tage nach der Operation, ein abgesacktes Empyem, welches sich im vorderen, an die Thoraxwunde angrenzenden Pleuraraum entwickelt hatte, constatiren. Bis zu seiner völligen Ausheilung vergingen 28 Tage. Ob dasselbe, trotz aller Sorgfalt bei der Nachbehandlung, vielleicht auf das Conto von Kleidungsstückchen zu setzen ist, welche von dem Projectil mitgerissen wurden, oder ob es durch die kleine Lungenwunde seine Infection erhalten hat, muss ich dahingestellt sein lassen.

Ueber den Verbleib des Projectils war ich während des Eingriffs im Unklaren geblieben. Ich vermuthete, dass dasselbe in der hinteren Wand des linken Ventrikels stecken würde. Hierin habe ich mich getäuscht. Wie die Röntgenbilder zeigen, liegt das münzenförmig abgeplattete Geschoss im unteren Pleuraraum vorn hinter der elften Rippe. Hierher kann es nur dadurch gerathen sein, dass es mit dem Blutstrom wieder aus der Ventrikelwunde, in der es anfänglich fest gesteckt hat, herausgeschleudert wurde und während der operativen Eröffnung des Herzbeutels in den Pleuraraum fiel.

Am 15. November konnte das Fräulein bei völligem Wohlbefinden aus dem Krankenhause entlassen werden. Seit $6^1/_2$ Monaten besorgt dasselbe alle üblichen Hausarbeiten und kann sich stundenlang ohne Ermüdung bewegen. Ihre Herzthätigkeit wie ihre Athmung sind durchaus regelmässig.

Wenn ich hiermit den ersten durch Naht geheilten Fall einer Herzschussverletzung vorstellen kann, so bin ich mir doch wohl bewusst, dass im vorliegenden Falle die Form des Schusscanals wesentlich die eines Stichcanales war, dadurch entstanden, dass das Projectil schon beim Verlassen der Mündung des minderwerthigen Revolvers die Form einer scharfrandigen Scheibe angenommen hatte, welche dann, auf die Kante gestellt, eingedrungen ist.

Immerhin würde für das Vorgehen in solchen und ähnlichen Fällen seine Richtigkeit behalten, was Riethus in der Festschrift zu von Esmarch's 80. Geburtstag gegen Schluss seiner interessanten Abhandlung über Schussverletzungen des Herzens sagt: „Findet sich dagegen bald nach der Verletzung ein deutlicher Bluterguss im Herzbeutel oder in der Pleura, wird die anfangs noch regelmässige Herzaction sehr frequent und unregelmässig, während der Bluterguss an Ausdehnung zunimmt und Erscheinungen von Dyspnoe sich einstellen, dann wird die Prognose zweifelhaft und die Indication zu einem operativen Vorgehen ist gegeben."

Zum Schluss erlaube ich mir, nur mit ein paar Worten auf die Methodik zur Freilegung des Herzens einzugehen. Nach der von mir gemachten Beobachtung möchte ich von jedem schematischen Vorgehen abrathen, sondern es lediglich für zweckmässig halten, dem vorhandenen Wundcanal bei der Freilegung des Herzens zu folgen. Gefahrvoll ist jede grössere Resection des

corpus sterni, weil die Eröffnung auch der rechten Pleurahöhle sehr leicht eintreten und damit, besonders während der Narkose, sofortiger Exitus letalis erfolgen kann. Sollte aber, was bis jetzt, wie es scheint, noch nicht sicher zu vermeiden ist, ein Empyem eintreten, so hätte der Patient, auch wenn er den doppelseitigen Pneumothorax ausnahmsweise überstehen sollte, anstatt nur auf einer, auch auf der anderen Seite eine Pleuraeiterung zu erwarten.

Ich habe den Eindruck, dass nach Resection von ein, zwei oder drei Rippenstücken das von vornherein von Herrn Rehn empfohlene Heranziehen des Herzbeutels gegen den Thorax einen so vollständigen Ueberblick über die Vorderfläche des Herzens gewährt, dass für typische Voroperationen am Sternum kein Bedürfniss vorliegt. Es scheint überhaupt, dass die Verhältnisse in vivo, bei erhaltender Elasticität der Gewebe, günstiger liegen, als an der Leiche.

Discussion:

Herr Wolff (Essen): M. H.! Die penetrirenden Herzverletzungen sind an sich ja keine seltenen Verletzungen, und wer viele gerichtliche Sectionen zu sehen Gelegenheit hat, wird auch viele penetrirende Herzverletzungen sehen. Aber die Behandlung derselben gehört doch zu den Seltenheiten, die wir Chirurgen deshalb weniger bekommen, weil die meisten derartigen Verletzungen in kurzer Zeit zum Tode führen, ehe sich überhaupt Gelegenheit bietet, sich ihrer operativ anzunehmen. Deshalb will ich kurz eine Beobachtung mittheilen, die ich vor 3 Monaten bei einem Falle mit der Herznaht gemacht habe. Ich übergehe den diagnostischen Theil, der keine Schwierigkeiten machte, sich indessen von dem eben Gehörten darin unterschied, dass eine colossale Athemnoth und grosses Angstgefühl bestand; diese Symptome halte ich bei Herzverletzungen für ausserordentlich charakteristisch.

Ich will nun auf die Operation eingehen: Ich machte einen Längsschnitt, resecirte den 4. und 5. Rippenknorpel und fand im Pericard eine Stichverletzung von 1 cm Länge, die schräg von oben aussen nach unten innen verlief. Der Mann war anämisch, dem Tode nahe. Er war zunächst zum Arzt getragen worden, und als dieser bereits im Begriff war, den Todtenschein auszustellen, machte der Verletzte noch einen Athemzug. Darauf wurde er ins Krankenhaus gebracht, wo ich ihn in dem eben beschriebenen Zustande fand. Ich operirte sofort, spaltete den Herzbeutel in einer Ausdehnung von 2 bis 3 cm, und nun stürzte eine ganz gewaltige Blutmenge aus dem eröffneten Pericard hervor. Das Herz lag nicht der vorderen Wand an, sondern man sah nur eine plätschernde Blutwelle, aus der von Zeit zu Zeit eine grössere Blutmenge sich nach aussen ergoss. Ich ging mit zwei Fingern in den Herzbeutel hinein, nahm eine Kugelzange, fasste das Herz an der Spitze und zog es vollständig aus dem Thorax heraus. In demselben Augenblicke hörte die Blutung auf, der Puls kehrte in dem Moment zurück, wo die Blutung aufhörte. Nun war sehr interessant: es fand sich im rechten Ventrikel ein 2 cm langes Loch, aus dem bei jeder Contraction ein Blutstrahl von 20 bis 25 cm Länge herausschoss, sobald die Kugelzange nachgelassen wurde; wurde die Kugelzange wieder angezogen, so kam kein Blut mehr heraus, sondern es ging

wieder den normalen Weg durch die Arteria pulmonalis. Ich nähte nun durch fortlaufende Seidennaht (3 Nähte) die Herzöffnung zu.

14 Tage später ist mir der Patient gestorben an einem Empyem. Das Empyem habe ich zu behandeln versucht, indem ich rechtzeitig schon am 5. Tage die Rippenresection machte, aber vergebens; es kam eine eitrige Pericarditis hinzu, die ich auch angriff, indem ich den Herzbeutel bis zur tiefsten Stelle spaltete, um dem Eiter Abfluss zu schaffen. Ich resecirte nun die 6. Rippe, zog das Herz aus dem Herzbeutel heraus, und führte Jodoformgaze dahinter, um eine Drainage zu haben. Ich erzielte aber auf diese Weise auch keine Abhilfe. Das Herz liess sich, ohne besonders zu reagiren, diese Extraction aus dem Herzbeutel gefallen. Auch den Zug an der Kugelzange, der ein sehr beträchtlicher war, ertrug das Herz gut. Ich schätze den Zug, den man ausüben musste, um das Herz heraus zu holen, auf eine Gewalt von 3 bis 4 Pfund, d. h. wenn ich 3 Pfund darangehängt hätte, wäre es wohl in den Thorax zurückgeschlüpft.

Wie gesagt, der Patient ist an Empyem zu Grunde gegangen, und es scheint, dass durch dieses Entstehen eines Empyems die Prognose der an sich sehr einfachen Operation ungemein gefährdet ist. Wodurch das Empyem sich vermeiden lässt, das festzustellen bin ich nicht in der Lage. Es kann ja sein, dass durch die Stichverletzung sofort eine Infection stattgefunden hat, der wir machtlos gegenüberstehen; es kann aber auch sein, dass der Pneumothorax die Prädisposition für die Entstehung der Eiterung geschaffen hat, von diesem Gesichtspunkte aus dürfte es sich vielleicht empfehlen, bei grossem Pneumothorax die Lunge vorzuziehen und einzunähen, nachdem die Herznaht ausgeführt ist.

Herr Barth (Danzig): M. H.! Ich habe im vorvorigen Jahre 3 mal Gelegenheit gehabt, die Herznaht bei Stichverletzungen des Herzens auszuführen, 2 mal am linken, 1 mal am rechten Ventrikel. 2 Fälle sind geheilt, 1 ist gestorben. Ich möchte nun einige Gesichtspunkte mit wenigen Worten erörtern, die ich aus meinen Beobachtungen und aus der Literaturdurchsicht gewonnen habe. Zunächst stimme ich Herrn Noll darin bei, dass man sich auf eine präliminare Operation zur Freilegung des Herzens nicht festlegen soll. Man soll namentlich keine Rücksicht darauf nehmen, die Pleura zu schonen. Das ist ganz überflüssig, da die Pleura fast ausnahmslos verletzt ist; anders findet eben das Messer keinen Zugang zum Herzen: Mit der Pleuraverletzung haben wir uns also eo ipso abzufinden. Ich halte es für die beste Methode, die Wunde zu erweitern, dann dem Stichcanal nachzugehen und zuzusehen, ob der Herzbeutel verletzt ist. Zur Freilegung der Herzwunde selbst verfährt man nach Bedarf. In einem Falle bin ich mit der Resection einer Rippe ausgekommen, in einem andern Falle habe ich eine osteoplastische Operation von links nach rechts anschliessen müssen — anders bekam ich keinen genügenden Zutritt —, und in dem dritten Falle verfuhr ich umgekehrt, von rechts nach links; es war da der rechte Ventrikel von unten her eröffnet worden. Für besonders wichtig halte ich aber einen Punkt in der Versorgung der Herzbeutelwunde. Ich stehe auf dem Standpunkt, dass zur Vermeidung unnöthiger Verwachsungen die vollständige Naht des Herzbeutels der Tamponade sehr vorzuziehen ist, soweit

man Grund hat, die aseptische Beschaffenheit der Wunde anzunehmen. Der Fall, der uns von Herrn Schwerin soeben vorgeführt ist, zeigt die Nachtheile der Tamponade. Sie sehen bei dem Patienten die diastolische Einziehung der Thoraxwand, wie sie Herr Brauer heute Morgen geschildert hat. Das sind eben die Folgen ausgedehnter Verwachsungen am Herzbeutel einerseits und am Thorax andererseits. Ich habe in dem ersten Fall den Herzbeutel auch theilweise offen gelassen und tamponirt. Der Patient bekam eine aseptische Secretverhaltung, ich musste den Tampon entfernen und legte ein Drain ein. Nach 4 Tagen ging der Patient an einer fibrinösen Pleuritis und an einer fibrinösen Pericarditis ein. Bei der gerichtlichen Obduction zeigte sich eine mehrere Centimeter dicke Fibrinschicht im Herzbeutel. Wäre der Patient durchgekommen, so hätte es doch zu einer ganz colossalen Schwartenbildung und ausgedehnten Verwachsungen kommen müssen. Aus dem Fall habe ich eine Lehre gezogen. Bei den folgenden Fällen habe ich das Pericard vollständig genäht, und in Folge dessen ist es sehr viel glatter gegangen. Das ist ein wichtiger Punkt.

Weiter möchte ich noch betonen, dass wir in der chirurgischen Behandlung von Herzwunden weitergehen sollen, als es bisher geschehen ist. Bisher hat man immer gesagt: wir sollen nur diejenigen Fälle operativ angreifen, die in acutester Lebensgefahr sind. Es ist ja richtig: nach der Statistik von Fischer in Hannover kommen 10 pCt. der Herzstichverletzungen bei exspectativer Behandlung durch, aber bei der Durchsicht der Literatur erfährt man auch von Fällen, die hinterher nach Wochen und Monaten eingegangen sind: es hatte sich ein Herzaneurysma gebildet und das hatte durch Berstung zu secundärer Blutung geführt. Dieser üble Ausgang ist nach einer Heilung durch Herznaht bisher nicht vorgekommen.

Herr Rehn (Frankfurt a. M.): M. H.! Zweierlei scheint mir bei dem vorgestellten Falle und bei dem zu beobachtenden Verfahren von Wichtigkeit zu sein: erstens, dass die ursprünglich angegebene Methode, man solle sich nach den gegebenen Verhältnissen richten und solle von da aus weiter auf das Herz vordringen, bewährt hat. Die zwei Fälle sind mit kleinen Resectionen operirt worden. Das war auch in meinem Falle so. Es ist also sicher nicht richtig, von vornherein einen grossen Lappen zu bilden, oder gar das Sternum zu reseciren, wie das Herr Barth gesagt hat. Ein zweiter Punkt scheint mir ebenfalls wichtig. Horr College Wolff hat auch constatirt, dass bei einer Füllung des Herzbeutels das Herz nicht abgedrängt ist — oder habe ich ihn falsch verstanden? — [Herr Wolff (Essen): Nein!) — dass es ziemlich vorn liegt. Pardon, ich habe seinerzeit die Behauptung ausgesprochen, dass bei Blutergüssen im Herzbeutel das Herz nach hinten liegt. Ich glaube, das hat ausser mir auch Herr Körte beobachtet. Also dann würde das nicht zutreffen.

Aber eins möchte ich doch nicht ungesagt sein lassen: die Methode, das Herz mit der Kugelzange anzuziehen, scheint mir eine sehr bedenkliche Methode zu sein. M. H., bedenken Sie, in der Systole ist das Herz wie ein Stein, das geht mit einer enormen Gewalt herum, nun stellen Sie sich einmal den Eingriff vor. Es muss ein enorm widerstandsfähiges Herz sein, wenn es das aushält. Da müssen wir uns doch auf eine andere Weise helfen.

Endlich gestatten Sie mir noch, mitzutheilen, dass der von mir operirte Patient bis heute keinerlei Störungen hat. Er hat sich verheirathet, und in seiner Herzaction lässt sichts Abnormes nachweisen.

Herr König (Berlin): M. H.! Ich möchte doch bemerken, dass die Methode zur Freilegung damit nicht unnütz wird, denn nicht jede Herzwunde dringt direct auf das Herz ein. Ich kann doch einen auch in den Rücken schiessen und eine Herzwunde setzen. Also ich muss die Methode doch beibehalten.

51) Herr Bender (Leipzig) (in Vertretung des Herrn Kölliker): „Demonstration eines Apparates für Schenkelhalsbruch."

Herr Bender demonstrirt eine Schiene zur Behandlung von Schenkelhalsfracturen, welche nach den Angaben von Herrn Professor Kölliker-Leipzig construirt ist. Der Apparat stellt eine willkommene Vereinfachung der complicirten und kostspieligen Hessing'schen Schienenhülsenapparate dar und kann in wenig Stunden angefertigt werden. Die Schiene, welche länger wie das Bein sein muss, wird in Abduction angelegt; die Extension geschieht gegen eine stählerne Sohle, zugleich wird die Aussenrotation corrigirt. Die Patienten können mit Hülfe dieser Schiene das Bett verlassen und aufrecht sitzen, so dass die Gefahren längerer Bettruhe, wie bei Extensionsbehandlung, vermieden werden. Der Apparat ist auch als Gehschiene zu benutzen und wird seit mehreren Jahren mit Erfolg angewendet.

52) Herr Vulpius (Heidelberg): „Die Heidelberger Verbandschiene; eine neue Schienenvorrichtung." Mit Demonstration.

M. H.! Den vielfachen Anforderungen, welche wir an eine wirklich vollkommene Verbandschiene stellen müssen, wird wohl keine der bisherigen bekannten und benützten Schienen völlig gerecht. Ich glaube deshalb, dass die Schienenvorrichtung, welche ich Ihnen heute zeigen möchte, in mehrfacher Hinsicht einen Fortschritt bedeutet. Die Schiene besteht aus Längsschienen und Querspangen. Die Längsschienen sind aus Aluminium hergestellt, welches in verschiedenen Graden gehärtet ist. Die Querspangen, die aus dem gleichen Material bestehen, besitzen einen Führungsschlitz und weisen verschiedene Länge auf. Wollen wir eine Schiene zusammenstellen, so wählen wir zunächst einen entsprechend langen und starken Aluminiumstab, der mit der beigegebenen Scheere leicht zurecht geschnitten werden kann. Nun wird auf diesen Längsstab eine beliebige Anzahl von Querspangen aufgeschoben, deren Grösse dem wechselnden Umfange der betreffenden Extremität angepasst wird. Ein Druck mit den Scheerenbranchen auf den Führungsschlitz lässt die Querspangen an beliebiger Stelle fixiren, was sich übrigens gewöhnlich nicht als nothwendig erweist. Nun wird die so armirte Schiene über der Kante und Fläche zurecht gebogen, der zu bandagirenden Extremität angelegt, die Querstangen lassen sich mit leichtem Druck adaptiren, worauf die festsitzende Schiene mit einer einfachen Binde befestigt wird. Diese Schienenvorrichtung wiest folgende Vortheile auf: Sie ist ausserordentlich vielseitig verwendbar. Mit verhältnissmässig wenig Schienenmaterial lässt sich jede beliebige Schiene in jeder gewünschten Grösse herstellen. Es lässt sich der Schiene jede be-

liebige Stellung geben. Es lassen sich die feinsten Nuancirungen der Stellung erzeugen. Die Schiene ist sehr leicht zu transportiren. Sie nimmt so wenig Raum weg, dass der practische Arzt bei Fahrten über Land immer genügend Material mit sich führen kann, um für alle Fälle ausreichend mit Schienen versehen zu sein. Diese Eigenschaft ist es auch, die sie für militärärztliche Zwecke besonders werthvoll erscheinen lässt. Die Schiene lässt sich ohne jede Schwierigkeit zusammensetzen und anpassen. Sie fixirt dann die betreffende Extremität ausserordentlich sicher, weil die Querspangen ihr bis zu einem gewissen Grade die Eigenschaft eines Hülsenapparats verleihen. Wir können die Schiene sehr gut für à jour-Verbände verwenden, indem wir den Längsstab an der Stelle der zu verbindenden Wunde ausbiegen und hier von der Querspange freilassen. Die Schiene ist ausserordentlich leicht und lässt sich sehr gut reinigen. Auch der Preis der Schiene ist ein billiger, namentlich wenn wir bedenken, wie ausserordentlich vielseitig sie verwendet werden kann.

53) Herr Lauenstein (Hamburg): „Ein eigenthümlicher Befund von Verlagerung der Muskeln am Unterschenkel bei Fractur."

Vor wenigen Tagen erhoben wir in einem Falle von Unterschenkelfractur einen ganz eigenthümlichen Befund von Verlagerung abgerissener Muskelstümpfe unter der Haut resp. der Fascie am unteren Ende des Unterschenkels, dass bei der Seltenheit dieser Erscheinung, die mir zum ersten Male in dieser Weise entgegengetreten ist, ich es nicht unterlassen wollte, das Präparat hier zu demonstriren, Dafür, dass mir dies noch gestattet worden ist, bin ich unserem Präsidenten zu besonderem Danke verpflichtet.

Der 17jährige Decksmann L. wurde am 22. Mai 1903 in das Hafenkrankenhaus aufgenommen wegen einer complicirten Fractur des rechten Unterschenkels an der Grenze von unterem und mittlerem Drittel, die auf folgende hier auf den Schiffen nicht ungewöhnliche Weise zu Stande gekommen war. Beim Handhaben der „Trosse" an den „Pullern" beim Anlegen des Dampfers gerieth L., während die Trosse mit ihrer Oese noch am Ponton festgehakt war, während aber der Dampfer vorwärts ging, derartig mit seinem rechten Fusse in die Trosse, dass dieselbe sich um den Unterschenkel geschlungen hatte und nun diesen mitsammt dem Fusse gegen die „Klüse," eine Oeffnung in der Bordwand des Schiffes, zum Durchtritt der Trosse dienend, gezogen wurde. Circa handbreit oberhalb der Knöchelgegend bestand um den rechten Unterschenkel eine bräunlich verfärbte etwa ebenfalls handbreite Schnürfurche, bewirkt durch die um den Unterschenkel laufende Trosse. Im Bereiche dieser Schnürfurche war für das Gefühl nur Haut und Knochen vorhanden, die Haut war ein schlaffer leerer Beutel, der an einigen Stellen durchlöchert war, der Unterschenkel an der Bruchstelle ohne jeden Halt. Der Fuss war zum Theil vollkommen blutleer. Active Beweglichkeit fehlte völlig. Es war schon nach der ersten Untersuchung nicht mehr zweifelhaft, dass an der Fracturstelle die Weichtheile zermalmt seien und dass die Ernährung so beeinträchtigt sei im Fusse, dass seine Amputation unvermeidlich sei.

Nach der Amputation des Unterschenkels fiel bei der Besichtigung des Fusses nun auf, dass entsprechend dem inneren und äussern Knöchel je eine

erbebliche Anschwellung lag, die auf den ersten Blick als durch Blutergüsse bedingt angesehen wurden. Die Incision auf diese Geschwülste belehrte uns jedoch, dass diese abnormen Schwellungen bedingt waren durch eine ganz eigenthümliche Verlagerung der weiter oben abgerissenen und nach abwärts verlagerten Unterschenkelmuskeln. Und zwar lagen an der Innenseite Stücke

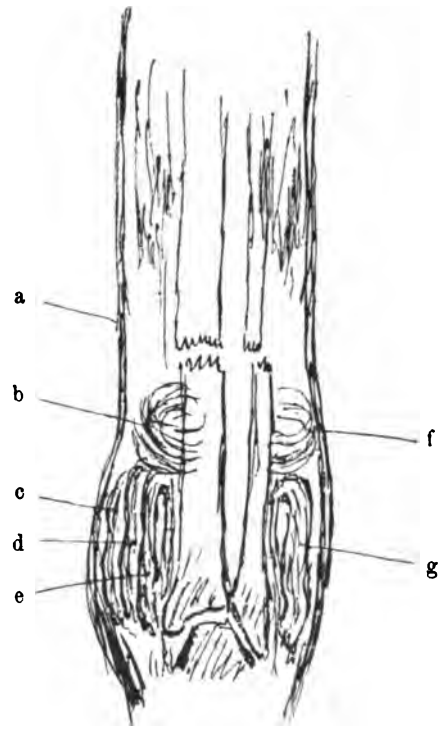

a Haut, b u. f erhaltene Fascienbänder, c Muskelbruch des Flexor hallucis longus, d Muskelbruch des Flexor digitorum communis, e Muskelbruch des Tibialis posticus, g Muskelbruch des Peroneus longus.

resp. Bäuche des Flexor hallucis longus, des Flexor digit. comm. und des Tib. posticus, und an der Aussenseite ein Stück des Bauches der Peronealmuskeln, die sämmtlich mit ihren abgerissenen Enden direct nach unten gerichtet lagen. Ferner zeigte sich an der Innenseite, 8 cm über der Spitze des inneren Knöchels ein etwa 2 cm breites, circulär verlaufendes Fascienband erhalten, das sowohl mit dem Knochen als auch mit der Haut in festem Zusammenhange stand, während zwischen diesem Fascienbande und dem inneren Knöchel eine zusammenhängende Fascie nicht mehr nachzuweisen war. Während die Sehnen der betr. Muskeln an der Innenseite nach dem Knochen zu verliefen, waren die abgerissenen Muskelbauchstücke nach aussen umge-

stülpt und fest seitlich an einander gelagert, unter der Haut zusammengepresst, ihre Rissenden etwa in der Höhe des Malleolus int. liegend. Die Muskelbäuche der Innenseite hatten eine Länge von 9 cm (Tib. post.), 13 cm (Flex. hall.) und 4 cm (Flex. digit. comm.).

Ganz ähnlich war der Befund an der Aussenseite. $5\frac{1}{2}$ cm über der Spitze des äusseren Knöchels lag ein etwa $2\frac{1}{2}$ cm breites Band erhaltener Fascie, unter dem die Peronealsehnen hindurchliefen, während unter diesem Fascienbande nach dem Mall. ext. zu ein 4 cm langes Stück des Muskelbauches der Peronei gewissermaassen abgestreift von seiner Sehne mit dem oberen Rissende nach abwärts umgestülpt lag.

Durch die Gewalt der den Unterschenkel umschnürenden Trosse müssen die Muskeln zunächst circulär abgerissen sein, dann nach abwärts verschoben und zwar unter der Fascie her, von der an beiden Seiten ein bandartiger Rest erhalten geblieben ist. Erst nach dieser Verlagerung der abgerissenen Muskeln ist wahrscheinlich der Bruch beider Unterschenkelknochen zu Stande gekommen, und zwar als sich der Fuss gegen die Innenseite der Klüse anstemmte.

Soweit ist der Mechanismus der Entstehung der Verletzung im grossen und ganzen verständlich. Was sich aber schwer erklären lässt und was mich hauptsächlich veranlasst hat, das Präparat hier vorzulegen und zu besprechen, ist diese eigenthümliche Umstülpung der Muskelbäuche mit ihrem abgerissenen Ende nach abwärts. Vielleicht ist diese Verlagerung so zu erklären, dass das umschlungene Tau die abgerissenen Muskelbäuche soweit heruntergeschoben hat, wie man ihre abgerissenen Enden jetzt gefunden hat, und dass mit dem Nachlass der herabstreifenden Gewalt, also vermuthlich in dem Augenblicke, wo die Knochen brachen, die Muskelbäuche mit ihrem dicksten Ende unten in der Knöchelgegend zwischen Haut und Knochen eingeklemmt sitzen blieben, während der übrige Theil von Muskelbauch und Sehne sich nach aufwärts verschob aus Gründen der inneren Elasticität dieser Gewebe im Zusammenhange mit den gegebenen Raumverhältnissen.*)

Immerhin würde man bei ähnlichen Verhältnissen auf diese Muskelverlagerung zu achten haben. Sie wäre aus der abnormen derben Schwellung in der Knöchelgegend und über derselben zu diagnosticiren.

Die Schwere derartiger Verletzungen wird vermuthlich immer die Ampu-

---

*) Es muss jedoch zugegeben werden, dass noch andere Momente, Kräfte und Factoren diese eigenthümliche Verlagerung der Muskelstümpfe bewirkt haben können. Was hier noch etwa hätte eine Rolle spielen können, das ist 1. der Muskeltonus, 2. eine Steigerung des Muskeltonus durch Dorsalflexion des Fusses (natürlich nur in Betracht kommend für Tib. postic., Flexor Hallucis und Digit. comm.) und 3. ein gewaltsames Ausziehen des Fusses. Man könnte sich nämlich vorstellen, dass vielleicht nach dem Zustandekommen der Fractur der Fuss mitsammt den Weichtheilen so stark ausgezogen wäre, dass die betreffenden Muskeln abgerissen und herabgeschnellt wären und dass in dem Momente des Herabschnellens die abgerissenen Muskelstümpfe unter dem erhaltenen Fascienbande herab unten durchgeschlüpft und durch das „Herabschnellen“ nach abwärts verlagert wären. Jedenfalls würde ich dankbar dafür sein, wenn einer der Herren etwas Aehnliches beobachtet hätte und die Güte haben wollte sich hierzu zu äussern.

tation des Unterschenkels nothwendig machen. Aber abgesehen davon wird eine Heilung der Fractur bei bestehender Muskelbauchverlagerung nach abwärts, wie ich sie in diesem Falle beobachtet habe, als aussichtslos zu betrachten sein.

Vorsitzender: M. H.! Ich darf Ihnen das Resultat Ihrer Wahl verkündigen. Es sind 370 Stimmzettel abgegeben worden; die absolute Majorität beträgt 186. Es erhielten Stimmen: Herr Braun (Göttingen) 241, Herr von Mikulicz 34, Herr Sonnenburg 17, Herr Körte und Herr Kümmell je 16, Herr v. Eiselsberg 14, Herr Riedel 9, Herr König 4, Herr v. Bergmann 3 und Herr Bardenheuer 3, die übrigen weniger Stimmen. Da also 186 schon die absolute Majorität bilden, so ist Herr Braun mit 241 Stimmen gewählt. — Ich frage ihn, ob er die Wahl annimmt?

Herr Braun (Göttingen): M. H.! Ich war auf diesen Ausgang der Wahl nicht gefasst. Sie haben ja so viele Mitglieder hier in unserer Gesellschaft, die besser als ich geeignet wären, den Vorsitz zu führen. Auf der anderen Seite ist die Wahl aber doch eine sehr hohe Ehre für mich, die höchste Ehre, die Sie verleihen können, wenn Sie jemand zu Ihrem Vorsitzenden wählen, und in der Hoffnung, dass ich Unterstützung bei dem jetzigen Vorsitzenden, bei den Mitgliedern des Ausschusses und bei der ganzen Versammlung finde, erkläre ich mich bereit, die Wahl anzunehmen, indem ich gleichzeitig verspreche, alles thun zu wollen, was ich kann, um das Amt auszufüllen. (Lebhaftes Bravo.)

Vorsitzender: Wir hätten dann noch 5 Minuten Zeit. Ich bitte Herrn von Oettingen, seine Demonstration noch zu halten.

54) Herr von Oettingen (Berlin): „Zur Verbandtechnik der Klumpfüsse Neugeborener.“ Mit Demonstration.

M. H.! Drei Worte theoretischer Erwägung: Der Klumpfuss ist eine Verbildung der unteren Extremität durch Rotation um 4 Achsen; Sie sehen sie an diesem Modell veranschaulicht. Drei dieser Achsen gehen durch den Fuss. Die Adduction kommt zu Stande durch Drehung um eine Achse, welche vertical den Talushals schneidet; die Supination durch Rotation um eine Achse, welche orthogonal durch den Calcaneus und den mittleren Metatarsus und die 3. Zehe zieht; endlich entsteht die Plantarflexion durch Drehung um eine Achse, welche brachial durch die Malleolen gelegt werden muss. Die 4. Achse, welche die Innenrotation entstehen lässt, ist eine verticale Achse II. Ordnung, welche bei gebeugtem Knie durch die Länge der Tibia zieht. Ueber dem Knie verliert sich die Fluchtlinie dieser 4. Achse in der Luft, während bei gestrecktem Knie sie durch Oberschenkel und Körper fortlaufend, erst über der Schulter sich in der Luft verlieren müsste. Diese Auffassung ist wichtig, wegen Beantwortung der Frage, wo in der Extremität die Innenrotation zu Stande kommt. Schon Lücke hat 1871 darauf hingewiesen, dass der Drehungspunkt im Kniegelenk zu suchen sei und diese Lehre bedeutet einen wesentlichen Fortschritt — auch für die Therapie. Wenn die physiologischen Erhebungen ergeben, dass in gestrecktem Zustande im Kniegelenk keine Rotation ausgeführt werden kann, so ergiebt sich daraus

mit Evidenz, dass nicht nur die Redression des Klumpfusses, sondern auch seine Fixation in Kniebeugestellung erstrebt werden muss.

Bei allen Fracturen, speciell der Diaphysen, gilt als Regel das obere und das untere Gelenk zu fixiren, womit erreicht werden soll, dass die Labilität der Achsen des gebrochenen Knochens zur Stabilität wird. Folgerichtig ergiebt sich, dass auch bei jedem Klumpfuss das Kniegelenk im Verbande einbegriffen sein muss. Da nun die Innenrotationsachse sich über dem gebeugten Knie in seine Fluchtlinie verliert, ergiebt sich, dass jeder redressirte Klumpfuss in rechtwinkliger Kniebeugestellung fixirt werden muss; dabei soll die Rotationsmöglichkeit im Kniegelenk maximal ausgenutzt werden. Haben wir nun noch ein Mittel, die Fusssohle gegen den Oberschenkel fest und elastisch zu fixiren, so tritt damit auch bei Condylen und Meniskus das Wolff'sche Gesetz von der Transformation der Knochen in Kraft.

Nachdem Heussner uns eine Masse (in Alkohol gelöste Harze) angegeben, mit der haarige Stoffe zuverlässig an die Haut geklebt werden können, nachdem Fink in sehr brauchbarer Weise den Klebstoff modificirt hat, bin ich angeregt durch die Fink'sche Methode der Gummiextension auf den Gedanken gekommen, aus Köperbarchent vermittelst des Fink'schen Klebestoffes einen ganzen Klumpfussverband zu machen. Es haben sich folgende Principien zu einer einheitlichen, in unserer Königl. Poliklinik an zahlreichen Fällen gut bewährten Methode vereinigt. Der Klumpfuss wird redressirt, während das Bein im Kniegelenk gebeugt gehalten wird. Nach der „Aufrollung" fixirt ein Assistent den Oberschenkel und den Fuss, an einer Zehe haltend. Nachdem nun das Füsschen mit der Klebemasse bestrichen ist, wird eine Köperbinde mit der haarigen Seite nach dem Fuss zu, in pronirender Richtung einmal um den Fuss geschlungen und haftet sofort fest. Nun wird der Unterschenkel aussen, der Oberschenkel im unteren Drittel oben mit der Klebemasse bestrichen. Jetzt folgt die Haupttour: Während eine Hand das redressirte Füsschen in der neuen Stellung hält, wird die Binde unter festem Zug am Unterschenkel hinauf, bis über den Oberschenkel hingeführt; nun quer über den Oberschenkel nach innen zu herüber, dann an der unteren Seite des Oberschenkels wieder nach aussen an die Aussenseite des Unterschenkels. Um den Unterschenkel geht die Binde in Spiraltour bis nach dem Fussrücken und dem inneren Fussrand. Hier beginnt diese Achtertour zum zweiten Mal, indem die Binde unter der Fusssohle hindurch am Unterschenkel hinauf zieht. Die Achtertour kann beliebig oft ausgeführt werden; mir genügten 3—4 Touren, welche meiner Bindenlänge (4—6 : 300 cm) entsprachen.

Solch ein Verband hat manche Vortheile. 1. Das durch die Redression Erreichte wird sicher fixirt. 2. Das Gewicht des Gypsverbandes fällt fort. 3. Alle Gelenke des bandagirten Fusses sind relativ beweglich im Verbande. 4. Der Verband ist leichter rein zu halten als ein Gypsverband. 5. Bei genügender Sauberkeit kann der Verband wochenlang liegen. 6. Schliesslich kann ich nicht unterlassen, zu betonen, dass die Mutter ganz aus der Behandlung ausgeschaltet wird (früher häusliche Massage etc.) und sie vom ersten Moment der Behandlung ab ein Resultat sehend, den Arzt gerne in seinen Maassnahmen unterstützt.

Ich wechsele den Verband zuerst nach 2 Tagen, dann nach 5 Tagen, und dann bleibt er einen Zeitraum liegen, der der Sauberkeit der Mutter entspricht. Ist der Fuss nicht mehr geneigt zurückzufallen, so ersetze ich den Verband mit diesem einfachen Gummiriemen, der von der Mutter im Sinne meiner Verbandtouren beim Oberschenkel beginnend zur Nacht angelegt wird.

Diese Methode, m. H., ist geignet, zu beweisen, dass der indicirte Termin einer Inangriffnahme der Klumpfussbehandlung mit derselben Stunde zusammenfällt, in der die Mutter das Kind in die Sprechstunde bringt, und meine besten Erfolge erzielte ich relativ mühelos in Fällen, wo ich an das Wochenbett gerufen wurde. Ich bin gerne bereit, Herren, die sich für die Verbandart interessiren, diese im Nebenraum an einigen noch unbehandelten Klumpfüssen, die erst wenige Wochen alt sind, zu demonstriren.

55) Herr Reichel (Chemnitz): „Zur Behandlung schwerer Pseudarthrosen". Mit Demonstration von Röntgen-Photographien.*)

Vorsitzender: M. H.! Es stehen noch viele Vorträge auf der Tagesordnung. Ich möchte deshalb, damit wir etwas Zeit gewinnen, bitten, Morgen Punkt 9 Uhr beginnen zu dürfen. (Zuruf: $^1/_2$9!) Also wenn kein Widerspruch erfolgt, so werden wir morgen um $^1/_2$9 Uhr beginnen.

Ich schliesse die Sitzung.

(Schluss der Sitzung nach 4 Uhr.)

Vierter Sitzungstag.

Sonnabend, den 6. Juni, Vormittags 8$^1/_2$ Uhr.

Vorsitzender: Ich eröffne die Sitzung, obwohl, wie ich sehe, die Reihen noch etwas licht sind. Ich bitte Herrn Jordan, das Wort zu nehmen.

56) Herr Jordan (Heidelberg): „Beiträge zur Milzchirurgie". Mit Demonstrationen.

M. H.! Die Function der Milz ist noch immer dunkel, doch geht aus den Erfahrungen, die sich bis jetzt auf über 400 Exstirpationen bei Menschen und Hunden erstrecken, hervor, dass Milzverlust keinerlei Schädigung des Organismus mit sich bringt und häufig gar keinen Einfluss auf das Allgemeinbefinden ausübt. Diese Erkenntniss sowie die Thatsache, dass die Technik der Operation sich vervollkommnet und die Gefahr derselben sich vermindert hat, haben dazu geführt, dass die Indicationen erweitert werden konnten und

---

*) S. Grössere Vorträge und Abhandlungen. Theil II.

dass auch bei nur relativer Anzeige die Exstirpation als berechtigte Operation gelten darf.

Ich habe 7 mal Gelegenheit gehabt, aus verschiedenen Ursachen die Milz zu exstirpiren, und ich möchte Ihnen kurz die Präparate unter Skizzirung der einzelnen Fälle demonstriren. Ich verweise im übrigen auf eine vor wenigen Tagen in den „Grenzgebieten der Medicin und Chirurgie" erschienene Arbeit über Exstirpation der Milz.

Das erste Präparat, das ich Ihnen zeige, ist eine Blutcyste von 4 kg Gewicht, die ich vor 4 Jahren bei einer 46jährigen Frau exstirpirt habe. Die Frau ist jetzt vollständig gesund und verrichtet die schwersten landwirthschaftlichen Arbeiten. Das Präparat besteht aus einem bindegewebigen Sack, der mit gelatinöser Fibrinmasse gefüllt und nur von einem dünnen Mantel Milzsubstanz umgeben ist. Die Entwickelung der Cyste datirte 7 Jahre zurück, ging vom Innern des Organs aus und führte zu fast vollständigem Schwund des Parenchyms. Bei diesen Blutcysten, sowie bei einfachen serösen Cysten concurrirt die Exstirpation mit der Incision und Drainage der Cysten. Da in den meisten Fällen das Milzparenchym aufgezehrt, die Milz daher functionell minderwerthig ist, ist die Exstirpation als das rascher zum Ziel führende und sicherere Verfahren überall da vorzuziehen, wo nicht ausgedehnte Verwachsungen den Eingriff als solchen direkt lebensgefährlich erscheinen lassen.

Das zweite Präparat ist eine primäre Echinokokkuscyste der Milz, die ich im August des letzten Jahres bei einem 15jährigen Mädchen entfernt habe, das erst ein halbes Jahr vor der Operation die ersten Erscheinungen in Form von Schmerzen und Spannung in der linken Bauchseite darbot. Die Exstirpation war durch ausgedehnte Verwachsungen mit dem Zwerchfell erschwert, liess sich aber glatt zu Ende führen; das Mädchen ist jetzt vollständig gesund. Bei diesen primären Echinokokkuscysten kommt auch die Incision und die Drainage neben der Exstirpation in Frage, doch ist die letztere bei der Gefährlichkeit des Leidens und der Thatsache, dass neben der Hauptcyste noch Nebencysten bestehen können, der Incision und Drainage im Princip vorzuziehen.

Der dritte Fall ist ein Lymphosarkom der Milz, das ich vor 7 Jahren bei einem damals 16 jährigen jungen Mann exstirpirt habe. Dasselbe ist nach seinem anatomischen Bau als primäres Lymphosarkom charakterisirt und besitzt ein ziemlich grosses Drüsenpacket am Hilus. Auch dieser Fall wurde geheilt; Patient wurde wieder gesund und arbeitsfähig, ging aber $^5/_4$ Jahre nach der Exstirpation an Metastasen zu Grunde.

Von den chronischen Hyperplasien der Milz bilden der leukämische Milztumor und der pseudoleukämische eine absolute Contraindication gegen die Exstirpation, dagegen ist neuerdings mit Erfolg die malarische Milz exstirpirt worden. Die günstigsten Chancen indessen bieten die Fälle von einfacher chronischer Hyperplasie, Fälle, die ein rein locales Leiden darstellen, bei denen sich der Milztumor im Verlauf von vielen Jahren — in einem meiner Fälle im Verlauf von 11 Jahren — ganz allmälig entwickelt, wobei der Blutbefund ganz normal bleibt und der Milztumor die einzige Krankheitserscheinung des Leidens bildet. Ich zeige Ihnen hier eine solche hyperplastische Milz von 1 kg

Gewicht, die einer 37jährigen Frau entstammt, bei der die Entwickelung des Tumors 11 Jahre zurückdatirte — 11 Jahre vor der Operation war bereits eine Schwellung der Milz ärztlich nachgewiesen worden. Die Frau zeigte gleichzeitig eine starke Anschwellung der Leber, die bis zum Nabel herunterging, sodass ich an die Banti'sche Krankheit dachte. Bei der Operation dagegen fand sich unter der Leber eine faustgrosse Gallenblase, gefüllt mit Gallensteinen. Ich machte die Splenectomie, ausserdem in derselben Sitzung die Cholecystostomie und legte eine Gallenfistel an. Der Verlauf der Behandlung war ein ganz glatter. Die Frau wurde innerhalb 4 Wochen geheilt, die Gallenfistel war nach 3 Wochen geschlossen; die Leberschwellung ging prompt zurück, sodass dieselbe wohl auf die begleitende Lithiasis zurückzuführen war. Auch dieser Fall ist ganz gesund geworden.

Der zweite hyperplastische Tumor, $1^1/_2$ kg schwer, stammt von einer 52jährigen Frau, bei der die ersten Erscheinungen 3 Jahre vor der Operation bestanden. Die Frau hatte gleichzeitig in Folge einer fungösen Endometritis sehr schwere Uterinblutungen gehabt, so dass ich bei einem Hämoglobingehalt von 40 pCt. die Exstirpation des Milztumors vornahm. Das Verhältniss der rothen und weissen Blutzellen war normal. Glatte Heilung. keine Reaction. Die Frau erholte sich, der Hämoglobingehalt stieg, sie ging aber 5 Monate nach der Exstirpation an einem Erweichungsherd des Gehirns zu Grunde, der auf die unabhängig von der Milzerkrankung bestandene Anämie zurückgeführt wurde.

Der dritte hyperplastische Tumor, 4 kg schwer, stammt von einem 52jährigen Mann, den ich erst vor wenigen Wochen operirte. Der Blutbefund war normal, doch war ein Jahr vor der Operation eine Blutveränderung nachgewiesen worden, die auf eine Affection des Knochenmarks hindeutete. 20 Stunden nach der Exstirpation, die sich leicht durchführen liess, ging der Patient an Herzschwäche und parenchymatöser Nachblutung aus dem Geschwulstbett zu Grunde. Das ist der einzige Todesfall, den ich unter 7 Milzexstirpationen erlebt habe.

Das letzte Präparat endlich stellt eine Milzruptur, eine subcutane Zerreissung der Milz dar, die einen 23jährigen Officier betraf, der mit dem Pferde stürzte und in den Korb des Säbels fiel. 8 Stunden nach der Verletzung machte ich bei extremer Anämie des Patienten und fast vollständiger Pulslosigkeit die Exstirpation. Die Operation erfolgte vor 3 Jahren. Patient ist jetzt vollständig gesund und zeigt abgesehen von zeitweisen Schmerzen an der Bauchnarbe keinerlei Folgen der an sich tödtlichen Verletzung.

M. H., ich glaube, dass weitere Fortschritte in der Milzchirurgie hauptsächlich auf dem Gebiete der einfachen chronischen Hyperplasie und der Banti'schen Krankheit, also rein localer Leiden gemacht werden können und dass durch das Zusammenarbeiten von inneren Medicinern und Chirurgen Aufklärung über die ätiologisch noch dunklen Erkrankungen erhofft werden darf.

Discussion:

Herr Müller (Rostock): Ich wollte mir nur die Frage an Herrn Collegen

Jordan erlauben, ob in dem Fall, bei dem er hyperplastische Leber, hyperplastische Milz und Gallensteine gefunden hat, auch Ascites bestand.

Herr Jordan (Heidelberg): Nein, kein Ascites; die Leberschwellung war erst viele Jahre nach der Milzschwellung aufgetreten.

Vorsitzender: Wünscht sonst noch jemand das Wort? — Das geschieht nicht. Ich bitte jetzt Herrn Steiner, seinen Vortrag zu halten. — Da Herr Steiner noch nicht anwesend ist, gebe ich Herrn Bunge das Wort. — Ist Herr Bunge hier? — Herr Hahn? — Herr Ehrhardt?

57) Herr Ehrhardt (Königsberg): „Ueber Intubation bei narbigen Stenosen und bei erschwertem Decanulement“*).

Vorsitzender: Ich frage, ob jemand das Wort zu diesem Vortrage wünscht. — Wenn das nicht der Fall ist, möchte ich zunächst ein Telegramm unseres neuen Ehrenmitgliedes Professor Kocher verlesen:

> Hocherfreut über die grosse Ehrung sage ich Ihnen, dem verehrten Ausschuss und allen geehrten Mitgliedern der Gesellschaft herzlichsten Dank. Kocher.

Ich ertheile nunmehr Herrn Payr das Wort.

58) Herr Payr (Graz): „Ueber Kropffisteln“. Mit Demonstration von Präparaten.**)

Vorsitzender: Wünscht jemand das Wort zu diesem Vortrage? — Da das nicht der Fall ist, gehen wir nunmehr zur Chirurgie des Urogenitalapparats über. Ich bitte Herrn Kümmell, das Wort zu nehmen.

Chirurgie des Urogenitalapparates.

59) Herr Kümmell (Hamburg); „Die neuen Untersuchungsmethoden und operativen Erfolge bei Nierenkrankheiten.***)

60) Herr Barth (Danzig): „Ueber functionelle Nierendiagnostik.“ †)

61) Herr Casper (Berlin): „Ein Photographir- und Demonstrationscystoskop.“ Mit Vorzeigung.

M. H.! Ich darf wohl, ohne zu discutiren, nur um Irrthümer zu vermeiden, eine Bemerkung machen. Die Mittheilungen der Herren Kümmell und Barth, die ja bis auf das Tüpfelchen auf dem i das bestätigen, was ich vor 3 Jahren angegeben habe, d. h. also die Beobachtung, eines Plus von Zucker und der Gefrierspunktwerthe auf der gesunden gegenüber der kranken

*) S. Grössere Vorträge und Abhandlungen. Theil II.
**) Desgleichen.
***) Desgleichen.
†) Desgleichen.

Niere, haben aber nur dann Giltigkeit, wenn man den Harn der beiden Nieren zu gleicher Zeit auffängt. Das haben die Herren vielleicht sagen wollen, sie haben es aber — ich stelle das fest, um Irrthümer zu vermeiden — nicht gesagt.

Verfahren, das cystoskopische Bild durch eine Photographie festzuhalten, sind bereits seit vielen Jahren geübt worden (Kutner, Nitze). Man darf sagen, dass die Erfolge bei genügender Uebung verhältnissmässig günstige gewesen sind. Die Schwierigkeiten beim Photographiren des cystoskopischen Bildes liegen erstens in der Unmöglichkeit absolute Ruhe der zu photographirenden Organe zu schaffen, zweitens in der sich daraus ergebenden Nothwendigkeit mit äusserst kurzer Expositionszeit zu rechnen und drittens in der Unsicherheit, ob das beobachtete Bild während der Zeit der Ausschaltung und der Einschaltung der photographischen Platte auch thatsächlich im Bildwinkel des Cystoskop-Objectives bleibt.

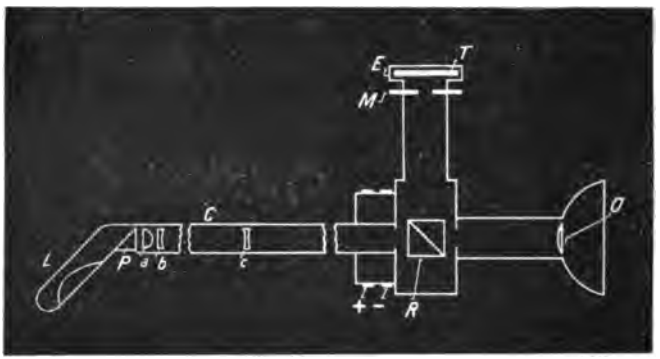

Auf Grund einer Anzahl von Versuchen, die dahin zielten, ein grosses dem Lumen des Cystoskopes entsprechendes Bild zu schaffen, hat sich eine Construction ergeben, die es möglich macht, eine cystoskopische Aufnahme anzufertigen, während das Bild selbst beobachtet wird und die photographische Camera mit der lichtempfindlichen Platte zur Aufnahme bereit ist. Ist das zu photographirende Bild eingestellt, so wird, ohne dass das Auge das Bild verliert, der Momentverschluss der Camera geöffnet und das Bild fixirt. Man ist auf diese Weise in der Lage, jede Aufnahme nicht nur vorher, sondern im Augenblick des Photographirens selbst controlliren zu können. Diese Möglichkeit bietet den Vortheil, dass man niemals unsicher ist, ob auch thatsächlich das Bild von der photographischen Platte aufgenommen wird, welche das Auge gesehen hat.

Die Zeichnung giebt eine Darstellung des Princips, nach dem das Instrument gearbeitet ist. Das Cystoskoprohr „C“ mit der Beleuchtungslampe „L“ umschliesst, wie alle übrigen Cystoskope, das Prisma „P“ mit den Objectivlinsen a und b, sowie die das Bild umkehrende Linse c. Am Ocularende be-

findet sich ein Doppelprisma „R", welches die für die optischen Verhältnisse günstigsten Winkel besitzt und den Zweck verfolgt, dass das Bild einmal in der Richtung zum Ocular „O" und zweitens in der Richtung zur photographischen Platte „T", als im rechten Winkel zum ersten Bilde, entsteht.

Das in einem ungefähr rechten Winkel zur Achse des Instrumentes stehende Rohr „D", welches die die Trockenplatte „T" einschliessende Kassette „E" trägt, besitzt bei „M" einen Momentverschluss, der es in einfacher Weise ermöglicht, die Expositionszeit länger oder kürzer wählen zu können. Das Ocular „O" dient zur Einstellung des Bildes.

Das Princip, nach welchem die photographischen Aufnahmen während der Beobachtung vorgenommen werden können, liegt demnach darin, dass das Doppelprisma „R" einmal das Bild in der Richtung der Achse, d. h. in gerader Linie zum Ocular durchtreten lässt, während das Bild gleichzeitig ungefähr im rechten Winkel abgelenkt wird und so zur photographischen Platte gelangt.

Das Princip, das Bild vor dem Ocular rechtwinklig abzulenken, ohne dadurch den geraden Durchtritt desselben zu stören, bietet den Vortheil, das Instrument auch als Demonstrations-Cystoskop benutzen zu können, indem statt der Kassette „E" ein Ocular aufgesetzt wird, welches die gleiche Brennweite wie das Ocular „O" besitzt, wodurch es möglich wird, dass ein zweiter Beobachter dasselbe Bild sieht, welches der Untersuchende einstellt.

Dieses Demonstrations-Cystoskop ist in mehrfacher Beziehung verschieden von dem Demonstrations-Cystoskop, das Kutner auf der „Ausstellung ärztlicher Lehrmittel" demonstrirt hat und von diesem in Gemeinschaft mit A. Köhler (Jena), im Centralblatt für die Krankheiten der Harn- und Sexualorgane, Heft I. 1903, beschrieben worden ist. Um nur zwei Punkte hervorzuheben, so wirft statt der von Kutner verwendeten planparallelen Glasplatte ein Doppelprisma das Bild nach zwei Richtungen, zwei bei der Kutner'schen Construction benöthigte Linsen fallen fort. Es befindet sich nämlich — und das ist ein sehr wesentlicher Unterschied — bei meinem Instrument das Doppelprisma vor dem Ocular, bei dem Kutner'schen Instrument liegt die Glasplatte hinter dem Ocular des Cystoskopes und hinter diesem muss ein weiteres Objectiv und Ocular eingeschaltet werden. Die Glasplatte, wie die Oculare bedingen einen Lichtverlust, der durch die Prismenconstruction und den Fortfall der Oculare vermieden wird. Hier sehen beide Beobachter das Bild in fast gleicher Lichtstärke und zwar so, wie bei jedem gewöhnlichen Cystoskop.

Das Photographir- und Demonstrations-Cystoskop wird von der Firma W. A. Hirschmann, Berlin, Ziegelstr. 30, verfertigt.

62) Herr F. Löwenhardt (Breslau): a) „Elektrische Leitfähigkeit und functionelle Nierendiagnostik." Mit Demonstration eines Apparates. — b) „Ein Fall von Nierensequester." Mit Demonstration eines Präparates.

a) M. H.! Im vorigen Jahre hatte ich an dieser Stelle über functionelle Nierendiagnostik und elektrische Leitfähigkeit gesprochen und letzteres

Verfahren durch Tabellen auch für pathologische Verhältnisse erläutert. Wenn ich heute dazu noch einmal das Wort ergreife, so geschieht das bloss deshalb, weil bei der Methode gewisse Rechnungen nöthig sind und manchem, der sich nicht gern damit befasst, Schwierigkeiten machen könnten. Da ich auch verschiedene Anfragen nach Bezugsquellen für Apparate bekommen habe, fühlte ich eine gewisse Verpflichtung, die einmal empfohlene Methode leichter gangbar zu machen. Ich bin deshalb mit einer Firma (Reiniger, Gebbert u. Schall in Erlangen) in Verbindung getreten, welche auf meine Veranlassung einen Apparat zusammenstellte, bei dem das Resultat sofort mittels einer Hilfstabelle abzulesen ist. Ich kann aber hiermit nicht noch eine Empfehlung bezüglich absoluter Präcision dieser Apparate für andere Zwecke als für Harnbestimmungen übernehmen, weil ich mich überzeugte, dass diese vereinfachten Zusammenstellungen schon wegen der kurzen Brücke kleine Verschiedenheiten in den Resultaten zeitigen können. Man wäre also genöthigt, z. B. für Blutuntersuchungen, wo es auf ganz kleine Unterschiede der elektrischen Leitfähigkeit ankommt, solche Apparate entweder von einem Sachverständigen nachprüfen zu lassen, um Standardwerthe zu bekommen, oder verwendet dabei besser die bekannte Kohlrausch'sche Walzenbrücke nebst Zubehör. Ich habe gestern eine Arbeit von P. Richter in den Charité-Annalen, die mir bis jetzt unbekannt war — sie ist im letzten Jahr erschienen — in die Hände bekommen; darin wird das, was ich im vorigen Jahre über die elektrische Leitfähigkeit und die functionelle Nierendiagnostik gesagt habe, vollständig bestätigt, nämlich dass:

1. bei beiderseits gesunden Nieren die Werthe für die elektrische Leitfähigkeit auch vollständig gleiche sind und dass
2. die elektrische Leitfähigkeit (ebenso wie der Gefrierpunktswerth) bei erkrankter Niere abnimmt.

Dass die elektrische Leitfähigkeit und der Gefrierpunkt nicht dasselbe bedeuten, wissen diejenigen, die sich mit den neueren physikalischen Untersuchungsmethoden beschäftigen.

Wer hier auch die Verhandlungen des Congresses für angewandte Chemie, der gleichzeitig tagt, verfolgt hat, wird wissen, welche Bedeutung für die Untersuchung einer Flüssigkeit die Bestimmung der elektrischen Leitfähigkeit in der Chemie gewonnen hat.

Nun werden Sie vielleicht fragen: Brauchen wir noch mehr Untersuchungsmethoden für die functionelle Nierendiagnostik? M. H., ich glaube, trotz der vorzüglichen Resultate des Herrn Kümmell ist es wohl klar geworden, dass noch viele Punkte der Erklärung und Ergänzung bedürfen. Wir wissen, dass alle Methoden der functionellen Nierendiagnostik schliesslich nur Theildiagnosen darstellen können. Es kommt schliesslich auch noch auf ganz andere ausschlaggebende Factoren, wie die Herz- und Darmthätigkeit, die Speichelsecretion, die Schweissseoretion an, alles compensatorische Factoren, die für das Endresultat resp. den „Nierentod" mit ausschlaggebend sind.

Nun ist es möglich, mit Hilfe des elektrischen Leitfähigkeitnachweises die Diagnose in manchen Punkten zu verfeinern. Wenn wir, was den

Gefrierpunkt des Blutes betrifft, 0,62 haben, so kann das etwas ganz Verschiedenes bedeuten: es kann bedeuten, dass der Kochsalzgehalt erhöht ist, es kann bedeuten, dass andere Stoffe, die durchaus nicht gleichwerthig in Bezug auf die Vitalität des Körpers sind, erhöht sind. Andererseits wissen wir, dass z. B. bei interstitieller Nephritis der Gefrierpunkt durchaus nicht erhöht zu sein braucht. Es können dann nämlich grossmoleculare Stoffe vorhanden sein, deren Summe den Gefrierpunkt nicht sichtlich erhöht. Man muss sich also, um die Kryoskopie weder zu überschätzen noch zu unterschätzen, immer klar machen: Was bedeutet der Gefrierpunkt? Wenn wir einmal an eine bestimmte Menge Kochsalzmolecüle und ein anderes Mal an ebenso viele Eiweissmolecüle denken, die vielleicht ein Atomgewicht von ca. 5000 haben, während das Kochsalz ein Atomgewicht von 58 hat, so zeigt in beiden Fällen die Kryoskopie dieselben Werthe an. Das gilt natürlich von Blut und Urin. Man muss also immer suchen, noch Methoden zur Hand zu haben, welche die Diagnose nach einzelnen Richtungen ergänzen. Ich habe im vorigen Jahre wiederum nicht nur an meinem eigenen Material, sondern auch in verschiedenen Hospitälern in Breslau Untersuchungen anstellen können und dabei gefunden, dass merkwürdiger Weise, obgleich diese Factoren an sich nicht gleichbedeutend sind mit der elektrischen Leitfähigkeit und dem Gefrierpunkte, bei Vergleich der Nierenthätigkeit auch das specifische Gewicht gleichbleibt resp. mit der Erkrankung sinkt, z. B. bei einseitiger Erkrankung also ebenfalls in Betracht gezogen werden kann. Da kommen wir wieder auf die alte Erfahrung zurück, die jedem von uns schon seit Jahren bekannt ist, wenn z. B. ein Prostatiker dauernd specifisch leichten, dünnen Urin bekommt, so weiss man, dass es ihm schlechter geht. Die Kryoskopie des Urins verfeinert und sichert gewissermaassen diese schon ältere Anschauung, sie sagt schliesslich — cum grano salis — nichts Anderes. Auch v. Koranyi hat gewünscht, dass nicht nur der Gefrierpunkt in Betracht gezogen werden sollte, sondern auch ein Coefficient, bei dem das specifische Gewicht in Betracht kommt, um zu ermitteln: Welches sind die schweren und leichten Molecüle. Ich will nicht auf mein Material eingehen. Ich halte einen Hauptgrund, weshalb man die elektrische Leitfähigkeit braucht, für nöthig anzuführen, nämlich, dass man oft nicht genügend Urin aus der Niere bekommen kann. z. B. bei Prostatikern ist man wegen der technischen Schwierigkeiten und Belästigung des Patienten oft froh, 1—2 ccm zu haben. In solcher Lage kann man die Kryoskopie überhaupt nicht gut mehr anwenden.

Ich möchte nun eine Patientin vorstellen, bei der die functionelle Diagnostik den Ausschlag gegeben hatte, dass man nicht radical operiren durfte. Es handelte sich um linksseitige Pyelonephritis und rechtsseitige Pyonephrose. Es bestand grosse Pulsschwäche, auch die Collegen, welche die Patientin brachten, waren der Ansicht, dass sie in einem sehr desolaten Gesundheitszustande wäre. Es gelang nun, zuerst die Pyonephrose dadurch zu entlasten, dass der Ureterenkatheter auf der rechten Seite eingeschoben wurde. Innerhalb von drei Wochen erholte sich die Patientin so weit, dass ich, da sie wiederholt noch Fieber hatte, daran denken konnte, den rechten Lumbalschnitt zu machen, und mit Entleerung eines paranephritischen

Abscesses die Pyelostomie zu verbinden. Es galt hier, alle Reste von Nierengewebe zu erhalten. In den Ureter konnte man von oben nicht hinein. Mithin blieb dann nichts anderes übrig, als immer wieder den Ureterdauerkatheter zu versuchen und zu sehen, ob man so nicht einen Abfluss auf natürlichem Wege wieder herstellen könne*). Das ist schliesslich nach fünf Monaten gelungen. Sie werden sehen, dass die Niere auf der rechten Seite ziemlich tief liegt und dass die Lage des Ureters jedenfalls durchaus anormal sein muss. Nach der Art, wie der Ureterenkatheterismus zu Stande kam, war anzunehmen, dass die Verlegung ganz oben am Nierenbecken sich befand, dass es sich entweder um Klappenbildung handelte oder um Abknickung. Der Fall zeigt, dass dort, wo man nicht radical vorgehen kann, der Ureterenkatheterismus noch unerwartet gute Resultate geben kann, die z. B. in diesem Fall von vornherein nicht mehr zu erwarten waren.

b) Was meinen Fall von „Nieren-Sequester" anbetrifft, so will ich nur ganz kurz eine Beobachtung erwähnen, die vielleicht deshalb auch etwas Interesse hat, weil Herr v. Brunn gestern in seinem Vortrage über die Bedeutung der Pneumokokken bei Peritonitis auch diesen Mikroorganismen eine besondere Symptomatologie vindicirt hat. Es handelt sich um aufsteigende Pyelonephritis mit Nierenabscess, den ich in Leubus beobachtete und wo ich wegen des schweren Zustandes zur sofortigen Operation rieth. Ich habe dann einige Wochen von dem Patienten nichts wieder gesehen, bis mir College Alter jun. ein Präparat zuschickte und berichtete, dass Stücke von Nierengewebe mit dem Urin bei grosser Eitermenge abgegangen wären. Es handelte sich also um spontane Ausstossung eines Nierensequesters auf natürlichem Wege. Ich habe Präparate mitgebracht und werde dieselben im Bibliothekszimmer ausstellen. Da ich sonst in der Literatur und in den grossen Handbüchern nichts davon gelesen habe, dass der Abgang eines Nierensequesters auf natürlichem Wege beobachtet wurde und da ich den Fall noch später controlliren und dabei beobachten konnte, dass der rechte Ureter, aus dem sich dieser Sequester entleert haben musste, „leer ging" und dass kein Tumor mehr zu fühlen war, muss ich doch glauben, dass dem Fall ein gewisses Interesse innewohnt, weil es sich um Einschmelzung der ganzen Niere handeln dürfte. Es sind nun von bacteriologisch geschulter Seite während der Krankheit im Urin eine Unmenge von Pneumokokken beobachtet worden. Bei dem eigenthümlichen Verlaufe des Falles würde das ja einigermaassen mit der gestern berichteten Beobachtung des Herrn v. Brunn übereinstimmen, dass die Pneumokokkeninfectionen zuerst sehr stürmisch einsetzen, aber eine meist unerwartet günstige Prognose geben.

Ich habe dann noch Gelegenheit gehabt, nach einer Influenzapneumonie ein abortähnliches Gebilde aus der Blase ausstossen zu sehen, das im Wesentlichen aus Fibrin bestand. Es hatte sich zuerst Hämaturie eingestellt, worauf unter sehr stürmischen Erscheinungen die Ausstossung dieser Fibrinmassen erfolgte. Ich habe den Fall später cystoskopirt und eine fast vollständig normale Blase mit nur vereinzelten kleinen Narben gefunden. Auch hier möchte

*) Eine am Corsett befestigte Bandagen mit Urinal gab zuletzt vor Schluss der Fistel guten Abschluss (Verfertiger H. Härtel-Breslau.)

ich annehmen, da sich die Ausstossung an eine Pneumonie anschloss, dass es sich um Pneumokokkeninfection der Harnwege handelte, und die Beobachtung der massenhaften Ausscheidung von Fibrin kann vielleicht auch mit den gestrigen Mittheilungen des Herrn v. Brunn in Parallele gestellt werden. Es ist mir von anderer Seite mitgetheilt worden, dass derartige Blasenexfoliationen nicht vereinzelt dastehen.

63) Herr Hock (Prag): „Ueber einen neuen Harnsegregator".

M. H.! Ich möchte Ihnen nur ganz kurz einen neuen Harnsegregator demonstriren, den ich von der Firma Loewenstein in Berlin herstellen liess und möchte nur bemerken, dass ich auch auf dem Standpunkte des Herrn Kümmell stehe, dass der Segregator nicht den Zweck hat, den Harnleiterkatheterismus zu verdrängen, sondern nur eine Ergänzung desselben darstellen soll und kann. Das Instrument hat den Zweck, die Sonderung des Secretes der beiden Nieren auch bei enger Harnröhre, insbesondere auch bei Kindern,



zu ermöglichen. Es soll demnach auch in Fällen anwendbar sein, in welchen die bisher bekannten Instrumente in Folge ihres Volumens versagen.

Das Instrument ist, ähnlich demjenigen von Downes, aus einem Blasentheile und einem Mastdarmtheile zusammengesetzt. Der Blasentheil ist ein einfacher, dünner Metallkatheter mit Mercierkrümmung; der Mastdarmtheil — resp. Scheidentheil — unterscheidet sich von demjenigen des Instrumentes von Downes dadurch, dass er nicht fix ist, sondern mittelst entsprechender Handhabung einer aussen angebrachten Schraube zur Errichtung einer sagittalen Scheidewand in der Blase verwendet werden kann. Die so hergestellte Scheidewand lässt sich durch Zurückschrauben wieder aufheben. Blasentheil und Mastdarmtheil können miteinander verbunden werden.

Die Handhabung des Instrumentes ist folgende:

Der Metallkatheter wird in die Blase eingeführt, die Blase ausgespült, bis ihr Inhalt klar zurückfliesst. Es wird hierbei darauf geachtet, dass der Katheter so gelagert sei, dass jeder Tropfen, der in die Blase gespritzt wird, auch sofort wieder ausfliesst, also genau in derselben Weise wie bei Verwen-

dung eines Verweilkatheters. Nachdem der Inhalt der Blase abgeflossen ist, wird der Katheter nach der einen Seite gewendet und nun vom Rectum aus durch Hinaufschrauben des Mastdarmtheiles die Scheidewand errichtet. Nun fängt man den Urin der einen Seite auf. Nach einer kleinen Weile hört man mit dem Harnauffangen auf, bringt die errichtete Scheidewand zum Verschwinden, spült die Blase rein und dreht den Katheter nach der anderen Seite, um dann, nach neuerlicher Errichtung der Scheidewand wiederum, diesmal den Harn der anderen Seite aufzufangen. Dieses Vorgehen kann man beliebig oft wiederholen.

Ich habe das Instrument erst vor kurzer Zeit erhalten, so dass ich nicht in der Lage bin, über meine Erfahrungen mit demselben zu berichten. Doch möchte ich nicht unerwähnt lassen, dass seine Anwendung bei Männern und Frauen stets ohne Schaden vertragen wurde.

64) Herr Zondek (Berlin): „Zur Anatomie der Ureteren in ihrer Bedeutung für die Nierenchirurgie". Mit Demonstrationen.

M. H.! Der menschliche Ureter stellt kein cylindrisches Rohr dar, sondern zeigt verschiedene Erweiterungen und Verengungen.

Diese Gestalt des Ureters hat ein physiologisches und chirurgisches Interesse.

Die physiologische Bedeutung der Gestalt des Ureters besteht darin, dass sie die zweckmässigste Form für die Function des menschlichen Ureters sein dürfte, für die Herableitung des Harns aus dem höher gelegenen Nierenbecken in die tiefer gelegene Blase. Bei den Quadrupeden mit horizontaler Körperhaltung, bei denen der Harn in mehr horizontaler Richtung fortgeleitet wird, ist nach Schwalbe der Ureter anders gestaltet als beim Menschen.

Die eigenartige Form des menschlichen Ureters verdient auch in chirurgischer Hinsicht Beachtung: Die physiologischen Engen sind zuweilen so eng, dass sie beim Ureter-Katheterismus Schwierigkeiten bereiten dürften, ferner sind die Erweiterungen oberhalb der physiologischen Engen die Praedilectionsstellen für die Localisation der Ureter-Steine. Der Vortragende hat in einem Falle durch Palpation per vaginam im unteren Ureterende vor seiner Einmündung in die Blase einen Stein nachweisen können.

Die Gestalt des menschlichen Ureters ist nicht erst im späteren Leben erworben, sondern anererbt, denn man findet sie bei Neugeborenen. Das hat der Vortragende vielfach beobachtet; auch ist dies in einem von ihm demonstrirten Präparate zu sehen.

Wie die Kenntniss der normalen Form des menschlichen Ureters, so ist auch die seiner Anomalien nicht allein von anatomischem sondern auch von chirurgischem Interesse. Der Vortragende geht nicht auf alle Abnormitäten des menschlichen Ureters ein, sondern behält sich dies für eine spätere ausführliche Arbeit vor. Er weist nur auf eine Anomalie hin, die nicht so selten vorkommt: auf Nieren mit doppeltem Nierenbecken an der medialen, der gewöhnlichen Hilusseite der Niere. An solchen Nieren kann nur der eine Theil, der zu einem Nierenbecken gehört, erkranken, und zwar derart, dass seine Exstirpation geboten ist.

In diesem Falle wird man nicht die ganze Niere, sondern nur den krankhaft veränderten Theil der Niere entfernen, und das wird von lebenswichtiger Bedeutung sein, wenn es sich zufällig um eine Solitärniere handelt. Das kommt allerdings sehr selten vor, denn diese Nieren sind im Gegensatz zu anderen Nieren mit doppeltem Nierenbecken nicht durch Verschmelzung zweier Nieren, sondern durch Theilung des Ureters bez. durch seine zwiefache embryonale Anlage entstanden.

Legt man eine solche Niere frei, so wird es zuweilen recht schwierig sein, den zweiten Ureter als solchen zu erkennen. Denn da an einer Niere von gewöhnlichem Volumen zwei Ureteren vorhanden sind, da also jeder einzelne Ureter den Harn aus nur einem Theil der Niere fortzuleiten hat, ist es begreiflich, dass jeder einzelne Ureter enger als normal ist, und dass auch das dazu gehörige Nierenbecken sehr klein ist, so klein, dass es extrarenal überhaupt nicht zu erkennen ist; so in zwei von dem Vortragenden demonstrirten Präparaten, und in einem von ihm gelegentlich klinisch beobachteten Falle. Bei einem derartigen Befund wird man nicht so sehr an dem Aussehen des Strangs als vielmehr an seiner etwaigen Pulsation erkennen, ob es der zweite Ureter oder eine Arterie, ob die Resection oder Exstirpation der Niere indicirt ist.

Die Ureteren vereinigen sich in mehr oder weniger grosser Entfernung vom Hilus der Niere, zuweilen münden sie gesondert in die Blase.

Der Vortragende demonstrirt eine Reihe normaler menschlicher Ureteren, welche er nach der Wickersheimer'schen Methode behandelt hat. Zwei Ureteren sind pathologisch erweitert und zeigen ebenfalls die Erweiterungen und Verengerungen. In einem Präparat vereinigen sich die Calices maiores in etwa 2 cm Entfernung vom Hilus der Niere zum Nierenbecken.

Der Vortragende zeigt ferner Nieren-Präparate mit 2 Becken an der Hilusseite der Niere. An einem Präparate vereinigen sich die Ureteren dicht vor ihrer Einmündung in die Blase, in zwei anderen Präparaten münden die Ureteren gesondert in die Blase, sodass hier 3 Ureter-Mündungen vorhanden sind. In einem dieser Präparate ist das zweite untere Ureterostium ganz nahe dem Orificium internum der Harnröhre. Der Mann, von dem dieses Präparat gewonnen ist, hat ein Alter von ca. 70 Jahren erreicht und hat nie Harnbeschwerden gehabt.

65) Herr Kutner (Berlin): „Casuistische Beiträge zur Urologie."

M. H.! Gestatten Sie mir, Ihnen zunächst über 14 Fälle von Bottini'scher Operation der Prostatahypertrophie zu berichten. Die Fälle haben für Sie vielleicht ein besonderes Interesse dadurch, dass alle 14 Operationen in hiesigen Krankenhäusern ausgeführt sind, und zwar 2 in der Königlichen chirurgischen Klinik — Herr von Bergmann hatte die Güte, mir ausdrücklich zu gestatten, davon Mittheilung zu machen — und 12 im St. Hedwigs-Krankenhause auf der chirurgischen Station von Herrn Rotter. Es sind also sämmtliche Beobachtungen durch die dortigen Herren Assistenten in vollkommen objectiver Weise gemacht worden. Ich will mich möglichst kurz fassen und nur die zusammenfassenden Daten geben.

Das Alter der Patienten variirte zwischen 51 und 78 Jahren. Die Krankheitserscheinungen bestanden bei einer Gruppe in Dysurie und Tenesmus mit oder ohne grosse Residualmengen und grösseren oder kleineren Spontanentleerungen, bei der anderen Gruppe in completer Retention. Von dieser zweiten Gruppe hatte ich nur 2 Fälle, von der anderen 12. Bei sämmtlichen 14 Fällen haben wir vorher cystoskopirt, und in sämmtlichen Fällen war ein grosser Mittellappen der Grund der Beschwerden bezw. der Retention.

Was die Erfolge anbelangt, so konnten wir bei 10 Fällen Besserungen erreichen, die man eigentlich Heilungen im klinischen Sinne gleichstellen kann. Denn es verschwanden die dysurischen Beschwerden und der Tenesmus gänzlich, oder fast gänzlich und die Residualmengen ebenfalls. Es blieb zuweilen gar kein Residualharn, in anderen Fällen blieben ganz geringe Quantitäten von 15 bis 20 g zurück. 2 Fälle wurden wenig gebessert, 1 Fall wurde gar nicht gebessert und 1 Fall kam zum Exitus. Dieser Fall scheidet aber insofern aus der Betrachtung aus, als der Mann schon mit einem sehr schweren septischen Icterus in das Krankenhaus kam. Wir haben uns, gewissermassen als ultima ratio, zum Bottini entschlossen; der Mann ist aber trotzdem nach 2 Tagen an seiner Sepsis zu Grunde gegangen. Ich habe von diesem letzten Fall hier das Präparat (Blase nebst Prostata) mitgebracht, um zu zeigen, mit welcher Exactheit man den Schnitt bei dem Bottini legen kann.

Was die Gefahren bei der Operation anlangt, so bestehen eigentlich weiter keine, als dass das kaustische Messer nicht in die Rinne des Instrumentes zurückkehrt. Das geschieht aber nur dann, wenn von dem Assistenten das Instrument nicht genügend fixirt wird. Bei allen 14 Fällen ist es uns nicht passirt. Bei einem einzigen hatten wir einen Moment Schwierigkeit; es schien, als ob das Messer an dem Lappen festgehakt sei und nicht zurückkehren wollte; schliesslich gelang es aber doch noch, es zurückzubringen.

Was die Gefahren nach der Operation betrifft, so bestehen sie, wie Sie alle wissen, in Fieber und Blutungen. Wir haben in einer Reihe von Fällen gar kein Fieber, in anderen geringes und nur vereinzelt etwas höheres Fieber gehabt. Das höchste Fieber, welches in einem Falle auftrat, betrug 40 Grad. Blutungen haben wir fast immer gesehen, 14 Tage bis 3 Wochen nach der Operation, zu jener Zeit, wo sich der Brandschorf abgestossen hat. Diese Blutungen gewannen aber niemals einen bedrohlichen Charakter, mit Ausnahme eines einzigen Falles. Und hier lag die Schuld an dem Patienten selbst, da er gegen unseren Rat sich zu frühzeitig der Behandlung entzogen und eine Eisenbahnfahrt gemacht hatte. Er wurde blutüberströmt wieder in das Krankenhaus eingeliefert, ist aber mit dem Leben davongekommen.

Im Ganzen habe ich den Eindruck gewonnen, dass wir in der Bottinischen Operation ein Heilmittel besitzen, das nicht nur klinisch heilt, d. h. dem Patienten die Beschwerden mildert, sondern auch einen thatsächlichen Rückgang der ganzen Erscheinungen bewirkt. Allerdings wird das in um so geringerem Masse der Fall sein, je älter der Fall ist, das heisst je mehr die secundären Veränderungen eingetreten sind. Es ist ganz klar, dass in einem Falle, bei dem schon eine starke Distension der Blase in hohem Masse eingetreten ist, man einen wesentlichen Erfolg vom Bottini hinsichtlich der Ent-

leerung der Blase nicht erwarten kann. Dagegen ist das Resultat um so günstiger, je weniger die secundären Blasenveränderungen eingetreten sind. Aber auch dort, wo dies schon der Fall ist, sollte man nicht principiell auf den Bottini verzichten. Ein besonders bemerkenswerthes Resultat ist nämlich nach meiner Meinung die Beobachtung, dass die Operation meistens auch auf die dysurischen Beschwerden als solche eine ausgezeichnete Einwirkung ausübt. Ich erinnere mich besonders eines Patienten, den ich 3 Jahre später wieder zu sehen und zu cystoskopiren Gelegenheit hatte. Der Patient, welcher Staatsbeamter ist, stand wegen seines dauernden Tenesmus vor der Frage, aus dem Dienst auszuscheiden; er ist aber durch den Bottini seine Beschwerden vollkommen losgeworden. Man sollte deshalb auch in den Fällen, wo keine grossen Residualharnmengen, aber starker Tenesmus und starke dysurische Beschwerden bestehen, sofern die mildere Behandlung (Argentum-Instillationen u. s. w.) versagt, lediglich aus dem Grunde zum Bottini greifen, um den Patienten von seinen Beschwerden zu befreien.

M. H.! An zweiter Stelle wollte ich Ihnen einen Blasenstein zeigen, von einem Patienten, welcher schon im urämischen Zustande in meine Behandlung kam und der Urämie auch trotz der Operation erlag. Der Stein verdient eine gewisse Beachtung wegen seiner exorbitanten Grösse. Er wiegt 1 Pfund und ca. 100 g, hat einen Längendurchmesser von 11 cm bezw. einen Querdurchmesser von 8 cm und ist meines Wissens der grösste bisher in einer menschlichen Blase beobachtete Stein. Der Fall war noch besonders dadurch complicirt, dass der Patient, ein Jahr bevor er in meine Behandlung kam, wegen completer Retention ein Krankenhaus aufgesucht hatte. Dort wurde, wie ich vermuthe irrthümlich, die Diagnose „Strictur" gestellt und die Boutonnière gemacht; die Retention war sicherlich durch den bereits vorhandenen Stein bewirkt. Der Erfolg der Boutonnière war eigentlich nur der, dass der Patient eine Fistel bekam, die er nie wieder verlor und aus der sich dauernd Harn entleerte. Diese dauernde Entleerung des Harns durch die Fistel, deren Enge selbst das Eindringen der kleinsten Sonde unmöglich machte, gestattete auch nicht, über den Urinbefund beziehungsweise die functionelle Thätigkeit der Nieren, nähere Aufschlüsse zu gewinnen. Die Entfernung des Steins, welche ich gemeinschaftlich mit Herrn Kollegen Rosenstein vornahm, wurde zunächst durch die typische Sectio alta versucht. Als dies misslang, wurde durch Abtrennung der Recti-Insertionen, Hinzufügung seitlicher Incisionen die Blase breit eröffnet. Aber selbst jetzt gelang es nur unter Anwendung von Instrumenten, die für solche Fälle ungewöhnlich sind, wie Nachgeburtszangen u. dergl. den enormen Stein zu entwickeln. Zwei Tage nach der Operation ging der Patient, ohne Fieber gehabt zu haben, unter den ausgesprochenen Erscheinungen des urämischen Comas zu Grunde. Die Section ergab die Ihnen hier vorliegenden Nieren, von denen, wie Sie sehen (Demonstration), eine gänzlich in eiteriger Höhlenbildung aufgegangen war, und auch bei der anderen ist fast gar kein Parenchym mehr vorhanden. Die Höhlenbildung erklärt sich ohne weiteres durch den ausserordentlichen Seitendruck, den der ungeheure Stein auf die Wandungen der Blase und auf die Ureterenmündungen ausgeübt hatte. Das Alter des Steins schätze ich auf ungefähr 8 bis 10 Jahre. Es unter-

liegt kaum einem Zweifel, dass dem Patienten, wenn er früher zur Operation gekommen wäre, das Leben hätte erhalten werden können.

Weiterhin gestatte ich mir, Ihnen hierdurch einen Sterilisator für elastische Katheter zu zeigen (Demonstration), welcher im Ganzen nach dem Princip meiner übrigen Dampfsterilisatoren gebaut ist, jedoch einige Vorzüge aufweist, welche dem Kundigen ohne Weiteres einleuchten werden.

Fig. 1.

Fig. 2.

Der Apparat (Fig. 1) stellt eine Art Flasche dar, deren Hals, wie die Touristen-Trinkbecher, zusammenschiebbar ist; unten befinden sich eine Spirituslampe (l) mit hermetisch schliessendem Deckel und zusammenklapp-

bare Beine. Um den Apparat in Function zu setzen, zieht man den Flaschenhals aus, giesst in die obere Oeffnung (o) ca. $^1/_2$ Liter Wasser, wartet nach Entzünden der Flamme bis die Dampfentwickelung voll im Gange ist, und hängt an dem Stopfen (s) den auf ihn mit einigen Drehungen aufgesetzten Katheter hinein. Der Dampf steigt nun, die Aussenseite des Katheters sterilisirend, nach oben, findet den Apparat verschlossen und kann ihn nur durch das Auge und durch das Innere des Katheters — dieses gleichzeitig sterilisirend — bezw. durch den durchbohrten Stopfen bei (a) verlassen. In sieben Minuten ist der Katheter dann sicher steril und gebrauchsfertig.

Vor allen anderen mir bekannten transportablen Dampfsterilisatoren hat der abgebildete voraus, dass der Katheter darin frei schwebt, während er sonst stets (wie z. B. auch bei dem Ruprecht'schen Apparate) auf einer heissen Metallunterlage ganz oder theilweise aufliegt, was für die Lackschicht der Katheter sehr schädlich ist. Strömender Wasserdampf ist meines Erachtens nach, ungeachtet aller neueren Vorschläge, bisher das beste Sterilisationsmittel für elastische Katheter, weil es sie am wenigsten angreift und am bequemsten ist. Kochendes Wasser ruinirt bei häufigerer Anwendung die Instrumente schnell, und alle Zusätze, wie Ammonium sulfuricum und grosse Kochsalzmengen, welche empfohlen worden sind, um die schädigende Wirkung des kochenden Wassers aufzuheben, reizen gleich dem Formalin, wenn auch nicht so stark wie dieses, empfindliche Schleimhäute. Es kommt hinzu, dass das Formalin die Lackschichten erweicht, während Ammonium sulfuricum sie in nicht allzu langer Zeit hart und unelastisch macht. Von Sublimat-, Carbollösungen u. s. w. wird natürlich die Urethra in noch viel höherem Maasse gereizt: ausserdem vermögen sie nicht einmal das langgestreckte Rohr des Katheterinnern sicher keimfrei zu machen. Will man aber die anhaftenden Partikelchen chemischer Desinfectionslösungen oder der Zusatzmittel zum kochenden Wasser wieder entfernen, so muss man ausser der eigentlichen Kochflüssigkeit noch abgekochtes Wasser ohne Zusatzmittel herstellen und läuft dann Gefahr, bei der Manipulation des Nachspülens die sterilen Instrumente wieder zu inficiren. Aus allen diesen Gründen erscheint mir die Verwendung von Wasserdampf immer noch als die zweckmässigste Methode zur Sterilisation elastischer Katheter, zumal wenn sie mit Hilfe einer so überaus einfachen Vorrichtung, wie der abgebildeten, geübt werden kann. Die sorgsame Sterilisation der elastischen Katheter, die gründliche Desinfection des Orificium externum (mit Sublimatlösung 1,0 : 2000,0) und die Benutzung eines keimfreien schlüpfrigmachenden Körpers (am besten Glycerini puri 63,5, Acid. boric. pur. 9,0, Aq. dest. ad. 75,0) genügen allen Anforderungen, welche man eine rigorose Asepsis zu stellen berechtigt ist.

Die ganze einfache Vorrichtung, welche, wie ersichtlich, einen sehr geringen Raum beansprucht, ist in einer kleinen Segeltuchtasche (Fig. 2) enthalten, leicht transportabel und daher auch in der ambulanten Praxis ohne jede Unbequemlichkeit zu verwenden.*)

*) Der Fabrikant des Apparates ist F. u. M. Lautenschläger, Berlin N., Oranienburgerstr. 54.

Endlich möchte ich noch mit wenigen Worten auf Herrn Casper und das von ihm vorgezeigte „Demonstrations-Cystoskop" zurückkommen. Das Casper'sche Instrument ist nämlich im Wesentlichen — von einigen ganz geringen Aenderungen abgesehen — dasselbe, das ich im vorigen Jahre am 31. Mai auf der „Ausstellung ärztlicher Lehrmittel" demonstrirt habe. Sie haben selbst Gelegenheit, beide Instrumente zu vergleichen. (Demonstration.) Ich habe hier mein Instrument aufgestellt und bitte die Herren, es nachher in Augenschein zu nehmen; daneben finden Sie das Casper'sche Instrument. Der einzige Unterschied ist eigentlich der, dass dort zur seitlichen Ablenkung des Lichtstrahles ein Prisma verwendet worden ist, während ich eine planparallele Glasplatte verwendet habe. Ich gebe auch noch eine Zeichnung meines Instrumentes herum. Einen photographischen Apparat habe ich mit dem Instrumente nicht verbunden, obwohl dies ohne Weiteres möglich wäre, weil ich es für überflüssig halte. Denn das Photographir-Cystoskop von Nitze giebt so vorzügliche Bilder, dass ein Bedürfniss nach dieser Richtung wohl kaum vorliegt. Dagegen bestand ein wirkliches Bedürfniss, zu Lehrzwecken ein cystoskopisches Bild zu erhalten, welches man gleichzeitig einem Anderen zu zeigen vermochte. Diesen Zweck erfüllt mein Instrument, wie Sie sich selbst überzeugen werden, in ausgezeichneter Weise. Ein Vorzug meines Instrumentes gegenüber dem nachgebildeten Casper'schen ist es noch, dass es mühelos gestattet, im gewünschten Moment den seitlichen Tubus auszuschalten, so dass das ganze Licht dem Untersuchenden zukommt, während man im nächsten Augenblick, wenn man Anderen auch das Bild demonstriren will, den seitlichen Tubus wieder einschalten und ihm ein vortreffliches, lichtstarkes Bild des Blaseninnern darbieten kann.

Vorsitzender: M. H.! Ich eröffne die Discussion über functionelle Nierendiagnostik und Fragen allgemeiner Nierenpathologie und bemerke ausdrücklich, dass die Discussion über die Bottini'sche Operation und über Blasensteine erst heute Nachmittag stattfinden kann, nachdem wir die Vorträge über Prostatahypertrophie gehört haben werden.

Herr Casper (Berlin); M. H., ich wollte nur zu dem Vortrag des Herrn Kutner, der zur Discussion steht, ein paar Worte sagen. Herr Kutner hat damit begonnen, dass unsere beiden Instrumente gleich seien, er hat dann aber selbst so viele Verschiedenheiten angegeben, dass ich der Mühe überhoben bin, sie noch einmal hervorzuheben.

Was die Güte der Bilder betrifft, so liefert das bisherige Photographircystoskop ja recht gute Bilder, das schliesst aber nicht aus, dass wir mit dem neuen noch bessere bekommen. Vor Allem werden wir sicherer photographiren können.

66) Herr Clairmont (Wien): „Hypernephrom. — Impfrecidiv in den Bronchiallymphdrüsen."

M. H., ich möchte mir erlauben, Ihnen kurz das anatomische Präparat eines Falles zu zeigen, der in krassem Gegensatz zu dem steht, was Herr Petersen über die Ungefährlichkeit zurückgebliebener, maligne degenerirter Zellen gesagt hat. Es handelt sich allerdings um das Recidiv eines Hyper-

nephroms, nicht um das Recidiv eines Carcinoms, was vielleicht von principieller Bedeutung ist. Aus dem Krankheitsverlauf muss ich Folgendes vorausschicken: Es handelt sich um einen Patienten, der vor 10 Jahren von Billroth wegen eines Hypernephroms der rechten Niere nephrektomirt wurde. Die Operation war schwierig. Namentlich gelang es sehr schwer, den oberen Pol der mit der Umgebung innig verwachsenen Niere zu lösen. Es musste deshalb die zwölfte Rippe resecirt werden. Hierbei wurde die rechte Pleurahöhle eröffnet. So weit ich der Krankengeschichte entnehme, war die Eröffnung nur eine geringgradige und wurde die Pleurahöhle sofort wieder geschlossen. Patient fühlte sich danach $9^1/_2$ Jahre vollkommen wohl. Erst im August dieses Jahres erkrankte er wieder, und zwar unter pulmonalen Symptomen: Haemoptoe, Dyspnoe und Fieber. Ende Februar d. J. suchte er die v. Eiselsberg'sche Klinik in Wien auf. Aus dem klinischen Befunde hebe ich nur hervor, dass über der rechten Lunge Dämpfung constatirt wurde. Das Fieber hielt an. Unsere Diagnose war unsicher. Da aber die Probepunction in der rechten Pleura Eiter ergab, wurden mehrere Rippen resecirt und ein nussgrosser Eiterherd nebst mehreren kleinen Abscesshöhlen eröffnet. Der Zustand des Patienten veränderte sich nach der Operation nicht; es kam drei Wochen später ad exitum. Bei der Section ergab sich der folgende merkwürdige Befund: Die Bronchiallymphdrüsen an der Bifurcation der Trachea waren von einem hühnereigrossen Tumor eingenommen, der in beide Hauptbronchien perforirt war und den rechten Bronchus vollkommen obturirt hatte. In Folge dessen war es zur chronischen Pneumonie der rechten Lunge gekommen. Bei der histologischen Untersuchung erwies sich dieser Tumor als Hypernephrom. — Ich habe vergessen, zu erwähnen, dass der gelegentlich der ersten Operation im Jahre 1893 entfernte Nierentumor nach der histologischen Untersuchung als Adenocarcinom angesprochen wurde. Nun, diese histologische Untersuchung fällt in eine Zeit, da der Begriff des Hypernephroms noch unbekannt resp. eben in der Entwicklung war. Herr Professor Kolisko, der damals die histologische Diagnose stellte, meint, mit Sicherheit annehmen zu können, dass es sich um ein Hypernephrom gehandelt habe.

Es fragt sich nun: Wie konnte das Hypernephrom in den Bronchiallymphdrüsen entstehen, die zu den Nieren keine Beziehungen haben? Ich glaube, diese Frage lässt sich in folgender Weise beantworten: Bei der Entfernung des Hypernephroms vor 10 Jahren wurde die Pleurahöhle eröffnet. Obwohl diese Eröffnung ganz geringfügig war und sofort geschlossen wurde, kam es doch zur Infection der Pleurahöhle mit Hypernephromzellen, die auf dem Wege der Lymphbahn in die Bronchiallymphdrüsen verschleppt und dort deponirt wurden. Diese Zellen entwickelten sich im Laufe von 10 Jahren zu dem jetzt gefundenen Recidiv. Diese Erklärung scheint die geeignetste und sicherste zu sein. Eine Metastasirung des Tumors auf dem Wege der Lymphbahn ist nicht anzunehmen. Ausserdem wissen wir von den Hypernephromen, dass sie in die Blutbahn einbrechen und eher zu Metastasen auf diese Weise führen.

Ich glaube, dieser Fall beweist, dass Geschwulstzellen aus serösen Höhlen in den Lymphstrom aufgenommen und in den zugehörigen Lymphdrüsen deponirt werden können, wo sie sich dann — wahrscheinlich unter

schlechten Ernährungsbedingungen und Wachstumsverhältnissen — ganz allmälig wieder zu einem Tumor entwickeln können (Demonstration).

67) Herr Küttner (Tübingen): a) „Ueber die Lymphdrüsen der Wange und ihre klinische Bedeutung."

b) „Ueber die perforirenden Lymphbahnen des Zwerchfells."

a) M. H.! Ich möchte mir gestatten, Ihnen über weitere Lymphgefässstudien zu berichten, welche von einigem chirurgischen Interesse sind.

Zunächst möchte ich mit wenigen Worten das klinisch und anatomisch Wichtige über die noch nicht gebührend beobachteten Lymphdrüsen der Wange bringen. Auf dieser Tafel (Demonstration) sind sämmtliche Wangendrüsen eingezeichnet, welche bisher von Chirurgen und Anatomen nachgewiesen worden sind. Man findet sie neben der Arteria maxillaris ext. und der Vena facialis ant., und zwar entweder als Glandulae supramandibulares auf der Aussenfläche des Unterkiefers, wo sie wohl als aberrirte Submaxillardrüsen anzusehen sind, oder in der Substanz der Wange selbst etwa auf einer Linie, welche Mundwinkel und Ohrläppchen verbindet. Die letzteren Drüsen sind die wichtigeren; sie liegen auf, seltener unter dem M. buccinator und werden am besten als Glandulae buccinatoriae anteriores et posteriores bezeichnet. Alle diese Drüsen sind zwar inconstant, jedoch keineswegs selten; dagegen sind die hier gelb eingezeichneten Drüsen auf dem Ober- und Unterkiefer (Demonstration) bisher nur je einmal beobachtet worden und daher ohne practische Bedeutung.

Die Wangendrüsen sind Schaltdrüsen, und zwar können sie, wie auf der Tafel ersichtlich, in Lymphbahnen eingeschaltet sein, welche von der äusseren Nase, Lippen, Augen-, Wangen- und Schläfengegend, von der Wangenschleimhaut, dem Zahnfortsatz des Oberkiefers, Parotis, Gaumen und Tonsillen kommen. In der That hat man sie bei den verschiedensten Affectionen der genannten Gegenden betheiligt gefunden.

Was nun die klinische Bedeutung der Wangendrüsen anbelangt, so ergiebt sich dieselbe aus der Thatsache, dass wir an der v. Bruns'schen Klinik in den wenigen Jahren, seit wir darauf achten, bereits 17 Fälle von Wangendrüsenerkrankung beobachtet haben, und dass in der meist französischen Literatur, wie Herr Stabsarzt Dr. Trendel die Güte hatte zusammenzustellen, schon 72 einschlägige Fälle niedergelegt sind. Die Wangendrüsen können acut vereitern und chronisch-entzündlich, specifisch oder nicht specifisch, vergrössert sein, sie können bei malignen Lymphomen erkranken und Carcinomzellen aus der Umgebung auffangen.

Als Ausgangspunkt acuter Entzündung ist am häufigsten die Zahncaries und Parulis beobachtet worden; seltener waren Erysipele, Anginen und Diphtherie oder Parotitis der Ausgangspunkt. Auch chronisch-entzündlicher Vergrösserung lag nicht selten die Zahncaries zu Grunde; besonders häufig — in etwa der Hälfte aller beobachteten Fälle — waren die Drüsen tuberculös, und einmal fand man sie bei einem luetischen Primäraffect der Lippe geschwollen.

Practisch am wichtigsten ist natürlich die Erkrankung der Wangendrüsen beim Carcinom. In nicht weniger als 12 Fällen der letzten Jahre haben wir

sie an der v. Bruns'schen Klinik bei Carcinomen betheiligt gefunden; zum Theil waren sie vollkommen von Krebs durchsetzt, zum Theil nur einfach vergrössert. Das Hauptcontingent stellt das Carcinom der äusseren Nase, bei welchem wir 7 mal Wangendrüsen beobachtet haben; in zweiter Linie kommt das Unterlippencarcinom, welches jedoch in Folge seines Lymphgefässverlaufes nur die supramandibulären Drüsen zu erreichen vermag; die dritte Stelle nehmen die Gesichtscarcinome ein, und nur je einmal wurden Wangendrüsen gefunden, bei einem Carcinom des Zahnfortsatzes vom Oberkiefer und bei einem Krebs der Parotis.

Während bei entzündlichen Affectionen das Uebersehen einer erkrankten Wangendrüse ohne besondere Bedeutung ist, kann es beim Carcinom die Prognose ungünstig beeinflussen. Sehr unangenehme Recidive können von zurückgelassenen Wangendrüsen ausgehen und schwer zu deckende Defecte nach der Exstirpation zurückbleiben. Deshalb soll man bei keinem der genannten Carcinome, besonders nicht bei dem der äusseren Nase und der Lippen, versäumen, die Substanz der Wange und die Aussenfläche des Unterkiefers auf vergrösserte Lymphdrüsen zu untersuchen.

b) Ueber die perforirenden Lymphbahnen des Zwerchfells.

Sodann, m. H., möchte ich kurz die Resultate meiner an 20 menschlichen Leichen angestellten Untersuchungen über die Lymphbahnen des Zwerchfells mittheilen. Auf die zahlreichen anatomischen Details will ich nicht eingehen, sondern nur die den Chirurgen interessirenden Thatsachen bringen.

Die Lymphbahnen des Zwerchfells sind wegen ihrer Wichtigkeit für die Ausbreitung pathologischer Processe schon oft Gegenstand der Discussion gewesen. Im Vordergrund stand die Frage, giebt es perforirende Lymphbahnen, welche eine Verbindung zwischen Bauch- und Brusthöhle vermitteln? Bei Thieren sind diese Bahnen seit längerer Zeit bekannt, beim Menschen wies zwar die klinische Erfahrung auf ihre Existenz hin, doch hat man sie anatomisch noch nicht im Einzelnen nachgewiesen, im Gegentheil, man hat sie neuerdings mit aller Sicherheit geleugnet.

Ich habe nun die Frage zunächst auf dem Wege der physiologischen Injection zu lösen versucht, indem ich lebenswarmen menschlichen Leichen verflüssigte gefärbte Gelatinemasse in die Aushöhlung des Zwerchfells goss und von der Trachea aus mittels Gummigebläses bis zu 2 Stunden künstliche Athmung unterhielt. Der Erfolg war ein vollkommen negativer, ganz im Gegensatz zu wohlgelungenen Versuchen am Kaninchen. So einfach wie beim Thier konnten also die Verhältnisse beim Menschen nicht liegen. Ich bin dann zum gewöhnlichen Injectionsverfahren übergegangen, und dabei hat sich herausgestellt, warum unsere Kenntnisse von den Lymphbahnen des Zwerchfells noch lückenhaft sind. Die Injection ist nämlich, besonders am Bauchfellübergang des Diaphragma ungewöhnlich schwierig.

Die Resultate der Untersuchungen, welche ich an den herumgereichten Präparaten zu controlliren bitte, lassen sich in folgenden Sätzen zusammenfassen:

Beide Zwerchfellflächen, sowohl die obere wie die untere, sind ausserordentlich reich an Lymphbahnen; am Zwerchfellperitoneum liegen sie

sogar in mehreren dichten Geflechten über einander, daher die abnorme Resorptionsfähigkeit gerade dieses Bauchfellabschnittes.

Jede Zwerchfellhälfte stellt ein geschlossenes Lymphgebiet dar insofern, als die eigentlichen Netzwerke nicht von einer auf die andere Seite übergehen. Nur durch einzelne median gelegene Drüsen wird eine gewisse Verbindung hergestellt, und ganz ausnahmsweise einmal tritt einer der abführenden Stämme auf die andere Seite über. Dagegen communiciren die Lymphgefässe des Zwerchfells ausgiebig mit denen des parietalen Peritoneum- und Pleurablattes und gestatten so pathologischen Processen der beiden letzteren, continuirlich auf das Diaphragma überzugreifen.

Besondere Verhältnisse bieten die Abflusswege der Zwerchfelllymphe. Es liegen nämlich, wie hier ersichtlich (Demonstration), die regionären Lymphdrüsen an der Brustfläche ausschliesslich auf der vorderen Hälfte, an der Bauchfläche nur unter der hinteren Hälfte des Diaphragma. Da nun vorderen wie hinteren Drüsen die Lymphe aus fast allen Abschnitten der betreffenden Zwerchfellhälfte zufliesst, so muss ein grosser Theil der abführenden Gefässe, um die Drüsen zu erreichen, das Zwerchfell durchbohren. Es giebt sogar Lymphbahnen — sie sind auf den Tafeln roth gerandet — welche das Diaphragma zweimal durchsetzen, einmal, um von der Bauch- in die Brusthöhle zu gelangen, das zweite Mal, um zu ersterer zurückzukehren. Zahl und Verlauf der perforirenden Gefässe geben diese Tafeln wieder, welche mich wohl einer zeitraubenden Einzelbeschreibung überheben. Man erkennt, dass das Diaphragma nicht nur in der Richtung vom Peritoneum zur Pleura, sondern auch umgekehrt vom Brustraum zum Bauchraum Lymphgefässe durchtreten lässt, ferner, dass auch die feinen Netzwerke der oberen und unteren Zwerchfellflächen vielfach mit einander communiciren.

Daraus ergiebt sich, dass für die Bewegung der Zwerchfelllymphe, da sie in beiden Richtungen erfolgt, der wechselnde Contractionszustand der Diaphragmamusculatur von grösserer Bedeutung sein muss, als die Druckdifferenz zwischen Brust- und Bauchhöhle. Weiter aber ist der sichere Nachweis zahlreicher perforirender Lymphgefässe von Interesse für die Deutung mancher pathologischer Vorgänge. So finden wir, was Herr Körte im vorigen Jahre an dieser Stelle hervorhob, als häufige Begleiterin des subphrenischen Abscesses die gleichseitige Pleuritis, welche, wie auch die Pleuritis nach diffuser eitriger Bauchfellentzündung, meist milderen Charakter trägt als das subphrenische Exsudat. Bei seinem Durchtritt durch das Zwerchfell wird der Eiter gleichsam filtrirt, das Filter sind die perforirenden Lymphgefässe, deren sich die Eitererreger, wie überall, so hier mit Vorliebe zur Weiterbreitung bedienen. Auch die Beobachtung von Maydl und Körte, dass intraperitoneale subphrenische Abscesse zwar seltener in die Brusthöhle durchbrechen als extraperitoneale, dagegen häufiger mit Exsudaten der Pleura einhergehen, steht mit den anatomischen Befunden im Einklang, finden sich doch die reichen Lymphgefässnetze, welche auch ohne Durchbruch die Infection zu übertragen vermögen, nur auf dem „intraperitonealen“ Abschnitt des Diaphragma.

Nun laufen aber die perforirenden Lymphgefässe, wie wir sahen, auch von der Brust- zur Bauchhöhle. Diese Wege dienen wohl ebenfalls der Fort-

leitung von Infectionen, wie Herrn Körte's Fälle von subphrenischem Abscess nach Thoraxempyem schliessen lassen. Dass diese Verbreitung aber so viel seltener beobachtet wird als die umgekehrte, hat seinen Grund in der grossen Widerstandskraft des Peritoneums im Gegensatz zu der leichten Inficirbarkeit der Pleura, ferner in der Einfachheit des Nachweises von Pleuraexsudaten und der schwierigen Diagnose selbst grösserer Bauchhöhlenergüsse, welche klinisch ganz in den Hintergrund treten können gegen die stürmischen Erscheinungen einer Eiterung im Brustraum.

Zum Schluss sind noch die Beziehungen der Lymphgefässe des Zwerchfells zu denen benachbarter Organe zu erörtern. Nach meinen Befunden, welche diese Tafel wiedergeben mag (Demonstration), tritt besonders die Leber in ausgiebige Lymphgefässverbindung mit dem Zwerchfell. Starke Stämme — übrigens schon Mascagni bekannt und an den circulirenden Präparaten gut zu erkennen — verlaufen im Ligamentum falciforme, durchbohren das Diaphragma nahe seiner vorderen Insertion und ziehen, den Vasa mammaria folgend, selten zur rechten, fast immer zur linken Fossa supraclavicularis. Münden sie hier in Lymphdrüsen, wie ich mehrfach beobachtete, so dürfen wir wohl annehmen, dass die bekannten linksseitigen Drüsenmetastasen abdominaler Carcinome in der Oberschlüsselbeingrube häufiger auf diesem directen Wege zu Stande kommen als auf dem Umwege durch die retrovisceralen Drüsen.

Zahlreich sind auch die Lymphbahnen, welche vom Ligamentum coronarium und triangulare der Leber zum Zwerchfell in Beziehung treten. Ein Theil passirt nur die untere Diaphragmafläche, die Mehrzahl aber durchbohrt das Zwerchfell, um in die Lymphdrüsen neben der Vena cava zu münden oder unter der Pleura zu den vorderen Zwerchfelldrüsen zu gelangen. Besonders ist es die rechte Pleura diaphragmatica, unter der und in der die Lymphbahnen sich ausbreiten (Demonstration an Präparaten), und damit hängt wohl auch die Thatsache zusammen, dass bei diffuser, eitriger Peritonitis 5—10 Mal häufiger rechtsseitige als linksseitige Pleuritis beobachtet wird.

68) Herr Stolz (Strassburg i. E.): „Ueber Echinokokken des Schädels".

M. H.! Unter den bis jetzt bekannt gewordenen Fällen von Knochenechinokokken gehören nur vier den Schädelknochen an. In dreien von diesen Fällen war der Parasit in den Stirnhöhlen localisirt. Dieselben boten, durch diese Localisation bedingt, ein recht typisches Krankheitsbild dar, und man muss ihnen deswegen von vornherein unter den Schädelechinokokken eine Sonderstellung einräumen.

In dem vierten Falle entwickelte sich der Parasit an der Schädelbasis, im Körper des Keilbeins oder unter dessen Periost.

Drei der Fälle stammen schon aus der ersten Hälfte des vorigen Jahrhunderts; der vierte wurde anfangs der zwanziger Jahre von Verdalle beschrieben.

Diese Fälle sind von Gangolphe in einer Monographie über Knochenechinokokken schon gesammelt und bearbeitet worden.

Seitdem ist, soweit die Literatur mir zugänglich war*), ein weiterer sicherer Fall nicht hinzugekommen.

Ich kann nun aus der Strassburger chirurgischen Klinik über einen in unserem an Echinokokken so armen Elsass entstandenen Schädelechinokokkus berichten, der von einem Knochen des Schädeldaches ausging, und in dessen klinischem Verlaufe einige bemerkenswerthe Thatsachen die Aufmerksamkeit auf sich lenken.

Anfang Februar dieses Jahres wurde ein 38jähriger Mann vom behandelnden Arzte (Dr. Wertheimer-Rosheim) der Klinik mit folgenden Daten über den bisherigen Verlauf der Erkrankung zugewiesen:

Der Kranke soll bis zu seinem elften Lebensjahre geistig völlig normal und körperlich gesund gewesen sein. Dann traten anhaltende Kopfschmerzen und Schwindelanfälle auf, und Patient erblindete innerhalb einiger Monate vollständig. Ein halbes Jahr nach Beginn der ersten Krankheitserscheinungen bemerkte man, dass sein Schädel übermässig wuchs und sich besonders in seinen vorderen Theilen stark ausdehnte. Diese Grössenzunahme des Schädels soll bis jetzt, wenn auch ganz langsam, fortgeschritten sein. Die Intelligenz soll immer normal geblieben sein. Im 25. Lebensjahre stellten sich epileptische Krämpfe ein. Zeitweise waren dieselben sehr häufig, bis zu zwei und drei in einer Nacht, zu anderen Zeiten stellten sie sich nur alle paar Monate einmal ein. In der letzten Zeit vor der Aufnahme kam es ungefähr alle 14 Tage zu einem Anfall. Vor 4—5 Jahren trat auf den im Ganzen vergrösserten Kopfe zwischen dem linken Stirn- und Scheitelbein, eine ziemlich rasch wachsende, besondere haubenartige Geschwulst auf, welche deutlich fluctuirte. Etwa drei Wochen nach dem Eintritt in die Klinik fiel der Patient während eines epileptischen Anfalls aus dem Bette und verletzte sich dabei die Haut über dieser Geschwulst. Seitdem entleeren sich aus derselben Eiter und Massen von fetziger Haut.

Es konnte dann noch von uns festgestellt werden, dass der Patient kurz nach Beginn der Sehstörung, im Jahre 1876, in der Strassburger Universitäts-Augenklinik längere Zeit in Behandlung gestanden hatte. Es wurde damals dort eine doppelseitige Stauungspapille und Abnahme der Sehschärfe bis auf Fingerzählen in Entfernung von 2 Metern verzeichnet. Im Jahre 1894 hatte Herr Prof. Laqueur nochmals Gelegenheit ihn zu untersuchen. Das Sehvermögen war bis auf Lichtempfindung aufgehoben. Beiderseits bestand eine deutliche Atrophia nervi optici bei erhaltener Pupillenreaction.

An dem Kranken fiel bei der Aufnahme sofort der nach allen Richtungen, besonders aber im Stirntheil vergrösserte Schädel auf. Es traten auf ihm einige Buckel besonders hervor (vergl. Fig. a, b). Aus einer auf dem Scheitel gelegenen 5 cm langen Wunde mit eitrig infiltrirten Rändern entleerte sich bei Druck auf die Umgebung reichlich Eiter, der mit zahlreichen grösseren und kleineren z. Th. geplatzten Hydatidencysten untermischt war. An den Augen

*) Estèves (Le Progrès médical 1899. No. 51 u. 1902. No. 7) erwähnt einen Fall von Herrera Vegas, in welchem der Echinokokkus in einem Schädelknochen seinen Sitz gehabt haben soll. Das Original konnte ich nicht erhalten.

bestand andauernder Nystagmus. An den Hirnnerven war nichts Besonderes nachzuweisen. Die Organe waren gesund.

Der Patient kam fiebernd und mit heftigen Kopfschmerzen in die Klinik. Sein Allgemeinbefinden verschlechterte sich zusehends: operatives Eingreifen wurde am dritten Tage nach der Aufnahme unbedingt nöthig (Professor Madelung).

Die Hautwunde wurde nach beiden Seiten hin ausgiebig erweitert. Man gelangte zunächst in eine zwischen Kopfhaut und Knochen gelegene Höhle, aus der an Eiter und Blasen wohl 400 ccm ausgeräumt wurden. Nun traf man auf einen quergestellten Defect im Schädel, der 16 cm lang und bis 5 cm

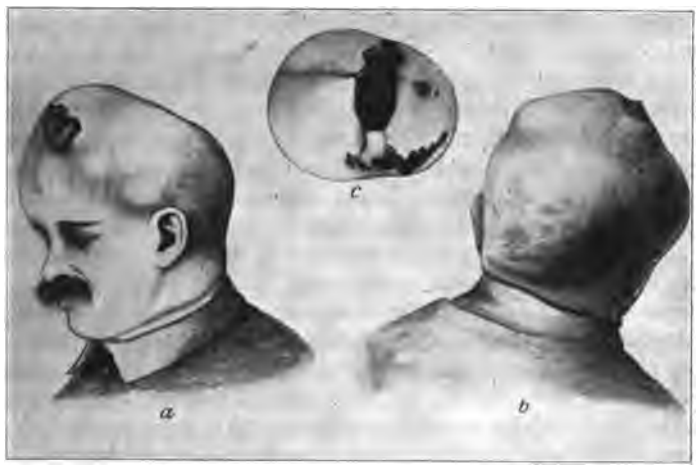

breit war. Durch von beiden Seiten vorspringende Knochenspitzen war er in einige mehr rundliche Abtheilungen getheilt. Der ganze obere Theil des Schädelinneren war gleichfalls mit Echinokokkenmassen angefüllt. Nach Entfernung derselben — ihre Masse betrug annähernd $^3/_4$ Liter — erschien in der Tiefe der weiten Höhle das Gehirn, wohl etwas abgeplattet, aber sonst von normaler Gestalt und überall von verdickter Dura bedeckt. Am linken Stirnbein und in der rechten Schläfengegend fühlte der tastende Finger noch weitere kleine Knochendefecte.

Während 18 Tagen nach der Operation ging es dem Kranken recht gut. Er war frei von jeglichen Gehirnsymptomen. Fieber bestand nicht mehr. Nekrotische Massen und Reste von Echinokokkenblasen stiessen sich von der Duraoberfläche ab und überall schossen gute Granulationen auf.

Am 19. Tage post operationem, zum ersten Male seit der Aufnahme, trat ein epileptischer Anfall auf, dem sich bald mehr, sich immer häufiger wiederholende Anfälle anschlossen. Der Pat. wurde völlig bewusstlos. Die Körpertemperatur stieg allmälig auf 39,5° und 2 Tage darauf trat der Exitus ein.

Fig. c giebt die bei der Autopsie abgehobene Schädelcalotte wieder.

Ausser dem grossen Defecte, der bei der Operation nur durch das Abtragen einiger vorspringender Knochenspitzen vergrössert worden war, findet sich ein zweiter recht ausgedehnter Defect im Bereiche des rechten Stirn- und Schläfenbeins und ein kleinerer vorn nahe der Stirnnaht. Die Ränder dieser Defecte waren fast überall scharf. Es fand sich an ihnen nirgends Knochenneubildung vor. Die Diploë enthielt keine parasitären Cysten.

Das Gehirn selbst bot das Bild eines ziemlich beträchtlichen Hydrocephalus internus. Als bemerkenswerther Befund wurde in dem rechten Stirnlappen noch eine über nussgrosse, mit fast klarer Flüssigkeit gefüllte Höhle eröffnet, deren Wandung von einer pyogenen Membran ausgekleidet war. An den übrigen Organen fanden sich keine nennenswerthen Veränderungen, speciell nirgends weitere Echinokokkenblasen vor.

Handelte es sich nun thatsächlich um einen Echinokokkus der Schädelknochen?

Zuerst aber noch ein Wort über die Art des Echinokokkus.

Bekanntlich soll, entgegen den Befunden in den übrigen Organen im Knochensystem die multiloculäre Form des Blasenwurms häufiger vorkommen als die hydatidöse. Meist durchsetzen zahlreiche, räumlich zuweilen von einander ziemlich getrennt liegende Blasen den Knochen. Oft trifft man die Spongiosa von kleinen und kleinsten Bläschen dicht durchsetzt. Davon war im vorliegenden Falle nichts nachzuweisen. Es handelte sich ohne Zweifel um einen Fall von Echinococcus hydatidosus.

Derselbe hatte, so kann man wohl annehmen, bei seinem Wachsthum die Dura unverletzt nach unten gedrängt, dann das Schädeldach nach oben usurirt, und war, wenigstens soweit aus der Krankengeschichte zu schliessen ist, erst nach Jahren unter die Kopfschwarte durchgebrochen. Fraglich wird es bleiben, ob die Cyste sich zuerst in der Knochensubstanz ansiedelte, oder ob sie zwischen Dura und Knochen, also subperiostal ursprünglich ihren Sitz hatte. Für die letztere Annahme spricht bei dem so langsamen, über 27 Jahre sich erstreckenden Verlaufe der Umstand, dass er zuerst nach innen vom Schädel wuchs, diesen allmälig ausweitete und erst viel später nach aussen durchbrach.

Dieser Durchbruch kam in grösserer Ausdehnung offenbar erst zu Stande, als vor vier Jahren die distincten Tumoren sich auf dem Schädel zeigten.

Auffallend gut wurde, im Anfange wenigstens, die durch die Operation erfolgte plötzliche Entlastung des Gehirns ertragen, das ja in seiner ganzen Convexität, allerdings von einer sehr verdickten Dura mater bedeckt, frei zu liegen kam. Die allmälige Anpassung des Gehirnes an vorausgegangene Druckschwankungen, welche nach der Usur der Schädelkapsel in so grosser Ausdehnung leicht Platz greifen konnten, mag auch hierbei eine Rolle gespielt haben.

Ueber die Ursache des Todes, der unerwartet nach fast 3 wöchigem gutem Befinden erfolgte, ist man ebenfalls nur auf Vermuthungen angewiesen. Es ist immerhin möglich, dass die so ausgedehnte Entlastung des Gehirns, wenn sie auch anfänglich keine Erscheinungen machte, auf die Dauer doch nicht ertragen wurde.

Ueber die Bedeutung und Entstehungsweise der Cyste des Stirnlappens

hat auch die mikroskopische Untersuchung keinen endgültigen Aufschluss gegeben. Sicherlich war dieselbe nicht parasitären Ursprungs.

Betreff des Auftretens der Erkrankung im jugendlichen Alter des Individuums sei bemerkt, dass auch in den übrigen Fällen von Schädelechinokokken der Beginn der Krankheit in die frühe und früheste Jugend zurückreicht. Einmal traten die ersten Symptome im zweiten, einmal im dritten, ferner im 6. und 12. Lebensjahre auf; in meinem Falle, wie schon gesagt, im elften*).

Ausgezeichnet ist dieser Fall vor den übrigen durch seinen sehr langsamen Verlauf und die relativ geringen psychischen Symptome, die ihn begleiteten. Vom Beginn der ersten Krankheitserscheinungen bis zum Ableben waren 27 Jahre verflossen und dabei hatte trotz der weitgehenden Veränderungen im Schädelinneren bis in die letzte Zeit die Intelligenz des Kranken nicht nennenswerth gelitten.

Discussion:

Herr Kredel (Hannover): M. H., da diese Fälle so selten zu sein scheinen, möchte ich nur ganz kurz hinzufügen, dass ich ebenfalls bei einem Kinde von 10 Jahren einen Echinokokkus operirt habe, der die Schädelbasis einnahm, die Schläfenbeinschuppe perforirt hatte und sich in mehreren Buchten tief in die Felsenbeingegend hinein erstreckte. Nach zwei Operationen innerhalb einiger Monate kam es zur völligen Heilung.

69) Herr Ettlinger (Frankfurt a. M.): „Ein Fall von idiopathischer Oesophagus-Dilatation." Mit Demonstrationen.

M. H.! Ich möchte Ihnen ein Präparat von idiopathischer Oesophagus-Dilatation demonstriren, das mir aus doppelten Gründen der Demonstration werth erscheint, einmal, weil pathologisch-anatomische Präparate dieser Krankheit nicht allzu häufig zur Beobachtung kommen, und dann, weil es mir in meinem Falle geglückt ist, die Kranke fast sieben Jahre durch eine Magenfistel zu erhalten.

Ich will gleich hinzufügen, dass die Diagnose intra vitam nicht gestellt wurde.

Es handelte sich um eine 36jährige Patientin, welche seit ungefähr einem Jahre Beschwerden beim Schlucken hatte. Schon im October 1895 waren Perioden von Erbrechen aufgetreten, bei denen jede Nahrung ohne intensive Nausea erbrochen wurde; dabei hatte die Kranke das Gefühl von Druck in der Magengrube, als ob die Speisen da stecken blieben; stärkere Schmerzen waren nicht vorhanden. Die erste genaue Untersuchung fand im April 1896 statt; es ergab sich: Leib stark eingesunken, Magen und Därme leer, kein Tumor zu fühlen. Die weiche Magensonde leicht einzuführen; ca. 30 cm von den Zähnen entfernt, stösst man auf einen Widerstand, der jedoch leicht zu überwinden ist, so dass die Sonde in den Magen dringt; der Magen selbst ist leer. Beim

*) In dem zweifelhaften Falle von Herrera Vegas handelte es sich um einen 14jährigen Jungen.

Herausziehen der Sonde ebenso wie beim Einführen entleert sich in der Höhe des Widerstandes durch Würgen eine ziemlich grosse Menge weisslich-trüber Flüssigkeit, in welcher fast unverdaute Nahrungsbestandtheile sich befinden. Das Spülwasser klärt sich sehr rasch: die erbrochenen Massen sind ähnlich den ausgeheberten, Salzsäure lässt sich in denselben nicht nachweisen. Der Magen lässt sich nicht aufblasen, die Luft entweicht sofort unter lauten Ructus. Unter achttägiger Behandlung mit der Sonde und kleinen Dosen Morphium bessert sich der Zustand sehr rasch; Patientin hört auf zu brechen und nimmt wieder Nahrung zu sich, wobei sie sich sehr rasch erholt. Ende Juli 1896 wiederholt sich der Zustand in noch höherem Grade; die angewandte Behandlung blieb vollkommen erfolglos, auch eine Ernährung per rectum war nicht durchzuführen. Die Kräfte nahmen sehr rasch ab, es traten schwere Inanitionszustände und Delirien auf: es bestand Anurie, die dadurch bedingt war, dass kein Tropfen Flüssigkeit die verengte Stelle im Oesophagus passirte. Auch die harte Sonde gelangt nicht in den Magen. Man hatte beim Einführen das Gefühl, als ob man sich in einer weiten Höhle oberhalb der Cardia befände. In diesem Zustande und bei einem Körpergewicht von 32 kg machte ich am 4. August 1896 die Gastrostomie nach der von Kader angegebenen Methode. Die Patientin erholte sich ganz ausgezeichnet und hatte bereits vier Monate nach dem Eingriff ihr Körpergewicht auf 72 kg erhöht. Im Jahre 1901 erkrankte Patientin an Gelenkrheumatismus, ein Jahr später an Pleuritis; langwierige schwere Bronchitiden machten schliesslich im April 1903, also fast sieben Jahr nach Anlegung der Magenfistel und nachdem sie bis in die letzte Zeit in einem leidlichen Ernährungszustande sich befunden hatte, ihrem Leben ein Ende. Während dieser ganzen Zeit musste die Ernährung durch die Fistel erfolgen, da sich der normale Schluckmechanismus in keiner Weise wieder herstellte. So oft die Patientin auf normalem Wege Speisen zu sich zu nehmen versuchte, trat das Oppressionsgefühl auf und die aufgenommene Nahrung wurde sofort wieder erbrochen. Auch die Einführung der Sonde in den Magen war nicht möglich, immer stiess man an der genannten Stelle auf einen unüberwindlichen Widerstand. Da Patientin sich jedoch vollständig wohl fühlte und mit der Ernährungsweise zufrieden war, verweigerte sie eine energische retrograde Sondenbehandlung.

Die Obduction, die ebenso wie die noch näher zu beschreibenden mikroskopischen Präparate von dem Assistenten des Frankfurter pathologischen Instituts, Herrn Dr. Mönckeberg, ausgeführt und hergestellt wurden, ergab folgenden Befund:

Etwa am Uebergang des oberen ins mittlere Drittel des Oesophagus beginnt eine spindelförmige Erweiterung desselben, die ihre grösste Weite zwischen mittlerem und unterem Drittel und ihr Ende an der engen Cardia findet. Die Schleimhaut zeigt in dieser Ampulle ein Aussehen, das dem Etat mammelonné des Magens ähnelt. An der Vorderseite oben findet sich ein kleines, trichterförmiges Tractionsdivertikel. Die Schleimhaut an der Cardia ist völlig normal, ebenso der Uebergang vom Platten- in Cylinderepithel. Die ganze Länge der Speiseröhre von den Aryknorpeln bis zur Cardia beträgt

22 cm. Die Erweiterung beginnt 9 cm unterhalb der Aryknorpel und erreicht 15 cm unterhalb derselben ihren grössten Umfang, nämlich 10 cm.

Ueber die mikroskopischen Präparate ist Folgendes zu bemerken:

Es wurden Längsschnitte aus der Parthie der grössten Erweiterung und aus der Cardia angefertigt. Bei ersteren ist das Epithel nirgends vorhanden; frei an der Oberfläche liegt überall das stratum proprium mucosae. In diesem verlaufen zahlreiche quer- und längsgetroffene Blutgefässe, die prall gefüllt sind und um welche herum dicht gedrängt Rundzellen liegen. Die längsgetroffene Muscularis mucosae wird auseinander gedrängt durch Blutgefässe und Rundzelleninfiltrationen, so dass sie im Ganzen verbreitert erscheint. Die Submucosa wird gebildet durch straffes, ziemlich kernarmes Bindegewebe, das eine die Norm weit übertreffende Breite zeigt. In dem Bindegewebe liegen grössere und kleinere, ebenfalls prall gefüllte Gefässe, um die herum und in deren Scheiden zahlreiche, meist einkernige Rundzellen vom Typus der Lymphocysten, angehäuft sind. Die quergetroffene Ringmuscularis ist ebenfalls verbreitert, die Muskelbündel wieder stellenweise durch Bindegewebe auseinandergedrängt. Die Längsmusculatur zeigt an einzelnen Parthien eine schwielenartige Durchsetzung von Bindegewebe, das stark entzündlich infiltrirt ist.

Bei dem Längsschnitt aus der Cardia sieht man, dass am untersten Theil des Oesophagus, entsprechend dem makroskopischen Befund, das Epithel auf eine kleine Strecke erhalten ist und ausser einer Desquamation der obersten Zelllager keine Veränderungen zeigt. Am Uebergang in den Magen fehlt es wieder. Hier sind von der Mucosa nur einzelne Drüsenschläuche mit zum Theil gut erhaltenen Zellen nachzuweisen, die in dem aufgelockerten und entzündlich infiltrirten Stratum proprium liegen. Die übrigen Wandschichten zeigen hier an der Cardia keine Veränderung in ihrem Dickenverhältniss. Dagegen sieht man, namentlich bei Lupenbetrachtung nach dem Oesophagus hin eine schnelle Zunahme der Dicke sämmtlicher Wandschichten, die im übrigen die im ersten Präparat beschriebenen entzündlichen Veränderungen aufweisen.

Es handelt sich also an der Cardia lediglich um eine oberflächliche Entzündung der Mucosa, während im Oesophagus chronisch entzündliche Processe alle Wandschichten durchsetzen und die musculären Bestandtheile eine Hypertrophie zeigen.

Die Frage nach der Aetiologie dieser äusserst interessanten Erkrankung ist vielfach aufgeworfen, aber bis zum heutigen Tage von keiner Seite ganz einwandsfrei beantwortet worden.

Es würde zu weit führen, diesen Punkt hier eingehend zu besprechen, ich möchte nur des Zusammenhangs halber und mit Rücksicht auf meinen Fall die bekanntesten Ansichten, ohne zu der einen oder anderen Stellung zu nehmen, kurz zusammenfassen.

Während v. Mikulicz, Meltzer, Leichtenstern, Rumpel, Gregersen u. A. einen chronischen Cardiospasmus, wahrscheinlich auf nervöser Basis als das primäre Leiden ansehen und die Erweiterung der Speiseröhre als Stauungsektasie auffassen, glauben Zenker, Rosenheim u. A., dass zu-

nächst eine Atonie im Oesophagusschlauch bestehe, dass diese schliesslich zur Ektasie führe und dass der Spasmus der Cardia, eine secundäre Erscheinung, veranlasst werde durch Reize, die von der Schleimhaut der ausgebuchteten Parthie ausgehen. Rosenheim beruft sich auf die Thatsache, dass anatomische Stricturen der Speiseröhre, gutartige und maligne, nur relativ selten erheblichere Ektasieen des Oesophasus oberhalb der verengten Stelle zur Folge haben.

Inwieweit die von Fleiner und Mehnert vertretene Ansicht einer Entwicklungshemmung, die Betheiligung der Enteromeren bei der Entstehung der Speiseröhrenektasie in Betracht kommt oder, ob die neuerdings von Strauss angeführten Momente postfoetaler Entwicklungsstörungen in der Pathogenese der Erkrankung Bedeutung haben, kann ich nicht entscheiden.

Was meinen Fall anbelangt, so möchte ich unter Berücksichtigung des makroskopischen, vor Allem aber des histologischen Befundes doch mehr der Ansicht mich zuneigen, dass der Cardiospasmus in der Erkrankung das primäre Symptom gewesen sein dürfte. Insbesondere die ausgeprägte Hypertrophie der Muscularis glaube ich, analog der Hypertrophie der pars pylorica des Magens bei Pylorusstenose, als eine Arbeitshypertrophie deuten zu müssen, entstanden durch das Bestreben, den Cardiospasmus zu überwinden und die Speisen in den Magen durchzudrücken. Allerdings bleibt es auffällig, dass bei fast siebenjähriger, ausschliesslicher Ernährung vom Magen aus die Hypertrophie sich nicht zurückgebildet hat; ob vielleicht auch im unthätigen Oesophagus Muskelbewegungen stattfinden und ob diese bei dauerndem, completem Spasmus der Cardia eine bereits vorhandene Hypertrophie erhalten können — all das sind Fragen, die nach unseren heutigen Kenntnissen der Pathologie und Physiologie des Oesophagus noch nicht genügend zu beantworten sind.

Zum Schluss noch einige Worte über die Therapie:

Die Diagnose „idiopathische Oesophagusdilatation" war intra vitam nicht gestellt worden; ich musste mich, als ich die Patientin zur Behandlung erhielt, angesichts der hochgradigsten Inanition und der unmittelbarsten Lebensgefahr zu einem sofortigen operativen Eingriff entschliessen; in meinem Fall war also die Gastrostomie in der That nur das ultimum refugium zur Vermeidung des Hungertodes. Aber nicht immer liegen die Fälle so verzweifelt; man wird dann, besonders wenn die Krankheit erkannt ist und die Ernährungsverhältnisse noch relativ befriedigen, mit Elektrisation des unteren Oesophagusabschnittes, mit Bougirung, Sondenernährung, Reinigungen resp. Auswaschungen der Speiseröhre Versuche machen, den Zustand zu bessern.

Sowie aber nennenswerthe Schwierigkeiten bei der Sondenbehandlung sich ergeben und insbesondere der Kräftezustand der Kranken zu Besorgnissen Veranlassung giebt, so sollte man, meine ich — und hier fasse ich auch andere Stenosen des Oesophagus, gutartige und maligne mit ein — mit der Anlegung einer Magenfistel nicht zu lange säumen.

Denn, abgesehen davon, dass eine nachträgliche, methodisch durchgeführte Sondenbehandlung, sowohl von der Speiseröhre als retograd vom Magen aus unter Umständen sogar eine baldige Schliessung der Fistel gestattet, so hebt eine gut functionirende Magenfistel — und darauf kommt es doch in erster

Linie an — rasch den Ernährungszustand und schafft durchaus keine so desperaten Verhältnisse, wie sie häufig geschildert werden.

Wenn ich noch einmal auf meinen Fall recurriren darf, so hatte die Patientin trotz Magenfistel ihre volle Lebensfreudigkeit wiedergewonnen und war mit ihrem Zustand derart zufrieden, dass sie von allen Versuchen, eine Ernährung per vias naturales zu ermöglichen, nichts wissen wollte. Ich verfüge aber ausserdem über eine ganze Anzahl von Fällen, auch bei Carcinom des Oesophagus, wo die Gastrostomie den Kranken ein recht erträgliches Dasein bereitet hat. Ich wende regelmässig die Kader'sche Methode an, die leicht auszuführen ist, functionell durchweg gute Resultate liefert und den Vortheil hat, in unmittelbarem Anschluss an den Eingriff mit der Ernährung beginnen zu können.

70) Herr Wullstein (Halle): „Eine neue Operationsmethode des Caput obstipum.“ (Mit Krankenvorstellung.)

Nach einer kurzen Erwähnung der bisher üblichen Operationsverfahren bei Caput obstipum geht Vortragender zur Beschreibung einer von ihm bisher in 6 Fällen angewandten neuen Operationsmethode über. Er will dieselbe in allen jenen Fällen angewandt haben, wo ausser dem Caput obstipum noch ein Collum obstipum vorhanden ist, und wo das letztere eine so lange orthopädische Nachbehandlung erfahren würde, bis unter dem ständigen Redressement der orthopädischen Apparate oder sonstiger orthopädischer Maassnahmen eine anatomische Umbildung der Wirbel- und Zwischenwirbelscheiben stattgefunden haben würde. Vortragender geht dabei so vor, dass er zuerst den contracten Muskel durchschneidet resp. partiell exstirpirt und damit das Caput obstipum behebt, die Beseitigung des Collum obstipum aber nach der nun möglichen Mobilisirung der Halswirbelgelenke durch Verkürzung des Antagonisten des contracten M. sternocleidomastoideus, d. h. durch Verkürzung des anderen enorm gedehnten M. sternocleidomastoideus herbeiführt.

Dabei soll je nach der Längendifferenz der beiden Muskeln die Verkürzung 4—8 cm betragen; die Verkürzung selbst aber soll, um auch dem unteren Theil des Muskels die Innervation und damit die Contractionsfähigkeit zu wahren, möglichst nicht durch Resection, sondern durch Schlingenbildung oberhalb des getheilten Verlaufes des Muskels und unterhalb der Eintrittsstelle des Nervus accessorius oder durch Amputation des freigelegten unteren Endes des Muskels vorgenommen werden.

Dass man durch diese Verkürzung ein Caput obstipum der anderen Seite bewirkt, ist nicht zu befürchten.

Vortragender spricht die Hoffnung aus, dass diese Methode in schweren und veralteten Fällen, vielleicht gerade auch bei Recidiven Nachahmung findet.

Discussion:

Herr Jaffé (Posen): M. H.! Ich stimme mit Herrn Wullstein vollkommen darin überein, dass nach schwerem Caput obstipum ein voller Erfolg durch die blosse Durchschneidung nicht sehr leicht zu erzielen ist; aber ich glaube doch, dass Herr Wullstein mit seiner heutigen Methode einen relativ

complicirten Eingriff empfohlen hat, und ich weiss eigentlich nicht, warum Herr Wullstein in schwereren Fällen nicht dazu übergegangen ist, die Mikulicz'sche Methode der partiellen Exstirpation des verkürzten und degenerirten Muskels zu machen. Ich habe diese Methode oft angewandt und bin noch über die Empfehlung des Erfinders hinausgegangen, indem ich sie auch in mittelschweren Fällen geübt habe, während Mikulicz sie nur für schwere angegeben hat. Ich habe ausgezeichnete Erfahrungen damit gemacht und kann nur sagen, dass es kaum Fälle giebt, die auf diese Weise nicht curirbar sind, und zwar sind sie curirbar ohne schwierige orthopädische Nachbehandlung. Auf den Vorwurf, dass kosmetische Fehler zurückbleiben, möchte ich kein grosses Gewicht legen. Eine ganze Anzahl von Kindern, die ich in dieser Weise operirt habe, ist in der Zwischenzeit herangewachsen, ohne erheblichere kosmetische Störungen aufzuweisen.

Herr Riedel (Jena): Ich möchte nur eine kurze Notiz über dieses Capitel machen. Der Herr Redner erwähnte vorhin die stumpfe Durchtrennung des Musculus sternocleidomastoideus. Ich habe mich verführen lassen, das auch einmal zu machen, und habe dasselbe erlebt, was der Arbeiter erlebte, von dem ich gestern erzählt habe, dass er nach einer heftigen Action seines Musc. brachialis internus einen Knochenwulst am Humerus bekam; in ähnlicher Weise bekam ein Kind mit Caput obstipum unter unseren Augen, nachdem ich die subcutane Durchreissung des Sternocleidomastoideus gemacht hatte, eine Wucherung an der Clavicula, diese ist dann später bei der blutigen Durchschneidung des Sternocleidomastoideus glücklich beseitigt worden. Da sah ich, dass das Kind mehrere Knochengeschwülste im unteren Theil des Sternocleidomastoideus bekommen hatte. Ich möchte das nur mittheilen, um vielleicht andere Herren davon abzuhalten, den Musc. sternocleid. subcutan nach Lorenz zu durchreissen.

71) Herr Riedel (Jena): „Die Behandlung des Kryptorchismus". Mit Vorstellung eines Patienten.*)

Discussion:

Herr Heidenhain (Worms): Ich wollte Herrn Riedel fragen, ob sich in dem vorgestellten Falle der Hoden, wenn auch vielleicht mit Mühe, bis vor den äusseren Leistenring herabdrängen liess.

Herr Riedel (Jena): M. H.! Er lag oberhalb des Leistenringes, nur beim Husten rückte er so ein bischen nach unten. Selbstverständlich ist das die Cardinalfrage. Die Grenze unserer Thätigkeit ist gesetzt durch die Verkürzung. Wenn die Gefässe zu sehr verkürzt sind, also wenn der Hode ganz hoch steht, so wird selbstverständlich dieses Verfahren auch nicht sufficient sein. Hier war es ein leidlich günstiger Fall, andere Fälle, die ich operirt habe, lagen ungünstiger.

Herr Heidenhain (Worms): Ich habe nämlich eine Reihe von recht günstigen Erfahrungen über Behandlung des Leistenhodens mit einem Bruch-

*) S. Grössere Vorträge und Abhandlungen. Theil II.

bande gemacht. Lässt sich bei Kindern der Hoden bis vor den äusseren Leistenring herabziehen, wenn auch mit Mühe, so lässt er sich dort erhalten, wenn man über ihm ein Leistenbruchband anlegt, welches mit seiner Pelotte etwas nach abwärts federt. Es steigt dann der Hoden im Laufe von ein bis zwei Jahren vollständig in das Scrotum hinab. Die Erfolge sind regelmässige gewesen. Ich habe einmal eine Dissertation darüber schreiben lassen. Im Ganzen habe ich, denke ich, etwa ein Dutzend Fälle so behandelt. Ich habe sogar gesehen, dass in der Pubertätszeit die begleitende Hernie, der offene Processus vaginalis, noch unter dem Bruchband völlig ausgeheilt ist. Für Leute jenseits der Pubertät ist das Verfahren kaum mehr verwendbar.

Herr Fritz König (Altona): M. H.! Ich habe, als ich noch Assistent an der Bergmann'schen Klinik war, ungefähr 11 Fälle*) — ich weiss die Zahl nicht mehr genau — nach dem Verfahren von Herrn Riedel operirt, mit einer Modification: ich habe, wie Riedel, den Leistencanal gespalten und oben die Vasa spermatica, die ja am meisten anspannen, langgezogen, so weit es ging. Dann habe ich die Arteria und Venae epigastricae internae, die ja am Rande des inneren Leistenringes liegen, isolirt, durchschnitten und die hintere Fascie nach der Mitte zu ebenfalls bis in die Höhe des pecten pubis durchschnitten. Wenn man das gemacht hat, so ist man im Stande, dem Samenleiter, der ja vom Beckeninneren herum um die Vasa epigastrica zieht, eine gerade Richtung zu geben — (demonstrirend): die Gefässe laufen hier, hier habe ich durchschnitten, um diesen Weg abzukürzen. Den Samenstrang kann man jetzt, anstatt dass er so im Winkel läuft, direct über die Beckenwand herüber laufen lassen. Man spart also diesen Weg von hier bis dort hin; man kürzt ihn ab und dadurch wird der Samenstrang auch etwas länger. Damit habe ich damals eine ganze Anzahl guter Erfolge gehabt.

Herr von Bramann (Halle): M. H.! In einer grossen Anzahl von Fällen genügt ja doch eine Bruchbandpelotte, die gabelartig geformt ist, wie es Herr Heidenhain schon empfohlen hat, um den Hoden herunterzudrängen und ihn dauernd nach unten unberührt von der vorderen Leistenöffnung zu halten. Selbstverständlich wird dabei durch den Druck der Pelotte ebenso wie bei jedem angeborenen Bruch die vorhandene Bruchpforte verschlossen.

Was den operativen Eingriff betrifft, so hat sich ja das Verfahren, wie es Hahn zuerst angewandt hat und welches auch ich wiederholt ausgeführt und in dem Lehrbuch von Bergmann-Mikulicz ausführlich beschrieben habe, durchaus bewährt in den Fällen, wo man den Hoden sehr leicht herunterbekommt und in welchen nach Isolirung des Samenstranges und circulärer Durchtrennung der denselben als Fortsetzung der Fascia transversa einhüllenden festen Bindegewebsschicht die Gefässe sich so weit dehnen und strecken lassen, dass man, ohne ihre Continuität aufzuheben, den Hoden bis vor den Leistenring herunter bringen kann. Nun giebt es aber eine Anzahl von Fällen, wo das nicht gelingt, wo eine angeborene Verkürzung der Gefässe gleichzeitig die Ursache des unvollständigen Descensus

*) (Nur 8, und zwar 7 in Berlin, 1 in Altona operirt. Nachträgliche Correctur nach den aus dem Jahre 1898 stammenden Notizen. K.)

ist, und in solchen Fällen wird es kaum jemals gelingen, mit dieser Methode den Hoden bis auf den Grund des Scrotums zu dislociren. In allen übrigen Fällen aber, wo der Hoden sich überhaupt vor die vordere Leistenöffnung bringen lässt, gelingt das Verfahren der Fixation nach dem Scrotum hin ohne erhebliche Schwierigkeit, zumal bei Anwendung der von mir empfohlenen Etappennaht. Unter allen Umständen verdient die Ausführung der Orchidopexie in den oben erwähnten Fällen zweifellos den Vorzug vor der Methode, welche den unvollständig herabgestiegenen Hoden durch bruchbandähnliche Bandagen am weiteren Herabsteigen zu verhindern, resp. ihn im Bereich des Leistencanals zurückzuhalten sucht. In diesen Fällen ist die Atrophie des Hodens unausbleiblich.

72) Herr Riese (Britz): „Zur Klinik der subcutanen Nierenverletzungen.“ Mit Demonstration einiger Präparate*).

Discussion:

Herr Körte (Berlin): M. H.! Ich habe für den Vortrag des Herrn Collegen Riese die Fälle von subcutanen Nierenrupturen zusammengestellt, die ich in 13 Jahren im Krankenhause Am Urban beobachtet habe, und die allerdings ein etwas anderes Bild geben. Man sieht, dass die Fälle eben verschiedenartig sind. Es sind im Ganzen 31 Fälle, davon sind 26 geheilt und 5 gestorben. Es waren 19 isolirte Nierenrupturen, d. h. solche, bei denen anderweite schwere Verletzungen nicht zu finden waren. Diese sind alle geheilt. 12 Rupturen boten anderweite schwere Complicationen dar, wie Leber-, Schädel- und andere Knochen-Verletzungen. Die Patienten mit isolirten, nicht complicirten Nierenrupturen kamen, wie gesagt, alle durch, und von denen mit Complicationen, 12 an der Zahl, wurden 7 geheilt, während 5 starben. Die 31 Nierenrupturen waren veranlasst 14 Mal durch Sturz oder Fall. Es ist anzunehmen, dass die grössere Menge von diesen indirecter Natur waren, obwohl es in einzelnen Fällen nicht ausgeschlossen ist, dass der Patient beim Fallen auch mit der Nierengegend aufgeschlagen ist. Durch directe Verletzung, Hufschlag, Ueberfahren, Quetschung waren die übrigen 17 hervorgerufen. Die Behandlung ist nur exspectativ gewesen in 27 Fällen, und ich habe darunter schwere Fälle gehabt, d. h. solche, wo ein sehr starker, perinephritischer Bluterguss sich befand, wo die Leute gefiebert haben und wo ich nur deswegen mit der Operation gezögert habe, weil der Zustand der Patienten mir ein aseptischer zu sein schien, d. h., die Leute hatten eine gute Zunge und hatten keine schweren Allgemeinerscheinungen. Nachdem ich es einmal in einem Falle, wo ich mich wegen der Schwäche des Patienten nicht gleich zur Operation entschliessen wollte, gesehen hatte, dass der Patient, nachdem er einige Tage hoch gefiebert hatte, spontan genas, bin ich mit der Operation sehr zurückhaltend geworden. Ich habe im Ganzen 4 Fälle operirt, einmal Nierenruptur bei Nierenstein. Der Mann hatte trotz seines Nierensteins sich stark körperlich angestrengt. Dabei war die Niere hart am Nierenbecken

*) S. Grössere Vorträge und Abhandlungen. Theil II.

über dem Stein aufgerissen. Vermuthlich hat schon vorher eine geringe Pyonephrose bestanden. Bei der Aufnahme fand sich eine retroperitoneale Phlegmone, die eben anfing, auf das Bauchfell überzugehen, so dass bereits Symptome von Bauchfellreizung zu constatiren waren; in Folge dessen habe ich dem Manne die Niere entfernt und er ist genesen. Zwei Mal wurde wegen Verdachts auf Blasenruptur operirt. Es zeigte sich dann bei der Operation, dass keine Blasenruptur bestand, sondern eine subcutane Nierenruptur. An der Niere habe ich nichts gemacht, den retroperitonealen Bluterguss habe ich der Resorption überlassen. Beide Fälle sind geheilt. Dann habe ich viertens einen Patienten wegen traumatischer Peritonitis laparotomirt. Es fanden sich Rippenbrüche, Leber- und Nierenzerreissung, der Patient ist daran zu Grunde gegangen. Er wäre auch ohne vorherige Laparotomie gestorben.

Was die Complicationen während der Behandlung betrifft, so wurde Cystitis und kurz dauernde Nephritis in mehreren Fällen beobachtet. Bei zwei Patienten wurde später Ren mobilis constatirt, was in Bezug auf die Ausführungen des Herrn Vorsitzenden von Interesse ist. Ein Patient hat sehr lange Zeit Haemoglobinurie gehabt, diese schwand sehr langsam, er ist gesund geworden. Fünf Mal habe ich endlich wegen posttraumatischer Nierenaffectionen operirt, drei Mal wegen ren mobilis, ein Mal wegen Hydronephrose und ein Mal wegen perinephritischen Abscesses, welcher nach Trauma entstanden war.

Ich habe aus meinen Erfahrungen die Anschauung gewonnen, dass subcutane Nierenverletzungen, so lange keine Infection dabei ist, sehr grosse Heiltendenz haben. Man kann sie deswegen conservativ behandeln, so lange keine infectiösen Symptome bestehen.

So wie Infection dabei ist — wie z. B. bei dem erwähnten Patienten mit Nierenstein und Ruptur — oder von der Blase aus hinzu kommt, dann muss natürlich eingeschritten werden. Ich bin aus dem Grunde auch bei derartigen Patienten mit dem Gebrauche des Katheters möglichst zurückhaltend, weil dabei zu leicht eine Infection vorkommen kann, die auf die oberen Harnwege fortschreitend die Nierenverletzung inficiren könnte.

Herr von Beck (Karlsruhe): M. H.! In den letzten fünf Jahren habe ich 22 mal Gelegenheit gehabt, Nierenquetschungen und -Zerreissungen zu beobachten und bin nie in die Lage gekommen, primär einzugreifen wegen diesen Verletzungen. Es waren gewöhnlich Fälle, welche mit Nebenverletzungen einhergingen, und zwar waren es meistentheils Folgen von Pufferwirkungen oder Ueberfahrungen, zwei Fälle gleichzeitig mit Milzzerreissungen. In einem Falle mit Milzzerreissung beschränkte ich mich darauf, die Milz herauszunehmen und die Niere in Ruhe zu lassen. Der Fall heilte vollständig aus. In einem zweiten Falle von Milz- und Nierenzerreissung bestand ausserdem eine Abreissung der Urethra an der Blase und eine Blasenzerreissung, eine complicirte Fractur des Schenkelhalses und eine complicirte Fractur des Oberschenkels — infolge eines Eisenbahnunglücks. Bei diesem Manne beschränkte ich mich darauf, die Blase zu nähen, einen Katheter einzulegen und conservativ zu verfahren. Die Nierenzerreissung und die Milzzerreissung gingen zurück, die Blutung stand vollständig. Der Mann ging später, drei Monate nachher, an

einer chronischen traumatischen Osteomyelitis des Oberschenkels zu Grunde, und ich konnte bei der Nekropsie constatiren, dass sowohl die tiefgehende Milz- wie auch die Nierenzerreissungen vollständig narbig ausgeheilt waren.

6 Fälle gingen einher mit Wirbelfracturen. In diesen 6 Fällen habe ich ebenfalls das conservative Verfahren beobachtet und nicht operirt. Bei weiteren 6 Fällen war es eine directe Gewalt durch Auffallen von Steinen beim Bau mit Rippenfracturen, oder Hufschlagverletzungen, und ich war in 3 von diesen Fällen nur gezwungen, operativ einzugreifen, vier bis fünf Wochen nach der Nierenzerreissung, als das Hämatom, das um die Niere herum lag, secundär eitrig inficirt war. In einem Falle bestand noch Monate lang eine Nierenfistel, die sich später spontan schloss. Auffällig war, dass starke Shokwirkungen nicht vorhanden waren, mit Ausnahme derjenigen Fälle, welche zugleich mit Zerreissungen in der Milz einhergingen. Die Patienten, die mit Nierenblutungen zu uns kamen, wurden zuerst ruhig gelagert und mit Eis, subcutaner Transfusion von Kochsalzlösung behandelt. In 3 bis 4 Tagen gingen die Blutungen zurück. In einem Falle, der später operirt werden musste, war zugleich ein Zwerchfellriss eingetreten und ein Zwerchfellbruch infolge der Zerreissung; diese gaben die Indication zur Operation.

Herr Riese (Britz) (Schlusswort): M. H.! Ich möchte nicht falsch verstanden werden. Ich habe auch gemeint, dass man nur bei den allerschwersten Fällen operativ eingreifen soll und habe gleich hervorgehoben, dass wir gerade jetzt mehr als früher eine grosse Fülle von Nierenverletzungen bekommen, die ganz unbedingt exspectativ zu behandeln sind. Ich möchte ferner nochmals erwähnen, dass ich von den operativ behandelten Fällen in der Statistik die ausgeschlossen habe, die schwere innere Nebenverletzungen hatten; dass wir aber auch bei denen die Hoffnung nicht aufgeben dürfen, sie zu retten, zeigt der schöne Fall von Bardenheuer, der eine Patientin mit vollständiger Zertrümmerung der Niere und Leberquetschung durch Herausnahme der Niere und Lebernaht und -Tamponade nach Laparotomie gerettet hat.

Vorsitzender: M. H.! Herr Professor Warnekros möchte auf Wunsch Seiner Excellenz des Herrn von Bergmann einige abnehmbare Verbände bei Kieferbrüchen demonstriren. Ich ertheile ihm das Wort.

73) Herr Warnekros (Berlin): „Demonstration von abnehmbaren Verbänden bei Kieferfracturen".

M. H.! Bei Operationen, selbst unter den schwierigsten Verhältnissen, hat die Chirurgie immer bedeutendere Erfolge zu verzeichnen, und es erscheint daher das Verlangen der Zahnärzte ungerechtfertigt, bei Kieferfracturen die Knochennaht nicht mehr anzuwenden. Hierzu kommt, dass die Knochennaht mit den modernen Hilfsmitteln, der electrischen oder der Bohrmaschine mit Fussbetrieb, als eine einfache Operation in kurzer Zeit ausgeführt werden kann. Trotzdem müssen wir Zahnärzte bei Kieferfracturen unsere Hilfe immer wieder in den Vordergrund stellen mit der Begründung, dass eine Dislocation bei der Heilung leichter zu vermeiden, ferner die Behandlung bei Anwendung der abnehmbaren Kieferverbände eine humanere ist und schliesslich als ein Hauptvorzug angesehen werden muss, dass die Functionen des Unterkiefers während der Heilung nicht aufgehoben sind.

Die Vortheile dieser abnehmbaren Verbände bei Brüchen des Unterkiefers sollen durch die Wiedergabe der nachfolgenden Krankengeschichten noch einmal hervorgehoben werden.

Es sind die von mir eingeführten, abnehmbaren Verbände Interdentalschienen aus Kautschuck, welche die seitlichen Flächen der Zähne bedecken und so die Kau- und Schneideflächen der Zähne frei lassen.

Wenn keine Zahnlücken vorhanden sind, so wird die Schiene an der labialen Fläche mit derjenigen der lingualen durch Golddrähte und Goldkappen, die über die Schneide- und Kauflächen geführt werden, an einzelnen Stellen verbunden.

Der so hergestellte Verband hat den Vorzug, dass er einen Ueberblick über die in der richtigen Lage festgehaltenen, fracturirten Theile gestattet.

Siehe Abbildungen: Figur 1 zeigt die fracturirten Theile eines Unterkieferbruches des Patienten M., der im September 1902 im Krankenhause am Urban behandelt wurde, und Figur 2, die von Herrn Zahnarzt Siegfried angefertigte Interdentalschiene.

Figur 1.

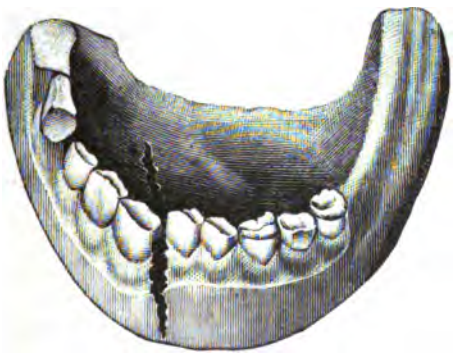

Figur 3.

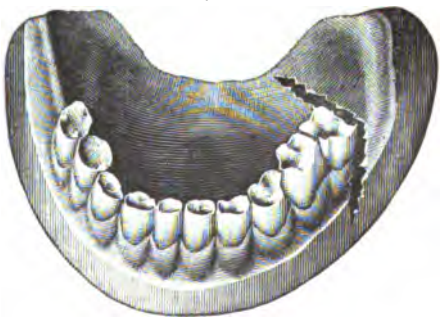

Figur 2.

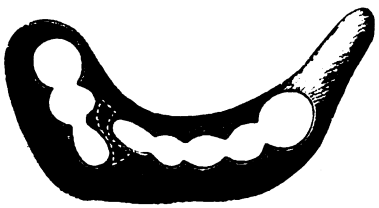

In der Fig. 3 ist der Kieferbruch des Patienten W. G. dargestellt, der ebenfalls im September 1902 in demselben Krankenhause behandelt wurde. Der Bruch

hatte hinter dem linksseitigen zweiten kleinen Backenzahn stattgefunden; der erste Molar fehlte und der zweite war gelockert und dislocirt, da er aber während der Behandlung der Schiene einen gewissen Halt gab, wurde er erst nach der Heilung entfernt. Figur 4 zeigt die betreffende Schiene.

Figur 4.

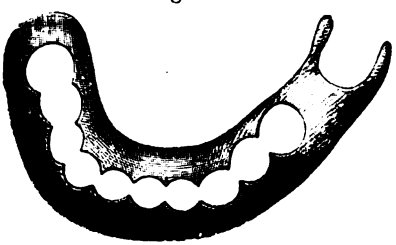

Figur 5.

Figur 6.

Figur 7.

Die Kieferabdrücke (siehe Figur 5) zeigen die Verletzung und Dislocation bei einem Unterkieferbruch des Patienten M. aus demselben Krankenhause.

In der Figur 6 ist zu erkennen, wie die normale Stellung der Zähne des Unterkiefers durch das Modell des Oberkiefers gewonnen wird.

Figur 7 zeigt die hierzu angefertigte Schiene.

Mit dem Nachweise, dass es für die Heilung nicht erforderlich ist, dass der Verband wochenlang liegen bleibt, sondern dass alle Verbände täglich behufs Reinigung in die Höhe gehoben oder aus dem Munde entfernt werden können, ist es mir allerdings gelungen, eine ideale Heilungsmethode der Unterkieferbrüche einzuführen. — Gewiss kann der Chirurg mit der Knochennaht Unterkieferbrüche heilen, und ein Zahnarzt mit dem Sauer'schen Drahtverband die fracturirten Theile verbinden, aber niemals kann er den Erfolg erreichen, den ich jedes Mal mit dem abnehmbaren Vorband erziele, dass nämlich der Patient sofort nach dem Einsetzen von seinen Schmerzen befreit ist und unbehindert seiner schweren Verletzung seine Kiefer richtig und ausgiebig zur Sprache und Nahrungsaufnahme gebrauchen kann.

Ein berühmter Operateur äusserte mir den Wunsch, einen Kieferbruch in den ersten Tagen nach dem Unfall mit dem Verbande in einer chirurgischen Gesellschaft vorzustellen. Es würden dann die Collegen, wenn der Patient vor ihren Augen feste Nahrung zu sich nähme, einsehen, dass zahnärztliche Hilfe mehr zu leisten vermag, als der Chirurg mit der Knochennaht erreichen kann. Denn bei keiner anderen Behandlung würde die Gebrauchsfähigkeit des zerbrochenen Kiefers in dieser Weise möglich sein.

Der hier anwesende Patient Sch. fiel am 7. Mai in einem Ohnmachtsanfall auf das Pflaster. Er erlitt eine schwere Gehirnerschütterung, links wurde ein Bruch der Schädelbasis vermuthet, auf der rechten Seite zeigte sich vom Kiefergelenk bis zur vierten Rippe ein grosser Bluterguss unter der Haut und durch eine Röntgenaufnahme wurde ein Bruch des Processus condyloides festgestellt. Der Patient fand in dem Kreiskrankenhause Britz Aufnahme; und da bei der schweren Gehirnerschütterung ein sofortiger Eingriff nicht rathsam erschien, wurde ich erst nach acht Tagen von dem Director, Herrn Dr. Riese ersucht, für den Patienten einen Verband anzufertigen.

Die Dislocation war sehr erheblich; der Unterkiefer war auf der rechten Seite durch den M. pterygoideus internus nach innen und durch den M. temporalis nach hinten und auch zusammen mit dem M. masseter nach oben gezogen worden, der letzte Theil des Alveolarfortsatzes drückte gegen den weichen Gaumen, und verhinderte so die Ausübung einer jeden Kau- und Schluckbewegung, sodass dem Patienten nur flüssige Nahrung durch eine Röhre zugeführt werden konnte. Ueberraschend war daher der Erfolg, dass sofort nach dem Einsetzen des abnehmbaren Verbandes der Patient sein Mittagbrod ohne Schmerzen und mit grossem Appetit verzehren konnte. Der Verband ist bis zum heutigen Tage getragen worden, wurde täglich durch Emporheben und nachheriges Ausspülen des Mundes mit einer Spritze gereinigt und wird bis zur vollständigen Heilung wie bisher kein Hinderniss bereiten.

Es ist auch der Patient anwesend, dem ich 1899 beim Bruch des Unterkiefers in der Gegend des Eckzahns zum ersten Male einen abnehmbaren Verband eingesetzt hatte, und welcher mir erzählte, dass er unmittelbar nach dem Einsetzen der Schiene auf dem Nachhauseweg in eine Gastwirthschaft einkehrte und hier dem Verlangen nicht widerstehen konnte, eine Portion

Fleisch zu essen, was ihm ohne Schwierigkeiten gelang, nachdem er seit seiner Verletzung nur flüssige Nahrung zu sich genommen hatte.

Während bei diesem Patienten die beiden fracturirten Theile durch den Verband geschient waren, da der Bruch im Körper des Unterkiefers stattgefunden hatte (siehe Figur 8 u. 9), so ist bei dem ersten Falle der Erfolg um

Figur 8.

Figur 9.

so bemerkenswerther, als der Verband den Processus condyloides, welcher aus der Gelenkpfanne nicht herausgezogen war, nicht beeinflussen konnte. Der dislocirte und stark nach innen gezogene Theil des Unterkiefers aber wurde durch den Verband in die normale Stellung gedrängt, indem die Zähne des Oberkiefers auf eine schiefe Ebene trafen, die an der Schiene befestigt war. Diese schiefe Ebene ist von Sauer eingeführt und oft bei Kieferresectionen mit grossem Erfolge angewandt worden.*)

74) Herr Steiner (Berlin): „Chirurgische Behandlung chronischer Dysenterie." Demonstration eines geheilten Falles.

M. H.! Chronische Dysenterie ist eine Erkrankung, welche bisher nur in einzelnen wenigen Fällen einer operativen Behandlung unterzogen wurde. —

*) Die Zweifel, die Herr Geheimrath Rose an die sofortige Gebrauchsfähigkeit geltend machte, da der Bruch schon am 7. Mai, also vor vier Wochen stattgefunden hätte, wurden durch Herrn Körte widerlegt, welcher bestätigte, dass Herr Warnekros und Herr Zahnarzt Siegfried fünf Patienten im Krankenhaus Urban mit dem gleichen Erfolge behandelt haben. Dieselbe Bestätigung wurde durch Herrn Oberstabsarzt Gossner gegeben, welcher dem Vortragenden noch dankte für die Behandlung eines Kanoniers, der im Januar dieses Jahres durch einen Hufschlag einen Bruch des Unterkiefers erlitten hatte, und welcher ebenfalls sofort nach dem Einsetzen des abnehmbaren Verbandes seine Kiefer bis zur Heilung in ausgiebigster Weise zur Nahrungsaufnahme und zum Sprechen gebrauchen konnte.

Da auch die letzteren aus der neuesten Zeit stammen, so erlaube ich mir eine kurze Darlegung der Leidensgeschichte einer von mir vor ca. 2 Jahren operirten Patientin.

Die Erkrankung der 25jährigen Dame (Demonstration) begann vor ca. 9 Jahren allmählich unter Leibschmerzen und Diarrhöen, wozu sich später blutig-eitrige Stühle und Fieber gesellten. — Alle diätetischen und medicamentösen Curen, Darmspülungen etc. erwiesen sich als erfolglos, die stetige Progredienz des Krankheitsprocesses veranlassten Collegen Boas hierselbst, welcher mehrere Jahre die Behandlung geleitet hatte, vor ca. 2 Jahren die Operation in Vorschlag zu bringen und mir die Patientin zu überweisen.

Der Status bei der Aufnahme in die Klinik war ein recht ungünstiger: Die Kranke sah blass und elend aus, fieberte hektisch, war stark abgemagert und konnte sich vor Schwäche kaum auf den Beinen halten. — Die bei Tag und Nacht sehr reichlichen Stühle waren diarrhoisch, regelmässig mit Schleim Eiter und Blut vermischt, häufige spontane kolikartige Schmerzen im Verlauf des ganzen Colon ergänzten das Krankheitsbild. — Der Leib war leicht aufgetrieben, auf Berührung bezw. Druck besonders im Verlauf des Dickdarms empfindlich, die Untersuchung des Rectum dagegen ergab normale Verhältnisse.

Mikroskopisch fanden sich im Stuhl ausser Schleim, Blut, Eiter sehr reichlich Charcot-Leyden'sche Krystalle — niemals aber Tuberkelbacillen oder Amöben. Da auch Lues vollkommen auszuschliessen war, so konnte an der Diagnose chronisch-ulceröse Colitis kein Zweifel bestehen. Ich machte nun vor ca. 2 Jahren eine Ausschaltung des gesammten Dickdarms durch Anlegung eines weiten Anus praeternaturalis coecalis dicht an der Valvula Bauhini. Bei der Laparotomie zeigte sich der Dünndarm vollständig gesund, während die Serosa des Colon an vielen Stellen schwielig verdickt war.

Nachdem der Anus praeternaturalis functionirte und die Kothpassage durch den erkrankten Dickdarm ausgeschaltet war, wurden täglich vom Rectum aus in antiperistaltischer Richtung bis zum Coecalanus profuse Darmspülungen in der Weise verabfolgt, dass ich zunächst 5—6 l Wasser von Körpertemperatur — niedrigere Temperaturen lösen Darmkrämpfe aus — durchlaufen liess; wenn dann auf diesem Wege alle stagnirenden Darm- und Wundsecrete herausbefördert waren und das Spülwasser durch den Coecalanus klar abfloss, erfolgte eine warme medicamentöse Spülung (ebenfalls in antiperistaltischer Richtung), wozu 1—2 l verdünnter Jod- und Protargollösungen in Anwendung kamen. Diese Spülungen, welche ich als den vorzüglichen Heilfactor ansehe, mussten ca. $7^1/_2$ Monate lang zunächst täglich, späterhin 2 tägig verabfolgt werden, da die Untersuchung des Spülwassers bis zu dieser Zeit die Anwesenheit von Eiter sowie Charcot-Leyden'scher Krystalle, wenn auch in abnehmendem Masse ergab. — Nicht unerwähnt will ich lassen, dass bald nach der Operation Schmerzen und Fieber geringer wurden.

Als nach nahezu 8 Monaten post operationem aus der Beschaffenheit des Spülwassers auf eine Vernarbung der Darmgeschwüre geschlossen werden konnte, verstopfte ich den Anus coecalis zunächst mittelst in Vaseline getauchter Wattetampons und erzwang so den Kothabfluss per vias naturales. — Diese Funktionsprüfung der früher erkrankten Darmparthie, welche ich vor dem

definitiven Verschluss des Anus praeternaturalis für unumgänglich halte, ist nur möglich, wenn der widernatürliche After seitlich nicht unter Querdurchtrennung des Darmes angelegt wird.

Als die Beobachtung, dass der Dickdarm die Kothpassage reactionslos vertrug, mehrere Wochen fortgesetzt war und daraus mit Sicherheit auf die definitive Vernarbung der Darmulcerationen geschlossen werden konnte, vernähte ich den Anus coecalis ca. 11 Monate nach der ersten Operation.

Seit dieser Zeit ist nun 1 Jahr vergangen. Der Erfolg ist ein vollständiger und dauernder; der Stuhl ist frei von pathologischen Bestandtheilen, geformt und erfolgt 1 Mal täglich. Die Patientin hatte viele Pfunde zugenommen, arbeitet seit $^3/_4$ Jahren und erfreut sich einer blühenden Gesundheit.

Ich knüpfe daran die Hoffnung, dass die chronisch ulceröse Colitis, welche bisher in der Hand der innern Medicin als eine fast unheilbare Erkrankung angesehen wurde, bei Einhaltung des skizzirten Verfahrens eine bessere Prognose für die Zukunft eröffnet.

75) Herr Bunge (Königsberg): „Zur Pathogene und Therapie der acuten Pankreashämorrhagien“*).

Discussion:

Herr A. Köhler (Berlin): M. H.! Bei der grossen Seltenheit dieser Fälle möchte ich auf 2 hinweisen, die eigentlich in dem Vortrage des Herrn Pels-Leusden erwähnt werden sollten. (Dieser Vortrag fällt aus.) Es ist sehr merkwürdig, dass ich in 14 Tagen zweimal bei Frauen die Operation wegen Ileus machen musste und nach der Laparotomie ausgedehnte Fettgewebsnekrose und in der Tiefe das mit Hämorrhagien durchsetzte, ganz bunt aussehende Pankreas fand. Damit war die Sache klar. Es wurde nicht nach anderen Darmverletzungen gesucht, sondern einfach drainirt und die Wunde bis auf die Drainstelle geschlossen. Beide Kranke sind geheilt; die eine starb allerdings 6—7 Wochen später an einer eitrigen Peritonitis, deren Zusammenhang mit dem ersten Leiden nicht recht aufgeklärt war.

Herr v. Beck (Karlsruhe): M. H.! Ich möchte nur über 3 Fälle von acuter hämorrhagischer Pancreatitis Mittheilung machen, welche im Anschluss an Operationen fern vom Pankreas eingetreten sind. In einem Falle bestand Gangrän am Fuss. Nach der Operation trat am zweiten Tage hohes Fieber ein. Der zweite Fall war ein vereiterter Tumor des Mediastinum. Nach der Operation war am dritten Tage plötzlich Collaps eingetreten, ausserdem Nasenblutung. Die Section ergab acute hämorrhagische Pancreatitis und Fettgewebsnekrose. Der dritte Fall betraf eine incarcerirte gangränöse Leistenhernie. Nach der Operation sehr starke Magenblutung. Tod an Pancreatitis haemorrhagica mit ausgedehnter Fettgewebsnekrose. Die Leute haben vorher keinerlei Zeichen von Pancreatitis gehabt, und sind die Pankreasveränderungen wohl durch Embolien hervorgerufen worden.

---

*) S. Grössere Vorträge und Abhandlungen. Theil II.

76) Herr L. Luksch (Graz): „Ueber eine neue Methode zum Ersatz des verlorenen Daumens.“ Mit Demonstration von Photographien und Röntgenogrammen.

M. H.! Als Assistent Nicoladonis hatte ich Gelegenheit, seine mit so schönen Erfolgen gekrönten Versuche den verlorenen Daumen zu ersetzen zu sehen. Diese Beobachtungen erweckten auch in mir die Freude an derartigen Plastiken. —

Gelegenheit auf diesem Gebiete Neues zu schaffen gab mir folgender Fall:

Ein Arbeiter hatte durch einen Hammerschlag, der Daumen und Zeigefinger der linken Hand quetschte, und durch die sich anschliessende lange dauernde Eiterung, den Daumen und das Endglied des Zeigefingers verloren. Nachdem Heilung eingetreten, war vom Daumen ein kaum $^1/_2$ cm langer Rest vorhanden, das Endglied des Zeigefingers fehlte, das Gelenk zwischen 1. und 2. Phalange des Zeigefingers war versteift. Durch diese Versteifung war der Zeigefinger völlig unbrauchbar geworden (siehe Figg. 1 u. 2). Ich unternahm es nun, aus dem unbrauchbaren Zeigefinger einen Ersatz für den so wichtigen Daumen zu bilden. —

Aus der den Daumenrest bedeckenden Haut wurde durch einen radioulnar verlaufenden Schnitt ein volarer und dorsaler Lappen gebildet, die Beuge- und Strecksehnen aufgesucht, der Rest der I. Phalange rein quer angefrischt. Nun wurde durch einen Querschnitt an der Dorsalseite des Zeigefingers an der Grenze des ersten und zweiten Drittels der Phalange die Haut durchtrennt.

(Der Kranke erlaubte mir nicht den Zeigefinger im Metacarpophalangealgelenke zu enucleiren, weil er einen Rest des Zeigefingers, wie ich glaube mit Recht, für wichtig zur Arbeit hielt.) An den dorsalen Querschnitt wurde an der radialen Seite des Zeigefingers eine aufwärts ca. 2 cm, distalwärts 1 cm langer bis auf den Knochen dringender Längsschnitt angeschlossen. An der ulnaren Seite des Fingers wurde die Schwimmfalte quer gespalten und distalwärts ein ebenfalls 1 cm langer bis auf den Knochen dringender Schnitt hinzugefügt. Beuge- und Strecksehnen werden in der Höhe des Metacarpophalangealgelenkes durchschnitten, die Phalange in der Höhe des Hautschnittes durchsägt. So hing der Zeigefinger an einer volaren Hautbrücke, welche beide Fingerarterien enthielt. Ohne jede Spannung des ernährenden Stieles liess sich der Zeigefinger auf den Daumenrest aufsetzen. Die Knochen wurden mit Silberdraht, hierauf Beuge- und Strecksehnen, endlich die Haut durch Seidennähte vereinigt.

Der Wundverlauf war glatt, nach 12 Tagen wurde die Hälfte, 3 Wochen nach der ersten Operation der Rest der Ernährungsbrücke durchtrennt. Vom transplantirten Zeigefinger wurde auch nicht die kleinste Hautpartie nekrotisch. Nach einigen kleinen plastischen Operationen war in 5 Wochen alles geheilt, und die Knochenverbindung fest geworden, der Silberdraht entfernt (Fig. 3 und 4). Seit dieser Zeit (ca. 3 Monate nach der Operation) gebraucht der Mann den Ersatzdaumen zu seiner Arbeit und empfindet denselben nicht mehr wie Anfangs als etwas Fremdes. Die Beweglichkeit im Metacarpophalangealgelenke ist gering wegen der bereits vor der Operation (siehe Röntgenbild) bestandenen volaren Subluxation, eine Beweglichkeit im Interphalangealgelenke war von

Figur 1.

Figur 3.

Figur 2.

Figur 4.

vornherein ausgeschlossen. Da aber die Appositionsfähigkeit vollständig erhalten ist, die Knochen und Sehnen fest vereinigt sind, ist der Schluss der Faust möglich und der Druck des Daumens sehr kräftig.

Auf einige Detailfragen über Methodik der Operation, Verwendung der Finger zur Anticheiroplastik, Beweglichkeit des Daumens werde ich in einer ausführlichen Publication noch näher eingehen.

Vorsitzender: M. H.! Ich möchte Ihnen dann zunächst, ehe Sie sich zerstreuen, mittheilen, dass wir Punkt 2 Uhr wiederum die Sitzung beginnen.

Ferner habe ich Ihnen mitzutheilen, dass unmittelbar vor Schluss der Sitzung Herr Dr. Muskat hier einen Fall demonstriren will von abnormer Beweglichkeit der Bauchmusculatur. Die Herren, die sich dafür interessiren, bitte ich hier zu bleiben.

Endlich möchte ich mittheilen, dass nach der Sitzung eine Sitzung des Ausschusses stattfindet.

77) Herr Muskat (Berlin): „Ueber einen Fall von abnorm beweglicher Bauchmuskulatur".

M. H.! Ein 27jähriger Mann mit gesunden Organen (Soldat gewesen) hat durch Uebung eine überaus grosse Kraft seiner Bauchmuskeln erworben und ist im Stande Bewegungen auszuführen, welche sonst diesen Muskeln fremd sind. Er arbeitete bis vor Kurzem in einer Maschinenfabrik und übte zu seinem Vergnügen Rollen des Bauches, wie er es schon als Kind gethan hatte. Während einer intercurrenten Krankheit wurde der behandelnde Arzt auf diese eigenartige Geschicklichkeit aufmerksam und veranlasste ihn weitere Uebungen anzustellen. An dem Falle lassen sich die einzelnen physiologischen Bewegungen willkürlich ausführen.

Die Bewegungen, welche ausgeführt werden können und ihrer Eigenart wegen schon Interesse beanspruchen dürften, sind nachstehende:

Während einer tiefen Inspiration werden die gesammten Baucheingeweide in die Brusthöhle gepresst, der Leib ist abgeflacht, der untersuchenden Hand präsentirt sich die Wirbelsäule. Die Leberdämpfung ist vollständig geschwunden, die Herzdämpfung nur schwer nachweisbar. Der untere Theil des Brustkorbes hat um ca. 14 cm an Umfang zugenommen.

Zwei Röntgenaufnahmen, welche ich machte, zeigten Unterschiede; die eine ist in Ruhelage genommen, die andere bei der oben beschriebenen veränderten Lage der Organe.

Eine Zwerchfellhernie ist nicht vorhanden.

Die Rippen sind auf der zweiten Platte beträchtlich auseinander gewichen, ihr Verlauf ist ein mehr gestreckter geworden, der Thorax ähnelt einem emphysematösen. Der Stand des Zwerchfells zeigt keine Abweichung von der sonst in Inspiration eintretenden Stellung. Das Herz erscheint auf der zweiten Platte grösser als auf der ersten, d. h. es ist nach hinten gedrängt, dem entspricht auch der percutorische Befund.

Die Athmung, die sonst abdominalen Charakter zeigt, ist rein costal geworden. Athmung und Sprache sind im Uebrigen unverändert; die Stellung kann in dieser Weise stundenlang innegehalten werden.

Diese enorme Spannung und Kraft der Bauchmuskeln zeigt sich dann auch beim Heraustretenlassen der Musculatur. Wie bei bewegtem Meere gehen Wellen von grösserer oder geringerer Länge über den ganzen Leib, vom Brustbein bis zur Symphyse, bis endlich der ganze Leib kugelförmig hervorgewölbt wird, ohne dass es selbst vereinten Anstrengungen mehrerer Männer gelingt, ihn zurückzudrängen.

Diese Art von Bewegungen erinnert etwas an die Bauchtänzerinnen, doch werden hier die Bewegungen nur durch die Bauchmuskeln hervorgerufen, während bei dem Bauchtanz die Verschiebungen im Becken (Hüftgelenk) eine wesentliche Rolle spielen.

Schien schon diese Kraftentwickelung von Interesse zu sein, so sind die Schlüsse, welche ich aus den nachfolgenden Bewegungen ziehen zu dürfen glaube, vielleicht von Wichtigkeit für eine Frage der Sehnentransplantation, die auf dem diesjährigen Orthopädencongress auch besprochen worden ist. Es handelt sich nämlich um die Anpassung von Muskeln an veränderte Bedingungen, und es wurde die Behauptung aufgestellt, dass ausser dem M. tibialis ant. kein Muskel im Stande wäre, eine andere Function zu erfüllen, als er gemeinhin gewöhnt sei. Hierin liegt also auch der Zweifel an einer Functionsteilung in dem Sinne, dass jeder Theil des Muskels die Fähigkeit der Anpassung an eine für ihn neue isolirte Arbeit erwerben könne. Vielleicht dient der vorgestellte Fall zur weiteren Klärung des Problems. Wenn es gelingt, jede Muskelwirkung in ihre Componenten zu zerlegen, so stehen im Falle des Bedarfs eine weitaus grössere Anzahl von Möglichkeiten der Kraftübertragung zur Verfügung. Von diesem Gesichtspunkte aus könnte Folgendem eine gewisse Bedeutung zukommen.

Wir sind gewöhnt, die Bauchmuskeln in ihrer Totalität und in ihrer Complexwirkung als „Bauchpresse“ zu sehen. Nur der Anatom und der Elektrodiagnostiker theilt das Ganze in die einzelnen Theile. Da das Zusammenarbeiten die Norm ist, so ist unter gewöhnlichen Verhältnissen keine Gelegenheit gegeben, die einzelnen Muskeln isolirt arbeiten zu sehen.

Im vorliegenden Falle ist dies nun der Fall; ja, es besteht sogar die Fähigkeit, den einzelnen Muskel selbst wieder in seine Theile zu zerlegen und mit jedem einzelnen Abschnitt getrennte Bewegungen auszuführen.

Willkürlich lässt der Vorgestellte seinen M. obliquus ext. rechts und links gleichseitig oder nur auf einer Seite heraustreten, während die gesammte Musculatur im Uebrigen unbewegt bleibt und Athmung und Sprache unverändert ist. Willkürlich contrahirt sich jeder der drei durch die bekannten beiden Inscriptionen getheilten M. rectus abdominis-Abschnitte. So wird z. B. der oberste Theil kugelförmig hervorgewölbt, während die unteren Parthien straff sind, so lässt der Vorgestellte den oberen und unteren Theil des M. rectus abdominis hervortreten, so dass der Leib Sanduhrform annimmt und die Hand in den Spalt eindringen und die Wirbelsäule erreichen kann.

Ebenso wie in diesem Falle liesse sich diese isolirte Beweglichkeit auch für andere Muskeln als möglich annehmen.

Eine willkürliche Beweglichkeit der Genitalmuskeln ist nicht nachweisbar.

Diese Beobachtung zeigt, wie durch Uebung und besondere Geschicklich-

keit Muskeln zu einer aussergewöhnlichen Kraftentwickelung und Beweglichkeit gebracht werden, und ferner, wie Muskeln, die gewöhnlich nur in ihren Complexwirkungen thätig sind, einzeln und willkürlich in ihre Theilfunctionen zerlegt, zur Arbeitsleistung veranlasst werden können.

(Schluss der Sitzung 12 Uhr 30 Min.)

Nachmittags-Sitzung.

Beginn 2 Uhr.

Vorsitzender: M. H.! Ich eröffne die Sitzung.

Es sind eine Anzahl von neuen Mitgliedern aufgenommen worden, die ich den ersten Herrn Schriftführer zu verlesen bitte.

Schriftführer Herr Körte (Berlin): 99. Herr P. Gunckel (Berlin), 100. Herr Backhaus (Berlin), 101. Herr Meyersohn (Schwerin), 102. Herr Herbst (Hildesheim).

Vorsitzender: Ich heisse die neu aufgenommenen Mitglieder in unsrer Gesellschaft willkommen.

78) Herr Enderlen (Marburg): „Zur Aetiologie der angeborenen Blasenspalte“*).

Herr Reichel (Chemnitz): M. H.! Die Demonstrationen des Herrn Enderlen sind ausserordentlich interessant, und ich möchte die Herren, die sich dafür interessiren, besonders auf die wunderschönen Präparate aufmerksam machen, die Herr Enderlen hier in Photographien ausgestellt hat.

Auf Grund meiner eigenen in einer Arbeit über die Entstehung der Missbildungen der Harnblase und Harnröhre niedergelegten Untersuchungen erlaube ich mir dazu nur folgende Bemerkungen.

Herr Enderlen fand bei seinen Präparaten, dass die Kloakenmembran verschieden weit nach vorn, d. h. nabelwärts reicht, bei einigen bis in den Bereich des Theiles der Kloake, aus dem sich die Harnblase bildet. Bei Entfaltung der Membran muss es daher in einem solchen Falle zu einer Blasenspalte kommen. Mit Recht schliesst er deshalb: Es entsteht die Missbildung der Blasenspalte dadurch, dass die Kloakenmembran weiter nach vorn hin sich erstreckt, als normal.

Diesem Schluss stimme ich zu. Es hängt das Zustandekommen dieser Art von Spaltbildung und ihre Ausdehnung nur davon ab, wie weit die Kloakenmembran im einzelnen Falle nabelwärts reicht. Da die Kloakenmembran oder Aftermembran, wie sie die Anatomen bezeichnen, aber nur ein

*) S. Grössere Vorträge und Abhandlungen. Theil II.

Theil des Primitivstreifens ist, so kann sie nur dann weiter nabelwärts reichen, wenn dieser Primitivstreifen von vorn herein an seinem hinteren Ende in einer grösseren Ausdehnung bestehen geblieben ist, als dies normaler Weise der Fall ist. Durch die Untersuchungen von Strahl ist nun festgestellt worden, dass der hinterste — nach Eintritt der Schwanzkrümmung des Embryo nabelwärts von der Kloakenmembran gelegene — Theil des Primitivstreifens von hinten nach vorn zurückgebildet wird. Geht diese Rückbildung nicht ganz so weit vor sich, wie normal, so wird demnach die Kloakenmembran abnorm weit nabelwärts reichen und es muss dann bei ihrer Entfaltung zur Epispadie oder Blasenspalte oder Blasenbruchspalte kommen. Die Entstehung dieser als Hemmungsbildungen aufzufassenden Missbildungen muss also in einer sehr frühen Entwickelungsperiode gesucht werden.

Ich glaube, ein Widerspruch zwischen meinen Darlegungen und denen Enderlen's besteht nicht.

Vorsitzender: Wünscht sonst noch jemand das Wort? — Dann darf ich wohl den Vorsitz zunächst dem zweiten Herrn Vorsitzenden übergeben.

Zweiter Vorsitzender Herr König (den Vorsitz übernehmend): M. H.! Es hat sich etwas ereignet, was während der ganzen Zeit, während welcher der Chirurgencongress besteht, noch nicht da war: unser Vorsitzender ist in einer sehr bestimmten Weise schwer beleidigt worden, und wir glauben es der Gesellschaft schuldig zu sein, dass wir ihr mittheilen, was wir als Ausschuss darüber beschlossen haben. Der erste Schriftführer wird Ihnen den Brief, der die Beleidigung enthält und das, was wir darauf zu thun beabsichtigen, vorlesen.

Schriftführer Herr Körte: M. H.! Seitens des Ausschusses bin ich beauftragt, der Versammlung folgende Erklärung zu verlesen:

> In Ausübung seines Rechtes, nach § 1 der Geschäftsordnung die Tagesordnung festzusetzen und die Reihenfolge der Vorträge zu bestimmen, hat der Herr Vorsitzende sich veranlasst gesehen, einen von einem Nichtmitgliede, Herrn Ludwig Löwe, eingereichten Vortrag von der Tagesordnung abzusetzen, was Herrn Löwe auf seine Anfrage vom Herrn Vorsitzenden mitgetheilt wurde. Darauf erhielt Herr Geheimrath Küster gestern Morgen folgenden Brief:
>
> Berlin, den 5. Juni 1903.

(Grosse Unruhe und Rufe: Pfui!)

Ich fahre in meiner Verlesung fort:

> Da Herr Löwe eine standesgemässe Genugthuung zu geben verweigert hat, so ist für den Herrn Vorsitzenden persönlich die Sache erledigt. Der Ausschuss aber sieht in dem Vorgehen des Herrn Löwe eine Be-

leidigung der Deutschen Gesellschaft für Chirurgie und wird die Angelegenheit der zuständigen Standesvertretung unterbreiten.
(Anhaltender stürmischer Beifall.)

Herr Küster (den Vorsitz übernehmend): M. H.! Ich habe mich bemüht, die Angelegenheit so zu ordnen, wie es der Ehre und der Würde der Gesellschaft angemessen ist. Ich danke Ihnen daher für Ihre Zustimmung. (Langdauernder stürmischer Beifall.)

79) Herr Reerink (Freiburg i. B.): „Anatomisches über den Blasenverschluss bei Prostata-Hypertrophie." Mit Demonstration von Abbildungen und anatomischen Präparaten.

M. H.! Wer die Literatur der letzten 6—8 Jahre über die Behandlung der Prostata-Hypertrophie genauer durchsieht, der erstaunt über die scharfen Gegensätze, die bei den Autoren über die verschiedenen Behandlungsmethoden bestehen. Den begeisterten Anhängern Bottini's gegenüber scheint die Zahl der Skeptiker im Wachsen begriffen zu sein; andererseits giebt es auch heute noch Fachgenossen, die als letztes Hilfsmittel die Castration oder Operationen am Samenstrang ausgeführt wissen wollen. Ueber die Gründe, die jedes Mal im concreten Falle zu der speciellen Behandlungsmethode geführt haben, findet man nur selten genaue Angaben.

Diese augenscheinlichen Widersprüche veranlassten mich vor 2 Jahren zu dem Versuch, die anatomischen Verhältnisse bei der Prostata-Hypertrophie genauer zu verfolgen. Dank dem ausserordentlichen Entgegenkommen des Directors des pathologischen Institutes, Geh. Hofrath Ziegler, war ich in der Lage, innerhalb dieses Zeitraums an 36 Leichen älterer Männer Untersuchungen anzustellen; 16 davon hatten intra vitam an länger dauernden Beschwerden der Urinentleerung gelitten, waren längere Zeit klinisch als Prostatiker behandelt worden.

Es ist a priori einleuchtend, dass man nur dann einigermassen genaue Abgüsse von Blase und Harnröhre erhalten kann, wenn man von den Ureteren aus injicirt. Die Injectionsmasse ist nicht gleichgültig. Schon die ersten Versuche zeigten mir, dass die älteren Versuche mit Gypsbrei (Born) durchaus unbrauchbare Resultate gaben. Ehe man grössere Mengen injiciren kann, legt sich der Gyps an einer Stelle, gewöhnlich dort, wo das erste Quantum zufällig hingelangte, fest und von diesem Punkte aus kommt es dann zu stärkern Verlagerungen der Blase, die insbesondere das Studium des Verhältnisses der Blase zur Harnröhre ganz illusorisch machen. Am brauchbarsten erwies sich mir eine Mischung von Gelatine mit Glycerin, etwa im Verhältniss von 4 : 1, nachdem die Gelatine in heissem Wasser bis etwa zur Consistenz des Glycerins gelöst war.

Nach extraperitonealer Freilegung der Nieren habe ich von den eröffneten Nierenbecken aus diese Masse ohne besonderen Druck in die Blase injiciren können, nachdem die Ureteren und von der Pars pendula aus die Urethra vorher mit Olivenöl durchspült waren. Es erscheint mir erwähnenswerth, dass ich nie mehr als 30—40 ccm Oel gebraucht habe, bis unter leichtem Druck

das vom Nierenbecken aus injicirte Oel durch das Orificium ext. urethrae wieder abfloss. So habe ich unter Compression resp. Abbinden der Pars pendula Flüssigkeitsmengen von 600 bis zu 1200 ccm injicirt und sie durch Auflegen von Eis oberhalb der Symphyse und gegen den Damm möglichst rasch zum Erstarren gebracht. Dort, wo es anging, wurde beim Herausnehmen der Theile — im Durchschnitt nach ca. 12 Stunden — die Schossfuge des knöchernen Beckens mitgenommen, um thunlichst normale topographische Verhältnisse zu erzielen.

Diese Abbildungen hier (Demonstration) zeigen Ihnen, wie verschieden Blasenausgang und Pars prostatica urethrae sich bei der Hypertrophie verhalten können. Die 3 Figuren links stellen das Orificium internum mit seiner Umgebung vom Blaseninnern aus gesehen dar, die 3 Figuren rechts Sagittalschnitte durch Blase und Harnröhre. Bei der ersten, oben, sehen Sie das Orificium int. verengt, an seiner Peripherie leichte in das Blaseninnere vorspringende Erhebungen. Der Sagittalschnitt zeigt eine gleichmässige Vergrösserung der Prostata und eine Verengung der Pars prostatica urethrae, die eben noch für eine mittelstarke Sonde durchgängig ist. Bei Figur 2 ist das Orificium int. erweitert, die Pars prostatica zeigt vom Orificium int. beginnend bis zur Pars membranacea eine starke Erweiterung, Vorwölbungen gegen das Blaseninnere oder gegen das Lumen der Harnröhre sind nicht vorhanden. Bei Figur 3 sehen Sie sowohl vom Blaseninnern aus als auch auf dem Sagittalschnitt die ausserordentliche, tumorartige Vergrösserung des Mittellappens; ich mache aber besonders darauf aufmerksam, dass auch hier die Pars prostatica stark ausgedehnt ist. — Von meinen 16 Fällen verhielten sich nur 2 wie Figur 1 es zeigt, 11 wie Figur 2 und 3 wie Figur 3. Das würde einem procentualen Verhältnisse entsprechen von annähernd 13:68:19. Natürlich ist die Zahl der Fälle viel zu gering, um danach feste Normen aufzustellen; es geht aber mit Sicherheit daraus hervor, dass Erweiterung des Orificium int. verbunden mit starker Ausdehnung der Pars prostatica häufig vorkommt. Für die klinische Diagnose resp. Behandlung scheint mir das von grosser Wichtigkeit. Ich darf wohl daran erinnern, dass Herr Geh. Hofrath Kraske erst im verflossenen Jahre im Centralblatt für Chirurgie die suprapubische Cystoskopie vermittelst eines von ihm angegebenen Punktions- oder Troikar-Cystoskops warm empfohlen hat, eben „weil es durch die urethrale Cystoskopie unmöglich ist, ein übersichtliches und den wirklichen Verhältnissen entsprechendes Bild von der Form der Prostata und dem Mechanismus, der die Entleerung des Urins verhindert, zu gewinnen, schon deshalb, weil das durch den Blasenhals eingeführte Instrument die Configuration und die Lage der Prostatalappen und -Wülste verändert."

Es gelingt auch in manchen nicht seltenen Fällen, bei Patienten mit sehr stark gefüllter Blase Urin durch Katheterismus zu entleeren, sobald man mit dem Katheter die Pars membranacea, was man ja sehr gut vermittelst Digitaluntersuchung vom Rectum aus controliren kann, passirt hat. Es empfiehlt sich dabei, besondere Katheter mit vorderer, centraler, „muttermundähnlicher" Oeffnung zu gebrauchen. Der gewöhnliche Katheter mit seitlicher Oeffnung ist dazu unbrauchbar, weil sich die Oeffnung der Urethralwand anlegt.

M. H.! Ich bin mir sehr wohl bewusst, dass ich mit der Betonung der häufigen Erweiterung der Pars prostatica nichts Neues bringe; die Thatsache ist uns seit den klassischen Mittheilungen Socins über diesen Gegenstand geläufig geworden; nur ihre Deutung erscheint mir nach meinen Untersuchungen in einem anderen Lichte. Bei ihrer grossen Bedeutung für die ganze Frage führe ich die betreffenden Sätze Socins, wie sie auch in der neuesten Auflage Socin u. Burchhard 1902 sich finden, wörtlich an: „Von viel grösserer Wichtigkeit als die histologische Beschaffenheit der Prostatahypertrophie sind die Veränderungen, welche der prostatische Theil der Harnröhre erleidet; Länge, Lumen, Richtung und Wegsamkeit dieser letzteren hängen von der Prostata ab und werden durch jede wie immer geartete Anschwellung derselben mehr oder weniger modificirt. Am constantesten sind die Veränderungen der Länge, weil die Hypertrophie stets eine Vergrösserung des verticalen Durchmessers mit sich bringt. Dabei steigt, wie wir gesehen haben, die Prostata nach aufwärts und rückwärts in den Beckenraum empor, so, dass das Orificium vesicale, der sogenannte Blasenhals, sehr viel höher zu stehen kommt. Dieser „hohe Blasenstand" ist für jede Prostatahypertrophie charakteristisch und kann zuweilen einen solchen Grad erreichen, dass gewöhnliche Katheter zu kurz sind, um das Cavum vesicae zu erreichen. Bei normaler Grösse der Prostata trifft eine zwischen oberem Rande der Symphyse und Spitze des Sacrum gedachte Linie gerade das Orificium, dieselbe Linie bei hochgradiger, ziemlich gleichmässiger Hypertrophie schneidet die Harnröhre auf der Höhe des Colliculus. Ebenso constant ist die Erweiterung des Urethralcanales in sagittaler Richtung u. s. w.

Nun, m. H., Sie sehen hier zwei Beckendurchschnitte (Demonstration) abgebildet, von denen der erste normale Verhältnisse, der zweite den hohen Blasenstand „charakteristisch" zeigt. Bei letzterem ist die Blase nach der eingangs von mir erwähnten Methode von den Ureteren aus ad maximum gefüllt worden.

Sie sehen, dass die vom oberen Rande der Symphyse zur Spitze des Sacrum gezogene Linie bei Fig. 1 das Orificium int. schneidet, während sie in Fig. 3 weit tiefer unten durch die pars prostatica geht. Es handelt sich um die Becken Neugeborener; ich verdanke es der Liebenswürdigkeit der Hegar'schen Klinik, dass ich möglichst früh an den kleinen Leichen Härtung und Injection vornehmen konnte.

Blase plus pars prostatica sind die beweglichen Theile gegenüber der am Diaphragma urogenitale unbeweglichen pars membranacea; bei starker, allmäliger Füllung der Blase kommt es vor der pars membranacea zu Verlagerungen des obersten Theiles der Harnröhre, die namentlich unter pathologischen Verhältnissen wesentliche Erschwerung resp. Behinderung des Urinabflusses bewerkstelligen. Ob dieser Punkt stets direct an der pars membranacea oder gelegentlich auch schon etwas höher liegen muss, darüber will ich hier hinweggehen. Füllt man nach Einführung eines starrwandigen Katheters von der Urethra aus die Blase ad maximum und bindet dann nach Entfernung des Katheters an der pars pendula ab, im übrigen völlig

analog wie bei der Injection von den Ureteren aus, so tritt der Hochstand der Blase nicht ein.

Die geschilderten Verhältnisse scheinen mir auch die günstigen Resultate, welche einige Autoren nach der Cystopexie bei Prostatikern eintreten sahen, ungezwungen zu erklären. Allerdings! eine Erweiterung des Orificium int. braucht dadurch, wie diese Autoren es sahen, nicht erst herbeigeführt zu werden; denn es war vorher auch schon erweitert. Aber durch die Cystopexie wird an der Blase ein punctum fixum geschaffen, so dass nunmehr bei stärkerer Füllung der Blase von hier aus ein starker Zug an der Harnröhre ausgeübt wird, der im Sinne meiner Untersuchungen günstig auf die Urinentleerung wirken muss.

Zwei Punkte muss ich des weiteren noch hervorheben. Bei meinen Injectionsversuchen konnte ich zweimal beobachten, dass der Strahl der Injectionsmasse, der sonst nach Aufhebung der Compression an der pars pendula stark herausströmte, spontan sistirte. Einmal nach Injection von 800, das zweitemal nach Injection von ca. 1000 ccm. Im ersten Falle genügte ein starker Zug an der pars pendula, um das Hinderniss zu heben, das zweitemal ein Druck vom Rectum aus in Höhe der pars prostatica, eher mehr nach vorn als nach hinten davon ausgeführt. —

In dem einen Falle von starker Entwickelung des Mittellappens war ich in der Lage, schon 3 Stunden post exitum die Blase zu injiciren. Trotzdem ich hier unter hohem Druck mit mehr als einem Liter Injectionsmasse von den Ureteren aus die Blase füllte, sistirte der Abfluss aus dem Orificium ext. bei häufigem Nachlassen der Compression an der pars pendula nie. Wohl aber war auch in diesem Falle die pars prostatica auf mehr als Daumendicke ausgedehnt.

Auf das Verhalten der Muskulatur von Blase und Harnröhre hier näher einzugehen, gebricht es mir an Zeit. Es sei nur kurz hervorgehoben, dass auch die neuesten diesbezüglichen Untersuchungen der Anatomen — ich verweise auf das ausgezeichnete Werk Kalischer's — der pars prostatica des M. sphincter urogenitalis die Function absprechen, weil er beim Erwachsenen wesentlich geringer entwickelt ist als beim Kinde. (Sphincter vesicae ext.!)

Auch für die glatte Musculatur scheint mir die Angabe Kalischer's, der auf Grund der neueren Versuche der Physiologen das Bestehen eines Blasenhalses auch bei stärker gefüllter Blase leugnet, mit seinen exacten anatomischen Untersuchungen in einem gewissen Widerspruche zu stehen. Ich kann hier nicht mehr näher darauf eingehen.

M H.! Wenn ich zum Schluss nochmals betone, dass wir bisher eine für alle oder auch nur für die meisten Fälle von Prostatahypertrophie sicher helfende Therapie nicht besitzen, so werde ich damit kaum auf Widerspruch stossen. Insbesondere darf ich vielleicht noch hervorheben, dass nach meinen anatomischen Untersuchungen für eine grössere Zahl die Bottini'sche Operation wenigstens kein harmloser Eingriff sein kann. Das genauere Eingehen auf die jedesmal im concreten Falle vorliegenden pathologisch-anatomischen Verhältnisse wird hier noch manches bessern können.

Wollen Sie von diesem Gesichtspunkte aus meine Mittheilungen freundlich aufnehmen. —

80) Herr Heusner (Barmen): „Ueber die Sterilisation der lackirten seidenen Katheter".

M. H.! Während die Sterilisation der Metall- und Gummikatheter durch einfaches Auskochen leicht bewerkstelligt werden kann, gab es bis vor Kurzem kein allen Ansprüchen entsprechendes Mittel auch die lackirten seidenen und baumwollenen Katheter einwandsfrei zu desinficiren. Man half sich mit Abseifen und Abreiben, Durchspülen und Einlegen in Formalin-, Carbol- und Sublimatlösungen, oft mit Zusatz von Glycerin als eines guten Fettlösungsmittels, wie es noch heute in Wildungen, eingezogenen Erkundigungen zu Folge, von den meisten Aerzten geschieht. Allein es ist auf diese Weise eine sichere Desinfection selbst nach mehrstündiger Anwendung der erwähnten Mittel nicht zu erreichen, wenn auch das Verfahren in der Praxis bei Beobachtung der nöthigen Sorgfalt in der Regel ausreichen dürfte. Daher giebt Goldberg-Wildungen in seiner Anweisung zum Selbstkatheterisiren den Patienten den Rath, die Katheter 5 Minuten in einer Lösung von 2 Esslöffeln Borsäure auf 1 Liter Wasser zu kochen, und Wolff-Berlin empfiehlt die zur Aufbewahrung benutzte Formalin-Glycerinlösung eine Stunde lang im heissen Wasserbad auf 90° zu erhitzen, beides zweckmässige Vorschriften, wenn auch besonders die letztere Vorschrift für die Instrumente ziemlich angreifend sein dürfte. Aus demselben Grunde haben Farcas und Kutner das Durchblasen von heissem Wasserdampf durch die Katheter in Anwendung gebracht; aber auch dieses Vorgehen ist für die Instrumente keineswegs unschädlich, selbst dann nicht, wenn man sie nach Alapy's Vorschlag durch Umhüllen mit Fliesspapier und Watte vor der Feuchtigkeit des Dampfes zu schützen sucht. Die von Martigny in Vorschlag gebrachte gasförmige schwefelige Säure und die von Frank benutzten Formalindämpfe erfordern ein ziemlich umständliches Verfahren und entfalten ihre Wirkung nur an der Oberfläche, dringen aber nicht in hängengebliebene Schleim- oder Blutklümpchen ein, weshalb Katzenstein die durch die Katheter geführten Formalindämpfe noch auf 70—80° erhitzt. Neuerdings ist nun auf dem polnischen Chirurgencongress 1900 von Dr. Hermann, Assistenten Rydygier's in Lemberg ein Mittel angegeben worden, welches alle Vorzüge der früheren Verfahrungsweisen ohne ihre Nachtheile in sich vereinigt, nämlich das Kochen der Seidenkatheter in einer concentrirten Lösung von schwefelsaurem Ammoniak. Ich habe das Verfahren bei Herrn Collegen Kümmell in Hamburg-Eppendorf kennen gelernt und kann die Angaben über seine Wirksamkeit und Unschädlichkeit für die Instrumente nur bestätigen. Es ist sehr merkwürdig, dass selbst nach vielstündigem Verweilen der Katheter in der siedenden Ammoniaklösung dieselben ganz unverändert bleiben, während sie bei nur $^1/_4$stündigem Kochen in Wasser, auch bei Glycerinzusatz, vollständig zerstört werden, obgleich die Temperatur in beiden Fällen fast zur gleichen Höhe, nämlich auf 106 resp. 107° ansteigt. Im Jahre 1901 hat ferner M. Claudius in Kopenhagen mitgetheilt, dass auch concentrirte Kochsalzlösung, deren

Siedepunkt 110° beträgt, statt des schwefelsauren Ammoniaks benutzt werden könne, und dass in der chirurgischen Klinik von Herrn Prof. Bloch dortselbst diese Desinfectionsweise mit Erfolg durchgeführt worden sei.

Ich habe nun mit den genannten Lösungen und auch noch mit einigen anderen Substanzen Controlversuche angestellt und reiche Ihnen hier eine Anzahl Katheter nebst Angaben über die Kochzeit und den Siedepunkt auf einer Pappetafel vereinigt herum. Sie sehen an erster Stelle zwei Katheter aus verschiedenen Fabriken, welche 24 Stunden in einem mit Paraffinum liquidum gefüllten Blechkästchen in siedendem Wasserbade erhitzt worden sind, wobei die Temperatur des Paraffinöls auf 95—97° steigt, und Sie bemerken, dass dieselben ihren Glanz und ihre Weichheit unverändert behalten haben. Damit nicht von den Dämpfen Condenswasser in das Paraffinöl sich niederschlägt, empfiehlt es sich, das Blechkästchen während des Kochens zuzudecken. Neben diesen Kathetern sehen sie ein Paar solcher, die 12 Stunden in concentrirter Lösung von schwefelsaurem Ammoniak gekocht wurden, ebenfalls von tadelloser Beschaffenheit. Es folgen zwei Instrumente, die 9 Stunden mit gesättigter Lösung von schwefelsaurem Natron behandelt wurden mit demselben günstigen Erfolge; dann ein Instrument, welches 9 Stunden in Zuckerlösung von circa 20 pCt. erhitzt wurde, ebenfalls tadellos. Nun kommen ungünstigere Resultate: bei neunstündigem Kochen in concentrirter Kochsalzlösung ist ein Katheter völlig, ein zweiter theilweise verdorben. Aehnlich verhält es sich mit der Borsäure, die weder in concentrirter Lösung, noch in dem von Goldberg empfohlenen Verhältniss (2 Esslöffel auf 1 Liter Wasser) die Instrumente vor der Zerstörung schützen konnte. Ebenso verhielt es sich bei Kochversuchen mit phosphorsaurem Natron, mit physiologischer Kochsalzlösung und anderen Stoffen. Wir haben uns nach diesen Erfahrungen für das Paraffinöl entschieden, weil dasselbe bekanntlich ein zweckmässiges Mittel auch für die Aufbewahrung und Einölung der Instrumente bildet, und weil man die Katheter nach dem Gebrauche von Salz- oder Zuckerlösungen nochmals in sterilem Wasser auswaschen muss, um sie von den auskrystallisirten und anhaftenden Rückständen zu befreien. Wir erhitzen die Instrumente $^1/_4$ Stunde in der beschriebenen Weise, und bacteriologische Controlversuche haben erwiesen, dass dieselben allemal bereits nach 5 Minuten steril waren. Bei Uretefenkathetern würde das Paraffinöl bei der Anwendung das Cystoskop verschmieren; dieselben werden daher nach der Desinfection mit heissem Wasser ausgespritzt, mit desinficirter Gaze abgerieben und in trockenem Zustande aufbewahrt.

Vorsitzender: M. H.! Ich darf wohl Kenntniss von einem eben eingelaufenen Telegramm geben:

> Herzlichen Dank für übergrosse Ehre und beste Glückwünsche für ferneres Gedeihen der Gesellschaft. Czerny.

81) Herr Freudenberg (Berlin): „Ueber Desinfection seidener Katheter.“

M. H.! Ich habe vor 3 Jahren Ihnen über ein von mir geübtes Verfahren kurz berichtet, elastische Katheter und Bougies in Leinentücher einge-

schlagen im Dampfe zu sterilisiren und innerhalb der betreffenden Tücher steril aufzubewahren*). Ich habe damals aufmerksam gemacht, dass gute Katheter-sorten — und zwar sowohl Gummikatheter, wie Lackgewebskatheter, auch die meisten Sorten der Seidengewebskatheter — die Procedur gut vertragen, vorausgesetzt, dass man 2 Vorsichtsmaassregeln beobachtet; nämlich 1. dass die Katheter sich nicht gegenseitig berühren und 2. dass das Tuch mit den Kathetern sofort nach Vollendung der Sterilisirung aus dem Dampfsterilisator herausgenommen wird, damit Tuch und Katheter durch die eigene Hitze möglichst sofort trocken werden.

Trotzdem ich nun mit gutem Gewissen sagen konnte, dass sich das Verfahren, das ich übrigens auch jetzt noch anwende, mir recht gut bewährt hatte, scheint dasselbe nicht viel Nachahmung gefunden zu haben.

Ich möchte Ihnen nun heute nochmals die Sterilisation der elastischen Instrumente im strömenden Wasserdampf empfehlen, und Ihnen dabei eine Modification meiner ursprünglichen Methode mittheilen, die für viele Zwecke eine Vervollkommnung darstellt. Ich bin dabei auf einen früheren Vorschlag von Alapy**) zurückgegangen, nämlich die Katheter resp. Bougies einzeln in Fliesspapier zu verpacken***) und in dieser Verpackung zu sterilisiren und steril aufzubewahren. Alapy hatte dieses Verfahren selbst wieder verlassen, weil er der Meinung war, dass das Aussuchen der gewünschten Katheter- resp. Bougiesorte dabei zu umständlich sei. Ich habe diese Umständlichkeit in sehr einfacher Weise dadurch beseitigt, dass ich auf das Fliesspapier nicht nur, wie schon Alapy gethan, eine den Inhalt bezeichnende Aufschrift, mit der Filièrenummer des betreffenden Katheters, anbringen lasse, sondern auch eine schematische Zeichnung des betreffenden Katheters, eventuell den Namen des betreffenden Patienten, für den ein Katheter bestimmt ist, und dass ich ausserdem zur Kennzeichnung der betreffenden Kathetersorte die Aufschrift entweder mit Bleistift, oder Blau- oder Rothstift anfertigen lasse. Selbstverständlich hängt es von den Bedürfnissen des Einzelnen ab, in welcher Weise er die verschiedenen Farben vertheilt, oder ob er eventuell noch andere Farben dazu heranziehen will. Bei mir bedeutet Aufschrift mittelst Bleistift: Bougies; mittelst Blaustift: elastische Gewebskatheter; mittelst Rothstift: Nelatonkatheter. — Es wäre übrigens noch praktischer, wenn man statt der verschiedenfarbigen Aufschrift Einpackung in verschiedenfarbiges Fliesspapier wählen würde. Leider habe ich bisher aber noch keines auftreiben können, dessen Farbe im Dampfe beständig bliebe. Betonen möchte ich noch ausdrücklich, dass man eine gute, derbe nicht fasernde Sorte Filtrirpapier wählen muss; diese kann man aber dann auch, wenn man will, mehrmals benutzen.

---

*) Verhandl. der D. Gesellsch. f. Chir. XXIX. Congress. 21. April 1900. Theil I. S. 206.

**) Centralbl. f. d. Krankheiten der Harn- u. Sexualorgane. VII. 1896. S. 580ff.

***) Natürlich kann man auch mehrere Katheter resp. Bougies in denselben Bogen Fliesspapier einschlagen, muss dann aber darauf achten, dass die einzelnen Exemplare von einander durch das Fliesspapier getrennt bleiben.

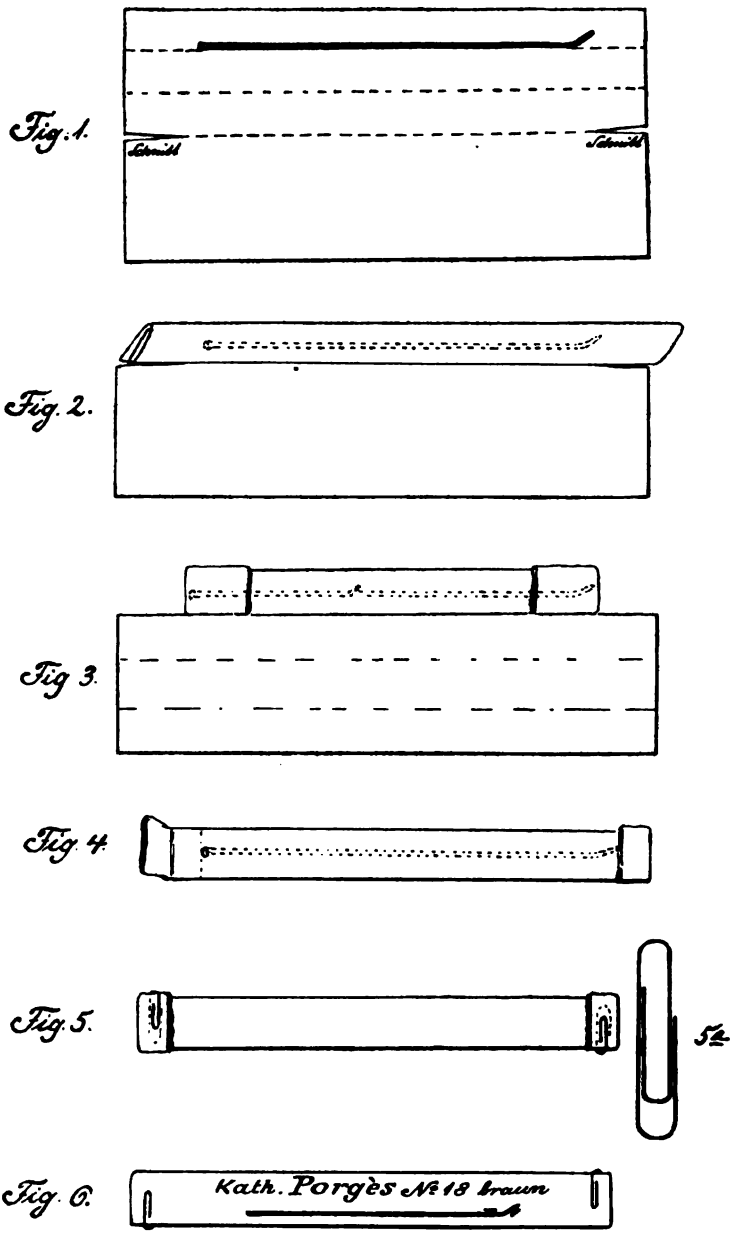

Figuren 1—6: Filtrirpapiereinpackung von Kathetern zur Sterilisirung im Dampf nach Dr. A. Freudenberg.

Ich habe mir nun auch eine besondere Art der Einpackung der Katheter in das Fliesspapier ausgearbeitet, die ich wohl als zweckmässig bezeichnen darf, weil sie vollkommen staubdicht ist und das Sterilbleiben des Katheters bis zum Momente der Oeffnung des Fliesspapiers garantirt (vorausgesetzt, dass das Fliesspapier nicht, was leicht zu vermeiden ist, mit bakterienhaltiger Flüssigkeit in Berührung gebracht wird). Dieselbe geschieht in der Weise, wie es auf den Figuren 1—6 dargestellt ist*).

Ein halber resp. drittel Bogen Filtrirpapier wird in seiner Längsrichtung zur Hälfte gefalzt und der Falz an den beiden Seiten nur so weit aufgeschnitten, dass der Falzrücken in der Länge des einzuwickelnden Katheters ganz bleibt (Figur 1).

Darauf wird die eine Hälfte des Papiers etwa bis zum Drittel ihrer Breite gefalzt, der Katheter in den Falz gelegt, dieser mit dem dergestalt eingeschlagenen Katheter durch ein zweites Falzen des Papiers bis zur Papiermitte, d. i. bis zu den Einschnitten umgebogen (Figur 2) und die überstehenden Papierenden über den Katheter umgeklappt (Figur 3). Nunmehr wird der solchergestalt von allen Seiten eingeschlossene Katheter durch 2 weitere, die andere Papierhälfte drittelnde Falze bis zum Papierende eingerollt, und das rechts und links über den eingewickelten Katheter überstehende Papier umgeklappt, doch nicht — wie oben — über den Katheter, sondern nur bis zum Katheter (Figur 4). Die Klappen werden zwischen den Federn zweier Bureaunadeln (5a) geschoben (Figur 5). Nachdem die Hülle mit einer den Inhalt kennzeichnenden Aufschrift nebst schematischer Zeichnung des Katheters, oder aber mit dem Namen des betreffenden Patienten, für den der Katheter bestimmt ist etc.**), versehen ist, ist der Katheter zur Sterilisirung fertig (Figur 6).

Ich habe nun lange Zeit in ganz einfacher Weise eine Reihe so verpackter Katheter gemeinschaftlich in ein Tuch oder einen grösseren Bogen Fliesspapier einwickeln lassen und so gemeinschaftlich in den Dampfsterilisator gebracht. Nach $^3/_4$stündigem Verweilen in demselben werden sie dann herausgenommen und innerhalb dieser Einhüllungen bis zum Gebrauch aufbewahrt. Neuerdings habe ich mir von der Firma F. u. M. Lautenschläger dazu ein paar geeignete Kästen mit je drei Abtheilungen machen lassen, von entsprechender viereckiger Form und Grösse, im Uebrigen aber nach dem Prin-

---

*) Die Klammern, die ich an den Enden der Filtrirpapierhülsen (Fig. 5 und 6; Fig. 5a zeigt sie in natürlicher Grösse) befinden, sind einfache sogenannte „Bureaunadeln", die in Schreibwaarenhandlungen, 100 Stück für 50 Pf., verkäuflich sind, und die natürlich auch immer wieder von Neuem benutzt werden können. — Wenn man will, kann man, um den Verschluss noch sicherer zu machen, noch eine dritte davon in der Mitte der Filtrirpapierhülse schräg aufschieben (s. auf Fig. 7).

**) Natürlich kann man auch noch andere Bemerkungen aufschreiben, z. B. ob ein Katheter alt oder neu, hart oder weich ist. Letzteres fühlt man übrigens durch das Fliesspapier durch. — Die Zahl und Lage der Augen eines Katheters lasse ich gewöhnlich durch kleine Striche neben der schematischen Zeichnung des Katheters markiren (vergl. Fig. 6, auf welcher die schematische Zeichnung einen Mercier mit 2 Augen darstellt, das eine Auge noch am Schaft, das andere am Schnabel befindlich).

cip der gewöhnlichen Trommeln für Sterilisation der Verbandstoffe. Der eine (Figur 7) ist, wie Sie sehen, einfach aus vernickelter Drahtgaze mit perforirtem Metalldeckel, der andere (Figur 8) überall aus durchbrochenem Nickelin; die durchbrochenen Stellen werden in der bekannten Weise nach Vollendung der Sterilisation und vollständigem Trockenwerden des Inhalts (das man

Figur 7.



Kasten zur Sterilisation und steriler Aufbewahrung der Katheter nach A. Freudenberg.

durch leichtes Schwenken der Kästen beschleunigen kann) durch Schieber verschlossen. Jeder der Kästen kann 30—40 der verpackten Katheter aufnehmen. Sie können an den Verschlussriegeln plombirt oder durch kleine Schlösser verschlossen werden. Ihre Grösse ist so berechnet, dass zwei resp. drei davon in den runden Dampfsterilisatoren, und drei davon in den Aufsätzen der grösseren viereckigen Dampfsterilisatoren der Firma Platz finden können. Diese Kästen ermöglichen es, die verschiedenen Sorten Katheter gleich in verschiedenen Fächern aufzubewahren; in Falze an den Kopfenden der Fächer eingeschobene, mit der betreffenden Aufschrift versehene Cartonpapierstücke (siehe auch Figur 7) geben dann den Inhalt des betreffenden Faches an.

Es könnte scheinen, dass mit der Verpackung der Katheter in das Filtrirpapier dem Personal eine übermässige Arbeit aufgebürdet würde. Das ist aber

nicht der Fall. Wenn auch die Verpackung selbst etwas mehr Zeit verlangt, als es bei anderweitiger Behandlung der Katheter der Fall ist, hat das Verfahren den Vortheil, dass die Arbeit auf eine beliebige, gelegene Zeit verschoben werden kann. Und ausserdem wird dadurch wieder an Zeit gespart, dass immer nur der Katheter seine Sterilität einbüsst, der wirklich gebraucht

Figur 8.



Kasten zur Sterilisation und steriler Aufbewahrung der Katheter nach A. Freudenberg.

wird, auch er also nur für den nächsten Gebrauch wieder von Neuem gereinigt, verpackt und sterilisirt zu werden braucht. Hierin liegt natürlich auch ein sehr wesentliches Moment der Schonung für die Katheter. Im Uebrigen kann ich aber nur wiederholen, dass gute Sorten von Kathetern das Verfahren tadellos vertragen, sobald man nur nicht vergisst, dass auch für die Sterilisirung in Filtrirpapier die Vorsichtsmassregel gelten muss, die Katheter sofort nach Vollendung der Sterilisation aus dem Dampfsterilisator herauszunehmen*). Die einzige Schädigung der Katheter, die ich bemerkt habe, ist, dass die

*) Selbstverständlich bleiben sie aber in der Regel in ihrer gemeinschaftlichen Leinenhülle, resp. in den Katheterkästen. Die Schieber an letzteren dürfen erst geschlossen werden, nachdem Alles vollkommen trocken geworden.

Katheter mit häufigerem Sterilisiren etwas weicher werden. Man thut darum gut, von vornherein nicht zu weiche Sorten zu wählen. Im Uebrigen ist das aber eine Schädigung der Katheter, die meiner Erfahrung nach auch bei allen anderen Sterilisationsverfahren eintritt.

Selbstverständlich verfährt man in dem Betriebe einer Klinik am Besten so, dass einmal am Tage zu beliebiger Zeit, eventuell gleichzeitig mit den Verbandstoffen, die Reinigung, Verpackung und Sterilisation der gebrauchten Katheter vorgenommen wird. Wird also ein Patient mehrmals am Tage katheterisirt, so legt man für ihn gleich von vornherein die entsprechende Anzahl von Kathetern zurecht. Nur einen Katheter für ihn zu bestimmen, um diesen dann jedes Mal frisch sterilisiren zu lassen, wäre natürlich unpraktisch. Der Hauptvortheil des ganzen Verfahrens, wie ich es geschildert, für Arzt wie Patienten ist ja gerade der, dass jederzeit sicher sterile Katheter zur directen Einführung in die Harnröhre zur Verfügung stehen, und dass sie nicht erst im Momente des, vielleicht dringlichen, Gebrauchs sterilisirt zu werden brauchen. Das erhebt diese Methode auch weit über das Sterilisiren der Katheter in mit Ammonium sulfuricum versetztem kochendem Wasser.

Ich zeige Ihnen zum Schluss noch einen kleinen, ganz einfachen Dampfsterilisator für Katheter zum Selbstgebrauch für die Patienten, den ich von der Firma M. Pech habe anfertigen lassen. Er besteht aus einem einfachen Emailkasten, in den ein kleiner Einsatz aus durchbrochenem Zinkblech passt. An den schmalen Seiten des Zinkblecheinsatzes sind nach oben und unten verschieden hohe Bügel angebracht. Wird der Zinkeinsatz so in die Emailschale hineingestellt, dass die höheren Bügel nach unten sehen, so ist die durchbrochene Fläche desselben nahe dem Deckel. Bedeckt man dann den Boden der Schale mit Wasser, das man zum Kochen bringt, und legt auf das Blech Katheter (eventuell in der geschilderten Fliesspapiereinpackung), so findet eine Sterilisation derselben in strömendem Dampfe statt. Andererseits kann man den kleinen Apparat auch zum directen Auskochen von kleinern Instrumenten, z. B. von Metallkathetern benutzen, wenn man den Einsatz umdreht, so dass die kurzen Bügel nach unten sehen und die durchbrochene Fläche des Einsatzes dem Boden der Emailschale nahe ist.

82) Herr Völcker (Heidelberg): „Behandlung der Prostata-Hypertrophie durch perineale Prostatektomie“*)

83) Herr Alfred Rothschild (Berlin): „Ueber die beginnende Prostatahypertrophie.“

M. H.! Ich muss um Verzeihung bitten, dass ich hier ebenfalls Histologisches und nur Histologisches in Bezug auf die Prostata Ihnen bringe, aber ich glaube, dass es zu einer Zeit, wo sich die Chirurgie intensiv mit der operativen Therapie der Prostatahypertrophie beschäftigt, nicht unangebracht sein mag, einiges über die Pathogenese und Histogenese dieses Leidens zu

*) S. Grössere Vorträge und Abhandlungen. Theil II.

bemerken. Hinsichtlich der Pathogenese und Histogenese besteht bis heute keinerlei Uebereinstimmung unter den Autoren. Man hat von Alters her Vorsteherdrüsen untersucht mit gut ausgebildeter Hypertrophie, deren Träger auch das bekannte klinische Krankheitsbild der Prostatahypertrophie gezeigt hatten. Aber es ist so keine alle Fälle umfassende Uebereinstimmung über das Princip der Histogenese des Leidens erzielt worden, und auch keine vollständig haltbare Theorie über die Pathogenese des Leidens.

Von der Idee ausgehend, dass vielleicht genaue anatomische und histologische Durchsuchungen einer Reihe von jüngeren Prostatadrüsen, welche noch nicht grobsichtbar und messbar die Hypertrophie zeigen, und auch kein derartiges Krankheitsbild in vivo ihrem Träger schon verursacht hatten, neue Gesichtspunkte ergeben würden, versuchte ich meinerseits, an diese Frage heranzugehen und Drüsen zu untersuchen aus dem Lebensalter, das der Zeit des Eintritts des klinischen Krankheitsbildes der Prostatahypertrophie direct vorangeht.

Ich nahm aus dem Sectionsmaterial des Krankenhauses Moabit, das mir durch die Liberalität des Herrn Professor Langerhans zur Verfügung gestellt war, alle Prostatadrüsen von Männern von ca. 35—50 Jahren, soweit sie mit dem blossen Auge und der Wage noch keine erkennbare Vergrösserung zeigten, ferner keinerlei entzündliche Erkrankungen der Harnwege nach dem klinischen Bericht und dem Sectionsprotokoll und dem eigenen Augenschein vorhanden waren, auch keine acuten Infectionskrankheiten und constitutionelle Leiden, Lues, klinisch festgestellt waren. So habe ich 30 Drüsen untersucht und bei 27 von denselben gleichartige Veränderungen festgestellt. Diese Veränderungen, über welche demnächst ausführlich in Virchow's Archiv berichtet werden wird, bestanden aus glandulären und interstitiellen Veränderungen der Organe, und sind aus den Abbildungen ersichtlich, welche ich mir erlauben möchte, Ihnen hier vorzulegen.

Es handelt sich um chronisch-entzündliche Befunde, nämlich hauptsächlich glandulären Katarrh mit Proliferation und Desquamation des Epithels mit oder ohne Eiterbeimischung zum Secret und um interstitielle Rundzellenansammlungen, die herdweise im Zwischengewebe, oder diffus zerstreut in demselben sich zeigten, meist herdweise subepithelial, theilweise periglandulär, ferner um Schwielenbildungen in derselben Anordnung. Ich fand diese Veränderungen an den verschiedensten Stellen der Drüsen, nicht bloss central, sondern auch in den peripherstен Theilen, auch dann peripher, wenn central nichts nachzuweisen war. Ausserdem fand ich bald da, bald dort dilatirte Drüsenlichtungen, in Gruppen angeordnet, neben nicht dilatirten und unveränderten Drüsen.

Was haben aber, kann man mit Recht fragen, diese Veränderungen mit der wahren Prostatahypertrophie zu thun? Wenn man mit dieser Frage zugleich die Frage verbindet, was mag denn eigentlich aus diesen Veränderungen werden und was für Folgen mögen sie haben, so finden wir eine Antwort auf diese beiden Fragen in den Untersuchungen Ciechanowski's. Um seine Befunde hinsichtlich der Histogenese der Prostatahypertrophie kurz hier zu skizziren, habe ich mit seinem gütigen Einverständniss hier einige

Vergrösserungen seiner eigenen Abbildungen aus seinen Arbeiten mitgebracht, die kurz zeigen, worauf es ankommt. Diese interstitiellen und glandulären Veränderungen, die Ciechanowki beschreibt, sind dieselben, wie die von mir gefundenen. Die herdweise subepithelial und periglandulär auftretenden, interstitiellen Veränderungen sind, sobald sie an Drüsenausführungsgängen auftreten, die Ursache einer passiven Erweiterung der zu diesen Ausführungsgängen gehörenden Drüsengruppen, welche meist durch den glandulären Katarrh ihrerseits schon alterirt sind. Dabei kann schliesslich die Drüsensubstanz vollständig zu Grunde gehen. Ciechanowski weist nach, dass bei genügend feinen Schnitten — nicht über 10 μ dick — nirgends in den vergrösserten Organen eine neoplastische glanduläre Wucherung besteht, sondern derartig gedeutete Bilder nichts als zu dicke Schnitte, schräg durch geschlängelte Drüsentubuli getroffen, darstellen; ferner weist er nach, dass eine primäre und active Vermehrung der Muskelsubstanz nicht stattfindet. Die Vergrösserung der Prostata ist hauptsächlich und zunächst verursacht durch die passive Erweiterung der Drüsenräume und den verhältnissmässig reichlichen Mengen des neugebildeten Bindegewebes fällt bei dem pathologischen Wachsthum der Prostata eine untergeordnete Rolle zu.

Diese Untersuchungen Ciechanowski's sind im letzten Jahr von gründlichen amerikanischen Forschern (Holmes Greene and Brooks und Cravdon) nachgeprüft und bestätigt worden. Nun liegt es nahe, bei diesen chronisch entzündlichen Processen nach der Ursache zu fragen; und alle genannten Autoren kommen auf Grund unserer heutigen Kenntnisse über die Pathologie der Prostata zu dem Schluss, dass in der Gonorrhoe die häufigste und letzte Ursache dieser chronisch entzündlichen Veränderungen in der Prostata zu suchen sei. Sie stützen sich dabei auf die histologischen Befunde Finger's. Diese sind im Grunde identisch mit denjenigen Ciechanowski's hinsichtlich der Grundformen der chronischen Entzündungsprocesse in der Drüse. Sie sind auch im wesentlichen ganz identisch mit meinen eigenen Präparaten. Nur hat Finger diese Veränderungen bloss in ca. 7 von 11 Fällen von Urethritis chron. poster. und in 7 Fällen von untersuchten 120 Leichen überhaupt festgestellt. Ich habe sie in einem weit höheren Procentsatz festgestellt, nämlich in 27 von 30 Fällen d. i. in 90 Procent. Dieser Procentsatz entspricht ungefähr der heutigen klinischen Ansicht über die Häufigkeit der chronischen Prostatitis.

Der absolute Beweis für den Zusammenhang mit der Gonorrhoe ist zwar damit nicht vollständig, dass die histologische Beweiskette geschlossen ist; es fehlt der bacteriologische Nachweis. Man wird ihn aber ebensowenig bekommen, wie man ihn bei den nicht traumatischen Stricturen der Harnröhre nicht hat, obwohl dieselben als Folgen eines postgonorrhoischen Processes anerkannt sind. Man findet ihn auch selten schon bei der chronischen Prostatitis. Aber es giebt eine Reihe von Momenten, die auch Ciechanowski anführt, welche statt dessen für diesen ätiologischen Zusammenhang sprechen; ich halte aber immerhin für das Wichtigste, die Häufigkeit der chronischen Prostatitis und die Häufigkeit ihres anatomischen Nachweises durch meine Untersuchungen. Nun ist damit ja nicht gesagt, dass allein die Gonorrhoe in der Pathogenese

der wahren Prostatahypertrophie die ätiologische Rolle spielt. Die als Prostatahypertrophie bezeichnete Erkrankung ist kein Begriff, der nach unsern heutigen Auffassungen nur einheitliche Processe in sich schliesst. Aber ich stehe mit Ciechanowski auf dem Standpunkt, dass die Gonorrhoe die Ursache für die häufigste Form der Entstehung der Vergrösserung ist, jener Hypertrophie, die wir als wahre Prostatahypertrophie bezeichnen.

Für die weitere Erforschung möchte es da von Nutzen sein, wenn die chirurgische Klinik das Interesse für die Frage des Zusammenhangs der Gonorrhoe und der Prostatahypertrophie mehr pflegt, des Zusammenhangs, für den heute zu viel exacte Thatsachen sprechen, als dass er wie früher d. h. in den letzten Jahrzehnten absolut zu leugnen und abzulehnen wäre.

Vorsitzender: M. H.! Es erübrigt noch der letzte Vortrag, welcher rechtzeitig angemeldet und bisher nicht gehalten worden ist: der von Herrn Hahn.

84) Herr Hahn (Nürnberg): „Subcutane Rupturen der Gallenwege“*).

Vorsitzender: Ich frage, ob Jemand zu diesem Vortrage das Wort wünscht. — Wenn das nicht der Fall ist, so frage ich, ob Jemand das Wort zu den Vorträgen über Prostataoperationen und Prostataerkrankungen wünscht. — Herr Freudenberg hat das Wort.

Discussion.

Herr A. Freudenberg (Berlin): M. H.! Ich möchte zunächst entgegen einer Bemerkung in dem Vortrage des Herrn Kutner von heute Vormittag nochmals betonen, was ich schon immer betont habe, dass die sogenannte Schwächung der Blase durch Ueberausdehnung, soweit ich aus einer nunmehr sich über eine ganze Reihe von Jahren erstreckenden Erfahrung urtheilen kann, niemals oder mindestens so gut wie niemals der Grund eines vollständigen functionellen Misserfolges bei der Bottini'schen Operation ist, und ebensowenig bei irgend einer anderen Operation der Prostatahypertrophie. Wenn man das Hinderniss beseitigt, welches sich der Urinentleerung entgegenstellt, so erholt sich regelmässig selbst die bisher ausgedehnteste Blase. Ich habe Fälle gehabt, die 1500 ccm, ja selbst 2 l und noch mehr Monate und Jahre lang in ihrer Blase gehalten hatten, oder bei denen eine complete Urinretention viele Jahre lang bestanden hatte, und die trotzdem vollständig durch die Bottini'sche Operation geheilt sind. Ich habe einen Fall gehabt, bei dem die complete Retention sogar fast 28 Jahre bestanden hatte, und bei dem trotzdem nach der Bottini'schen Operation vollständige functionelle Heilung eintrat und die Blase sich wieder vollkommen spontan entleerte**).

Ich möchte dann noch einiges bemerken, was das Bild der Bottini-

*) S. Grössere Vorträge und Abhandlungen. Theil II.

**) Publicirt als Fall 5 in meiner zusammenfassenden Darstellung der Bottini'schen Operation, Sammlung klinischer Vorträge. N. F. No. 328.

schen Operation etwas zu ihren Ungunsten verändert, was aber auch die Technik, die man ausüben soll, beeinflusst. Ich habe schon früher hervorgehoben, dass man einen Schnitt nach vorn, also nach der Symphyse zu möglichst vermeiden soll, wenn man nicht direct durch den cystoskopischen Befund dazu aufgefordert wird, d. h. wenn man nicht im cystoskopischen Bilde nach vorn eine so ausgesprochene Wulstung sieht, dass man sich sagen muss, hier liegt ein Hinderniss für die Urinentleerung vor. Ich muss jetzt diese Warnung für Fälle mit relativ kleiner Prostata auch für Schnitte nach den Seiten aussprechen: Ich habe inzwischen zwei Fälle erlebt, wo ich starke Blutungen bekommen habe, die beide zum Exitus führten, nicht direct, aber indirect: die Blutung stand, aber die Patienten waren so heruntergekommen, dass sie aus anderen Gründen erlagen. In beiden Fällen ist meiner Ueberzeugung nach — den einen Fall habe ich seciren können, beim andern ist keine Section gemacht worden — der Grund der gewesen, dass das Messer beim Seitenschnitt über die in beiden Fällen nur kleine Prostata hinübergriff. Es waren seitlich eben nicht solche Wulstungen vorhanden, dass das Messer nicht über die Prostata auf die Blasenwand hinübergreifen konnte. Denn das möchte ich weiter betonen: die wirklich starken und gefahrdrohenden Blutungen bei der Bottinischen Operation kommen, wie mir scheint, fast niemals aus der Prostata selbst, sondern entweder aus dem paraprostatischen Gewebe oder aus der Blasenwand, die in der eben geschilderten Weise verletzt worden ist.

Wenn man also bei palpatorisch kleiner Prostata durch den cystoskopischen Befund nicht ganz sicher informirt ist, dass seitlich grössere als Mictionshinderniss wirkende Wulstungen vorhanden sind, so thut man gut, sich auf einen (oder mehrere) Schnitt nach hinten zu beschränken, bei welchen man die richtige Lage der Schnabelspitze vor der Incision per rectum controliren kann.

Ich möchte dann noch einen Unglücksfall erwähnen, den ich bei einer Bottini'schen Operation erlebt habe, und der meines Wissens bisher ein Unicum ist. Es ist dies ein Fall von ziemlich sicherer Ruptur der Blase bei einem Kranken, bei dem ich für Herrn Prof. Israel am hiesigen jüdischen Krankenhaus die Bottini'sche Operation ausgeführt habe. Es handelte sich um einen 57jährigen Patienten, der vor dem Einlegen eines Verweilkatheters sehr grosse Residualurinmengen gehabt hatte, zwischen 400 und 1400 ccm, ausserdem Erscheinungen von Pyelitis und Fieber. Auch im Uebrigen war der Patient in einem recht schlechten Zustande. Bei diesem Patienten nahm ich die Bottini'sche Operation vor, nachdem ich ihn nur einmal untersucht hatte, und das ist vielleicht die Ursache des Unglücksfalles gewesen. Die Operation geschah in Chloroformnarkose, bei Füllung der Blase mit etwa 200 ccm Luft. Es wurden 3 Schnitte gemacht, nach hinten, nach rechts und nach links, und zwar in dieser Reihenfolge. Bei dem dritten Schnitte (nach links) entstand plötzlich ein mässiger Knall, als ob ein Ballon platzte; gleichzeitig (oder vielleicht dem Knall unmittelbar vorausgehend?) machte sich eine einen Augenblick dauernde Hervorwölbung in der Blasengegend, wie von einer krampfhaften Contraction und Aufrichtung der Blase herrührend, bemerkbar. Dem tief chloroformirten Patienten war dabei nicht viel anzumerken; vielleicht

wurde der Puls etwas schlechter, aber auch dies war nicht ganz sicher. Jedenfalls war der Eindruck, der sich an dem Patienten beobachten liess, zunächst ein geringerer als der Eindruck auf die Operateure und auf die Umgebung. Es wurde ein mit einem vorn zusammengedrückten Schlauch armirter elastischer Katheter eingeführt und unter Wasser entleert, so dass die Luft aufgefangen und gemessen werden konnte. Während wir ca. 200 ccm Luft injicirt hatten, kamen nachher nur wenige Luftblasen heraus, es war also klar: die Luft war entwichen. Allerdings muss ich dazu bemerken, dass schon vom zweiten Schnitte an geringe Luftblasen neben dem Schafte des Incisor aus der Urethra herausgekommen waren. Es wurde die Laparotomie unter Fortsetzung der Narkose mit Aether angeschlossen, weil wir glaubten, dass es sich um eine extraperitoneale Ruptur der Blase handelte, da uns die Leberdämpfung verschwunden und an ihrer Stelle tympanitischer Schall zu sein schien. (Nach ca. 10 Minuten war das nicht mehr deutlich.)

Bei der Laparotomie wurde eine extraperitoneale Ruptur, trotzdem die Operation in Beckenhochlagerung gemacht und eine gute Uebersicht möglich war, nicht gefunden, wohl aber fühlte Herr Professor Israel, der die Laparotomie ausführte, auf der rechten Seite (also nicht entgegengesetzt zu der Seite, nach welcher der letzte Schnitt gemacht wurde), eine Vertiefung in der Blasenwand, die wohl der Ruptur entsprach, dort war auch eine subperitoneale Sugillation vorhanden. Es wurde ein Verweilkatheter eingelegt; die Laparotomiewunde wurde nicht vernäht, vielmehr nur der Raum zwischen Därmen und Blase durch Gazecompressen ausgestopft. Das Befinden des Patienten gestaltete sich zunächst leidlich. Der Verweilkatheter fungirte tadellos, Urin war nur mässig trübe (wie vor der Operation) und nur ganz wenig Blut haltend, es bestanden keinerlei Blasenbeschwerden; auch die Laparotomiewunde blieb vollständig trocken und es stellten sich keinerlei Symptome von Peritonitis ein. Aber 7 Tage nach der Operation traten Lungenerscheinungen unter hohem Fieber auf, das reichliche Sputum wurde 2 Tage später ausgesprochen putride, und am 13. Tage nach der Operation ging Patient daran zu Grunde. Eine Section konnte leider nicht gemacht werden.

Ich habe bisher im ganzen 137 Einzeloperationen mit dem Incisor ausgeführt (darunter 94 mal bei luftgefüllter Blase) und, abgesehen von diesem Falle, einen gleichen Unglücksfall dabei nicht erlebt; auch aus der Litteratur ist mir etwas Aehnliches nicht bekannt geworden. Selbstverständlich habe ich mir die Frage vorgelegt, wie ist dies traurige Vorkommniss in dem vorliegenden Falle zu erklären. Ich muss aber sagen, dass ich zu einer sicheren Beantwortung dieser Frage bisher nicht gekommen bin. Ich habe die Operation in dem Falle so ausgeführt, wie ich es sonst gewöhnt bin, abgesehen von einigen kleinen Abweichungen, von denen ich aber nicht glaube, dass man ihnen diesen Unglücksfall in die Schuhe schieben kann. So habe ich die Blase nicht mit durch Watte filtrirter Luft, sondern mit gewöhnlicher Luft angefüllt; ich habe zu didactischen Zwecken nach dem Einlegen des Incisors und vor Beginn der eigentlichen Incision von mehreren der bei der Operation anwesenden Herren per rectum die Lage der Schnabelspitze mehrfach constatiren lassen und auch selbst mehr per rectum untersucht als gewöhnlich; und ich habe drittens

den Schnabel des Instruments von dem zweiten Schnitt (nach rechts) zu dem dritten (nach links) hinten herum gedreht, während ich sonst gewöhnt bin, diese Drehung nach vorn herum (also hinter der Symphyse) auszuführen. Ich kann aber, wie gesagt, kaum glauben, dass einer dieser Punkte den Unglücksfall verursacht haben sollte. Was ich noch am meisten als Ursache annehmen möchte, ist, dass ich die Blase doch vielleicht zu stark angefüllt hatte, und dass nun eine hinzukommende spastische Contraction derselben sie zum Platzen brachte. Ich hatte auf den Grad der Füllung hier keinen besonderen Werth gelegt, weil mir anamnestisch mitgetheilt worden war, dass die Blase vorher 400—1400ccm Residualurin gehalten hatte. Dabei hatte ich aber nicht berücksichtigt, dass inzwischen wochenlang ein Verweilkatheter offen gelegen hatte, was ja bekanntlich vielfach die Capacität der Blase zunächst hochgradig herabsetzt. Kurz und gut, es ist immerhin unklar, wodurch das Unglück entstanden, und es würde mich interessiren, wenn Jemand von Ihnen, vielleicht auf Grund eines ähnlichen Erlebnisses etwas zur Klärung beitragen könnte.

Für mich selbst entnehme ich jedenfalls aus diesem Falle die Lehre, in Zukunft noch sorgfältiger als bisher mich über die Capacität der Blase vor der Operation zu informiren und bei der Operation mit der Füllung unterhalb der Grenze dieser Capacität zu bleiben; und zweitens, wenn der Verweilkatheter längere Zeit offen gelegen, ihn stets einige Tage vor der Operation entweder zu entfernen, oder aber zugestöpselt tragen zu lassen, damit die Blase Zeit hat, vor der Operation wieder auf ihre normale Capacität zu kommen.

Vorsitzender: M. H., ich möchte betonen, dass ich keineswegs auf dem Standpunkt stehe, dass ich die Dittel'sche Operation für alle Fälle geeignet halte; speciell gerade in den Fällen, von denen Herr Völker vorhin eine Abbildung vorlegte, mit ausgesprochenem mittlerem Lappen, der nicht breitbasig, sondern mehr gestielt aufsitzt, scheint sie mir nicht geeignet, zumal wenn dieser Lappen gross ist. Unter solchen Umständen liegt es auf der Hand, dass eine Abtragung der Seitentheile der Prostata nicht viel helfen kann. (Demonstration.)

Herr Schoemacker (s'Gravenhage): M. H.! Wenn man 6 Wochen lang die Katheterbehandlung richtig durchgeführt hat und dann nicht zum Ziele kommt, so glaube ich, dass man an eine Operation denken muss, gerade wie Herr Völker das gesagt hat. Aber dann hat man nicht nur die Wahl zwischen der Bottini'schen Operation und der perinealen Prostatektomie, dann giebt es auch noch die suprapubische Enucleation der Prostata, und diese suprapubische Enucleation wähle ich, weil ich gefunden habe, dass diese Methode eine sehr einfache ist. Die perineale Prostatektomie sieht in den Bildern sehr hübsch aus, aber in Wirklichkeit ist es immerhin ein sehr schwerer Eingriff, es fliesst sehr viel Blut dabei, sie dauert ziemlich lange, kurz sie ist für einen Patienten von vielleicht 70 Jahren nicht unbedenklich. Die Enucleation durch die Blase hingegen gestaltet sich in Wirklichkeit leichter, als sie in den Büchern aussieht.

Die Technik ist folgende. Man öffnet die Blase, bringt zwei Finger ins Rectum hinein, drängt die Prostata hinauf, dann nimmt man das Messer, macht einen ganz kleinen Einschnitt in die Mucosa der Blase, bringt zwei

Finger in das Loch hinein, und dann schält man durch bimanuelle Eingriffe die Prostata hinaus. Ich habe in einem Jahr 24 Prostatiker behandelt, bin aber nur zweimal dazu gekommen, diese Operation zu machen, und obgleich ich, wie ich ausdrücklich bemerken will, nicht zu den sehr eiligen Operateuren gehöre, so haben sich doch diese beiden Operationen nicht länger als 15 Minuten ausgedehnt, und es ist mir überraschend gewesen, wie leicht man auf diese Weise auskommen kann, und wenn das bei älteren Männern möglich ist, so ist das doch von grossem Werth. Was das Resultat anlangt, so hat mir der eine Patient, bei dem die Operation fast ein halbes Jahr zurückliegt, erzählt: „Es geht bei mir jetzt so wie im Alter von 16 Jahren", und der andere sagte mir: „Herr Doctor, wenn Sie mir diesen Ausdruck gestatten, es geht bei mir fast wie bei einem Pferde." (Heiterkeit.)

Herr Reerink (Freiburg): Ich möchte nur ganz kurz hervorheben: wenn ich auf Grund anatomischer Untersuchungen und theoretischer Erwägungen ausgesprochen habe, dass der Eingriff vom Perineum aus nützen würde, so ist das natürlich nicht so zu verstehen, dass ich sagen wollte, dass man nun jede Prostatahypertrophie von dort in Angriff nehmen müsse. Selbstverständlich nicht. Ich lege nur den Schwerpunkt darauf, dass, einerlei, welche Methode angewendet wird, die Veränderungen in der Lage der Harnröhre nachträglich die Besserung oder Heilung bewerkstelligen. Von welcher Seite man das thut, scheint mir gleichgiltig zu sein. Wenn man nur den Katheterismus macht und damit Erfolg hat, so kann der Erfolg nur auf diese Weise eintreten. Denn wenn die Patienten Jahre lang mit Residualharn behaftet waren und sicher eine schwere Störung der Muskelfunction besteht, so darf man nicht erwarten, dass nach relativ kurzer Zeit schon eine solche Veränderung der Musculatur wieder eingetreten ist.

Vorsitzender: M. H.! es sind noch zwei Vorträge übrig, die allerdings zu spät angemeldet und deshalb nicht mehr auf das Programm gekommen sind, also einen Anspruch auf Berücksichtigung nicht haben. Ich möchte aber doch die Frage nicht unterlassen, ob Sie geneigt sind, diese beiden Vorträge noch anzuhören. (Zurufe: Welche?) Der eine lautet: Ein neuer Blasenschnitt und der zweite handelt über abdominale Rectum-Exstirpation. (Rufe: Ja!).

Dann gebe ich Herrn Frank das Wort.

85) Herr Frank (Wien): „Ein neuer Blasenschnitt".*)

86) Herr Schloffer (Prag): „Ueber abdominale Rectum-Resection". Es ist eine in den Statistiken fast aller Operateure sich wiederspiegelnde Thatsache, dass die Mortalität bei der Resection des Rectum-Carcinoms von unten, bezw. hinten her um so grösser wird, je höher das Carcinom sitzt. In ähnlicher Weise werden aber auch die per laparotomiam vorgenommenen Resectionen der Flexura sigmoidea immer schwieriger und deshalb eingreifender, je tiefer der erkrankte Darmabschnitt liegt.

*) S. Grössere Vorträge und Abhandlungen. Theil II.

Es giebt ein gewisses Grenzgebiet am untersten Dickdarme, das wir sowohl von oben als von unten, bezw. hinten erreichen können, bei dem man sich heute aber ziemlich allgemein nicht für die Laparotomie, sondern für die perinealen, sacralen, parasacralen bezw. vaginalen Methoden entschieden hat. Da aber dabei doch manchmal das Herunterholen des Carcinoms auf Schwierigkeiten stösst, wurde schon seit den 80er Jahren von einer Reihe von Chirurgen, ich zähle etwa 15 zum Theil recht wohlbekannte Namen, ausnahmsweise diese Methoden combinirt mit der Eröffnung des Abdomens und einer Mobilisirung des erkrankten Darmstückes vom Bauche aus. Bei diesen combinirten Methoden wurde die Wiedervereinigung des Darmes meist von der sacralen (bezw. parasacralen etc.) Wunde aus vorgenommen. In einer anderen Reihe von Fällen wurde die ganze Operation per laparotomiam vorgenommen, dabei aber auf die Wiederherstellung der Continuität des Darmrohres meist verzichtet und dafür ein dauernder Bauchafter angelegt. Nur in einer ganz geringen Zahl von solchen Fällen wurde auch die Wiedervereinigung des Darmes von der Bauchhöhle aus gemacht, also eine „ideale abdominale Rectum-Resection" vorgenommen. Im allgemeinen hält man aber auch heute noch, und dies mit vollem Recht, die Hinzufügung der Laparotomie zur Operation von hinten oder unten für eine Zugabe, welche den Eingriff entschieden bedenklicher gestaltet und womöglich vermieden werden soll; und die Resection des Rectum im Sinne der „idealen abdominalen Operation" gilt als zu schwierig und zu ernst, als dass sie weitere Verbreitung gefunden hätte.

Ich habe mich nun seit längerer Zeit, veranlasst durch die relative Sicherheit, mit der wir Carcinome der Flexura sigmoidea per laparotomiam exstirpiren und den Darm wieder vereinigen können, namentlich aber auf Grund unserer Erfahrungen, die wir an 3 solchen Fällen mit sehr tiefem Sitze des Carcinoms gewonnen haben, mit der Frage der Exstirpation hochsitzender Rectumcarcinome auf abdominalem Wege beschäftigt. Durch Untersuchungen an der Leiche und 2 von mir operirte Fälle letzterer Art habe ich die Ueberzeugung gewonnen, dass die abdominale Rectumresection und -Naht gegenüber den perinealen, sakralen etc. Methoden unter Umständen sehr grosse Vortheile bieten kann. Sie wird zwar nie im Stande sein, die letzteren Methoden in ihrem Wirkungskreise wesentlich einzuschränken, es scheint mir aber doch berechtigt und wünschenswerth, der abdominalen Rectumresection bei hochsitzenden Carcinomen einen grösseren Spielraum zu gewähren, als bisher. Es handelt sich dabei um nichts anderes, als um den Vorschlag, die von mir empfohlene, „dreizeitige Resection" des Dickdarms und der Flexura sigmoidea auf den nach unten angrenzenden Bezirk des Darmes, die höchst gelegenen Abschnitte des Rectum zu übertragen.

Auf die anatomische Frage, wo das Colon aufhört und das Rectum beginnt und die differirenden Anschauungen über diesen Gegenstand will ich hier nicht eingehen, sondern mich dafür in meinen Ausführungen auf jene Carcinome beschränken, welche an der Umschlagsfalte des Peritoneum sitzen, weder weit unter diese herab noch weit über diese hinauf reichen, die also auch bei engster anatomischer Begrenzung des Begriffes „Rectum" doch ge-

wiss als reine Rectumcarcinome und nicht als Coloncarcinome aufgefasst werden müssen.

Wenn man in einem solchen Falle die Bauchhöhle eröffnet hat, so erscheint (wenigstens bei Männern, auf welche vor allem meine Erfahrungen sich beziehen) die Uebergangsfalte und das dort sitzende Carcinom so tief verborgen, dass man im ersten Augenblicke den Eindruck gewinnt, als wäre die abdominale Operation wenig aussichtsvoll. Später aber gelingt diese Operation doch überraschend leicht.

Es kommt jedoch nur darauf an, dass man — in steiler Beckenhochlagerung — zunächst das Peritoneum parietale 2 Querfinger breit vom Carcinom entfernt circulär umschneidet und dann von den beiden Enden dieses Schnittes nach oben gehend das Mesenterium des untersten Dickdarmabschnittes (des Colon pelvinum, bezw. der Flexur) in einer Ausdehnung von ca. 10 cm durchtrennt, um die Operation überraschend einfach zu gestalten. Es lässt sich nämlich hierauf das erkrankte Darmstück ziemlich gut vorziehen. Wenn man dann noch den extraperitoneal gelegenen Theil des Rectum durch stumpfe Auslösung aus seinem lockeren Zellgewebslager frei macht, so kann man diesen frei gemachten Theil beträchtlich vorziehen und dehnen, so dass dann die Geschwulst bei mageren Individuen fast bis in das Niveau der Bauchdecken gebracht werden kann. Durchtrennt man nun den Darm 2 Querfinger breit analwärts vom Carcinom und ebenso weit oder noch viel weiter oralwärts von demselben, so ist dann auch die Wiedervereinigung des Darmes vom Bauche aus nicht schwierig. Denn auch dabei kann man sich die zurückgelassene periphere Darmmanschette mit ihrem Schnittrand sehr weit vorziehen und an den Schnittrand des Peritoneum parietale heranlagern. Es ist dann die Vereinigung mittelst einer doppelreihigen fortlaufenden Naht ganz gut durchführbar. Zur Sicherung der Heilung ist meines Erachtens die präliminare Anlegung eines Afters am Colon transversum wünschenswerth.

Von den 2 Fällen, die ich in dieser Weise operirt habe, ist einer geheilt, der andere gestorben. Doch zweifle ich nicht, dass auch der letztere zu erhalten gewesen wäre, wenn nicht eine acute Enteritis hinzugetreten wäre.

Bekanntermaassen liegen die Vorzüge der abdominalen Rectumresection vor allem in der grösseren Uebersichtlichkeit des Operationsterrains und in der Möglichkeit, eine ausgedehntere Darmresection und Exstirpation von Lymphdrüsen vorzunehmen. Dass in bestimmten Fällen die Operation von unten und hinten her zur radicalen Entfernung des Erkrankten nicht genügt, wogegen dieselbe bei abdominaler Operation möglich ist, illustrirt vielleicht der eine meiner Fälle, bei dem mehrere Centimeter über der oberen Grenze des Carcinoms erkrankte Lymphdrüsen mit dem aufsteigenden Schenkel der Flexura sigmoidea verwachsen waren und mit diesem entfernt wurden. Bei der Operation von unten her wäre die richtige Beurtheilung der Verhältnisse wahrscheinlich erschwert gewesen. — Des Weiteren vermuthe ich, dass der abdominalen Operation jene Nachtheile nicht anhaften werden, welche jene Methoden, die eine grosse Wunde in der Damm- oder Kreuzbeingegend setzen, in Bezug auf die mangelhafte Continenz des erhaltenen Sphincter ani immer noch gelegentlich aufweisen.

Alles in allem glaube ich die öftere Ausführung der abdominalen Rectumresection empfehlen zu sollen. Erst wenn ein grösseres operatives Material vorliegt, werden sich gewisse Fragen in Bezug auf die Technik und Nachbehandlung entscheiden lassen; vor allem die Frage, ob nach der Operation nicht die Anlegung von parasacralen Drainageöffnungen und die Einführung von Drainröhren zur Drainage des Operationsterrains nach hinten der halb offenen Behandlung der Bauchhöhle vorzuziehen seien. Ich glaube wohl, dass bei einer entsprechenden Ausbildung der Technik und bei Verwendung der Operation nur in geeigneten Fällen (fettleibige Individuen eignen sich wenig dazu), es wohl gelingen wird, die Mortalität der „idealen abdominalen Rectumresection" soweit herabzudrücken, dass diese Operation bei hochsitzenden Carcinomen einerseits im Stande sein wird, mit den sacralen, parasacralen, perinealen und vaginalen, sowie mit den „combinirten" Methoden zu concurriren, und andererseits die abdominale Operation mit Etablirung eines dauernden nicht continenten Kunstafters zu verdrängen.

Discussion:

Herr Kümmell (Hamburg): M. H.! Ich möchte glauben, dass der abdominalen Operation des Rectumcarcinoms noch eine grosse Zukunft beschieden ist und dass wir mit der weiteren Ausbildung der Technik recht gute Resultate erzielen werden, wenigstens was die Function anbetrifft, die Erhaltung des Sphincters. Wir haben das in einer Reihe von Fällen systematisch durchgeführt, und ich möchte nur auf einen principiellen Unterschied zwischen der eben erwähnten Methode und der unserigen aufmerksam machen. Wir haben die Laparotomie hauptsächlich als Voroperation benutzt und vor allem das Mesorectum gelockert. In Beckenhochlagerung wurde die Laparotomie gemacht, das Mesorectum gelöst und, was bereits Herr Schloffer erwähnt hat, das kleine Becken resp. der Tumor aus dem kleinen Becken gelöst. Diese beiden Momente lassen sich ohne Mühe und zuweilen in überraschend schneller Weise ausführen. Dass bei fetten Patienten die bereits bei anderen Operationen mehrfach erwähnten Schwierigkeiten auch hier bestehen, ist selbverständlich. Wir machen dann zunächst das Rectum mobil, und zwar recht weit durch Abbinden des Mesorectums und überzeugen uns davon, dass dasselbe sich in genügender Ausdehnung nach unten ziehen lässt und bis ins kleine Becken hinein bis zum Anus gelöst ist. Dann wird die Abdominalhöhle wieder geschlossen, der Patient in Steinschnittlage gebracht ein paraanaler Schnitt gemacht und nun die Operation von unten vollendet. Es wird einfach neben dem Anus ein Schnitt gemacht durch die Haut und das Fettgewebe, dann kommt man auf das losgelöste Rectum, zieht dasselbe ohne Mühe hervor, resecirt nach Anlegung einer Klammer den Tumor und führt das centrale Ende durch den seiner Schleimhaut beraubten, stehengebliebenen Analstumpf. Befestigung mit einigen Nähten. In 2 Fällen sind wir so vorgegangen — es geht das nicht immer —, dass wir den vollständig gelösten Darm in das periphere Ende invaginirt haben, sodass das Darmlumen garnicht eröffnet wird. Ein Assistent geht nach der alten Simon'schen Methode erst mit einzelnen Fingern, dann mit der ganzen Hand in das allmälig gedehnte Rectum, während der Operirende den Tumor in dieses

hineindrängt; dann wird der Tumor gefasst, nach aussen gezogen, resecirt und das centrale Ende, wie oben geschildert, aussen am Anus befestigt. Der eine Patient hatte allerdings eine recht schwere Reconvalescenz durchzumachen, indem er die erste Zeit häufig Tenesmus hatte; später war der weitere Wundverlauf ein vollständig normaler, und Patient hat jetzt einen normal functionirenden Sphincter; ausser der Laparotomienarbe ist keine weitere zu sehen.

Herr König (Berlin): Dann kann aber doch die Bauchhöhle nicht geschlossen gewesen sein, wenn er mit der Hand herausgedrückt wurde.

Herr Kümmell (Hamburg): Ich habe mich wohl nicht deutlich ausgedrückt. Ich mache die Laparotomie, eröffne also die Bauchhöhle, löse das Rectum und S romanum und dränge von oben, vom Bauch aus, während der Assistirende von unten in das Rectum hineingeht, den Tumor in dieses hinein. Die Bauchhöhle war also vollständig offen, der Tumor trat hervor und wurde vom Assistirenden resecirt, während ich die Bauchhöhle schloss. Die Gefahr der Lösung des Mesorectums liegt in der Störung der Circulation und die Berücksichtigung der Ernährungsverhältnisse ist sehr wichtig. Wie ich früher einmal mitgetheilt habe, verläuft das hauptsächlichste, den Darm ernährende Gefäss am Rande desselben. Kommt man zu nahe an diesen heran, so wird die Circulation unterbrochen, und es tritt leicht Gangrän ein. Wie ich glaube, lässt sich diese Methode technisch noch sehr viel weiter ausbilden und wird zu guten Resultaten führen. Diejenigen Fälle, die durchgekommen sind, hatten eine ganz vorzügliche Function.

Herr Kraske (Freiburg): M. H.! Ich habe die abdomino-sacrale Operation auch in einer Anzahl von Fällen ausgeführt, und ich kann nur das bestätigen, was Herr Kümmell eben gesagt hat: die Exstirpation des Tumors gestaltet sich, wenn man zunächst die Bauchhöhle eröffnet und die Verbindung des Carcinoms mit der Umgebung löst, die Hämorrhoidalarterie unterbindet und durchtrennt, sodann den erkrankten Darmabschnitt ringsum und namentlich nach der Kreuzbeinaushöhlung zu mobilisirt, nachher, wenn man einen sacralen Einschnitt macht, ganz ausserordentlich leicht. Jeder, der das einmal machen wird, wird überrascht sein von dieser Leichtigkeit, mit der sich der Tumor entfernen lässt. Diese combinirte Operation hat, glaube ich, auch sonst noch ihre sehr grossen Vortheile; und ein Hauptvortheil scheint mir darin zu bestehen, dass auf diese Weise die Entfernung der Drüsen aus der Excavatio sacralis vollständiger als sonst möglich ist. Ausserdem kann man durch die gleich im Anfang der Operation ausgeführte Unterbindung der Haemorrhoidalis superior die Blutung ausserordentlich beschränken. Diese abdomino-sacrale Operation halte ich für die Methode der Zukunft, nicht die abdominale Exstirpation, die sich wohl nur für sehr wenige Fälle eignen wird.

Vorsitzender: M. H.! Wir sind am Ende. Ich freue mich, Ihnen mittheilen zu können, dass es uns in allerdings gelegentlich recht harter Arbeit gelungen ist, ein grosses Pensum zu bewältigen, indem alle diejenigen Vorträge, welche angezeigt gewesen sind und ein Recht auf Berücksichtigung hatten, berücksichtigt worden sind. Ich darf vielleicht einen Wunsch aussprechen, der meinem Nachfolger auf dem Präsidentenstuhle zu Gute kommen wird, den nämlich, dass die Herren doch mehr, als es diesmal geschehen ist,

ihre Vorträge rechtzeitig anmelden möchten, weil dadurch die richtige Einordnung der Vorträge für den Präsidenten ganz ausserordentlich erleichtert wird. — Ich gebe Ihnen eine Uebersicht über die geleistete Arbeit: Es sind 86 Vorträge gehalten, und es haben 8 Projectionsdemonstrationen stattgefunden, dabei haben wir 29 Discussionen gehabt, bei denen 100 Redner gesprochen haben. Sie sehen daraus, dass immerhin die Discussion doch einen ziemlich breiten Raum eingenommen hat und dass damit einem Wunsche Rechnung getragen worden ist, der seit vielen Jahren bereits in der Gesellschaft laut geworden ist.

M. H.! Ich hoffe, Sie werden von dem abgelaufenen Congress grosse Vortheile haben. Wir haben sehr viel Anregendes gehört und gesehen, und es steht zu hoffen, dass Sie, erfüllt mit all' den neuen Ideen, welche hier laut geworden sind, als Pioniere der deutschen Wissenschaft hinausgehen in das Land zum Wohle des deutschen Vaterlandes.

Ich schliesse hiermit den Congress.

Herr Kraske (Freiburg): M. H.! Da, wie ich sehe, kein anderer Berufenerer das Wort nimmt, bitte ich Sie, ehe wir auseinandergehen, unserem Herrn Vorsitzenden mit mir zu danken für die Umsicht, Gerechtigkeit und Schneidigkeit, mit der er während der Verhandlungstage seines Amtes gewaltet hat. Ich fordere Sie auf, mit mir zu rufen: Unser hochverehrter Herr Präsident, er lebe hoch!

(Die Versammlung hat sich erhoben und stimmt dreimal begeistert in den Hochruf ein.)

(Schluss nach 4 Uhr.)

II.

Grössere Vorträge

und

Abhandlungen.

I.

Experimentelle Untersuchungen und Erfahrungen über Leitungsanaesthesie.[1]

Von

Dr. H. Braun
in Leipzig.

(Mit 18 Figuren im Text.)

I. Allgemeines. Geschichte der Leitungsanaesthesie.

Leitungsanästhesie nennen die Physiologen diejenige Form der Anästhesie, welche zu Stande kommt, wenn die Leitungsfähigkeit eines sensible Fasern führenden Nervenstammes unterbrochen wird. Sie erstreckt sich auf sämmtliche von ihm allein innervirte Gewebe. Da die Verbreitungsbezirke der sensiblen Nerven vielfach in einander übergreifen und periphere Anastomosen benachbarter Nervenstämme vorhanden sind, genügt häufig nicht die Leitungsunfähigkeit eines Nervenstammes zur Aufhebung der Sensibilität in einem Gewebsbezirk. Zur Hervorrufung von Leitungsanästhesie können physikalisch und chemisch wirkende Mittel angewendet werden. Die ersteren haben geringe, die letzteren grosse praktische Bedeutung.

Die Compression der Nervenstämme durch Abschnürung der Extremitäten diente bereits den griechischen und römischen Aerzten im klassischen Alterthum als örtlich anästhesirendes Mittel; sie wurde in jedem Jahrhundert von Neuem empfohlen und ihrer Nachtheile wegen immer wieder verlassen.

Der Umstand, dass die Leitungsfähigkeit frei gelegter Nervenstämme bei Thieren durch starke Abkühlung beeinträchtigt oder

[1]) Theilweise vorgetragen am 3. Sitzungstage des XXXII. Congresses der Deutschen Gesellschaft für Chirurgie zu Berlin 5. Juni 1903. — Die vorliegende Arbeit bildet die Fortsetzung und Ergänzung meiner früheren Arbeiten über örtliche Anaesthesie (9. 10.). Vieles, was in denselben enthalten ist, muss hier als bekannt vorausgesetzt worden, einige Wiederholungen waren unvermeidlich. Literaturverzeichniss am Schluss der Arbeit.

aufgehoben werden kann, hat Versuche veranlasst, auch beim Menschen durch percutane Einwirkung der Kälte auf Nervenstämme Leitungsanästhesie in ihrem Verbreitungsbezirk hervorzurufen. Von der Möglichkeit einer derartigen Beeinflussung oberflächlich gelegener Nervenstämme kann man sich am eigenen Körper überzeugen.

Ich liess den Chloraethylstrahl auf die Gegend des N. ulnaris am Condylus internus humeri einwirken. Nachdem die Haut gefroren war, verging unter fortdauernder Abkühlung noch $^1/_2$ Minute, bis der Nervenstamm afficiert wurde. Das äusserte sich im Auftreten eines ausserordentlich heftigen Schmerzes im ganzen Verbreitungsbezirk des Nerven, dann entstand am Vorderarm, sowie am 4. und 5. Finger taubes Gefühl und stellenweise Anästhesie der Haut. Der Eintritt vollkommener Leitungsunterbrechung konnte wegen zu grosser Schmerzhaftigkeit des Verfahrens nicht abgewartet werden. 2 Minuten nach Unterbrechung der Abkühlung war nichts mehr von einer Störung der Nervenfunction zu bemerken. Am N. radialis superficialis am Vorderarm gelang der Versuch in so fern besser, als die Nervenleitung nach allerdings kaum erträglichen Schmerzen für kurze Zeit ganz aufgehoben werden konnte. Die Abkühlung des Grundgliedes eines Fingers konnte niemals bis zur Leitungsunterbrechung der subcutan gelegenen Nervenstämme fortgesetzt werden. Der Aetherspray ist für derartige Versuche weit geeigneter als der Chloraethylspray. Letzterer riet stets bei der erforderlichen, längere Zeit fortgesetzten Anwendung Gewebsschädigungen, Blasenbildung hervor. Auch ist der Nervenreiz bei langsamer Abkühlung geringer.

Das Ergebniss dieser Versuche spricht also nicht gerade für die praktische Verwendbarkeit der der Abkühlung der Nervenstämme folgenden Leitungsanästhesie. Eine Abstumpfung der Empfindlichkeit ist gewiss manchmal zu erreichen. Rossbach theilt mit, dass es ihm gelungen sei, durch 2 Minuten lange Anwendung des Aethersprays auf einer Stelle der Halshaut beiderseits unterhalb des Endes des grossen Zungenbeinhorns den N. laryngeus superior und damit den Kehlkopf unempfindlich zu machen. Scheller und von Hacker lassen zur Ausführung von Zahnextractionen den Aethylchloridstrahl nicht auf das Zahnfleisch, sondern aussen auf die Haut in der Gegend der Vorderfläche des Unterkiefers, der Fossa canina, vor dem Ohr, einwirken. Beide Autoren geben an, dass auf diese Weise oft eine für Zahnextractionen ausreichende Abschwächung der Empfindlichkeit oder selbst völlige Aufhebung derselben zu beobachten sei, beide betonen aber auch die Unsicherheit des Verfahrens. Man kann sich nur schwer vorstellen, wie eine Einwirkung auf die weit von der Hautober-

fläche entfernt gelegenen Nervenstämme ohne schwere Frostschädigung der Haut möglich sein soll.

Ich hatte in einer früheren Arbeit (9) den Einfluss studirt, den osmotische Spannungsdifferenzen zwischen den Gewebsflüssigkeiten und den in die Gewebe injicirten wässerigen Lösungen auf die Nervensubstanz ausüben, ich hatte die Begriffe Quellungsschmerz und Quellungsanästhesie aufgestellt und darauf hingewiesen, dass die Quellungsanästhesie, welche Wasser und sehr verdünnte-wässerige Kochsalzlösungen bei Gewebsinjectionen hervorrufen, niemals praktische Verwendung finden könne, weil sie stets mit einer mehr oder weniger deutlichen Gewebsschädigung verbunden ist. Es ist das bis jetzt nicht überall genügend beobachtet worden. Denn manche Chirurgen, welche sich bemühen, Wunden vor jeder Schädigung zu behüten und zur Ausspülung derselben möglichst indifferente Kochsalzlösungen (0,92 pCt.) brauchen, infiltriren trotzdem die Gewebe mit den Schleich'schen Lösungen, deren osmotischer Druck nur sehr wenig von dem einer 0,2 proc. Kochsalzlösung abweicht; diese wirkt zwar sehr viel weniger quellend, als reines Wasser, aber doch immer noch so stark, dass sie z. B. rothe Blutkörperchen zerstört und sicherlich auch anderen Geweben nicht gleichgültig ist, wenngleich der Schaden nicht immer offensichtlich vor Augen liegt. Küttner erwähnt Fälle von Hautgangrän nach Schleich'scher Infiltration. Es mag sein, dass die Ursache davon in der Hauptsache, wie der Autor annimmt, in der zum Sterilisiren der Spritze verwendeten Sodalösung zu suchen ist. Man sollte aber doch um so mehr den zu Gewebsinjectionen bestimmten verdünnten Cocainlösungen einen zum Ausgleich der Quellung genügenden Kochsalzgehalt geben, als die anästhesirende Wirkung derselben dadurch nicht im Geringsten beeinträchtigt wird. Küttner und Baisch, welche über Gangrän bei Einspritzung Tavel'scher Lösung berichten, hätten übrigens in der oben citirten Arbeit aus dem Jahre 1898 finden können, dass ich schon damals festgestellt habe, dass Salze mit stark alkalischer Reaction, wie kohlensaures Natron, auch in verdünnter Lösung injicirt, Gangrän verursachen, und vor der Einspritzung solcher Lösungen gewarnt habe.

Ueber die Wirkung des Wassers und verdünnter Kochsalzlösungen auf lebende Nervenstämme liegen nur wenige Mittheilungen vor. Es ist den Physiologen bekannt, dass Wasserimbibition die

Nervenerregbarkeit schwächt. Nach Biberfeld unterbricht Wasser, zwischen die Fibrillenbündel eines Nervenstammes gespritzt, sofort dessen Leitungsfähigkeit und schädigt ihn gleichzeitig auf das schwerste. Eden's kürzlich publicirte Versuche an Katzen zeigen, dass die im unteren Abschnitt des Wirbelcanals gelegenen scheidenlosen Nervenstämme überaus empfindlich gegen Quellung sind: Wasser und 0,2 proc. Kochsalzlösung, in den Wirbelcanal injicirt, riefen eine langdauernde Anästhesie der unteren Extremitäten hervor. Das ist das einzige, allerdings praktisch wichtige Ergebniss von Eden's Versuchen. Hätte derselbe meine oben erwähnte Arbeit über Infiltrationsanästhesie ebenfalls gelesen, und sich nicht auf die den Kern der Sache gar nicht berührenden Bemerkungen Schleich's verlassen, so hätte er die Ursache der durch Wasser und 0,2 proc. Kochsalzlösung hervorgerufenen Anästhesie, über die er nur Vermuthungen äussert, erfahren und hätte seine weiteren Versuche anders, conform mit den meinigen, anstellen müssen. Denn nachdem die Empfindlichkeit der im Wirbelcanal gelegenen Nerven gegen Quellung erwiesen war, durfte Eden nicht anästhesirende Mittel in quellend wirkender Lösung injiciren, wenn er die Wirkung des gelösten Mittels selbst erkennen wollte. Er injicirte z. B. in den Lumbalsack 0,00005 Cocain in 1 ccm Wasser gelöst. Die minimale Menge Cocain ändert, wie eine Gefrierpunktsbestimmung gezeigt hätte, den osmotischen Druck des Wassers fast gar nicht, der Schluss, dass dieses Cocain Anästhesie hervorgerufen habe, ist also verfehlt, es ist einfach Quellungsanästhesie entstanden. Wenn die Wirkung einer sehr kleinen Cocaindosis geprüft werden sollte, so musste sie injicirt werden in einer indifferenten Lösung, welche den gleichen osmotischen Druck besitzt, wie die Cerebrospinalflüssigkeit der Katze, oder in dieser selbst gelöst werden. Auch die anderen von Eden untersuchten Mittel sind fast ausnahmslos in stark quellend wirkenden Lösungen in den Lumbalsack injicirt worden, wir erfahren also über die Wirkung der gelösten Stoffe nichts. Wir müssen uns daher mit dem vom Autor selbst gar nicht genügend gewürdigten Ergebniss seiner Arbeit begnügen, dass die Nervenstämme im Wirbelcanal überaus empfindlich gegen Quellung sind. Vielleicht sind die nach Lumbalinjectionen beobachteten üblen Nebenwirkungen zum Theil oder ganz davon abhängig. Denn wo Quellungsanästhesie entsteht, da kann

auch die Gewebsschädigung nicht fehlen. Der Vorschlag von Guinard und Kozlowski, das zu injicirende Cocain in der aus der eingeführten Hohlnadel tropfenden Cerebrospinalflüssigkeit selbst zu lösen, erscheint mir in dieser Hinsicht sehr beachtenswerth. Für die Hervorrufung von Leitungsanästhesie hat also die Quellung der Nervensubstanz, gleichwie für die Infiltrationsanästhesie, nur in so fern eine Bedeutung, als man sie vermeiden muss. Es wird das namentlich dann sehr zu berücksichtigen sein, wenn man wässerige Lösungen direct in Nervenstämme injiciren will.

Eine grössere Bedeutung erlangte die Leitungsanästhesie erst nach Einführung des Cocains.

Die sehr ausgesprochene Fähigkeit dieses Mittels, bei seiner Einwirkung auf Nervenstämme die sensible und motorische Leitungsfähigkeit zu unterbrechen, war am Thier von Torsellini, Feinberg, Alms, Rochs, Witzel, Mosso, Frank nachgewiesen worden. Die ersten darauf bezüglichen Beobachtungen am Menschen stammen von Corning und Goldscheider, hatten aber zunächst nur theoretisches Interesse. Corning injicirte an den Stamm des N. cutaneus antebrachii lateralis 0,3 ccm einer 4 proc. Cocainlösung, schnürte hierauf den Oberarm ab und sah bald darauf Anästhesie der Haut in dem Verbreitungsbezirk des Nerven bis herab zum Handgelenk eintreten. Goldscheider beobachtete bei subcutaner Injection starker Cocainlösungen unter die Haut des Vorderarms auch ohne Unterbrechung des Blutstroms eine Ausbreitung der der Injection folgenden Hautanästhesie in der Richtung der Nervenverzweigungen.

Cocainlösungen können in verschiedener Art zur Anästhesirung von Nervenstämmen gebraucht werden. Sie können einmal mit der Hohlnadel direct unter die fibröse Nervenscheide, direct in den Nervenstamm hinein injicirt werden: endoneurale Injection. Es tritt dann bei Anwendung nicht zu verdünnter Cocainlösungen eine fast sofortige totale Leitungsunterbrechung ein (Crile). Dies Verfahren ist an den meisten Nervenstämmen des Körpers nur dann sicher ausführbar, wenn sie zuvor operativ freigelegt wurden. Nur wenige Nervenstämme sind so gelegen und palpabel, dass sie mit der Hohlnadel sicher getroffen werden können, durch die unverletzte Haut hindurch. Meist wird man sich in diesem Falle darauf beschränken müssen, die Cocain-

lösungen in die nächste Nachbarschaft des Nervenstamms zu injiciren: perineurale Injection. Das gelingt leicht bei subcutan verlaufenden und bei einigen tiefer gelegenen Nervenstämmen. Bis zum Eintritt der Leitungsunterbrechung vergeht kürzere oder längere Zeit, welche das Cocain zur Diffusion in den Nervenstamm braucht.

Drittens kann Leitungsanästhesie durch Cocainlösungen hervorgerufen werden, wenn man sie nach Bier in den Spinalcanal injicirt. Das zuletzt genannte Verfahren schliesse ich hier aus, weil für seine Anwendung und Beurtheilung wieder ganz andere Gesichtspunkte maassgebend sind. In Folgendem wird nur von der perineuralen und endoneuralen Injection die Rede sein.

I. Leitungsanästhesie durch perineurale Injection anästhesirender Lösungen.

Practische Versuche mit der perineuralen Cocaininjection hat, soweit mir das aus der Literatnr ersichtlich ist, zuerst Halstedt gemacht; er spritzte Cocainlösung an den Stamm des N. alveolaris inferior zum Zweck schmerzloser Zahnextractionen aus dem Unterkiefer. Das gleiche Verfahren eignet sich besonders zur Anästhesirung von Fingern und Zehen: durch Injection einer kleinen Quantität einer $^1/_2$ bis 1 proc. Cocainlösung rings unter die Haut des ersten Finger- oder Zehengliedes bei gleichzeitiger Abschnürung tritt nach einigen Minuten Querschnittsanästhesie des ganzen Fingers, der ganzen Zehe ein. Von Oberst seit 1888 angewendet, ist diese Anästhesirungsmethode 1890 von Pernice beschrieben worden. Auch Kummer und vielleicht auch noch andere Chirurgen waren bei der Anästhesirung der Finger in ähnlicher Weise vorgegangen[1]). Aber erst in Folge eines erneuten Hinweises seitens des Verfassers im Jahre 1897 und einer gleichzeitig erschienenen Publication Hackerbruch's wurde dies Verfahren allgemein bekannt und überall eingeführt.

Dass die gleichzeitige Abschnürung nicht unbedingtes Erforderniss für die Anästhesirung der Nervenstämme ist, zeigt eine Mittheilung von Krogius aus dem Jahre 1894. Allerdings sind dann concentrirtere Cocainlösungen erforderlich. Krogius sagt Fol-

[1]) Schleich bezeichnete 1899 (Schmerzlose Operationen. 4. Aufl. S. 155) die Oberst'sche Finger- und Zehenanaesthesirung als „Ohrfeigenmethode", mit der man örtliche Anaesthesie nicht erzielen könne, 1900 (39) als „verkappte Infiltrationsanaesthesie", 1901 erinnert er sich (40), dass er sich dieses selbigen Verfahrens bis zum Jahr 1890 bedient hat!

gendes: wenn man unter die Haut des Handrückens, Handtellers und Fusses quergestellte Streifen einer 2 proc. Cocainlösung injicirt, würden ausgedehnte, peripher von der Einspritzungsstelle gelegene Gewebsabschnitte, also z. B. der ganze Handteller unempfindlich; wenn man an die vier von der Hand auf den Finger übertretenden Nervenstämme im Ganzen 1—1½ ccm 2 proc. Cocainlösung injicire, werde nach 10 Minuten der ganze Finger völlig gefühllos. Eine Analgesie des ulnaren Randes der Hand bis zur Basis des 4. und 5. Fingers könne man ferner auch dadurch zu Stande bringen, dass man die Injection über dem N. ulnaris macht, da, wo er durch die Furche am inneren Condylus humeri verläuft. Macht man die Injection in der Nähe der beiden Incisurae supraorbitales, so entstehe Analgesie der ganzen mittleren Partie der Stirn, bei Injection um den Penis herum an dessen Wurzel werde die Vorhaut unempfindlich. Am Vorderarm und Unterschenkel, am Oberarm und Oberschenkel sei die Methode weniger präcis, am Rumpf habe sie sich nicht verwerthen lassen. Ihre grösste Intensität und Ausbreitung erreiche die Analgesie nach 5—10 Minuten und halte dann ¼ Stunde und länger an. Die Wirkungen des Cocains würden ausgiebiger, wenn der Esmarch'sche Schlauch oberhalb der Injectionsstelle angelegt werde.

Hackenbruch, der ebenfalls 2 proc. Cocainlösungen oder 2 proc. Cocain-Eucainlösungen injicirt, und, wo angängig, die Abschnürung zu Hilfe nimmt, nannte sein Verfahren, das an den Fingern identisch ist mit der Oberst'schen Methode, circuläre Analgesirung und zeigte, dass auch an andern Körperstellen als Fingern und Zehen das Operationsfeld durch circuläre Umspritzung unempfindlich gemacht werden kann. Ich bin allerdings der Meinung, dass bei vielen der von ihm geschilderten Operationen die Anästhesie zum Theil auch als eine directe Contactanästhesie aufgefasst werden muss, nicht als reine Leitungsanästhesie.

Die oben erwähnte Mittheilung des Verfassers hat eine Reihe von Veröffentlichungen veranlasst (Honigmann, Manz, Arend, Sudeck, Berndt, Gerhardt, Hölscher, Luxenburger), durch welche die vorzügliche Brauchbarkeit des Oberst'schen Verfahrens an den Fingern und Zehen bestätigt wird, und in denen weiter die Bestrebungen von Interesse sind, die Leitungsanästhesie auszudehnen auf Hand und Fuss und darüber hinaus in der von Krogius angedeuteten Weise.

Manz injicirte nach Abschnürung der Extremität $^1/_2$—1 proc. Cocainlösung am Vorderarm an den Stamm des N. radialis, ulnaris und medianus, über dem Fussgelenk an den N. peronaeus und tibialis und sah nach Verlauf von 20—45 Minuten Hand und Fuss völlig unempfindlich werden, so dass Operationen aller Art an Hand- und Fusswurzel, Mittelhand und Mittelfuss ausgeführt werden konnten. Ueber ähnliche Versuche an Hand und Vorderarm berichten Berndt, Hölscher und Luxenburger; Berndt ferner über eine schmerzlos ausgeführte Amputation nach Gritti, Gottstein über eine solche nach Pirogoff. Arendt und Hölscher bedienten sich des Verfahrens auch am Penis. Berndt und Hölscher hielten es für zweckmässiger, anstatt der von Pernice empfohlenen kleinen Quantitäten 1 proc. Cocainlösung grössere Mengen verdünnter (0,2 proc. Hölscher, 0,05 proc. Berndt) Cocain- und Eucainlösungen einzuspritzen, während Manz schon $^1/_2$ proc. Cocainlösungen nicht mehr durchaus gute Resultate gaben. Berndt hat sogar einmal physiologische Kochsalzlösung injicirt, vermuthlich in der irrigen Meinung, dass die Oedemisirung der Gewebe mit einer indifferenten Flüssigkeit an und für sich die Sensibilität beeinträchtigen könne. Luxenburger empfahl 2 proc. Nirvaninlösung zur Anästhesirung der Nervenstämme. Hölscher glaubt, sämmtliche Nervenverbindungen zwischen Peripherie und Centrum am besten durch eine Infiltration des gesammten Querschnitts einer Extremität mit verdünnten Cocainlösungen unterbrechen zu können. Fast alle Beobachter sind darüber einig, dass es an den Extremitäten, abgesehen von Fingern und Zehen, meist sehr lange (bis zu 1 Stunde) dauert, bis die Leitungsfähigkeit der grossen Nervenstämme aufgehoben ist, dass die Abschnürung der Extremitäten dabei nicht entbehrt werden kann, und dass die Nothwendigkeit der langdauernden Abschnürung des Beins oder Arms auch bei vorsichtigster Ausführung eine für die Kranken sehr lästige und schmerzhafte Beigabe des Verfahrens ist. Nur bei besonders mageren Extremitäten ist der zur Unterbrechung des Blutstroms nöthige Druck der umschnürenden Gummibinde so gering, dass er ohne besondere Beschwerden längere Zeit vertragen wird.

Wieviel von dem Endeffect bei derartigen Operationen dem injicirten Medicament, wieviel der durch die Abschnürung bewirkten Compression der Nervenstämme zuzuschreiben ist, hält Manz nicht

für möglich zu entscheiden, während Kofmann der Abschnürung die Hauptrolle vindicirt und die gleichzeitige Injection anästhesirender Lösungen überhaupt für überflüssig hält.

Ich habe kürzlich (10) eingehend erörtert, wie in Geweben, deren Vitalität durch Abschnürung an den Extremitäten, durch starke Abkühlung, durch Anwendung des Adrenalins herabgesetzt ist, eine bedeutende Steigerung der örtlich anästhesirenden Fähigkeiten des Cocains und ähnlicher Mittel, sowie eine Herabsetzung ihrer allgemein toxischen Eigenschaften zu Stande kommt und wie das zu erklären ist. Die Anämie der Gewebe an sich alterirt die Sensibilität erst sehr spät, die peripheren Nerven sind wenig empfindlich gegen eine Unterbrechung der Nahrungszufuhr und überleben bekanntlich auch bei Warmblütern sehr lange. Die Abschnürung einer Extremität kann dagegen, wenn sie sehr fest gemacht ist, an und für sich schon Leitungsanästhesie hervorrufen. Ich bin deshalb auch der Meinung, dass manche der mitgetheilten Versuche nicht ohne Weiteres als Beispiele gelungener Cocainisirung der Nervenstämme angesehen werden können, sondern mehr in das Gebiet der Umschnürungsanästhesie gehören. Sicher möchte ich das glauben bei den Operationen Berndt's. Die von ihm perineural injicirte Cocainlösung von 0,05 pCt. und Kochsalzlösung ist unzweifelhaft ganz unwirksam auf grössere Nervenstämme. Crile konnte die Leitungsfähigkeit des freigelegten N. ischiadicus nicht einmal dann unterbrechen, wenn er 0,2 proc. Cocainlösung endoneural injicirte; erst 1 proc. Cocainlösung hatte den gewünschten Erfolg. In manchen anderen Fällen, wo bei gleichzeitiger Anwendung von Cocain und Abschnürung eine sehr lange Wartezeit bis zum Eintritt von Leitungsanästhesie sich nöthig machte, dürfte die Abschnürung an sich wohl auch nicht ohne Bedeutung für den anästhetischen Endeffect gewesen sein, vielleicht war sie manchmal die Hauptsache.

Ich habe im Laufe der letzten 6 Jahre natürlich ebenfalls eine ganze Reihe von Operationen an Hand und Fuss mit Hilfe von Cocainisirung der grösseren Nervenstämme durch perineurale Injection ausgeführt; sie werden zum Theil noch geschildert werden. Ich habe ferner an Leichen durch Injection von Farblösungen die Zugänglichkeit der Nervenstämme studirt und habe endlich an gesunden, urtheilsfähigen Personen weit über 100 Versuche ausge-

führt, ebenfalls um festzustellen, wie und welche Nerven von der Hohlnadel sicher getroffen werden können, und wie das Cocain und seine Ersatzmittel auf die Nervenstämme wirken. Viele Personen, meist Aerzte und Studenten, haben sich für diese Versuche hergegeben, ich bin ihnen allen zu Dank verpflichtet. Die Urtheilsfähigkeit der Versuchspersonen muss übrigens, wie sich gezeigt hat, erst festgestellt werden; denn ich fand auch unter Aerzten Personen, welche absolut kein sicheres Urtheil über ihre eigne Sensibilität abzugeben im Stande sind.

So lange die Abschnürung der Extremitäten nöthig war, waren die Versuche sehr mühselig und unvollständig, so lange man für Operationen an Hand und Fuss Abschnürung des Oberarms oder Oberschenkels brauchte, habe ich nicht geglaubt, dass die perineurale Injection als Anästhesirungsverfahren über Finger und Zehen und die benachbarten Theile der Hand und des Fusses hinaus mit der Narkose werde in Concurrenz treten können. In einzelnen Fällen kann zwar durch einen kleinen Kunstgriff die Unannehmlichkeit der Abschnürung für die Kranken beseitigt werden. Es hat sich nämlich gezeigt, dass die Steigerung der Cocainwirkung in Bezug auf Intensität, Ausbreitung und Dauer in gleicher Weise eintritt, wenn die die Extremität umschnürende Gummibinde so locker angelegt wird, dass das Glied sich im Zustand starker, venöser Stauung befindet. Man geht also z. B. in folgender Weise vor: feste Abschnürung des Oberarms oder Oberschenkels. Injection der anästhesirenden Lösung. Feste Abschnürung des Gliedes, wenn das angängig ist, dicht über dem Operationsgebiet, also z. B. am Hand- und Fussgelenk, aber unterhalb der Injectionsstelle, in dem unter dem Einfluss des Anaestheticums stehenden unempfindlichen Gebiet. Lockerung der proximalen Binde, sodass zwischen beiden Binden venöse Hyperämie entsteht, während das Operationsfeld blutleer bleibt. Ich werde unten einige Beispiele von auf diese Weise ausgeführten Operationen, wo dann mit der Abschnürung keinerlei Belästigung verbunden ist, mittheilen. Immerhin ist dieses Verfahren umständlich und nicht immer anwendbar. Nachdem uns nun aber im Adrenalin ein Mittel gegeben ist, welches auf die Cocainanästhesie einen ebenso grossen Einfluss hat, wie die Abschnürung und diese ersetzen kann, verlohnt es sich, auf die An-

ästhesirung der Nervenstämme durch perineurale Injection zurückzukommen.

a) Finger.

Wir beginnen mit einer Reihe von Versuchen an den Fingern, welche zur Orientirung bestimmt sind über die Wirkung der Lösungen verschiedener örtlich anästhesirender Mittel auf die Nervenstämme und unterziehen zunächst das von Krogius empfohlene Verfahren, 2 proc. Cocainlösung ohne andere Hilfsmittel zur Fingeranästhesirung zu verwenden, einer Nachprüfung.

Versuch 1 (Dr. B.). An der Basis des Grundgliedes des 4. Fingers wurde von 2 seitlich gelegenen Einstichpunkten aus 1 ccm 2 proc. Cocainlösung (0,02 Cocain)[1] subcutan injicirt, je $^1/_4$ ccm in die Gegend der 4 von der Hand auf den Finger übertretenden Nervenstämme. Unmittelbar nach der Injection entstanden Wärmegefühl und starke Parästhesien in dem ganzen Finger, bis in seine Spitze. Nach 1 Minute wurde die Haut des Grundgliedes anästhetisch, nach 5 Minuten war nur noch die Beugeseite des Endgliedes empfindlich, während 7 Minuten nach der Injection der letzte Rest von Sensibilität in dem Finger erloschen war. Es entsteht also eine wirkliche Anästhesie, nicht nur eine Analgesie, d. h. ein Verlust des Schmerzgefühls. Proximal dagegen überschritt die Anästhesie nur wenige Millimeter die Einstichstellen. Nach weiteren 12 Minuten war die Sensibilität auf dem Grundglied wiedergekehrt, nach wieder 5 Minuten war nur noch die Streckseite des 2. und 3. Gliedes unempfindlich, und noch 5 Minuten später, 29 Minuten nach der Injection war die Sensibilität überall wieder vorhanden. Parästhesien bestanden noch längere Zeit fort.

Dieser oft und an verschiedenen Personen wiederholte Versuch verläuft in Uebereinstimmung mit den Angaben von Krogius bis auf die etwas schwankende Dauer der Anästhesie stets in gleicher Weise. 5—10 Minuten nach der Injection ist der Finger völlig gefühllos, d. h. nicht bloss analgetisch, sondern anästhetisch. Zuerst wird stets die Haut des Grundgliedes unempfindlich und zuletzt die Fingerspitze. Die Rückkehr der Sensibilität erfolgt 10 bis 20 Minuten später, in sehr wechselnder Weise, bald zuerst am Endglied, bald, wie in dem geschilderten Versuch, zuerst am Grundglied. Das von der Versuchsperson gleich nach der Injection

[1] Ich verstehe unter Cocainlösung stets eine wässrige Lösung des Cocainchlorhydrats mit 0,8 pCt. Kochsalzzusatz.

empfundene Wärmegefühl entspricht nicht bloss einer subjectiven Empfindung. Der anästhetische Finger zeigt vielmehr auch objectiv eine stärkere Blutfüllung und fühlt sich warm an. Wir werden diesem durch Lähmung der Vasomotoren bedingten Symptom später in noch auffallenderer Weise begegnen. Wie kommt diese Anästhesie zu Stande? Injicirt man an einer anderen Körperstelle, wo nicht gerade ein grösserer Nervenstamm verläuft, 1 ccm 2 proc. Cocainlösung in das subcutane Zellgewebe, so wird bald darauf ein sehr beschränkter Bezirk der Haut da, wo das Unterhautzellgewebe von der Cocainlösung durchtränkt ist, unempfindlich, theils deshalb, weil Cocain in die feinen, zur Haut ziehenden Nervenfasern eindringen und sie leitungsfähig machen muss, theils, weil wohl auch etwas von dem injicirten Cocain in die darüber liegende Haut diffundirt, und die Nervenendigungen lähmt: indirecte Infiltrationsanästhesie, wie ich das genannt habe. Die anästhetische Diffusionszone einer 2 proc. Cocainlösung ist jedoch keine grosse, wie Quaddelversuche leicht erkennen lassen.

Das Gleiche tritt bei der Injection in das subcutane Gewebe des Fingergrundgliedes ein. Zuerst müssen die feinen, die Haut des Grundgliedes versorgenden, theils noch vom Handrücken und Handteller auf den Finger übertretenden, theils schon aus den Fingernerven selbst entspringenden Nervenfasern leitungsunfähig werden; deshalb wird die Haut des Grundgliedes zuerst unempfindlich. Allmälig dringt das Cocain diffundirend auch in die grösseren das Mittelglied und das Endglied versorgenden Nervenstämme ein. Das Verschwinden der Sensibilität der Haut an der Fingerspitze zeigt den Moment an, wo die grossen Nervenstämme am Fingergrundglied functionsunfähig geworden sind. Daher findet man bei Querschnittoperationen an derartig anästhesirten Fingern auch diese Nervenstämme unempfindlich. Man kann an jeder Stelle den Finger quer durchschneiden, ohne dass eine Empfindung ausgelöst wird. Das Fortschreiten der Anästhesie von der Fingerbasis zur Fingerspitze ist bedingt durch die speciellen örtlichen Verhältnisse am Finger und wird bei der isolirten Anästhesirung einzelner grösserer Nervenstämme nicht beobachtet.

Ein Zweifel darüber, dass der grösste Theil des Fingers durch Leitungsunterbrechung der ihn versorgenden Nervenstämme anästhetisch geworden ist, kann nicht obwalten. In der Nachbar-

schaft der Injectionsstellen vermag das Cocain eine Strecke weit zu diffundiren und die Gewebe durch directen Contact unempfindlich zu machen. Diese Diffusionszone dürfte sich auf einen schmalen Querschnitt des Fingergrundglieds beschränken: ihre Ausdehnung erkennt man wohl an dem wenige Millimeter breiten Hautstreifen, der proximal von der Injectionsstelle unempfindlich wird. Es liegt kein Grund zu der Vermuthung vor, dass sie distal eine grössere Ausdehnung besitzt. Der grösste Theil des Fingers enthält kein Cocain, obwohl er unempfindlich ist. Das ergiebt sich auch daraus, dass der oben geschilderte Versuch gleichartig verläuft, wenn das Eindringen von Cocain in den Finger durch einen distal von der Injectionsstelle umgelegten Gummiring verhindert wird.

Versuch 2 (Dr. L.). Am Zeigefinger der linken Hand wurde das Mittelglied durch den Gummiring des Gärtner'schen Tonometers bei einem Quecksilberdruck von 120 ccm abgeschnürt. Zuvor war festgestellt worden, dass bereits bei 95 ccm Druck der Blutstrom eben unterbrochen wurde, während bei 120 ccm Druck der Ring, nachdem er 1 Stunde gelegen hatte, nur Parästhesien, aber keine Aufhebung, sondern eine Steigerung der Schmerzempfindlichkeit verursachte. Bei diesem Druck ist ein Eindringen von Cocain durch die von dem Ring comprimirten Gewebe in einer für die Anästhesirung irgend wie in Betracht kommenden Menge absolut ausgeschlossen.

10 Uhr 37 Min. Anlegung des Gummiringes um das Mittelglied, Injection von 1 ccm 2 proc. Cocainlösung in das Grundglied. Die Anästhesie breitete sich rasch, in der gewöhnlichen Weise, gänzlich unbehindert durch den Gummiring aus; 10 Uhr 45 Min. war der ganze Finger gefühllos, oberhalb der Injectionsstelle war nur ein 1 cm breiter Hautstreifen unempfindlich (s. Fig. 1). Gegen 11 Uhr war die Sensibilität überall, trotz des Gummiringes, zurück gekehrt, es blieben nur Parästhesien bestehen, die nach der Entfernung des Gummiringes zum Theil sofort, zum anderen Theil erst nach längerer Zeit verschwanden.

Die Anästhesie des Fingers kann daher nur durch Einwirkung des Cocain auf die proximal vom Gummiring gelegenen Nervenstämme zu Stande gekommen sein. Bedarf es dafür noch eines weiteren Nachweises, so ist derselbe durch später mitzutheilende Versuche gegeben, nach denen bei einseitiger Injection von Cocainlösung auf der Beugeseite oder Streckseite eines Fingers die Ausbreitung der Anästhesie unverkennbar den anatomischen Grenzen der Innervation folgt.

Wird die Concentration der Lösung bei gleich bleibender Flüssigkeitsmenge verringert, so ergiebt sich, dass 2 ccm

Fig. 1.



a: Höhe der Injection; b: Gummiring (Zu Versuch 2.)

1 proc. Cocainlösung genügen, um den Finger nach 5 Minuten völlig gefühllos zu machen. Wir kounten das wiederholt auch an Kranken constatiren. Die Injection von 4 ccm 1 proc. Cocainlüsung, wie sie Reclus empfiehlt, ist hierzu unnöthig.

Versuch 3 (Dr. B). 11 Uhr 18 Min.: Injection von 4 ccm 0,5 proc. Cocainlösung subcutan am Grundglied des Mittelfingers.

11 Uhr 35 Min.: Die Beugeseite des Fingerendgliedes ist sensibel geblieben, sonst ist die Sensibilität der Haut des Fingers aufgehoben.

11 Uhr 50 Min.: Die Sensibilität kehrt überall wieder.

Versuch 4 (Dr. B.). Um das Mittelglied des Zeigefingers wird ein Gummiring gelegt (Fig. 2).

5 Uhr 30 Min.: Injection von 4 ccm 0,2 proc. Cocainlösung subcutan am Grundglied des Zeigefingers.

5 Uhr 50 Min.: Der grösste Theil des Endgliedes ist empfindlich geblieben, die Haut des 1. und 2. Gliedes ist unempfindlich, die Ausbreitung der Anästhesie erfolgt unbehindert durch den Gummiring.

6 Uhr 10 Min.: Rückkehr der Sensibilität.

Die Zone der unter der directen Contactwirkung des injicirten Cocains stehenden Gewebe ist bei grösserer Flüssigkeitsmenge

Fig. 2.

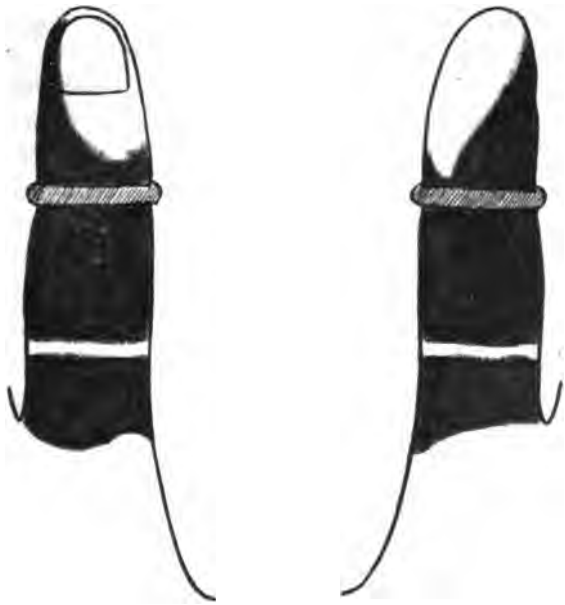

Zu Versuch 4.

natürlich grösser als bei kleinerer, was daraus zu ersehen ist, dass die Anästhesie der Haut sich auch proximal von dem Injectionsring etwas mehr ausbreitet (vergl. die Fig. 1 und 2). Der grösste Theil des Fingers ist aber auch bei diesen Versuchen sicherlich frei von Cocain. Nach Schleich kann man durch Injection noch grösserer Mengen verdünnter Cocainlösungen unter hohem Druck schliesslich das ganze Unterhautzellgewebe des Fingers bis an die Spitze desselben infiltriren, wodurch die Haut schnell unempfindlich wird. Dieses Verfahren, angeblich eine „Verbesserung" der Oberst-schen Leitungsanästhesie an den Fingern, ist nach jeder Richtung hin überflüssig. Denn entweder wirken die Cocainlösungen auf die Nervenstämme genügend stark ein, um ihre Leitungsfähigkeit aufzuheben, dann ist nur Infiltration am Grundglied nöthig, oder sie heben die Leitungsfähigkeit nicht auf, dann erhält man auch durch Infiltration des ganzen Unterhautzellgewebes keine Querschnittsanästhesie, sondern nur eine Anästhesie der Haut. Das gewaltsame Injiciren grosser Flüssigkeitsmengen in einen Finger ist ausserdem ohne Zweifel nicht gleichgültig für die Gewebe und ist bei Panaritien recht schmerzhaft.

Eine grosse Anzahl zum Theil schon im Jahre 1897 und 1898 angestellter Versuche betrifft die Anästhesirung der Finger mit Cocainlösungen, deren Wirksamkeit gesteigert ist durch Unterbrechung des Blutstroms mittelst Abschnürung. Wenn sie auch nicht viel Neues ergeben, so mögen sie doch zum Theil hier mit angeführt werden. Die Abschnürung geschah in einigen Fällen mit dem Gärtner'schen Tonometer, meist mit Gummiringen, von denen vorher festgestellt worden war, dass sie zwar den Blutstrom völlig unterbrechen, doch aber in Zeit von mindestens 30 Minuten keine merkliche Herabsetzung des Schmerzgefühls an dem Versuchsfinger hervorriefen. Unmittelbar nach Anlegung des Ringes wurde distal von demselben injicirt. Manchmal wurde auch erst injicirt und dann erst der Ring angelegt. Irgend eine Differenz ergab sich hieraus nicht.

Versuch 5 (W. B. 12. 3. 97). 12 Uhr 39 Min.: Abschnürung des linken kleinen Fingers. Injection von 1 ccm 1 proc. Cocainlösung am Grundglied. 12 Uhr 47 Min.: Totale Anästhesie des Fingers, Abnahme des Gummiringes. 1 Uhr 2 Min.: Allmähliche Rückkehr der Sensibilität (15 Minuten nach Abnahme des Ringes).

Versuch 6 (Dr. P. 7. 3. 98). Abschnürung des linken kleinen Fingers, Injection von 1 ccm 1 proc. Cocainlösung am Grundglied. Nach 6 Minuten totale Anästhesie, 8 Minuten nach Entfernung des Fingers Rückkehr der Sensibilität.

Versuch 7 (Dr. B. 15. 5. 02). Abschnürung des Oberarms durch eine Gummibinde. Injection von 1 ccm 1 proc. Cocainlösung in das Grundglied des 5. Fingers. 6 Minuten nachher totale Anästhesie des Fingers distal von der Injectionsstelle, Proximal, nach dem Handrücken, erfolgte keine Ausbreitung der Anästhesie. 40 Minuten nach Abnahme der Gummibinde allmälig Rückkehr der Sensibilität.

Versuch 8 (Dr. P.). Abschnürung des kleinen Fingers. Injection von 1 ccm $^1/_2$ proc. Cocainlösung am Grundglied. Nach 6 Minuten totale Anästhesie, Abnahme des Gummiringes. 12 Minuten später Rückkehr der Sensibilität.

Versuch 9 (Dr. B.). Abschnürung des Mittelfingers. Injection von 1 ccm $^1/_2$ proc. Cocainlösung. Nach 6 Minuten totale Anästhesie. Rückkehr der Sensibilität 15 Minuten nach Abnahme des Gummirings.

Versuch 10 (Dr. W.). Abschnürung des kleinen Fingers. Injection von 1 ccm $^1/_2$ proc. Cocainlösung. Nach 10 Minuten totale Anästhesie. Abnahme des Ringes. 30 Minuten später Rückkehr der Sensibilität.

Versuch 11 (Dr. B. 11. 5. 99). 4 ccm 0,2 proc. Cocainlösung wurde in das Grundglied des abgeschnürten 4. Fingers injicirt. 20 Minuten später trat totale Anästhesie ein. Abnahme des Gummiringes. Rückkehr der Sensibilität 5 Minuten später.

Versuch 12 (Dr. B. 12. 3. 99). 2 ccm 0,2proc. Cocainlösung wurde in das Grundglied des abgeschnürten Mittelfingers injicirt. 25 Minuten später totale Anästhesie. Abnahme des Gummiringes. Nach 10 Minuten Rückkehr der Sensibilität.

Versuch 13 (Dr. B. 15. 5. 02). Um den 4. Finger wurden zwei Gummiringe gelegt, der eine möglichst nahe am Grundgelenk, der andere um das erste Interphalangealgelenk (Fig. 3). Zwischen beiden Ringen wurden 4 ccm 0,2proc.

Fig. 3.

Cocainlösung subcutan injicirt, sodass das Fingergrundglied stark aufgebläht ist. Die Anästhesie breitete sich ungehindert durch den distalen Ring aus, nach 20 Minuten war der ganze Finger unempfindlich, gegen die Hand zu schneidet die Anästhesie genau mit dem Gummiringe ab. Entfernung der Gummiringe. 10 Minuten später Rückkehr der Sensibilität.

Versuch 14 (Dr. W. 16. 5. 02). Am rechten 5. Finger wird ein Gummiring, am 4. Finger werden 2 Gummiringe um das Grundglied gelegt. Je 2 ccm 0,2proc. Cocainlösung werden in das Grundglied injicirt, am 5. Finger distal von dem Sohnürring, am 4. Finger zwischen den Ringen.

5. Finger:

11,52 Injection.
12,05 (13 Min.) Sensibilität bis an die Fingerspitze aufgehoben.
12,10 Abnehmen des Gummiringes.
12,15 Auf der Beugeseite des Endgliedes kehrt die Sensibilität wieder.
12,20 Die ganze Beugeseite des Fingers ist wieder empfindlich.
12,26 Desgl. auch die Streckseite.

4. Finger:

11,55 Injection.
12,08 (13 Min.) Sensibilität bis an die Fingerspitzen aufgehoben.

12,13 Abnahme der Ringe.

12,20 Beugeseite des Fingers wird wieder empfindlich.

12,25 Desgl. die Streckseite.

Versuch 15 (Dr. B.). Injection von 2 ccm 0,1 proc. Cocainlösung in das Grundglied des abgeschnürten Daumens. Nach 30 Minuten war nur die Haut des Grundgliedes unempfindlich geworden, während die Sensibilität des Endgliedes intact geblieben war.

Versuch 16 (6. 3. 98. Dr. B.). Injection von $^1/_2$ ccm 1 proc. Cocainlösung auf der Beugeseite allein des Grundglieds des abgeschnürten 3. Fingers. Nach 10 Minuten war entsprechend der Ausbreitung der Nerven der Volarseite nicht nur diese, sondern auch die Streckseite des Nagelgliedes unempfindlich geworden (Fig. 4). Abnahme des Gummiringes. 30 Minuten später Rückkehr der Sensibilität.

Fig. 4.

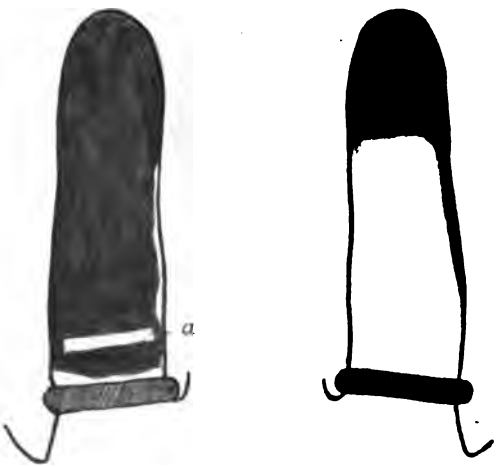

a: Injection.

Versuch 17 (6. 3. 98. Dr. B.). Injection von $^1/_2$ ccm 1 proc Cocainlösung auf der Streckseite allein des Grundgliedes des abgeschnürten vierten Fingers. Nach 10 Minuten war, entsprechend der peripheren Ausbreitung der Nerven der Streckseite nur die Haut der Streckseite des Grundgliedes und eines Theiles des Mittelgliedes anästhetisch geworden. Nach 20 Minuten dieselbe Ausdehnung der Anästhesie (Fig. 5). Abnahme des Gummiringes. Rückkehr der Sensibilität 15 Minuten später.

Versuch 18 (Dr. B. 1. 7. 98). Am Grundglied des 4. Fingers wurde 1 ccm $^1/_2$ proc. Cocainlösung injicirt und unmittelbar darauf der Finger so abgeschnürt, dass nur der Rückfluss des Blutes behindert ist und in Folge dessen eine starke Stauungshyperämie zu Stande kam. Nach 6 Minuten war der

Fig. 5.

a: Injection.

dunkelblau gefärbte, geschwollene Finger unempfindlich. 15 Minuten später wurde der Gummiring entfernt, nach weiteren 15 Minuten kehrte die Sensibilität allmälig zurück.

Die Versuche 5—18 zeigen uns zunächst, dass durch die Unterbrechung des Blutstroms die anästhesirende Wirkung des Cocains auf die Nervenstämme sehr erheblich gesteigert wird. Schon 1 ccm ½proc. Cocainlösung unterbricht die Leitungsfähigkeit der Fingernerven und macht einen Finger bis an seine Spitze unempfindlich. Selbst 0,2 und 0,1proc. Cocainlösung vermag dies, allerdings nach Ablauf einer längeren Wartezeit, zu thun. Es genügt die Behinderung des Rückflusses des Blutstroms durch lockere Abschnürung, um die Steigerung der Cocainwirkung hervorzurufen. Die Anästhesie überschreitet niemals den an der Fingerbasis gelegenen Gummiring, erreicht ihn nicht immer (s. Fig. 4 u. 5), sie breitet sich stets nur nach der Peripherie, nach der Fingerspitze zu aus, niemals gegen den Handrücken, auch wenn die Abschnürung nicht am Finger selbst, sondern am Oberarm vorgenommen wurde (Versuch 7).

Die Anästhesie hält zunächst stets so lange an, als der Blutstrom unterbrochen ist, nach Abnahme des Schnürringes dann noch 5—15 Minuten, oft aber viel länger. Beim Gebrauch sehr verdünnter Cocainlösungen kehrt sie gewöhnlich schnell zurück, nach-

dem die Abschnürung unterbrochen wurde. Versuch 16, 17 zeigt, dass die Ausbreitung der Anästhesie der anatomischen Nervenvertheilung entspricht. Wird durch Anlegung von zwei Gummiringen, zwischen denen man Cocainlösung injicirt, das etwaige Eindringen von Cocainlösung in die peripheren Abschnitte des Fingers noch mechanisch verhindert, so ändert sich an dem Verlauf der Versuche nichts (Versuch 13, 14). Die periphere Ausbreitung der Anästhesie ist also durch die Einwirkung des Cocains auf die Nervenstämme hervorgerufen. Zugleich ergiebt sich, dass die von Corning empfohlene „Incarceration" der Cocainlösung zwischen zwei Gummibinden oder Gummiringen gegenüber der einfachen Abschnürung oberhalb der Injectionsstelle keine Vortheile besitzt.

Die bei der Anwendung der Infiltrationsanästhesie praktisch sehr brauchbare Steigerung der Cocainwirkung durch gleichzeitige starke Abkühlung der Gewebe lässt sich auch bei der Anästhesirung der Fingernervenstämme sehr wohl erkennen. 4 ccm 0,2proc. Cocainlösung ohne Abschnürung in das Grundglied eines Fingers injicirt, machen denselben in der Regel nicht ganz gefühllos; war unmittelbar vor oder noch besser nach der Injection das Grundglied mit dem Aetherspray stark abgekühlt worden, so tritt vollkommene Anästhesie bis an die Fingerspitzen ein. Auch hält die Anästhesie sehr viel länger vor, wie an nicht abgekühlten Fingern. Eine Steigerung der Cocainwirkung auf die Nervenstämme durch Erwärmung der Lösungen auf 55° (Da Costa, Hackenbruch) habe ich bei unseren Versuchen nicht zu erkennen vermocht.

Einen vollkommenen Ersatz der Abschnürung dagegen gewährt der Zusatz von Adrenalin in einer Menge von 1 : 10,000 zur Cocainlösung. Ich füge die bereits früher (10) mitgetheilten Versuche der Vollständigkeit halber hier nochmals bei:

Versuch 19. Am Grundglied des 5. Fingers wurde 1 ccm $^1/_2$ proc. Cocainlösung mit 0,1proc. Extr. suprarenale in der bekannten Weise ringförmig subcutan injicirt. Nach 6 Minuten war die Sensibilität des ganzen Fingers erloschen, anämisch war nur ein Theil des Grundgliedes. Erst nach 2 Stunden begann die Sensibilität zurückzukehren, taubes Gefühl in dem Finger bestand noch weitere 3 Stunden. Bei einem gleichen Versuch ohne Extractzusatz beschränkte sich die Anästhesie von kurzer Dauer auf einen schmalen, ringförmigen Hautstreifen des Grundgliedes des Fingers.

Versuch 20. 2 ccm 0,2 proc. Cocainlösung, $1^1/_2$ ccm 0,1 proc. Cocain-

lösung mit Adrenalinzusatz von 1 : 10,000, ringförmig am Grundglied des 4. und 5. Fingers zweier Versuchspersonen injicirt, machten die Finger bis auf eine kleine Stelle des Endglieds in dem einen Fall, des Mittelglieds in dem anderen Fall, wo die Sensibilität nur herabgesetzt war, anästhetisch auf die Dauer von 1 und $1^1/_2$ Stunden. Ohne Adrenalinzusatz sind gleichartige Injectionen fast ganz wirkungslos.

Sehr auffallend beeinflusst der Adrenalinzusatz die Dauer der Anästhesie. Ein mit Cocain-Adrenalin unempfindlich gemachter Finger bleibt meist 2—5 Stunden lang gefühllos.

Wir haben schliesslich die verschiedenen Ersatzmittel des Cocains und ihre Einwirkung auf die Fingernerven geprüft. Ganz gleich kommt ihm ohne gleichzeitige Unterbrechung des Blutstroms keines derselben. Nur Tropacocain wirkt ähnlich intensiv; 1 ccm 2 proc. Tropacocainlösung macht einen Finger nach wenigen Minuten meist ganz gefühllos, aber seine Wirkung ist eine flüchtige, bei vergleichenden Versuchen an zwei Fingern einer Person hält die Cocainanästhesie sehr viel länger an als die Tropacocainanästhesie. Bei gleichzeitiger Unterbrechung des Blutstroms lässt sich ein Unterschied in der Wirkung beider Mittel nicht bemerken, das Tropacocain bildet da einen vollkommenen und sehr zweckmässigen Ersatz für das Cocain.

Eucain B, bei der Infiltrationsanästhesie fast gleichwerthig dem Cocain, wirkt bei der Anästhesirung der Finger mit und ohne Abschnürung deutlich schwächer als Cocain.

Versuch 21 (30. 12. 98). 1 ccm 2 proc. Eucain-B-Lösung in den 4. Finger injicirt, machte nur das Grundglied des Fingers anästhetisch, in seinen peripheren Theilen trat völlige Gefühllosigkeit nicht ein.

Versuch 22. Bei gleichzeitiger Abschnürung und Injection von 1 ccm 2 proc. Eucainlösung in den kleinen Finger trat nach 10 Minuten völlige Anästhesie ein, welche 30 Minuten nach Entfernung des Gummiringes anhielt. In einem gleichartigen Versuch war das Endglied nach 15 Minuten nicht ganz unempfindlich geworden.

Versuch 23 (24. 1. 99). 1 ccm 1 proc. Eucain-B-Lösung wurde in den abgeschnürten Mittelfinger injicirt. Nach Verlauf von 15 Minuten war noch nicht völlige Anästhesie vorhanden. In einem gleichen Versuch wurde nach 10 Minuten völlige Anästhesie erzielt.

Versuch 24. 2 ccm $^1/_2$ proc. Eucainlösung wurden in den abgeschnürten Mittelfinger injicirt. Nach 13 Minuten trat völlige Anästhesie ein, welche nach Entfernung des Gummiringes 10 Minuten anhielt.

Versuch 25 (4. 3. 98 Dr. B.). 5 ccm $^1/_2$ proc. Eucainlösung wurden

in den abgeschnürten Zeigefinger injicirt, nach 15 Minuten trat völlige Anästhesie ein.

Versuch 26. 2 ccm $^1/_2$ proc. Eucainlösung mit Zusatz von Extr. suprarenale zu 0,1 pCt. wurden circulär am Grundglied des vierten Fingers injicirt. Nach 5—10 Minuten trat Anästhesie des ganzen Fingers ein. Die Dauer der völligen Anästhesie betrug mehr als 1 Stunde.

Die Einwirkung des Eucain-B auf die Nervenstämme ist also eine langsamere, als die des Cocain und Tropacocain; man muss die Concentration der Eucainlösung etwa verdoppeln, um die gleiche Wirkung, wie die jener Mittel zu bekommen; ohne Abschnürung ist es nicht gut verwendbar. Wenn dagegen Eucain-B-Lösungen direct in einen Nervenstamm injicirt werden, so erweisen sie sich nach Crile ebenso wirksam wie Cocainlösungen von derselben Concentration. Das stimmt mit dem überein, was ich schon öfters betont habe; wo sie durch Infiltration in directen Contact mit der Nervensubstanz gebracht werden, da zeigen beide Mittel geringe Differenzen; wo Diffusionswirkungen von ihnen verlangt werden, erweist sich das Cocain erheblich überlegen.

Von den übrigen localanästhesirenden Mitteln zeigt das Aneson (Acetonchloroform) auch am abgeschnürten Finger nicht die geringste Einwirkung auf die Nervenstämme; Acoin ist in den sehr verdünnten Lösungen, in denen es allein gebraucht werden darf, wenig wirksam. Wirksamer ist dagegen Nirvanin.

Versuch 27. Injection von 1 ccm 5 proc. Nirvaninlösung in den kleinen Finger ohne Abschnürung. Die Injection ist sehr schmerzhaft und unangenehm. Es wurde nur die Haut des Grundgliedes und Mittelgliedes anästhetisch, am Endglied entstanden Parästhesien, aber das Schmerzgefühl blieb vollständig erhalten. 15 Minuten nach der Injection war die Sensibilität überall wieder normal.

Versuch 28. Injection von 1 ccm 2 proc. Nirvaninlösung in den abgeschnürten 4. Finger. Nach 10 Minuten trat völlige Anästhesie ein, welche 10 Minuten nach Entfernung des Gummiringes verschwand.

Im Allgemeinen wirken Nirvaninlösungen so wie Cocainlösungen von fast 10 mal geringerer Concentration. Es liegt keine rechte Veranlassung vor, ein Mittel zu brauchen, das bei der Injection nicht unerhebliche Schmerzen verursacht, ohne sonst merkliche Vortheile zu besitzen. Ich glaube überhaupt nicht, dass die Entdeckung neuer örtlicher Anästhesita für die Localanästhesie nennens-

werthes Interesse besitzt. Das Trifolium Cocain-Eucain-Tropacocain leistet alles, was wir von solchen Mitteln erwarten dürfen. Ein Fortschritt scheint mir bis auf weiteres nur durch neue Applicationsmethoden dieser Mittel, nicht aber durch Anwendung neuer Mittel in der alten Form möglich zu sein.

Die Eucain- und Nirvaninanästhesie wird durch Adrenalinzusatz in ähnlicher Weise gesteigert, wie die Cocainanästhesie, die Tropacocainanästhesie weit weniger, weil Tropacocain die gefässverengende Eigenschaft des Adrenalins beeinträchtigt.

Ueber die practische Anwendung der überall geübten Leitungsanästhesie an den Fingern sind nur wenige Worte hinzuzufügen. Man injicirt von 2 Einstichpunkten aus am Grundglied des Fingers oder auch am Mittelglied ringförmig und subcutan die anästhesirenden Lösungen und verstärkt deren Wirkung durch Abschnürung oder Adrenalinzusatz. Im ersten Fall injicirt man am besten 1 ccm 1 proc. oder 2 ccm $^1/_2$ proc. Cocain- oder Tropacocain- oder 2 ccm 1 proc. Eucainlösung und schnürt vor der Injection ab, um jedem Verlust des Anaestheticums durch Resorption vorzubeugen; bei Adrenalinzusatz (1—2 Tropfen Adrenalinlösung 1 : 1000 auf 1 ccm der anästhesirenden Lösung) verwendet man $^1/_2$—1 proc. Cocain- oder Eucain-B-Lösung. Mehr verdünnte Lösungen machen zwar nach längerer Wartezeit auch genügende Anästhesie, die weitere Herabsetzung der Concentration, welche lediglich zur Verhütung toxischer Nebenwirkungen einen Zweck hätte, ist aber unnöthig. Denn die Abschnürung wirkt schon an und für sich der raschen Resorption einer grösseren Quantität des Anaestheticums entgegen. Die toxischen Nebenwirkungen concentrirter Lösungen sind daher an abgeschnürten Extremitäten weniger zu befürchten. Meine Thierversuche (10) haben ergeben, dass starke Abkühlung der Gewebe und Adrenalinzusatz in ähnlicher Weise die Toxicität des Cocains verringern.

Stets ist bei perineuraler Injection eine Wartezeit nothwendig, ehe die Nervenleitung unterbrochen wird; ihre Länge ist abhängig von der Wahl des Anaestheticums — Eucain diffundirt langsamer als Cocain und Tropacocain —, von der Concentration der Lösungen — verdünnte Lösungen wirken viel langsamer — und davon, ob es gelingt, die Lösungen unmittelbar an den Nervenstamm zu injiciren, das perineurale Gewebe zu infiltriren oder nicht.

b) Hand und Arm.

Die den Fingern zunächst gelegenen Theile des Handrückens und Handtellers können in sehr einfacher Weise dadurch in den anästhetischen Bezirk eingeschlossen werden, dass die anästhesirende Lösung nicht in das Grundglied eines Fingers, sondern subcutan in einem geschlossenen Ring injicirt wird, welcher die benachbarten Theile der Hand mit umgreift. Da die Nervenbahnen hier sämmtlich im subcutanen Gewebe verlaufen, entsteht eine Querschnittsanästhesie, welche die schmerzlose Ausführung von Operationen in der Höhe der Metacarpophalangealgelenke und etwas darüber hinaus erlaubt. Dies Verfahren verdient seiner Einfachheit wegen dieselbe Verbreitung, wie die Anästhesirung der Finger durch subcutane Injectionen.

Fig. 6, Abb. I—VI zeigt eine Anzahl Typen derartiger Anästhesirungen.

Abb. I. Exarticulation des Mittelfingers mit schräger Abtragung des Metacarpalköpfchens. Der weiss gelassene Streifen deutet die Lage der injicirten Lösung an; die schwarz gefärbten Theile bezeichnen das anästhetische Gebiet. Es wird am besten von 2 rechts und links vom Finger in den Interdigitalfalten gelegenen Punkten injicirt; von jedem dieser Einstichpunkte aus lässt sich die Hohlnadel unter die Haut sowohl des Handrückens als des Handtellers führen. Die Zeichnung I stammt aus dem Jahre 1898. Die Operation betraf einen Arbeiter und wurde wegen Versteifung des Mittelfingers nach Verletzung ausgeführt. Nach Anlegung einer Gummibinde am Oberarm wurden 5 ccm 1 proc. Eucainlösung in der angegebenen Weise injicirt. Nach 8 Minuten konnte die Operation schmerzlos ausgeführt werden. In gleicher Weise können auch die andern Finger exarticulirt werden; Abb. IV zeigt die Lage des Injectionsringes am Daumen (der Injectionsring ist durch eine punktirte Linie angegeben); bei der Exarticulation des kleinen Fingers ist ähnlich zu verfahren. Abb. II und III zeigen, wie 2 Finger mit den angrenzenden Theilen der Hand unempfindlich zu machen sind, die specielle Anordnung des Injectionsringes kann nach Bedarf verändert werden. Abb. II (13. 4. 00) betraf einen Mann mit Phlegmone in der 2. Interdigitalfalte, übergreifend auf

Handrücken, Handteller und beide Finger. Es wurden 8 ccm ½ proc. Tropacocainlösung nach Abschnürung des Oberarmes injicirt, nach 6 Minuten waren der 2. und 3. Finger bis an ihre Spitzen unempfindlich, sodass die nöthigen Incisionen schmerzlos ausführbar waren. Fig. III (21. 4. 1900) betraf einen Fall von Weichtheiltuberculose im 3. Intermetacarpalraum, übergreifend auf 3. und 4. Finger. Es war Incision, Ausschabung und Thermocaute-

Fig. 6.



risirung im Handteller, auf dem Handrücken, an beiden Fingern nöthig. Es wurden nach Abschnürung des Oberarms 5 ccm ½proc. Cocainlösung in einem durch die punktirte Linie bezeichneten Ring von 2 zwischen den Fingern gelegenen Einstichpunkten aus subcutan injicirt, ½ ccm auch in den Zwischenknochenraum oberhalb des Erkrankungsherdes gespritzt, worauf nach 10 Minuten völlige Unempfindlichkeit des Operationsterrains, des 3. und 4. Fingers bis an ihre Spitze, eintrat. Ein quer durch den Handteller, nach Abb. V in der Höhe der Metarapalköpfchen subcutan angelegter Injectionsstreifen, mit Einstich am ulnaren und radialen Rande der Hand, macht die peripher gelegenen Theile des Handtellers und den grössten Theil der Volarseiten der Finger unempfindlich und

leistete uns oft gute Dieuste bei der Eröffnung von sogenannten Schwielenabscessen der Hohlhand.

Weiter nach dem Handgelenk zu kann man vortheilhaft, namentlich auf dem Handrücken, das Operationsterrain nach Hackenbruch von zwei Einstichpunkten aus mit einem einen Rhombus bildenden subcutanen Injectionsstreifen umgeben (Abb. IV). Unnöthig werden die distalen Arme des Rhombus, wenn die proximalen Arme bis an den ulnaren und radialen Rand der Hand verlängert oder auch so angelegt werden, dass sie das Operationsterrain mehr hufeisenförmig umgeben. Der nach dem Handgelenk zu gelegene Theil des Handtellers wird besser vom Vorderarm her anaesthesirt, wie nachher geschildert werden wird.

Man braucht für diese Operationen am besten $^1/_2$proc. Cocain-Tropacocain-Eucainlösungen bei gleichzeitiger Abschnürung oder Abkühlung durch den Aetherspray oder $^1/_2$proc. Cocain- oder Eucainlösungen mit Adrenalinzusatz.

Gar niemals ist, insbesondere auch bei der Exarticulation der Finger im Grundglied die isolirte endermatische Infiltration der Haut nach Reclus-Schleich nothwendig. Man kann freilich auch im Bereich des infiltrirten subcutanen Zellgewebes operiren, man kann auch Schleich'sche Cocainlösung von 0,2 pCt. zur Infiltration benutzen, braucht aber in diesem Fall doch die Abschnürung oder Adrenalinzusatz, um nach längerer Wartezeit den in Frage kommenden Finger bis an seine Spitze anaesthetisch zu sehen. In dieser Zeit ist aber ausnahmslos auch die Haut des Operationsterrains unempfindlich geworden, ebensowenig bedarf dann das Periost oder die Gelenkkapsel einer gesonderten Infiltration. Operirt man früher, ehe vollständige Anaesthesie des Fingers eingetreten ist, so findet man natürlich die Nervenstämme leitungsfähig und schmerzhaft beim Durchschneiden und Berühren und müsste sie einzeln besonders behandeln, was ebenso schwierig als überflüssig ist. Um eine Querschnittoperation schmerzlos an irgend einem Gliede ausführen zu können, muss zuvor der gesammte distal vom Operationsfeld gelegene Gliedabschnitt unempfindlich geworden sein.

Die Abschnürung des Oberarms wird bei diesen Operationen, da die Anästhesie schnell vollendet ist und der Operationsact selbst nicht lange dauert, gewöhnlich nicht unangenehm empfunden.

Doch ersetze ich neuerdings bei der Anästhesirung die Abschnürung stets durch Adrenalin und schnüre erst unmittelbar vor Beginn der Operation ab, wenn das zur Blutsparung nothwendig ist.

Die Ausführung der Leitungsanästhesie am Arm durch perineurale Injectionen erfordert ein besonderes Studium der Innervation der einzelnen, als Operationsfelder in Betracht kommenden Körperregionen, sowie der Lage der Nervenstämme, dem wir jetzt mittelst anatomischer Untersuchung und Ausführung von Versuchen an gesunden Personen näher treten wollen.

Fig. 7 (S. 28) zeigt die Vertheilung der Nerven der oberen Extremität, soweit sie hier interessiren, projicirt auf die Körperoberfläche. Wichtig ist namentlich die Kenntniss der Durchtrittsstellen der Hautnerven durch die Fascie. Diejenigen der langen Hautnerven am Vorderarm sind verhältnissmässig constant, während die kurzen Hautnerven am Oberarm sehr erhebliche individuelle Abweichungen in ihrem Verlauf zeigen[1]). Fig. 8 zeigt einen Querschnitt durch den Vorderarm, 3 Finger breit über dem Os pisiforme, gezeichnet nach einem in Formalin gehärteten Präparat.

Der Stamm des N. medianus ist ungefähr in der Höhe dieses Querschnitts nach meiner Erfahrung am besten in folgender Weise zugänglich (auf der Fig. 8 durch einen Pfeil bezeichnet). Man sticht dicht neben der Sehne des M. palmaris longus und zwar ulnarwärts von ihr die Hohlnadel zunächst unter die Haut, wobei man die hier gelegene Hautvene zu vermeiden hat. Nun stellt man die Nadel quer zur Achse des Vorderarms, sticht sie durch die Fascie unter die Sehne der M. palmaris longus und schiebt sie schräg gegen den Radius zu $1^1/_2$ cm vor, sodass ihre Spitze nun etwa unter der Sehne der M. flexor radialis liegt. Während des Vorschiebens und Zurückziehens der Nadel injicirt man subfascial die anästhesirende Lösung. Eine subcutane Injection in dieser Gegend ist ganz wirkungslos.

Versuch 29. (18. 6. 98. Dr. B.) Feste Abschnürung des Oberarms. Injection von 1 ccm 1 pCt. Tropacocainlösung 3 cm über dem Handgelenk unter die Sehne des M. palmaris longus. Hierauf wurde die umschnürende Gummibinde soweit gelockert, dass starke Stauungshyperämie am Arm eintrat. 15 Minuten nach der Injection war volle Anästhesie im Gebiet des N. medianus,

[1]) Bei der Herstellung der Zeichnungen hat mich Herr Prof. Spalteholz freundlich unterstützt, indem er mir die damals noch nicht veröffentlichten Abbildungen seines anatomischen Atlas zur Verfügung stellte.

Fig. 7.

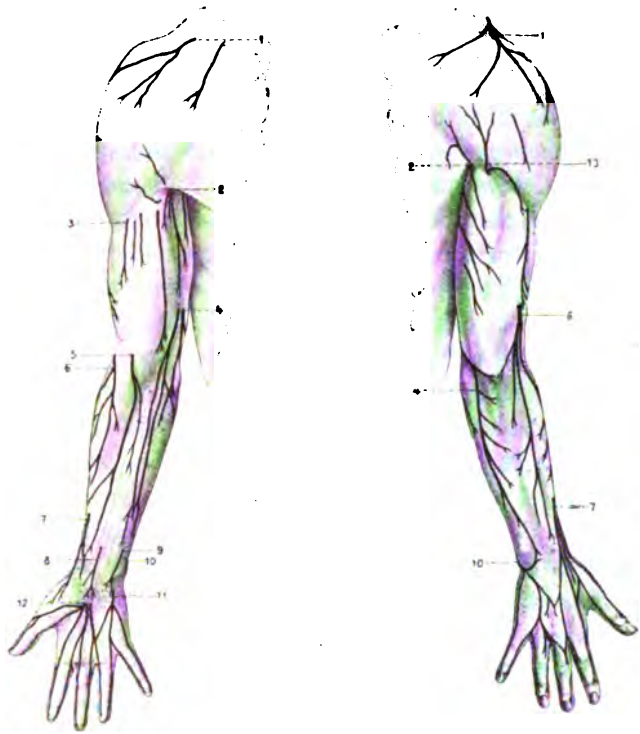

Sensible Nerven der oberen Extremität.
1: Supraclaviculares. — 2: Cutaneus brachii medialis. — 3: Cutaneus brachii anterior. — 4: Cutaneus antebrachii med. — 5: Cutaneus antebr. lateralis. 6: Cutaneus antebr. dorsalis. — 7: Radialis superficialis. — 8: Ramus palmaris N. mediani. — 9: Ramus palmaris N. ulnaris. — 10: Ramus dorsalis n. ulnaris. — 11: N. ulnaris. — 12: N. medianus. — 13: Cutaneus brachii lateralis.

sowie Lähmung der kurzen Daumenmuskeln entstanden. Nach Entfernung der Gummibinde hielt die Anästhesie noch 15 Minuten an.

Versuch 30. (14. 5. 02. Dr. B.) $^1/_2$ ccm 2 pCt. Cocainlösung wurde 4 cm oberhalb des Handgelenks unter die Sehnen des M. palmaris longus und flexor radialis injicirt. Der Oberarm wurde nicht abgeschnürt.

10 Uhr 45 Min.: Injection.

10 Uhr 47 Min.: Kriebeln und Wärmegefühl im 1., 2., 3. und 4. Finger, gleich darauf auch im Handteller.

10 Uhr 55 Min.: Vollständige Anästhesie auf der Beugeseite des Mittelfingers, an der radialen Seite des 4. Fingers, am Daumenendglied und im Handteller, sehr starke Herabsetzung der Sensibilität im ganzen Nervengebiet, Parese der Daumenmuskeln.

11 Uhr 25 Min.: Sensibilität kehrt zurück.

Fig. 8.

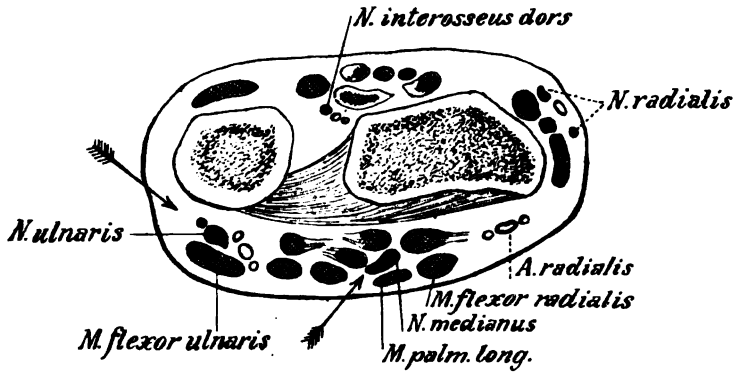

Querschnitt durch den Vorderarm dicht über dem Handgelenk (nach einem in Formalin gehärteten Präparat, nat. Grösse.)

Versuch 31. (10. 10. 02. cand. med. B.)

11 Uhr 55 Min.: Injection von 1 ccm $^1/_2$ pCt. Cocainlösung mit 3 Tropfen Adrenalinlösung an den Medianusstamm über dem Handgelenk. Der Arm wurde nicht abgeschnürt. Nach 15 Minuten war die Sensibilität im Medianusgebiet in der Fig. 9 I, II bezeichneten Ausdehnung fast ganz aufgehoben, am Daumenballen, im Handteller und auf der Beugeseite des Daumens und Zeigefingers ganz erloschen. Sehr ausgesprochene Lähmung der kurzen Daumenmuskeln. Die Haut des Medianusgebietes war hyperämisch, roth und zeigte erhöhte Temperatur, während die Haut des benachbarten Ulnarisgebiets die normale Blutfüllung behielt. Die Sensibilität kehrte gegen 2 Uhr, 2 Stunden nach der Injection wieder.

Wir sehen also bei derartigen Versuchen an den gemischten Extremitätennerven wirklich eine vollständige Leitungsunterbrechung, wie wenn der Nerv durchschnitten wäre, eintreten. Nicht bloss die sensiblen Bahnen, sondern auch die motorischen sind gelähmt. Indessen pflegt sich die grössere Empfindlichkeit der sensiblen Fasern gegen die örtlichen Anästhetica sehr deutlich darin auszudrücken, dass die Dauer der motorischen Lähmung stets sehr viel kleiner ist, als die der sensiblen Lähmung, auch kann erstere bei weniger intensiver Einwirkung ganz fehlen. Endlich zeigt sich häufig eine sehr ausgeprägte Vasomotorenlähmung mit Hyperämie in dem betroffenen Nervengebiet. Ihre Intensität wechselt ebenso, wie bei Nervendurchschneidungen. Wenn irgendwo rein sensible Nervenstämme unterbrochen werden, fehlt natürlich die periphere Vasomotorenlähmung. Die anämisirende Wirkung des Adrenalins beschränkt sich bei Versuchen dieser Art selbstverständlich auf die Injectionsstellen.

Höher oben am Vorderarm, in der Ellenbeuge oder am Oberarm, ist der Medianusstamm einer auch nur einigermassen zuverlässigen perineuralen Injection durch die unverletzte Haut hindurch nicht mehr zugänglich, wenigstens ist das Gelingen derselben vom Zufall abhängig, auch wenn man noch so viel Flüssigkeit injicirt; der Nerv liegt, insbesondere bei muskulösen oder fetten Personen tief und versteckt. Ausserdem ist die Nachbarschaft der grossen Gefässe nicht unbedenklich. Zur Ausführung einer künstlichen

Fig. 9.

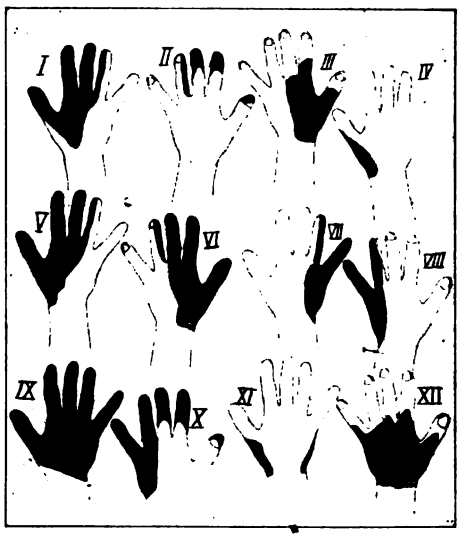

I, II: N. medianus. — III, IV: N. radialis. — V, VI: N. medianus und N. radialis. — VII, VIII: N. ulnaris. — IX, X: N. medianus und N. ulnaris. — XI, XII; Quere Injection über die Streckseite des Handgelenks.

Leitungsunterbrechung ist daher die vorherige Freilegung des Nervenstammes und endoneurale Injection nothwendig. Vor planlosem Einstechen der Hohlnadel in den Sulcus bicipitalis internus muss nachdrücklich gewarnt werden. Praktisch ist mit der isolirten Leitungsunterbrechung des N. medianus über dem Handgelenk nicht viel anzufangen, hauptsächlich deshalb, weil ein grosser Theil des Medianusgebietes Nervenreize auch auf dem Wege des N. radialis superficialis zum Centrum leitet, und deshalb der grösste Theil der

vom Medianus versorgten Gewebe oft nicht ganz insensibel wird. Eine völlige Unempfindlichkeit eines Theils der Hand ist jedoch durch gleichzeitige Leitungsunterbrechung des N. medianus und radialis zu erhalten.

Sämmtliche Endverzweigungen des N. radialis werden getroffen, wenn man die anästhesirende Flüssigkeit subcutan in einem quergestellten Streifen injicirt, der von der Gegend, wo der Puls der A. radialis zu fühlen ist oder etwas höher, am Processus styloideus radii vorbei bis in die Mitte der Streckseite des Handgelenks verläuft. Die Hohlnadel soll unter den Hautvenen vorgeschoben werden.

Versuch 32. Nach Abschnürung des Oberarms wurden $1^1/_2$ ccm $^1/_2$ pCt. Cocainlösung in der eben erwähnten Weise injicirt. Bereits nach 5 Minuten war Anästhesie in der (Fig. 9, III, IV) bezeichneten Ausdehnung eingetreten. Der helle Streifen deutet die injicirte Lösung an.

Versuch 33. (13. 5. 1899, Dr. B.) Derselbe Versuch mit 2 ccm $^1/_2$ pCt. Tropacocainlösung bei Abschnürung des Oberarms ergab nach 10—15 Minuten Anästhesie etwa in gleicher Ausdehnung.

Versuch 33 bildet die Fortsetzung des Versuchs 31. An derselben Hand, wo bereits der N. medianus unterbrochen war, wurde 1 ccm $^1/_2$ pCt. Cocainlösung mit Zusatz von 3 Tropfen Adrenalinlösung 1 : 1000 an den N. radialis über dem Handgelenk injicirt. 15 Minuten später war die Hand in der (Fig. 9, V. VI) bezeichneten Ausdehnung völlig unempfindlich. Das Radialisgebiet blieb ca. 4 Stunden unempfindlich.

Während der Leitungsunterbrechung des N. radialis allein ebenfalls geringe praktische Bedeutung zukommt, obwohl man gelegentlich oberflächliche Operationen auf der radialen Hälfte des Handrückens auf diese Weise schmerzlos machen kann, ist sie im Verein mit der Medianusanästhesirung ein sehr einfaches und sicheres Verfahren, um die radiale Hälfte der Hand absolut unempfindlich zu machen. Sie ist brauchbar zur Spaltung aller Phlegmonen in dieser Gegend, namentlich der häufigen Phlegmonen zwischen Daumen und Zeigefinger, ferner von Sehnenscheidenphlegmonen des Daumens, zur Exarticulation des Daumens und Zeigefingers, für Operationen am 1. und 2. Mittelhandknochen.

Höher oben ist der Stamm des N. radialis nur an der Stelle zugänglich, wo er an der Grenze des mittleren und unteren Drittels des Oberarms das Lig. intermusculare kreuzt und zwischen Beuge- und Streckenmuskeln an der Aussenseite manchmal durchgefühlt

werden kann. Stösst man hier die Hohlnadel senkrecht bis auf den Knochen und injicirt, so gelingt es manchmal, den Nerven leitungsunfähig zu machen.

Versuch 34. (2. 5. 1902. Dr. B.) 12 Uhr: Injection von 1 ccm 2 pCt. Cocainlösung in der oben geschilderten Weise. Die Hohlnadel hatte den Nervenstamm genau getroffen, bei der Berührung des Nervenstammes mit der Nadelspitze entstanden die bekannten ausstrahlenden Parästhesien. Keine Abschnürung.

Sofort nach der Injection entstanden starke in den Daumen ausstrahlende Parästhesien und Wärmegefühl.

12 Uhr 10 Min.: Völlige Leitungsunterbrechung des Nervenstammes. Anästhesie der Haut in der (Fig. 10, II) bezeichneten Ausdehnung. Motorische Radialislähmung. Nach 40 Min. Rückkehr der Sensibilität und Motilität.

Fig. 10.

I: N. ulnaris, Injection am Ellbogen. — II: N. radialis, Injection am Oberarm. — III: Quere Injection auf der Streckseite des Vorderarms. — IV: Desgl. auf der Beugeseite. — V: N. cutaneus antebrachii lateralis. — VI: Ringförmige subcutane Injection am Vorderarm.

Viele missglückte Versuche haben mir gezeigt, dass die Anästhesirung dieses Nervenstammes am Oberarm keine sichere Methode ist, die etwa für die Praxis brauchbar wäre.

Der Stamm des N. ulnaris liegt oberhalb des Handgelenks unter der Sehne des M. flexor ulnaris, ulnarwärts von den Gefässen, neben ihm verläuft der in wechselnder Höhe aus ihm entspringende und bald die Fascie durchbohrende Ramus dorsalis des Nerven. Man trifft den Ulnarisstamm 3 Finger breit über dem Handgelenk, indem man die Hohlnadel am ulnaren Rande des Vorderarms, zwischen Ulna und der Sehne des M. flexor ulnaris zunächst unter die Haut und dann durch die Fascie unter die genannte Sehne $1^1/_2$ bis 2 cm tief einsticht und subfascial injicirt. Auf Fig. 8 (S. 29) ist die Richtung des Einstichs durch einen Pfeil gekennzeichnet. Von der Beugeseite des Vorderarms her erscheint eine Injection neben den Nervenstamm ohne Verletzung der Gefässe kaum möglich. Fig. 9, VII, VIII zeigt die Ausbreitung der Anästhesie nach Injection von 1 ccm $^1/_2$ pCt. Cocainlösung mit 3 Tropfen Adrenalinlösung 1 : 1000 in der angegebenen Weise. Der Ramus dorsalis N. ulnaris wird bei dieser Injection manchmal nicht mit getroffen, wenn er die Fascie höher oben bereits durchbohrt hat. Dann ist zu seiner Unterbrechung eine subcutane Injection nöthig. Ebenso sicher kann der N. ulnaris am Condylus internus humeri getroffen werden (Krogius). Hier gelingt in der Regel nicht bloss eine perineurale, sondern eine endoneurale Injection. Man verfährt in folgender Weise: Man sucht sich den gewöhnlich dicht oberhalb des Condylus internus humeri deutlich fühlbaren Nerven auf, lässt ihn zwischen den Fingern rollen und macht den Kranken auf das hierbei entstehende eigenthümliche Gefühl aufmerksam. Nun fixirt man den Nerven mit Daumen und Zeigefinger der linken Hand, und sticht die Hohlnadel gegen ihn vor durch Unterhautzellengewebe und Fascie hindurch. In dem Augenblick, wo die Nadelspitze den Nerven berührt und in ihn eindringt, empfindet der Kranke wieder dieselben Parästhesien, wie bei Druck auf den Nerven, und vermag diesen Moment anzugeben. Nun injicirt man die anästhesirende Lösung. Zu beachten ist, dass bei nicht wenigen Menschen der Ulnarisstamm bei gebeugtem Vorderarm nicht hinter, sondern vor dem Condylus internus gelegen ist und nur bei Streckung des Vorderarms hinter ihn gleitet. Eine subcutane Injection in diese Gegend oder eine subfasciale Injection hinter den Condylus bei gebeugtem Arm, wenn der Nerv nicht dort sich befindet, verläuft natürlich resultatlos.

Versuch 36 (13. 5. 1902. Dr. L.) 12 Uhr 50 Min.: Injection von 1 ccm 2 proc. Cocainlösung in der angegebenen Weise. Keine Abschnürung. Sofort Parästhesieen und Wärmegefühl bis in die Spitze des 4. und 5. Fingers. Nach 6 Minuten ist völlige Leitungsunterbrechung und Anästhesie der Haut in der auf Fig. 10, I bezeichneten Ausdehnung eingetreten. 50 Minuten nach der Injection kehrte die Sensibilität zurück.

Hier hat sicher eine endoneurale Injection stattgefunden, und diese gelingt auch fast immer. Die Leitungsunterbrechung ist manchmal schon wenige Sekunden nach der Injection vollendet. In der Praxis ist aber nicht darauf zu rechnen. Deshalb muss man auch hier stark wirkende Cocainlösungen mit Adrenalinzusatz injiciren, wenn man bestimmt auf Leitungsunterbrechung rechnen will.

Die Anästhesirung des N. ulnaris über dem Handgelenk oder nach Krogius am Ellenbogen ist ein sicheres und einfaches Verfahren, das für sich allein die Ausführung schmerzloser Operationen am kleinen Finger und Kleinfingerballen, am ulnaren Rande der Hand, am 5. Mittelhandknochen zulässt, auch für Spaltung der Sehnenscheidenphlegmonen am kleinen Finger bis in den Handteller geeignet ist, meist auch für die Exarticulation des kleinen Fingers ausreicht. Die Aufsuchung des N. ulnaris im Sulcus bicipitalis internus mit der Hohlnadel ohne vorherige operative Freilegung ist dagegen ebensowenig rathsam, wie die des N. medianus.

Versuch 37 (9. XII. 1902 cand. med. V.).

An den N. ulnaris und N. medianus wurden 3 Finger breit über dem Handgelenk je 1 ccm 1 proc. Cocainlösung mit je 3 Tropfen Adrenalinlösung injicirt. Nach 20 Minuten trat Anästhesie in dem Fig. 9, IX, X bezeichneten Gebiet ein. Nach 4 Stunden kehrte die Sensibilität im Ulnarisgebiet, nach 5 Stunden im Medianusgebiet zurück.

Dies Verfahren eignet sich für alle Operationen im Handteller, für Spaltung von Phlegmonen der Beugesehne des 3.—5. Fingers, meist auch des Zeigefingers und Daumens (hierzu ist manchmal noch die Radialisunterbrechung nöthig), für die Exarticulation des 5. Fingers.

Durch eine streifenförmige subcutane Injection von der Gegend der A. radialis über dem Handgelenk quer über die Streckseite des Vorderarms, distal am Capitulum ulnae verbei bis zum Os pisiforme werden die Endverzweigungen des N. radialis superficialis und der dorsale Ast des N. ulnaris getroffen, infolgedessen

wird der ganze Handrücken bis auf die Metacarpalknochen unempfindlich.

Versuch 38 (10. II. 1899, Dr. B.)

3 ccm 1proc. Cocainlösung wurden nach Abschnürung des Oberarms in der angegebenen Weise injicirt. Nach 5 Minuten trat Anästhesie in dem Fig. 9, XI, XII bezeichneten Gebiet ein. 20 Minuten nach Abnahme der Gummibinde kehrte die Sensibilität zurück.

Alle Operationen am Handrücken können auf diese Weise sehr bequem ausgeführt werden. Der Injectionsstreifen darf auf der ulnaren Hälfte des Vorderarms nicht viel oberhalb des Capitulum ulnae gelegt werden, weil da der dorsale Ast des N. ulnaris nicht mehr im subcutanen Zellgewebe liegt. Dies zeigt

Versuch 39.

5 ccm 0,2proc. Cocainlösung wurden in einem queren Streifen auf die Streckseite des Vorderarms 6 cm über dem Capitulum ulnae subcutan injicirt, der Oberarm wurde abgeschnürt. Nach 15 Minuten wurde das auf Fig. 10, III, IV (S. 32) bezeichnete Gebiet anästhetisch.

Es ist also wohl der N. radialis superficialis, nicht aber der dorsale Ast des N. ulnaris in den Bereich der Cocainwirkung gefallen.

Ein querer subcutaner Injectionsstreifen auf der Beugeseite des Handgelenks macht, wie Fig. 9, IV zeigt, nur einen kleinen Bezirk anästhetisch, es werden Aeste des N. radialis, sowie die volaren Hautäste des N. ulnaris und medianus getroffen. Um die ganze Hand unempfindlich zu machen, ist die Anästhesirung des N. medianus und ulnaris, sowie die Injection eines subcutanen Streifens von der A. radialis über die Streckseite des Vorderarms zum Os pisiforme, nach Fig. 9, XII, nöthig. Dann tritt vollkommene Insensibilität für Operationen an allen Fingern und an der Mittelhand ein. Dies Vorgehen ist stets rathsam, wenn man bei der beabsichtigten Operation voraussichtlich in das Grenzgebiet zweier Nerven geräth. Bei Operationen an Handwurzel und Handgelenk muss der subcutane Injectionsstreifen auf der Beugeseite zu einem Ring geschlossen werden und noch eine Injection an den sensiblen Endausläufer des N. radialis profundus, den N. interosseus dorsalis gemacht werden. Man trifft ihn (nach Leichenversuchen) (s. Fig. 8), wenn man oberhalb der Tuberositas radii auf der Streckseite über dem Handgelenk einsticht, und die Nadel, indem

man sich immer dicht an den Radius hält, zwischen diesem und den Strecksehnen in den Zwischenknochenraum vorschiebt. Eine Injection auf die vordere Seite des Lig. interosseum ist nach meinen Erfahrungen nicht nöthig.

Ich möchte nun einige Beispiele von Operationen an der Hand mittheilen, welche zum Theil zugleich zeigen, in welcher Weise ich früher versucht habe, den lästigen Druck der den Arm fest umschnürenden Binde zu vermeiden.

I. 17. 4. 1899. 52jähr. Frau H. Multiple Weichtheiltuberculose am 4. Finger, im Handteller und am Daumenballen, z. Th. bis auf die Metacarpalknochen und in die Zwischenknochenräume sich erstreckend, am Handrücken.

Feste Abschnürung des Oberarms mit Gummibinde. Injection von $^1/_2$ proc. Tropacocainlösung, je 3 ccm an den N. medianus und ulnaris oberhalb des Handgelenks, 12 ccm circulär subcutan dicht über dem Handgelenk. Hierauf wird ein dünner, den Blutstrom unterbrechender Gummischlauch um das Handgelenk, unterhalb der Injectionsstelle, also im anästhetischen Gebiet, angelegt, die Gummibinde am Oberarm aber soweit gelockert, dass der Arm bis zum Handgelenk starke venöse Hyperämie zeigte. Nach 20 Minuten war die Hand ganz gefühllos, die tuberculösen Herde konnten geöffnet, exoidirt, ausgeschabt und ausgebrannt werden. Der Binden- und Schlauchdruck wurde nicht empfunden.

II. 29. XI. 1899. 39jähr. Mann. Phlegmone am rechten Daumen, bis in den Daumenballen und in die Mitte des Handrückens reichend. Abschnürung des Oberarms mit Gummibinde. Injection von 8 ccm $^1/_2$ proc. Tropacocainlösung an den N. medianus und N. radialis nach Fig. 9, V, VI. Nach 15 Minuten schmerzlose Incision von der Daumenspitze bis in den Daumenballen, auf der Streckseite bis in die Nähe des Handgelenks.

III. 9. V. 1899. 35jähr. Mann. Vereiterte Schnittwunde am l. Mittelfinger. Ausgedehnte Handphlegmone. Der Oberarm wird durch eine Gummibinde fest abgeschnürt. Injection von 1 proc. Eucain-B-Lösung. Je 2 ccm an den N. ulnaris und medianus über dem Handgelenk, 7 ccm subcutan circulär dicht über dem Handgelenk, zusammen 9 ccm. Um das Handgeletnk, unterhalb der Injectionsstelle, wurde ein Gummischlauch fest umgelegt, die Binde am Oberarm gelockert, sodass venöse Stauung bis zum Handgelenk eintrat. Nach 25 Minuten war die Hand anästhetisch. Incisionen auf der Streckseite von der Fingerspitze des Mittelfingers bis zum Handgelenk, auf der Beugeseite von der Fingerspitze bis zum Lig. carpi volare, Entfernung der nekrotischen Sehnen. Schnitt über den Daumenballen, Eröffnung und Drainage zweier Metacarpo-Phalangealgelenke. Die Operation war schmerzlos, der Druck der Gummibinde und des Gummischlauchs wurde nicht gefühlt.

IV. 17. 7. 1900. 38jähr. Frau. Handphlegmone. Abschnürung des Oberarms mit Gummibinde. Injection von $^1/_2$ proc. Tropacocainlösung, je 1 ccm an den N. medianus und ulnaris, 8 ccm circulär subcutan um das Handgelenk.

2 ccm auf Beuge- und Streckseite in das Spatium interosseum. Nach 15 Minuten war die Hand insensibel. Incision im Handteller und auf dem Handrücken. Exarticulation des Mittelfingers, Resection des 3. Metacarpalköpfchens. Die Operation war schmerzlos, die Gummibinde wurde sehr lästig empfunden.

IV. 14. III. 1899. Kreissägenverletzung der Finger. Am Vorderarm wurden zwei Gummibinden fest umgelegt, die eine am Handgelenk, die zweite in der Mitte. Zwischen beide Binden wurde 1 proc. Tropacocainlösung injicirt, je 2 ccm an den N. ulnaris und medianus, 4 ccm circulär subcutan. Nach 10 Minuten wurde die obere Binde soweit gelockert, dass Stauungshyperämie entstand. 20 Minuten nach der Injection war die Hand anästhetisch. Wundversorgung und Sehnennaht am Daumen, Exarticulation des kleinen Fingers, Entfernung der zerschmetterten Hälfte des 5. Metacarpus. Der Bindendruck wurde nicht empfunden.

V. 10. II. 1898. 25jähr. Mann. Phlegmone am Daumen und im Handteller. Abschnürung des Oberarms. Injection von $^1/_2$ proc. Cocainlösung, je 2 ccm an den N. medianus und ulnaris, 7 ccm circulär um das Handgelenk. Nach 20 Minuten schmerzlose Spaltung der Phlegmone. Ueber den Druck der Binde wurde lebhaft geklagt.

Der Vollständigkeit wegen gebe ich ferner die bereits (10) mitgetheilten hierher gehörigen Operationen noch einmal wieder und füge einige neue hinzu.

VI. 12. 11. 02. 21jähr. Mann. Phlegmone zwischen Daumen und Zeigefinger der linken Hand. Anästhesirung der radialen Hälfte der Hand wie oben in Versuch 31 und 33. 1 ccm. 1 proc. Cocainlösung mit 3 Tropfen Adrenalin werden an den N. medianus, 2 ccm $^1/_2$ proc. Cocainlösung mit 6 Tropfen Adrenalinlösung in einem quergestrellten die Radialisäste ausschaltenden Streifen subcutan injicirt. Nach 15 Minuten war das Operationsgebiet unempfindlich. Schmerzlose Incision von der Mitte des Daumenballens zwischen Daumen und Zeigefinger hindurch bis auf den Handrücken. Auswischen und Tamponade der Abscesshöhle völlig unempfindlich.

VII. 24jähriger Mann. Sehnenscheidenphlegmone des rechten Mittelfingers. Injection von je 1 ccm 1 proc. Cocainlösung mit je 3 Tropfen Adrenalinlösung an den N. medianus und ulnaris über dem Handgelenk in der geschilderten Weise. Injection von 4 ccm $^1/_2$ proc. Cocainlösung mit 6 Tropfen Adrenalinlösung subcutan circulär um das Handgelenk. 25 Minuten später war die Hand gänzlich gefühllos. Abschnürung des Oberarms unmittelbar vor Beginn der Operation. Incisionen am Handteller und Handrücken, Entfernung der Beugesehnen des Mittelfingers, Exarticulation des Mittelfingers. Die Hand blieb gefühllos $3^1/_2$ Stunde, dann trat der erste Wundschmerz auf. Ueber den Bindendruck wird während der kurzen Dauer der Operation nicht geklagt.

VIII. 44jähriger Mann. Gummöse Ostitis der Grundphalanx des rechten kleinen Fingers. Auf der Beugeseite ein auf den Handteller übergreifendes Ulcus. Injection von 1 ccm 1 proc. Cocainlösung mit 3 Tropfen

Adrenalinlösung unter die Sehne des M. flexor carpi ulnaris über dem Handgelenk. Nach 15 Minuten trat vollkommene Leitungsunterbrechung und Unempfindlichkeit im Ulnarisgebiet ein. Incision und Ausschabung, Entfernung der zerstörten Phalanx. Rückkehr der Sensibilität (Wundschmerz) nach 5—6 Stunden.

IX. 1. 11. 02. 40jähr. Frau. Subfasciale Phlegmone des Handtellers. Anästhesirung des N. medianus und ulnaris mit je 1 ccm 1proc. Cocainlösung und 3 Tropfen Adrenalinlösung. 20 Minuten später konnte die Phlegmone durch Kreuzschnitte schmerzlos gespalten werden. Um sämmtliche Endäste des N. ulnaris, namentlich den dorsalen Ast, zu treffen, ist ausser dieser Injection an der Stamm meist ein subcutaner Injectionsstreifen nothwendig, der von der Beugeseite des Vorderarms am Os pisiforme und dorsal am Ulnaköpfchen vorbei bis in die Mitte der Streckseite des Vorderarms reicht. Hierzu genügt stets $^1/_2$proc. Cocainlösung mit Adrenalin.

X. 5. 10. 02. 23jähr. Mädchen. Ganglion am Handrücken. Injection von 4 ccm $^1/_2$proc. Cocainlösung mit 10 Tropfen Adrenalinlösung von der Gegend der Radialarterie auf der Beugeseite des Händgelenks beginnend quer über die Streckseite des Vorderarms bis zum Os pisiforme. Getroffen werden auf diese Weise der N. radialis superficialis und der dorsale Ast des N. ulnaris. Nach 5 Minuten war der Handrücken, zum Theil auch die Streckseite der Fingergrundglieder und der Daumenballen anästhetisch. Schmerzlose Exstirpation des Ganglions.

XI. 15. 11. 02. 43jähr. Mann. Subfasciales, sehr gefässreiches, halbfaustgrosses Fibrolipom auf der ulnaren Hälfte der Beugeseite des rechten Vorderarms und der Handgelenkgegend, zum Theil unter der Sehne des M. flexor ulnaris gelegen. Injection von 1 ccm 1proc. Cocainlösung mit 2 Tropfen Adrenalinlösung in den Ulnarisstamm am Ellenbogen. Sofortige Leitungsunterbrechung im ganzen Ulnarisgebiete. Injection von 5 ccm $^1/_2$proc. Cocainlösung subcutan in einem nach der Hand offenen Halbkreis, wie Fig. 11 zeigt. Aus äusseren Gründen konnte die Operation erst 45 Minuten später begonnen werden. Schmerzloser 14 cm langer Schnitt vom Kleinfingerballen nach oben, durch Haut und Fascie. Freilegung des Tumors. Beim Abziehen des radialen Schnittrandes von Haut und Fascie zeigt sich der Stamm des N. medianus fest verwachsen mit der Geschwulstkapsel. Möglichst hoch oben wird in den frei liegenden Nerven $^1/_2$ ccm $^1/_2$proc. Cocainlösung mit Adrenalinzusatz injicirt, worauf sofortige Leitungsunterbrechung erfolgt und die schmerzlose Ablösung des Nerven von der Neubildung möglich war. Wegen des Blutreichthums derselben und der nach Unterbrechung des Medianus sich einstellenden Gefässparalyse an der Hand war jetzt Anlegung einer Gummibinde am Oberarm nothwendig. Die Ulnargefässe und der N. ulnaris liefen in Länge von 8 cm mitten durch den Tumor hindurch. Die Gefässe wurden oben und unten unterbunden, der Nerv herauspräparirt und erhalten. Jetzt gelingt die Entfernung der in der Tiefe auf dem M. Pronator quadratus aufliegenden, Fortsätze zwischen die Beugesehnen streckenden, Geschwulst. Dauer der vollkommen unempfindlichen, schwierigen Operation $1^1/_2$ Stunden. Die etwa $^3/_4$ Stunde liegende Gummibinde machte gegen Schluss der Operation einige

Beschwerden. Wir konnten uns davon überzeugen, dass im Gebiet des nicht unterbrochenen N. radialis die Sensibilität vollkommen erhalten war. Heilung ohne Functionsstörung.

Fig. 11.

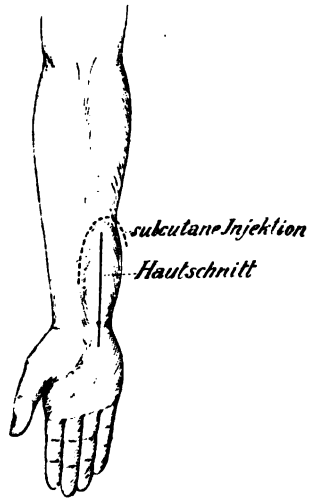

Ich habe den Gang dieser letzten Operation ausführlicher geschildert, weil sie vielleicht einen gewissen Anästhesirungstypus darstellt, der bei Handphlegmonen, die in die Sehnenscheiden des Vorderarms eingebrochen sind, brauchbar ist. Hier, wo der Vorderarm geschwollen, ödematös, mit Eiter infiltrirt ist, und so häufig gerade die Beugesehnenscheide des kleinen Fingers den Ausgangspunkt der Erkrankung bildet, kann man so wie bei der oben geschilderten Operation vorgehen. Anästhesirung des Ulnaris am Ellenbogen, der Haut des Vorderarms mittelst Leitungsanästhesie oder mittelst Infiltrationsanästhesie, Aufsuchung des Medianus von dem ersten Schnitt aus, Unterbrechung des N. medianus durch endoneurale Injection, worauf beliebige Incisionen auf der Beugeseite des Vorderarms und im Handteller möglich sind. In ganz analoger Weise können auch Phlegmonen der Beugesehnenscheide des Daumens, welche auf den Vorderarm übergegriffen haben, sicher und vollkommen schmerzlos gespalten werden. Auch hierfür ein Beispiel!

XII. 25. 7. 03. 31jähr. Mann. Phlegmone auf beiden Seiten des rechten Daumens. Schwellung des Handtellers und der Beugeseite des Vorderarms über dem Handgelenk. Zunächst Injection von 2 ccm 1 proc. Cocainlösung mit 2 Tropfen Adrenalinlösung 1 : 1000 subcutan zur Unterbrechung des N. radialis wie oben geschildert. Infiltration der Haut, des Unterhautzellgewebes und subfascialen Gewebes mit 0,1 proc. Eucain-B-Lösung, der auf 100 ccm 2 Tropfen Adrenalinlösung zugesetzt sind, zwischen den Sehnen des M. palmaris longus und Flexor radialis vom Handgelenk nach oben. Freilegung des Stammes des N. medianus, Injection einiger Tropfen der 1 proc. Cocain-Adrenalinlösung in denselben. Sofortige Leitungsunterbrechung. Anlegung einer Gummibinde am Oberarm. Spaltung der Sehnenscheide des Flexor pollicis l. vom unteren Drittel des Vorderarms durch den Handteller und das Lig. carpi volare bis zur Daumenspitze. Incisionen auf der Streckseite des Daumens, Eröffnung des vereiterten Interphalangealgelenks. Unterbindung der Hohlhandbögen. Tamponade der Wunde. Die ganze Operation war absolut schmerzlos.

Hat die Eiterung nicht auf den Vorderarm übergegriffen, so würde ich die Anlegung von Incisionen am Vorderarm lediglich zur Freilegung des N. medianus für einen Fehler halten. Die Gefahr, die Eiterung zu verschleppen, ist dann zu gross.

Die so überaus einfache Anästhesirung des N. ulnaris am Ellenbogen, wozu ich auch rathe, 1 proc. Coainlösung mit Adrenalinzusatz zu brauchen, weil es, wie schon erwähnt, nicht immer gelingt, die Lösung in den Nervenstamm direct hineinzuspritzen, und dann ohne Abschnürung oder Adrenalinzusatz kein Erfolg eintritt, wurde in letzter Zeit sehr häufig 2 mal auch zur Exarticulation des kleinen Fingers verwendet, 1 mal war die Anästhesie nicht vollkommen; es ist manchmal nothwendig, bei dieser Operation die ganze Hand zu anästhesiren wegen der Verbindungen des N. ulnaris mit dem N. medianus und N. radialis. Bei einem Kranken mit Sehnenscheidenphlegmone am kleinen Finger, die bis über das Handgelenk fortgeschritten war, haben wir in 6 Tagen 4 mal den N. ulnaris am Ellenbogen anästhesirt und auf diese Weise jedes Mal einen ganz schmerzlosen Verbandwechsel ermöglicht.

Am Arm sind es ausser den genannten Nervenstämmen nur noch die langen Hautnerven, soweit sie subcutan verlaufen, welche einer nicht selten practisch verwerthbaren Leitungsunterbrechung durch Infiltration des perineuralen subcutanen Gewebes leicht zugänglich sind. Von historischem Interesse ist zunächst die Leitungsunterbrechung des dicht oberhalb der Ellenbeuge am lateralen Rand

des Biceps aus der Fascie heraustretenden N. cutaneus antibrachii lateralis, denn an diesem Nerven beobachtete Corning 1885 zum ersten Mal am Menschen die peripherwärts sich ausbreitende Anästhesie der Haut nach einer Cocaininjection.

Versuch 40. 12. 12. 1902 (Dr. B.) 1 ccm $^1/_2$ proc. Cocainlösung mit Zusatz von 2 Tropfen Adrenalinlösung 1 : 1000 wurde in einem Streifen, der oberhalb des Condylus externus humeri beginnt und schräg nach unten und innen bis an den äusseren Rand der Bicepssehne verläuft, subcutan injicirt. Das Resultat dieses Versuchs ist auf Fig. 10, V dargestellt. 10 Minuten nach der Injection war das daselbst bezeichnete Hautgebiet anästhetisch geworden und blieb es mehrere Stunden. Ein Blick auf Abb. 7 zeigt, dass durch diese Injection ausser dem N. cutaneus antebrachii lateralis auch Aeste des N. cutaneus antebrachii dorsalis getroffen werden.

Das Resultat einer ringförmigen subcutanen Injection oberhalb der Mitte des Vorderarms zeigt Fig. 10, 8 ccm $^1/_2$ proc. Tropacocainlösung wurden zur Injection verwendet, der Oberarm war abgeschnürt worden. Die Anästhesie war in der bezeichneten Ausdehnung nach 10 Minuten vollkommen. Am besten aber lassen sich ausgedehnte Hautbezirke unempfindlich machen durch subcutane Injectionsstreifen in der Höhe des Ellenbogengelenks und etwas darüber, weil da stets die einen grossen Theil der Haut und Fascie des Vorderarms versorgenden langen Hautnerven (N. cutaneus medialis, lateralis und dorsalis) getroffen werden.

Versuch 41 (Dr. B.). 4 ccm $^1/_2$ proc. Cocainlösung mit 8 Tropfen Adrenalinlösung 1 : 1000 werden in einem continuirlichen Streifen subcutan injicirt, der in der Mitte der Rückseite des Oberarms über dem Olekranon beginnt und lateralwärts oberhalb des Condylus externus zur Mitte der Bicepssehne zieht. Es dauerte 25 Minuten, bis die Anästhesie die auf Fig. 12, III bezeichnete Ausdehnung gewann. Die Anästhesie blieb dann mehrere Stunden bestehen.

Versuch 42 (Dr. P.). 4 ccm $^1/_2$ proc. Cocainlösung mit 8 Tropfen Adrenalinlösung 1 : 1000 wurden in einem Streifen subcutan injicirt, der in der Mitte der Rückseite des Oberarms über dem Olekranon beginnt und medialwärts oberhalb des Condylus internus humeri zur Mitte der Bicepssehne zieht. Nach 30 Minuten war das auf Fig. 12, IV bezeichnete Gebiet anästhetisch. In der unteren Hälfte des Vorderarms war aber ebenso wie im vorigen Versuch die Anästhesie keine vollständige.

Practisch besser und öfter verwerthbar sind vordere und hintere Injectionshalbringe in der Höhe des Ellenbogengelenks.

Versuch 43 (12. 12. 1902. Dr. L.). 4 ccm $^1/_2$ proc. Cocainlösung mit 8 Tropfen Adrenalinlösung 1 : 1000 wurden in einem Streifen subcutan in-

jicirt, welcher lateralwärts vom Condylus internus beginnt, oberhalb an demselben vorbei bogenförmig über die Rückseite des Oberarms, über den Condylus externus vorbei bis auf den Wulst des M. supinator longus zieht. Nach 15 Minuten war das auf Fig. 12, II bezeichnete Gebiet vollständig anästhetisch. Tiefe Nadelstiche auf das Olekranon und die Rückseite der Ulna zeigen, dass auch das Periost unempfindlich ist.

Es ist das eine einfache, von uns wiederholt angewendete Anästhesirungsmethode für die Spaltung der häufigen vom Olekranonschleimbeutel ausgehenden Phlegmonen und die Exstirpation dieses Schleimbeutels.

Fig. 12.

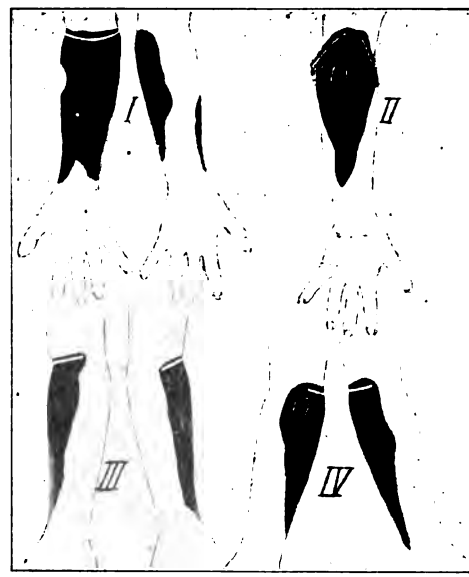

Quere subcutane Injectionen in der Ellenbogengegend.
I: Volarer Halbring. — II: Dorsaler Halbring. — III: Lateraler Halbring. — IV: Medialer Halbring.

Versuch 44 (1. 11. 1902. Dr. L.). Subcutane Injection von 4 ccm $^1/_2$ proc. Cocainlösung mit 8 Tropfen Adrenalinlösung 1 : 1000 in einem Streifen, welcher oberhalb des Condylus externus beginnend quer dicht oberhalb der Ellenbeuge über die Beugeseite des Oberarms bis auf den Wulst des M. supinator longus verläuft. Die Venen lassen sich ohne Schwierigkeiten vermeiden, man geht mit der Nadel unter denselben hindurch. Nach 30 Minuten war das auf Fig. 12, I bezeichnete Gebiet, also fast die ganze Beuge-

seite des Vorderarms und ein Theil der Streckseite anästhetisch geworden. Die Injection war 12 Uhr Mittags gemacht worden, gegen 4 Uhr Nachmittags kam die Sensibilität wieder.

Häufig wird es vorzuziehen sein, auch am Vorderarm das Operationsgebiet bei oberflächlichen Operationen nach Hackenbruch mit einem subcutanen Injectionsring zu umgeben. Meist genügt aber ein nach der Peripherie offener Halbring hierzu. Nur muss man darauf achten, dass nicht die Austrittsstelle eines Nerven aus der Fascie, etwa die des N. radialis superficialis in das umspritzte Gebiet fällt; in diesem Fall bleibt natürlich die erwartete Anästhesie aus. Höher oben am Oberarm ist mit der Leitungsanästhesie nicht viel zu machen, weil da die Nervenstämme vor ihrem Durchtritt durch die Fascie in ihre Endzweige zerfallen und, wie Fig. 7 zeigt, an vielen und unregelmässigen Stellen in das subcutane Zellgewebe übertreten. An der Schulter wieder kann durch quergestellte Injectionsstreifen in der Höhe der Clavicula oder etwas darüber das Gebiet der N. N. supraclaviculares bis zur Mitte des M. deltoides unempfindlich gemacht werden.

c) Untere Extremität.

Die Anästhesirung der Zehen unterscheidet sich nicht von der der Finger und bedarf daher keiner weiteren Besprechung. Um die Leitungsanästhesie durch perineurale Injectionen höher oben am Fuss und Unterschenkel anwenden zu können, ist wiederum die genaue Kenntniss des Nervenverlaufs und der Innervationsgebiete nothwendig. Figur 13 zeigt die Vertheilung der Hautnerven an der unteren Extremität, ihre Durchschnittsstellen durch die Fascie (nach Spalteholz) und die Endverzweigungen des N. tibialis und peronaeus. Wie an der Hand, so können auch am Fuss die den Zehen benachbarten Theile ausgeschaltet werden dadurch, dass durch den subcutanen Injectionsring Theile des Fussrückens und der Fusssohle mit eingeschlossen werden, wie das an der Hand geschildert wurde. So können Zehenexarticulationen im Grundglied und Operationen an den Metatarsalköpfchen leicht und sicher schmerzlos ausgeführt werden. Es ist nur darauf zu achten, dass der Endast des N. peronaeus profundus erst auf dem Fussrücken, dicht oberhalb des 1. Zehenzwischenraumes, an die Oberfläche tritt und die einander zugekehrten Seiten der 1. und 2. Zehe innervirt.

Der Injectionsring darf also nicht über die Austrittsstelle dieses Nerven gelegt werden, oder der Nerv muss besonders entweder am Fussrücken oder am Unterschenkel unempfindlich gemacht werden. Als Einstichstellen wählt man am besten, wie an der Hand, die Interdigitalfalten bezw. den seitlichen Fussrand.

Die vom Unterschenkel auf den Fuss übertretenden Nervenbahnen lassen sich dicht über dem Fussgelenk ebenfalls sehr leicht ausschalten.

Fig. 13.

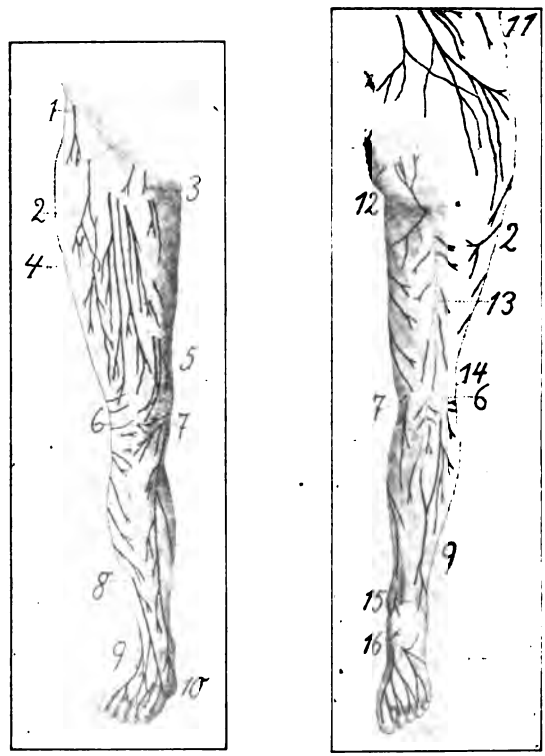

Sensible Nerven der unteren Extremität.
1: Ileo-hypogastricus. — 2: Cutaneus fem. lateralis. — 3: Lumbo-inguinalis. — 4: Cutaneus fem. anterior. — 5: Obturatorius. — 6: Cutaneus surae lateralis. — 7: Saphenus. — 8: Peronaeus superficialis. — 9: Suralis. — 10: Peronaeus profundus. — 11: Clunium superiores. — 12: Clunium inferioris. — 13: Cutaneus fem. posterior. — 14: Cutaneus surae medialis. — 15: R. calcanei N. tibialis. — 16: Tibialis.

Figur 14 zeigt einen Querschnitt durch den Unterschenkel dicht über dem Fussgelenk, da, wo der innere Knöchel am dicksten ist (nach Braune).

Es ist das diejenige Stelle, wo der N. tibialis vor seiner Theilung in N. plantaris medialis und lateralis leicht und sicher in folgender Weise getroffen werden kann (auf der Figur durch einen Pfeil bezeichnet). Etwa 1 cm von dem medialen Rande der Achillessehne, in der angegebenen Höhe, sticht man die Hohlnadel genau von hinten nach vorn gerichtet ein und schiebt sie

Fig. 14.

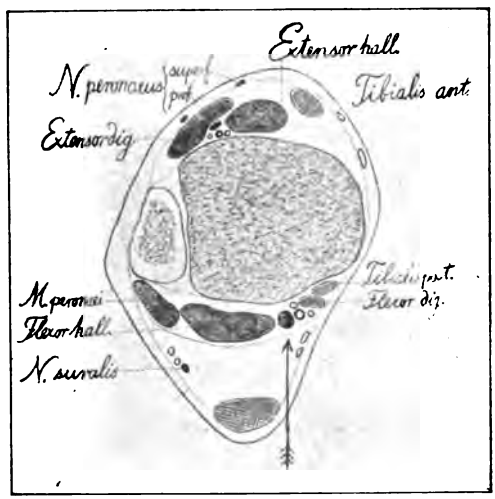

Querschnitt durch den Unterschenkel dicht über dem Fussgelenk (nach Braune).

vor, bis man auf Knochen (die Hinterfläche der Tibia) stösst, zieht dann die Nadelspitze ganz wenig zurück und injicirt die ästhesirende Lösung. Eine Verletzung der weiter medial liegenden Gefässe ist kaum zu befürchten, doch kann man zur Vorsicht die feine Hohlnadel zunächst ohne Spritze einführen und sehen, ob Blut aus ihr herausfliesst. Ist das der Fall, so muss man die Nadelspitze etwas weiter lateralwärts wenden. An sich ist ja das Anstechen eines Gefässes mit der feinen Hohlnadel ganz ohne Bedeutung. Wenig höher oben am Unterschenkel schiebt sich der

M. flexor hallucis longus zwischen Knochen und Nerv, und der letztere ist sehr schwer zu treffen.

Versuch 45 (Dr. B.). In der eben beschriebenen Weise wurde $^1/_2$ ccm 1 proc. Cocainlösung mit 1 Tropfen Adrenalinlösung 1 : 1000 injicirt. Es trat fast sofort Anästhesie in der auf Fig. 15, I bezeichneten Ausdehnung ein und hielt 3 Stunden an. Das Uebergreifen der anästhetischen Zone auf die Streckseite des Fusses und der Zehen ist durch schraffirte Flächen angedeutet.

Dies Verfahren wurde einige Male zur Spaltung von Abscessen und Entfernung von Fremdkörpern in der Fusssohle angewendet. Die Anästhesie der Fusssohle erstreckt sich bis auf die Metatarsal- und Fusswurzelknochen.

Versuch 46. Ueber dem inneren Knöchel wurden subcutan 2 ccm $^1/_2$ proc. Cocainlösung mit 4 Tropfen Adrenalin injicirt, in einem Halbring, welcher von der Mitte der Achillessehne über dem inneren Knöchel vorbei, zur Mitte der Vorderseite des Unterschenkels zieht. Es werden die Endäste des N. saphenus major getroffen; die Ausdehnung der folgenden Anästhesie ist in Fig. 15, II bezeichnet.

Fig. 15.



I: N. tibialis. — II: Quere subcutane Injection über dem inneren Knöchel. — III: Desgl. über dem äusseren Knöchel. — IV: N. peroneus profundus, Injection am Unterschenkel.

Das anästhetische Gebiet bei dieser Injection schliesst sich nach unten an das vom N. tibialis innervirte Gebiet an und kann deshalb in Verbindung mit der Anästhesirung dieses Nerven manchmal Verwendung finden.

Ein quer über die Streckseite des Fussgelenks gelegter subcutaner Injectionsstreifen trifft nur einige Endverzweigungen des N. saphenus major und den N. peronaeus superficialis und bewirkt, anders wie an der entsprechenden Stelle der Hand, meist nur in beschränkter Ausdehnung Anästhesie des Fussrückens. Dagegen wird ein sehr umfangreicher Theil des Fusses unempfindlich, wenn auf der lateralen Seite des Unterschenkels ein Halbring subcutan injicirt wird.

Versuch 47. Handbreit über dem äusseren Knöchel wurden 3 ccm $^1/_2$ proc. Cocainlösung mit Zusatz von 10 Tropfen Adrenalinlösung 1 : 1000 in einem quer zur Gliedachse gestellten Streifen injicirt, der von der Mitte der Achillessehne bis zur äusseren Tibiakante reichte. Nach 6 Minuten war die Haut in der Fig. 15, III bezeichneten Ausdehnung unempfindlich geworden und blieb es 3—4 Stunden. Der Versuch ist schon in meiner Adrenalinarbeit (als Versuch 13) mitgetheilt, desgleichen eine mit Hülfe dieses Verfahrens ausgeführte Operation.

Es wird dabei der N. peronaeus superficialis und der N. suralis ausgeschaltet. Das anaesthetische Gebiet schliesst sich nach dem innern Knöchel zu an das Innervationsgebiet des N. saphenus major, an den Zehen und dem inneren und äusseren Fussrande an das des N. tibialis an. Noch sicherer kann dasselbe Resultat erzielt werden, wenn man den N. peronaeus in der Kniekehle und den N. suralis durch eine subcutane Injection zwischen äusserem Knöchel und Achillessehne leitungsunfähig macht. An der 1. und 2. Zehe bleibt das kleine Gebiet des N. peronaeus profundus intact. Die Endäste dieses Nerven können durch einen quergestellten Injectionsstreifen oberhalb des 1. Zwischenzehenraumes getroffen werden, sein Stamm ist über dem Fussgelenk leicht und sicher in folgender Weise zugänglich.

Versuch 48. 3 Finger breit über dem inneren Knöchel wird die Hohlnadel lateralwärts von der Sehne des M. tibialis anticus, zwischen dieser und der benachbarten Sehne des M. extensor hallucis longus senkrecht zur Hautoberfläche eingestochen, bis man auf Knochen stösst. Nun wendet man die Nadelspitze lateralwärts, schiebt sie unter die Sehne des M. extensor hallucis und injicirt. 10 Minuten nach Injection von 1 ccm $^1/_2$ proc. Cocainlösung mit 3 Tropfen Adrenalinlösung 1 : 1000 entstand Anästhesie im Gebiet des sensiblen Endastes des N. peronaeus profundus, wie Fig. 15, IV zeigt.

Durch gleichzeitige Anaesthesirung des N. tibialis und peronaeus profundus, sowie Anlegen eines subcutanen Injectionsringes um den Unterschenkel über den Knöcheln werden sämmtliche auf den Fuss

übertretende Nervenbahnen ausgeschaltet. Derselbe wird daher völlig anaesthetisch.

Zu einem Versuch der Anaesthesirung des N. peronaeus und tibialis in der Kniekehle fordert die oberflächliche Lage dieser Nerven geradezu heraus. Die Anaesthesirung des N. peronaeus ist leicht und sicher, die des N. tibialis erfordert einige Uebung. Abbildung 16 zeigt den Querschnitt durch das Knie in der Höhe der Mitte der Patella (nach Braune). Zur Orientirung dient der mediale Rand der Sehne des M. biceps. Bei extrem gestrecktem Unterschenkel fühlt man hier den N. peronaeus und kann dicht neben der Bicepssehne die Hohlnadel genau von hinten nach vorn gerichtet durch die Haut und dann durch die einen deutlichen Widerstand gebende Fascie in oder neben den Nerven einstechen, nicht tiefer als $1—1^1/_2$ cm.

Fig. 16.

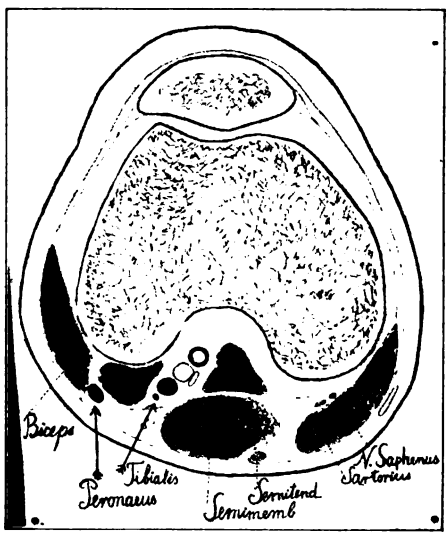

Querschnitt durch die Kniekehle (nach Braune).

Versuch 49. Einstich in der eben angegebenen Weise. Injection von 2 ccm 1proc. Cocainlösung. Abschnürung des Oberschenkels. Nach 10 Min. war das in Fig. 17, I bezeichnete Gebiet anästhetisch geworden. Einige Minuten später trat auch eine totale motorische Lähmung des N. peronaeus ein. Die Sensibilität kehrte 30 Minuten nach Entfernung des abschnürenden Gummischlauchs zurück, die Motilität erheblich früher.

Der Einstichpunkt für den N. tibialis liegt dicht neben dem für den Peronaeus, also medialwärts nicht weit von der Bicepssehne. Man markirt sich bei gestrecktem Unterschenkel genau die Höhe der Mitte der Patella oder etwas darüber. Man richtet nun die Nadel schräg gegen die Mitte der Hinterfläche der Fossa poplitea und sticht sie durch Haut und oberflächliche Fascie. Jetzt findet die Nadel in dem Fettgewebe keinen Widerstand, bis sie auf die tiefe (auch in der Braune'schen Abbildung bezeichnete) Fascie trifft, welche durchstochen werden muss. Vorsichtshalber sticht man zuerst die Nadel ein und sieht, ob venöses Blut herauskommt. Ist das der Fall, so befindet sich die Nadelspitze zu tief und zu weit medialwärts. Der Nerv liegt beim erwachsenen kräftigen Mann etwa 2—2½ cm von der Einstichstelle entfernt. Zweckmässig sticht man die Nadel in 3 verschiedene Richtungen, bald mehr oberflächlich, bald mehr in die Tiefe von demselben Einstichpunkte aus ein und injicirt jedes Mal. Ich habe die Anaesthesirung des N. tibialis in der Kniekehle an mir selbst vornehmen lassen.

Versuch 50. Einstich in der angegebenen Weise 2½ cm tief. Die Nadelspitze traf den N. tibialis, bei dessen Berührung in die Fusssohle ausstrahlende Sensationen entstanden. Injection von 1 ccm 1 proc. Cocainlösung mit 3 Tropfen Adrenalinlösung 1 : 1000. Nach 10 Minuten war die Leitungsfähigkeit der sensiblen Fasern des Nerven unterbrochen, die Ausbreitung der Anästhesie zeigt Fig. 17, Va, b. Ziemlich gleichzeitig trat auch eine totale motorische Lähmung der Wadenmuskulatur ein, die etwa ½ Stunde andauerte und das Gehen fast unmöglich machte. Die sensible Lähmung bestand 2 Stunden.

Wie zu ersehen ist, ist bei dem eben geschilderten Versuch der N. cutaneus surae medialis nicht mit getroffen; die Injection war unter die tiefe Fascie gemacht, oft liegt aber der erwähnte Hautnerv in der Kniekehle nicht mehr nahe dem N. tibialis, sondern schon oberflächlicher, und wird bei Injection des zwischen beiden Fascien gelegenen Fettgewebes getroffen. In einem weiteren Versuch wurde der N. peronaeus und der N. cutaneus surae medialis ohne den Stamm des N. tibialis unterbrochen.

Versuch 51 (27. 2. 03, ebenfalls an mir selbst). In Höhe der Mitte der Patella wurden 2 ccm ½ proc. Cocainlösung mit 1 Tropfen Adrenalinlösung 1 : 1000 an den N. peronaeus injicirt. Von derselben Einstichstelle wurde die Nadel medialwärts in das Fettgewebe der Kniekehle vorgeschoben und 3 ccm

Fig. 17.

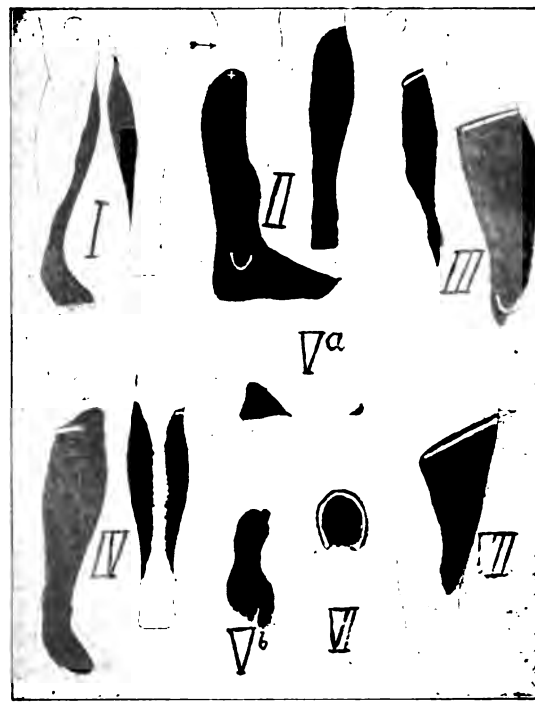

I: N. peronaeus. Injection in die Kniekehle. — II: N. peronaeus und N. cutaneus surae medialis. — III: N. saphenus major. — IV: N. peronaeus und N. saphenus major. — Va u. b: N. tibialis. Injektion in die Kniekehle. — VI: Hufeisenförmige Injection um die Patella. — VII: Quere Injection an der Vorder- und Aussenseite des Oberschenkels.

derselben Lösung mit 2 Tropfen Adrenalinlösung injicirt. Es trat sofort eine vollkommene sensible und motorische Leitungsunterbrechung des N. peronaeus ein. Nach 30 Minuten war auch der N. cutaneus surae medialis, also auch der N. suralis, aber ohne den Tibialisstamm, unterbrochen. Die Ausbreitung der Anästhesie, welche mehrere Stunden bestehen blieb, zeigt Fig. 17, II.

In der Praxis wird ausser der tiefen Injection an dem Tibialisstamm stets eine reichliche Infiltration des unter der oberflächlichen Fascie gelegenen Fettgewebes zwischen M. Bisceps aussen, M. semimembranosus medialwärts und dem lateralen Kopf des M. gastrocnemius vorzunehmen sein. Bei sehr fetten Individuen

dürfte die Anaesthesirung des N. tibialis in der Kniekehle grosse Schwierigkeiten haben, wenn man ihn nicht zuvor freilegt.

Bei einem mageren Mann ist mir die Unterbrechung beider grossen Nerverstämme 2 Mal gelungen.

31 jähr. Mann mit Frostgangrän an beiden Füssen.

1. 4. 99. Chopart'sche Exarticulation am rechten Fuss. Um den rechten Oberschenkel wurde eine Gummibinde fest umgelegt. Injection von 25 ccm $^1/_2$ proc. Tropacocainlösung in der Kniekehle an den N. peronaeus und tibialis. Injection von 10 ccm derselben Lösung circulär subcutan um den Unterschenkel unterhalb der Mitte. Hierauf wurde oberhalb der Knöchel eine zweite Gummibinde fest umgelegt, die obere Binde aber soweit gelockert, dass venöse Hyperämie zwischen den beiden Binden entstand. Nach 25 Minuten wurde die Operation ausgeführt. Es wurde nur beim Durchschneiden der Aeste des N. peronaeus superficialis ein sehr geringer Schmerz ausgelöst. Der Bindendruck wurde nicht empfunden. Nach ihrer Lösung blieb das Operationsfeld noch 15 Minuten unempfindlich, so dass Blutstillung und Naht empfindungslos vorgenommen werden konnten. Bei der zum Schluss ausgeführten Achillotenotomie war die Sensibilität zum Theil schon wieder zurückgekehrt.

10. 4. 99. Anästhesirung in gleicher Weise. Injection von 30 ccm $^1/_2$ proc. Tropacocainlösung in der Kniekehle, von 15 ccm derselben Lösung circulär subcutan um den Unterschenkel. Abschnürungsmodus wie oben. 30 Minuten nach der Injection Pirogoff'sche Amputation bei vollkommener Empfindungslosigkeit bis zum Schluss der Operation.

Unnöthig war in diesem Fall die Bildung eines geschlossenen subcutanen Injectionsringes am Unterschenkel, denn es ist ausser dem N. tibialis und peronaeus nur noch eine Nervenbahn vorhanden, welche vom Oberschenkel her bis auf den Fuss sich verbreitet, der N. saphenus major. Er ist nicht in der Kniekehle, wohl aber nach seinem Durchtritt zwischen M. sartorius und semimembranosus an der medialen Seite des Tibiakopfes für die Hohlnadel erreichbar. Man trifft seinen Stamm bezw. die Aeste, in die er am Unterschenkel zerfällt, wenn man einen subcutanen Streifen injicirt, welcher von der Tuberositas tibiae medialwärts bis zur Sehne des M. semitendinosus oder etwas darüber hinaus bis in die Kniekehle zieht.

Versuch 52 (22. 10. 01). In der eben geschilderten Weise wurden 5 ccm $^1/_2$ proc. Cocainlösung subcutan injicirt. Der Oberschenkel wurde abgeschnürt. Bereits nach 5 Minuten war die Nervenleitung unterbrochen und Anästhesie in der Fig. 17, III bezeichneten Ausdehnung eingetreten. 20 Minuten nach Lösung der Gummibinde kehrte die Sensibilität zurück.

Die isolirte Leitungsunterbrechung des N. saphenus major ist ein sehr einfaches Anaesthesirungsverfahren zur Exstirpation von

Varicenpacketen im Gebiet der Vena saphena magna am Unterschenkel, dessen ich mich nach Einführung des Adrenalins an Stelle der Abschnürung zu wiederholten Malen bedient habe. Hiervon ein Beispiel!

9.11.02. H., 25jähr. Mann mit Varicen im Gebiet der Vena saphena an beiden Beinen. Rechts war an der Innenseite des Unterschenkels ein sehr umfangreiches Varicenconglomerat vorhanden, das sich beim Trendelenburg'schen Versuch immer wieder füllte. Rechts wurde in folgender Weise vorgegangen. Von der Mitte des Oberschenkels bis an die Innenseite des Kniegelenks wurden 10 ccm 0,2 proc. Cocainlösung mit 4 Tropfen Adrenalinlösung 1:1000 zur Infiltration der Haut und des den Stamm der Vena saphena bedeckenden Unterhautzellgewebes benutzt. 4 ccm $^1/_2$ proc. Cocainlösung mit 9 Tropfen Arsenalinlösung wurden ferner in einem queren Streifen von der Tuberositas tibiae bis zur Sehne des M. semitendinosus an der Innenseite des Kniegelenks injicirt. 30 Minuten nach der Injection (unterdessen war links unter Infiltrationsanästhesie ein Stück der Vena saphena am Oberschenkel excidirt worden) wurde durch einen 25 ccm langen Schnitt der Stamm der Vena saphena am Oberschenkel und an der Innenseite des Kniegelenks, sowie das am Unterschenkel gelegene Varicenpacket freigelegt, im Zusammenhang herauspräparirt und excidirt. Die Operation dauerte fast eine Stunde und war völlig unempfindlich. Selbst am Oberschenkel, wo nur 0,2 proc. Cocainlösung zur Anästhesirung verwendet worden war, erwiesen sich die Wundränder am Schluss der Operation, $1^1/_2$ Stunden nach der Injection, bei der Naht noch gänzlich insensibel. Die nach beendigter Operation bei dem Kranken festgestellte Ausbreitung der Anästhesie am Unterschenkel und Fuss entsprach der Fig. 17, III.

An das Innervationsgebiet des N. saphenus major schliesst sich an der Vorderseite des Unterschenkels unmittelbar dasjenige des N. peronaeus an. Die Unterbrechung beider Nervenstämme ruft daher eine sehr ausgebreitete Anaesthesie hervor.

Versuch 53. Injection von 1 ccm $^1/_2$ proc. Cocainlösung mit 2 Tropfen Adrenalinlösung 1 : 1000 an den N. peroneus in der Kniekehle in der bekannten Weise. Es trat sofortige sensible Lähmung und motorische Parese im Gebiet des Nerven ein. 3 ccm $^1/_2$ proc. Cocainlösung mit 6 Tropfen Adrenalinlösung 1 : 1000 wurden zur Bildung des den N. saphenus major treffenden Injectionsstreifens verwendet. 20 Minuten später ergab sich die auf Fig. 17, IV bezeichnete Ausdehnung der Anästhesie. Tiefe Nadelstiche zeigen, dass auch das Periost der Tibia ohne Empfindung ist. Die Anästhesie hielt mehrere Stunden an.

Ein sicheres Verfahren, den N. ischiadicus vor seiner Theilung in der oberen Hälfte des Oberschenkels mit der Hohlnadel zu treffen, konnte ich bis jetzt nicht ausfindig machen. Bei Leichen-

versuchen gelang es manchmal, aber nicht immer, gefärbte Flüssigkeit an den Nervenstamm heranzubringen. Die Richtung der einzustechenden Hohlnadel ist ja leicht zu praecisiren, es fehlt aber ein Anhalt, wie tief injicirt werden muss. Versuche an gesunden Personen mit Cocain-Adrenalinlösungen blieben ohne Ergebniss. Es ist aber zu hoffen und zu wünschen, dass in dieser Richtung noch Versuche gemacht werden. Denn die Möglichkeit einer sicheren Anaesthesirung des N. ischiadicus ohne vorherige Freilegung wäre von grossem Werth.

An der Streckseite des Kniegelenks kann durch subcutane hufeisenförmige Umspritzung der Patella nach Fig. 17, VI eine bis aufs Periost der Patella reichende Anaesthesie des eingeschlossenen Gewebsbezirks erzielt werden. Hygrome des praepatellaren Schleimbeutels können auf diese Weise excidirt, Abscesse dieser Gegend incidirt werden. Die Hygrome sind auch der Infiltrationsanaesthesie gut zugänglich, die Abscesse meist nicht. Am Oberschenkel ist mit der Leitungsanaesthesie durch perineurale Injection nicht viel zu machen, die subfascialen Nervenstämme sind garnicht zugänglich, die Hautnerven verlaufen meist nur auf kurzer Strecke subcutan. Das gilt namentlich für die Hinter- und Innenseite des Oberschenkels (s. Fig. 13), während an seiner äusseren Hälfte oberhalb der Mitte quer gestellte Injectionsstreifen ziemlich ausgedehnte, aber nur die Haut und das Unterhautzellgewebe betreffende Bezirke anaesthetisch werden lassen (s. Fig. 17, VII) Ein längs des Darmbeinkammes angelegter subcutaner Injectionsstreifen muss die Leitungsfähigkeit der ein ausgedehntes Gebiet versorgenden N. N. clunium superiores (s. Fig. 13) unterbrechen.

d) Andere Körpertheile.

Am Penis ist die Anästhesirung des Präputiums durch ringförmige Injection im Unterhautzellgewebe an der Peniswurzel nach Analogie der Fingeranästhesirung, wie Eingangs bereits erwähnt, schon von Krogius ausgeführt worden. Nach meinen Erfahrungen an Kranken und einigen gesunden Personen, welche sich freundlichst zu solchen Versuchen hergaben, wird auch bei vollständiger Leitungsunterbrechung der subcutan auf den Penis übertretenden Nerven der zunächst der Glans gelegene Theil des inneren Vorhautblattes in der Regel nicht unempfindlich, weil er Verbindungen

mit den tiefer gelegenen Nerven der Corpora cavernosa empfängt. Die Anästhesirung des ganzen Präputiums ist sehr einfach in folgender Weise zu bewerkstelligen. Das Präputium wird straff nach vorn über die Eichel gezogen und so fest gehalten oder vor der Eichel mit einem Faden zugebunden, um es in dieser Lage zu halten; beide Vorhautblätter liegen dann glatt auf der Eichel. Nun injicirt man 1—3 ccm, je nach der Grösse des Penis, ½ proc. Cocain- oder Eucainlösung mit 1—3 Tropfen Adrenalinlösung 1 : 1000 rings in den Sulcus coronarius dicht an der durchfühlbaren Eichel unter die Haut. Auf der Unterseite des Gliedes erstreckt sich der Injectionsring beiderseits vom Frenulum etwas weiter nach der Eichelspitze als oben, und geht unten in der Mittellinie spitzwinklig von der linken auf die rechte Seite über. Der Adrenalinzusatz kann natürlich durch Abschnürung ersetzt werden. Nach einigen Minuten, während deren die Vorhaut in der gespannten Lage bleiben muss, werden ihre beiden Blätter in ganzer Ausdehnung und der angrenzende Theil der Glans unempfindlich. Das Verfahren ist für die Ausführung der Circumcision viel einfacher als die Schleich'sche Infiltrationsanästhesie.

Ueber die Leitungsanästhesie, welche etwa am Rumpf durch perineurale Injection zu erzielen wäre, fehlen mir ausreichende Erfahrungen.

Ein für ihre Anwendung sehr geeignetes Gebiet ist der behaarte Kopf und die Stirn, weil hier alle sensiblen Nerven auf weite Strecken subcutan verlaufen, sämmtlich radiär von der Schädelbasis, bezw. vom Hals und den Orbitae nach der Scheitelhöhe ausstrahlen, und die den Schädel bedeckenden Weichtheile allein innerviren. Quere Streifen anästhesirender Lösungen, subcutan unter genauester Berücksichtigung der Durchtrittsstellen des N. occipitalis major und minor ins Unterhautzellgewebe subcutan am Schädel injicirt, lassen weite Strecken der Weichtheile und des Knochens unempfindlich werden. Hierzu ist die Umschnürung des Kopfes durch einen vom Nacken über die Augenbrauen gelegten Gummischlauch (Corning, Matas) oder besser Adrenalinzusatz zu den anästhesirenden Lösungen nöthig. Ein querer Streifen oberhalb der Augenbrauen subcutan injicirt macht die ganze Stirn anästhetisch (Krogius). Ringförmige subcutane Injectionen am Schädel nach Hackenbruch ergeben eine vollendete Anästhesie

des eingekreisten Gewebsabschnittes und lassen sich für alle möglichen Operationen verwerthen. Es ist aber darauf zu achten, dass nicht etwa die Austrittsstelle des N. occipitalis major oder minor in das von dem Ring umschlossene Gebiet fällt. Mit der Anästhesirung des N. mandibularis durch Injection hinter die Lingula mandibulae entweder von der Schleimhaut der seitlichen Rachenwand aus (Halstedt), oder von aussen vom Kieferwinkel aus, habe ich weniger Glück gehabt wie Halstedt, Schleich u. A.; ich sah bei derartiger Injection bei Gesunden und Kranken behufs Zahnextraction niemals die Hautverzweigungen des N. mentalis unempfindlich werden, was bei gelungener Leitungsunterbrechung des Nervenstammes doch nachweisbar sein müsste, ebenso wie es bei der Neurektomie des N. mandibularis und bei Unterkieferfracturen nachweisbar ist. Ich halte dies Verfahren für ziemlich unsicher und habe es aufgegeben. Erwähnt sei endlich, dass Matas zur Ausführung einer doppelseitigen partiellen Oberkieferresection jederseits eine lange Hohlnadel durch die Fiss. sphenomaxill. in die Fossa sphenopalat. einführte und in jede 3 ccm 0,2 proc. Cocainlösung (d. h. Schleich'sche Lösung 1) und $1^1/_2$ ccm 1 proc. Cocainlösung injicirte, um den N. infraorbitalis zu unterbrechen. Es soll dann nach 5 Minuten die Haut der Wange, Lippe und Nasenflügel auf beiden Seiten anästhetisch geworden sein. Nachdem das Septum narium und der Gaumen noch direct infiltrirt worden sei, soll bei der folgenden Operation nur die Durchschneidung des Vomer schmerzhaft gewesen sein.

Ich glaube nicht, dass die Injection an einer so schwer zugänglichen Stelle genügend sicher ist, um verallgemeinert werden zu können. Ausserdem ist bei derartigen Operationen der mildthätige Einfluss einer auch durch eine oberflächliche Narkose zu erzielenden Bewusstlosigkeit der Kranken so erwünscht, dass er nicht durch ein noch so vollkommenes örtliches Anästhesirungsverfahren ersetzt werden kann.

Wir haben endlich noch ein Gebiet, das der Behandlung durch Leitungsanästhesie sehr gut zugänglich ist, das ist die Vorderseite des Halses, wo, etwa in der Mitte des hinteren Randes des M. sternocleidomastoideus der N. auricularis magnus und der einen grossen Theil der Weichtheile des vorderen Halsdreiecks mit sensiblen Fasern versorgende N. cutaneus colli aus der Fascie hervortreten um über die Vorderfläche des Muskels nach oben und

vorn zu verlaufen. Ein Streifen anaesthesirender Lösung im mittleren Drittel des Kopfnickers längs dessen hinterem Rand unter das Platysma injicirt, wobei man die Vena jugularis ext. kreuzt und die Nadel unter derselben hindurch führen muss, macht ein sehr grosses und praktisch wichtiges Gebiet anästhetisch. Ich habe hierüber einen Versuch an mir selbst anstellen lassen.

Versuch 53 (1. XII. 1902). In der eben geschilderten Weise wurde 1 ccm 1 proc. Cocainlösung mit 3 Tropfen Adrenalinlösung 1 : 1000 an den hinteren Rand des Sternocleidomastoideus injicirt. Nach 20 Minuten war das auf Fig. 18 bezeichnete Gebiet anaesthetisch. Die Anästhesie reichte genau bis zur Mittellinie des Halses und erstreckte sich auch auf die vom N. auricularis magnus versorgte Rückfläche der Ohrmuschel.

Fig. 18.

Injectionsstreifen am hinteren Rand des M. sterno-cleido-mastoideus.

Ich habe dieses Anästhesirungsverfahren wiederholt mit Erfolg bei der Exstirpation und Ausschälung erkrankter Lymphdrüsen in kleinerer und grösserer Ausdehnung einseitig und doppelseitig angewendet, während ich zu einem Versuch bei der Strumectomie in unserer kropfarmen Gegend seit Einführung des Adrenalin noch keine Gelegenheit hatte. Reicht das Operationsgebiet, wie es z. B. bei Drüsenoperationen häufig der Fall ist, bis in die Nähe des Kinnes, so muss man von vornherein durch einen dem

Kieferrand folgenden subcutanen Injectionsstreifen die Verzweigungen des N. mentalis ausschalten.

Ein ganz vortreffliches Anästhesirungsverfahren für den Kehlkopf endlich ist die beiderseitige Leitungsunterbrechung des N. laryngeus superior. Derselbe ist leicht und sicher zugänglich seitlich unter dem grossen Zungenbeinhorn, in der Vertiefung zwischen ihm und dem oberen Rande des Schildknorpels. Er liegt hier auf der Membrana thyreoidea, nur bedeckt von Haut, Platysma und Fascie, während er weiter vorn von den vom Zungenbein absteigenden Muskeln bedeckt ist. Unmittelbar hinter dieser Stelle dagegen fühlt man die Carotis externa pulsiren.

Bei einem 53jähr. Mann mit Kehlkopftuberculose wurde an der angegebenen Stelle jederseits $^1/_2$ ccm 1proc. Cocainlösung mit 1 Tropfen Adrenalinlösung 1 : 1000 injicirt. Nach einigen Minuten gab der Mann an, ein eigenthümliches Gefühl im Halse zu haben, namentlich beim Schlucken. Nach 10 Minuten war Kehlkopf und Kehldeckel völlig anästhetisch, sodass der Laryngologe, der den Mann behandelte, eine Ausschabung vornehmen konnte. Die Kehlkopfschleimhaut hatte ihre normale Blutfüllung, war nicht hyperämisch. Die Dauer der Anästhesie konnte nicht bis zum Schluss objectiv beobachtet werden. Doch gab der Mann an, dass erst 3 Stunden nach der Injection das eigenthümliche Gefühl im Halse verschwunden und gleichzeitig Hustenreiz entstanden sei.

Man erspart auf diese Weise den Kranken das sehr unangenehme direkte Cocainisiren des Kehlkopfs. Will man die Schleimhaut blutleer haben, so kann das leicht nach der Anästhesirung der N. N. laryngei und nunmehr ohne Beschwerden für die Kranken durch Adrenalin geschehen.

Endlich noch einige Worte im Allgemeinen über die practische Anwendung des Verfahrens der Anästhesirung durch perineurale Injection.

Fast ohne Einschränkung verwendbar ist sie nach meinen Erfahrungen bei Operationen an Hand und Fuss. Die Anästhesirung der langen Hautnerven am Vorderarm und Unterschenkel wird unsicher bei Personen mit starkem Panniculus adiposus, wo die durch Injectionsstreifen zu infiltrirende subcutane Gewebsschicht für sich allein schon so dick ist, dass mit der uns zur Verfügung stehenden Flüssigkeitsmenge kaum auszukommen ist, der eine oder der andere Nervenast nicht mit getroffen und dadurch das ganze Resultat in

Frage gestellt wird. Sehr gut gelingt meist die Anästhesirung der oben erwähnten Nerven am Hals und Kopf.

Bei der Anästhesirung der grossen subfascial gelegenen Nervenstämme sind wir nicht wesentlich von dem in meiner letzten Arbeit, auf die ich verweise, geschilderten Vorgehen abgewichen. Wir injiciren also gewöhnlich an jedem Nervenstamm 1 ccm einer 1 pCt. Cocainlösung mit Zusatz von 1—2 Tropfen (anfangs brauchten wir 3 Tropfen) der käuflichen Adrenalinlösung.

Wer die Injectionstechnik beherrscht, wird auch für die grossen Nervenstämme mit verdünnteren Lösungen auskommen können. Nur soll man nicht glauben, anatomische Kenntnisse ersetzen zu können durch eine sogenannte Infiltration des Querschnitts der Extremität. Je mehr die Lösungen verdünnt werden, desto präciser müssen sie auf die sensiblen Leitungsbahnen concentrirt, desto weniger dürfen sie planlos injicirt werden, um nicht den grössten Theil der Anästheticums an Stellen zu bringen, wo er ganz überflüssig ist.

Wir bereiten die Cocainlösung stets ad hoc frisch aus Tabletten, oder aus einer vorräthigen, haltbaren 10 proc. Lösung von Cocainchlorhydrat in absolutem Alkohol. $^1/_2$ ccm dieser alkoholischen Lösung (= 0,05 Cocain) oder weniger wird mit der Pravazspritze abgemessen, in ein Uhrschälchen gebracht und angezündet; der Alkohol verbrennt, das Cocain bleibt übrig und kann in physiologischer Kochsalzlösung gelöst werden zur Gewinnung einer sterilen Cocainlösung. Die käufliche Adrenalinlösung befindet sich in einem kleinen, braunen Tropffläschchen und wird kurz vor dem Gebrauch der Cocainlösung zugesetzt.

Zur Anästhesirung der subcutanen Nerven durch zweckentsprechend angelegte Injectionsstreifen oder -Ringe bedienen wir uns meist einer $^1/_2$ proc. Eucainlösung mit Adrenalinzusatz (1 Tropfen auf 10 ccm), die in Mengen von 25—30 ccm sicher unschädlich ist. Es ist daher eine reichliche Infiltration des subcutanen Gewebes möglich, welche den Eintritt der beabsichtigten Unterbrechung der Nervenleitung gewährleistet.

Das Adrenalin ist uns bei alltäglicher Anwendung ein unentbehrliches Hülfsmittel für die Localanästhesie geworden, nicht bloss für die Leitungsanästhesie, sondern auch für die Infiltrationsanästhesie. Wir sind mit der Dosirung etwas vorsichtiger geworden,

was um so leichter möglich ist, als der beabsichtigte Zweck, Steigerung der örtlichen Cocain- und Eucainanästhesie durch überaus kleine Dosen erreicht werden kann. Wir haben das Mittel bei Hunderten von Kranken angewendet, aber selbst bei Dosen von $^1/_2$ mg (= 15 Tropfen der Lösung von 1 : 1000) nur in ganz vereinzelten Fällen eine Nebenwirkung, bestehend in einem nach wenigen Secunden vorübergehenden Herzklopfen, beobachtet. Nach Mittheilungen, die ich von anderen Chirurgen und Zahnärzten erhalten habe, wird aber die Nebenwirkung bei manchen Adrenalinlösungen, welche von der gleichen Firma (Parke, Davis & Co. in London) bezogen sind, häufiger beobachtet; es scheint demnach, als ob die Lösung doch nicht immer gleich wirksam wäre. Das Wesentliche wird stets eine ausreichende Verdünnung der Adrenalinlösungen sein. Die Injection der käuflichen Lösung von 1 : 1000 ist durchaus unzulässig, sie muss mindestens um das 10—30fache verdünnt werden (= 1—3 Tropfen Adrenalinlösung auf 1 ccm Cocain- oder Eucainlösung). Bei reichlicher Infiltration ist die Wirkung noch bei viel grösserer Verdünnung (1 Tropfen auf 50—100 ccm) sehr intensiv. Mit frisch bezogenen Lösungen sei man vorsichtig und prüfe erst die Intensität ihrer Wirkung. Wir haben in letzter Zeit nie mehr eine Dosis von 5 Tropfen Adrenalinlösung 1 : 1000 überschritten. Zur Injection bedienen wir uns bei der Leitungsanästhesie meist der Pravazspritze mit äusserst feinen Platiniridiumcanülen. Wo die Möglichkeit eines Anstechens grösserer Blutgefässe vorliegt, muss die Nadel zunächst allein eingestochen und abgewartet werden, ob Blut herausfliesst. Das Anstechen eines Gefässes mit einer feinen Nadel bringt zwar keinen Schaden, aber die Injection der Lösung in eine Vene kann schädlich sein; auch würde ihre örtliche Wirkung alsdann ausbleiben.

Wie ich a. a. O. bereits bemerkte, darf der Operateur die Anästhesirung grösserer Nervenstämme durch perineurale Injection nicht auf dem Operationstisch vornehmen und mit dem Messer in der Hand auf den Eintritt der Anästhesie warten, die manchmal erst nach 30 Minuten ihr Maximum erreicht. Man muss sich vielmehr gleich darauf einrichten, dass man erst $^1/_2$—1 Stunde nach der Anästhesirung die Operation vornimmt. Man kann auch noch länger warten, da die mit Cocain- oder Eucain-Adrenalinmischungen behandelten Nerven 2—5 Stunden leitungsunfähig bleiben. An den Extremitäten wird

die Gummibinde, wenn nöthig, unmittelbar vor Beginn der Operation, nicht, wie bisher, unmittelbar vor oder nach der Injection, angelegt. Sie ist meistens nöthig, weil bei vollständiger Leitungsunterbrechung der gemischten Nervenstämme der Extremitäten auch die Vasomotoren gelähmt und die Gefässe erweitert sind. Die anästhesirende Wirkung des Adrenalins beschränkt sich natürlich auf die Umgebung der Injectionsstelle. Finger und Zehen werden nach Adrenalininjection allerdings meist so blutleer, als ob man sie abgeschnürt hätte. Ich verwende bei Finger- und Zehenoperationen niemals mehr die Gummibinde, sondern ersetze sie durch Adrenalinzusatz zu den Cocain- oder Eucainlösungen; in Folge der mehrstündigen Dauer der auf diese Weise hervorgerufenen Anästhesie erspart man dem Kranken einen erheblichen Theil des Wundschmerzes, welcher in den ersten Stunden nach einer Operation ja am heftigsten zu sein pflegt.

II. Leitungsanästhesie durch endoneurale Injection anästhesirender Lösungen.

Dies Verfahren, zuerst von amerikanischen Chirurgen (Crile, Matas, Cushing) ausgeführt, besteht darin, dass die Hohlnadel in sämmtliche die Operationsgebiete mit sensiblen Fasern versorgenden Nervenstämme eingestochen und unter die fibröse Nervenscheide oder zwischen die Fibrillenbündel eine kleine Quantität der anästhesirenden Lösung injicirt wird, welche den Nervenstamm möglichst vollständig durchtränkt und eine kolbige Anschwellung desselben hervorruft. Es tritt dann bei Verwendung geeigneter Lösungen eine fast sofortige Leitungsunterbrechung ein, wie wenn der Nerv durchschnitten wäre. Zur Ausführung dieses Verfahrens ist in den meisten Fällen natürlich die Freilegung der Nervenstämme unter Localanästhesie fern vom Operationsgebiet nothwendig. Crile, welcher sorgfältige Thierverversuche über die Wirkung von Cocain und Eucain bei der Injection in Nervenstämme anstellte und fand, dass die beiden Mittel bei dieser Art der Anwendung sich nicht merklich von einander unterscheiden, hat 5 Mal Unterschenkelamputationen in der Weise ausgeführt (die erste schon im Jahre 1887), dass er den N. ischiadicus in der Glutaealfalte, den N. cruralis in der Leistenbeuge freilegte und in jeden der Nervenstämme Cocain- bezw. Eucainlösung injicirte.

Die Kranken wurden über das, was mit ihnen geschah, im Unklaren gelassen, um den psychischen Eindruck der Amputation zu vermeiden. Die Leitungsunterbrechung der Nervenstämme dauerte 25—30 Minuten. Matas, von dem die Bezeichnung „endoneurale" und „perineurale" Injection stammt, ging theils in derselben Weise vor, oder er legte bei Operationen am Fuss und Unterschenkel unter Infiltrationsanästhesie den N. popliteus und N. saphenus frei und injicirte Cocainlösung in dieselben, worauf totale Anästhesie vom Knie abwärts eintrat. Vorderarm und Hand anästhesirte Matas in der Weise, dass er, gleichfalls mit Hülfe der Infiltrationsanästhesie, am Ellenbogen den N. ulnaris, medianus und radialis freilegte und in jeden $^1/_4$—$^1/_2$ ccm 1 proc. Cocainlösung injicirte. Dann wurde der Oberarm abgeschnürt, die Wunde genäht und verbunden und die beabsichtigte Operation ausgeführt. Die Sensibilität kehrte 10—15 Minuten nach Entfernung der abschnürenden Binde wieder. Den Plexus brachialis anästhesirte Crile.

Unter Infiltrationsanästhesie mit 0,1 proc. Cocainlösung wurde durch einen Schnitt am hinteren Rande des Sternocleidomastoideus der Plexus brachialis und die A. subclavia freigelegt und in jeden Nervenstamm $^1/_2$ proc. Cocainlösung injicirt, eben genügend um eine kleine locale Anschwellung derselben zu verursachen. Die Arterie wurde temporär abgeklemmt und der Arm in der Schulter exarticulirt. Die Operation war schmerzlos bis auf den Hautschnitt hinten und aussen.

In gleicher Weise führte Crile eine Amputation in der Mitte des Oberarms aus, während bei einer Exarticulation des Oberarms mit dem Schultergürtel theilweise Narkose nöthig war, wie nicht anders zu erwarten. Crile machte ferner darauf aufmerksam, dass es leicht gelingt, in den N. ulnaris am Ellenbogen endoneural anästhesirende Lösung zu injiciren, ohne ihn frei zu legen. Unsere im ersten Abschnitt niedergelegten Versuche und Erfahrungen haben das bestätigt, es wurde dort auch darauf hingewiesen, dass der N. peronaeus in der Kniekehle meist direkt mit der Hohlnadel getroffen werden kann. Ich glaube annehmen zu müssen, dass die Nothwendigkeit der Freilegung der Nervenstämme, wie sie von Crile und Matas geübt wurde, doch wohl eine solche Complication des Anästhesirungsverfahrens darstellt, dass man im Allgemeinen nur dann zu ihm greifen wird, wenn stricte und zwingende Gründe die Anwendung der Narkose verbieten. Crile hebt zwar als einen besonderen Vortheil hervor, dass bei vollständiger Leitungs-

unterbrechung der Nerven des Operationsgebiets der Operationsshok wegfalle. Ich möchte jedoch bezweifeln, dass in der Allgemeinnarkose dieser sogenannte Shok eine nennenswerthe Rolle spielt. Für etwaige Nachwirkungen einer Operation lassen sich wohl in der Regel andere und greifbarere Gründe finden. Immerhin, die Injection von anästhesirenden Lösungen in ad hoc unter Infiltrationsanästhesie frei gelegte Nervenstämme ist ein sicheres und ganz unschädliches Anästhesirungsverfahren, das gelegentlich zweckmässige Verwendung finden kann. Zur Injection in die Nerven bedient man sich am besten einer 1 proc. Cocain- oder Eucainlösung. Crile injicirte in den freigelegten N. ischiadicus 0,2 proc. Cocainlösung, es trat aber erst dann vollständige Leitungsunterbrechung ein, als er noch 1 proc. Cocainlösung injicirte. Bei gleichzeitiger Abschnürung oder Adrenalinzusatz genügen natürlich geringere Dosen und Concentrationen der Mittel zur Anästhesirung. Ein Adrenalinzusatz zu den anästhesirenden Lösungen ergiebt eine sehr erwünschte Verlängerung der Dauer der Anästhesie um das Vielfache. Wesentlich einfacher ist es, wenn durch den für die beabsichtigte Operation nothwendigen Schnitt selbst grössere Abschnitte des Operationsfeldes versorgende sensible Bahnen frei gelegt und unterbrochen werden können. Diesen Weg hat Cushing beschritten bei der operativen Behandlung der Inguinalhernien. Er legt unter Schleich'scher Infiltrationsanästhesie die Gegend des Leistencanals frei, spaltet denselben unter Vermeidung des äusseren Leistenringes, sucht unter der Fascie den Stamm des N. ileo-inguinalis und spermaticus externus auf und injicirt in jeden derselben etwas 1 proc. Cocainlösung. Es wird darauf sofort der Bruchsack und seine Umgebung, der Samenstrang, der Testikel und ein Theil der Haut der Inguinalgegend unempfindlich und auch die Bassini'sche Radicaloperation kann gut zu Ende geführt werden.

Cushing's Princip, die Operation mit der Freilegung von Nervenstämmen zu beginnen, um sie zu unterbrechen, ist von grundsätzlicher Bedeutung und dürfte noch manchen Fortschritt auf dem Gebiet der Localanästhesie bringen. So kann man z. B. die Exstirpation von Varicen im Gebiet der Vena saphena am Unterschenkel damit beginnen, dass man am Oberschenkel unter Infiltrationsanästhesie den Stamm der Vena saphena excidirt bis

man an der Innenseite des Kniegelenks den Stamm des N. saphenus major trifft und nun diesen durch endoneurale Injection einiger Tropfen Cocain- oder Eucainlösung mit Adrenalinzusatz leitungsunfähig macht. Es wird dann sofort das ganze weitere Operationsfeld bis herab zum medialen Fussrande völlig gefühllos. Ferner kann bei Operationen an der Vorderseite des Halses der erste Schnitt unter Infiltrationsanästhesie so angelegt werden, dass der Stamm des N. cervicalis superficialis, in der Nähe des hinteren Randes des Sternocleidomastoideus nöthigen Falls doppelseitig aufgesucht und unterbrochen werden kann, worauf die Vorderfläche des Halses anästhetisch wird. Beispiele einer Anästhesirung des freigelegten N. medianus sind oben auf S. 38 ff. mitgetheilt.

Ich habe in der vorliegenden Arbeit alles zusammengestellt, was ich über Leitungsanästhesie weiss. Vieles davon ist practisch gut zu verwerthen, anderes wird wahrscheinlich nur ausnahmsweise in der Praxis gebraucht werden, manches hat vorläufig nur theoretisches Interesse. Die Anwendung der Leitungsanästhesie ist beschränkt wie die aller localanästhetischen Verfahren. Nur wer sich zu beschränken weiss, wird Nutzen von ihnen haben. Nichts ist verfehlter, als einen Record auf möglichst vielseitige Anwendung der Localanästhesie schaffen zu wollen. Die allzuweite oder gar principielle Ausdehnung der Localanästhesie auf complicirte Operationen hat erhebliche Bedenken. Sie verleitet einen nicht technisch völlig durchgebildeten und erfahrenen Chirurgen leicht zu unvollständigen, unvollkommenen Operationen und schafft ihm ganz unnöthige Schwierigkeiten. Der Umstand ferner, dass bei complicirten Operationen unter Localanästhesie: 1) das Bewusstsein der Kranken erhalten ist, 2) die Localanästhesie bei aller schrankenloser Anwendung oft mangelhaft ist, bewirkt, dass die Kranken oft einen Schrecken vom Operationstisch mitnehmen, der viel mehr Schaden zufügen kann, — nicht bloss dem einzelnen betreffenden Kranken, sondern dem Ansehen der Chirurgie, — als dass er durch den Nutzen der Localanästhesie aufgewogen werden könnte.

Weitgehende Rücksichtnahme auf das seelische Verhalten der Kranken bei der Auswahl der für die Localanästhesie geeigneten Fälle stellte ich schon in meiner Arbeit über Infiltrationsanästhesie in den Vordergrund, v. Mikulicz hat vor zwei Jahren denselben

Standpunkt mit treffenden Werten gekennzeichnet. Was die Psyche des Kranken für eine Rolle bei der Schmerzempfindung spielt, zeigt die gewiss nicht von mir allein gemachte Erfahrung, dass Kranke mit eingeklemmten Hernien sich fast ohne Ausnahme, ohne zu klagen operiren lassen, wenn auch nur der Hautschnitt unempfindlich gemacht wird, während bei sonst gesunden Menschen die Radicaloperation einer freien Hernie auf diese Weise meist scheitert. Die Ursache dieser Differenz liegt zunächst manchmal vielleicht daran, dass bei schwerer Einklemmung die beiden durch den Leistencanal tretenden Nervenstämme, der N. ileo-inguinalis und spermaticus externus in Folge der Compression leitungsunfähig geworden sind. Zum anderen Theil aber liegt die Differenz gewiss bei den Kranken: der eine weiss, dass Gefahr im Verzuge ist, wartet sehnlichst darauf, von seinen Beschwerden befreit zu werden, und übersieht den Schmerz, der andere fordert vom Operateur an erster Stelle, ganz schmerzlos operirt zu werden, und pflegt seine Empfindungen genau zu controliren. Aehnlich different verhalten sich in der Regel Kranke mit Struma und heftiger Athemnoth und solche ohne Athemnoth. Das moderne Bestreben, die Localanästhesie auf Operationen, wie die Herniotomie und Strumectomie auszudehnen, hängt übrigens nicht allein von einer besonders hochgradigen Vervollkommnung der localanästhetischen Methoden ab. Es scheint ziemlich gleichgültig, ob man dabei, wie Reclus und Kocher, 1proc. Cocainlösung injicirt oder 0,1proc Cocainlösung nach Schleich oder wie Bloch sich auf die Anästhesirung des Hautschnitts durch den Chloraethylstrahl beschränkt. Bloch berichtete über 503 derartige Operationen, darunter zahlreiche Herniotomien, Tracheotomien, Thoracotomien, Colostomien und viele andere grössere Eingriffe. Man sieht also, wie verschieden die Ansprüche sowohl der Kranken als der Operateure an die Localanästhesie sind.

In einer nicht geringen Zahl von Fällen kann indessen durch die Infiltrationsanästhesie, durch die Leitungsanästhesie oder durch beide ein, was die Aufhebung der Sensibilität im Operationsgebiet anbelangt, der Narkose ähnlicher Zustand, eine wirkliche örtliche Aufhebung der Sensibilität, unabhängig von der verschiedenen Empfindlichkeit der Kranken, erreicht werden. Durch die Einführung des Adrenalins ist die Zahl der Operationen, wo das möglich ist,

nicht unerheblich vermehrt worden. Alle complicirten Operationen erfordern zuvor ein genaues Studium der sensiblen Innervation der einzelnen Operationsfelder, wie es von Cushing für die Inguinalgegend durchgeführt wurde. Die Innervation der verschiedenen Körperregionen, Gewebe und Organe ist zum Theil noch gar nicht mit der Genauigkeit erforscht, als die Chirurgen es für ihren Zweck brauchten. Eine grosse Hülfe werden uns die naturgetreuen Abbildungen des anatomischen Atlas von Spalteholtz sein, während Hasse's bekannter Handatlas der Hirn- und Rückenmarksnerven mir in vieler Beziehung doch zu schematisch gehalten zu sein scheint.

Literaturverzeichniss.

1. Alms, Wirkung des Cocain auf periphere Nerven. Archiv für Anat. und Physiologie. Physiol. Abtheilung. 1886. Supplementbild. S. 293.
2. Arendt, Weitere Beiträge über regionäre Cocainanästhesie. Centralblatt für Chirurgie. 1898. No. 15.
3. Baisch, Ueber die Gefährlichkeit der Tavel'schen Kochsalz-Sodalösung bei subcutaner Anwendung. Deutsche med. Wochenschr. 1902. No. 35, 56.
4. Berndt, Ueber die Anwendung der regionären Anästhesie bei grösseren Operationen an den Extremitäten. Münch. med. Wochenschr. 1899. No. 27.
5. Biberfeld, Ueber die Druckverhältnisse in der Schleich'schen Quaddel. Archives internat. de pharm. et de thér. Bd. VI. Fasc. 5, 6. 1900. (Referat im Centralblatt f. Chir. 1900. S. 410.)
6. Bloch, Om Indskränkning i Anwendelse of Inhalationsanästhesie. Nord. med. Arkiv. 1899. No. 33 und Bibliothek for Laeger 1898.
7. Braun, Ueber Infiltrationsanästhesie und regionäre Cocainanästhesie. Centralblatt. f. Chir. 1897. No. 17.
8. Derselbe, Ueber Infiltrationsanästhesie und regionäre Anästhesie. v. Volkmann'sche Vorträge. 1898. No. 228. Leipzig. Breitkopf u. Haertel.
9. Derselbe, Experimentelle Untersuchungen und Erfahrungen über Infiltrationsanästhesie. Archiv für klin. Chirurgie. Bd. 57. H. 2.
10. Derselbe, Ueber den Einfluss der Vitalität der Gewebe auf die örtlichen und allgemeinen Giftwirkungen localanästhesirender Mittel und über die Bedeutung des Adrenalins für die Localanästhesie. Langenbeck's Arch. Bd. 69. S. 553.
11. Briegleb, Schleich oder Oberst? Kristische Bemerkungen zur regionären bezw. Infiltrationsanästhesie. Zeitschr. f. prakt. Aerzte. 1898. 21. Mai.
12. Bruno, Ueber Injection von Giften in das Gehirn. Deutsche med. Wochenschrift 1899. No. 23.

13. Corning, On the prolongation of the anaesthetic effects of the hydrochlorate of cocaine when subcutaneously injected. New York med. Journal. 1885. II. p. 317.
14. Crile, An experimental and clinical Research into Cocain and Eucain. Journal of the amer. med. association. Februar 1902.
15. Cushing, The employment of local anaesthesia in the radical cure of certain cases of hernia with a note upon the nervous anatomy of the inguinal region. Annales of surgery Januar 1900 und John Hopkins Hospital Bull. März 1900.
16. Feinberg, Zur Cocainwirkung. Berl. klin. Wochenschr. 1886. No. 4.
17. Frank, Applications à la physiologie de la perte temporaire d'activité des tissus par la cocainisation locale. Compt. rend. Bd. 114. S. 1040. 1892.
18. Gerhardi, Zur regionären Anästhesie nach Oberst. Münchener med. Wochenschr. 1898. No. 39.
19. Goldscheider, Die Wirkungen des Cocain und anderer Anaesthetica auf die Sinnesnerven der Haut. Monatshefte für prakt. Dermatologie. Bd. 5. 1886. No. 2.
20. Gottstein, Erfahrungen über Localanästhesie an der Breslauer chirurgischen Klinik. Verhandl. des 27. Chirurgencongresses 1898 und von Langenbeck's Archiv. 1898. Bd. 57. H. 2.
20a. Guinard, Technique rationelle de la rachicocainisation. Congr. francais de chir. 1901. p. 275.
21. Hackenbruch, Ueber locale Analgesie bei Operationen. Verhandl. des 27. Chirurgencongresses und von Langenbeck's Archiv. 1898. Bd. 57. Heft 2.
22. Derselbe, Oertliche Schmerzlosigkeit bei Operationen, Erfahrungen über Anwendung der localen Analgesie bei über 250 Operationen. Wiesbaden. 1897. Bechthold u. Co.
23. von Hacker, Zur localen Anästhesie. Wiener klin. Wochenschr. 1893.
24. Heimann, Ein Beitrag zur regionären Cocainanästhesie. Centralblatt f. Chir. 1899. No. 1.
24a. Herzen, Die Anwendung der regionären Anästhesie bei grossen Operationen. Verhandl. der Gesellschaft russischer Aerzte. Moskau 1902. (Citirt nach einem kurzen Referat im Centralbl. f. Chir. 1902.)
25. Hölscher, Beitrag zur regionären Anästhesie. Münch. med. Wochenschrift. 1899. No. 8.
26. Honigmann, Zur Localanästhesie. Centralbl. f. Chir. 1897. No. 51.
27. Kochs, Ueber die Wirkung des Cocain auf frei präparirte gemischte Nervenstränge. Centralbl. f. klin. Med. 1886. S. 793.
28. Kofmann, Blutleere als Localanästhesie. Centralblatt für Chirurgie. 1898. No. 40. 1899. No. 7.
29. Kozlowski, Ueber ein neues Verfahren bei der Lumbalpunction. Centralblatt f. Chirurgie. 1902. No. 45.
30. Krogius, Zur Frage der Cocainanalgesie. Centralbl. f. Chir. 1894. No. 11.
31. Kummer, De l'anaesthésie locale par cocaine. Revue de la Suisse romande. 1890. p. 85.

32. Küttner, Ist die physiologische Kochsalzlösung durch die Tavel'sche Salzsodalösung zu ersetzen? Beiträge zur klin. Chir. Bd. 35. S. 272.
33. Manz, Ueber regionäre Cocainanästhesie. Centralbl. f. Chir. 1898. No. 7.
34. Matas, The growing importance and value of local and regional anaesthesia in minor and major surgery. Transactions of the Louisiana State med. Society. 1900. pag. 329.
35. Mosso, Ueber die physiologische Wirkung des Cocain. Archiv f. exp. Pathologie und Pharmacologie. Bd. 23. 1887.
36. Pernice, Ueber Cocainanästhesie. Deutsche med. Wochenschrift. 1890. Nr. 14.
37. Rossbach, Eine neue Anästhesirungsmethode des Kehlkopfs. Wiener med. Presse. 1880. No. 40.
38. Scheller, Reines Aethylchlorid als örtliches Anaestheticum und Antineuralgicum. Deutsche Monatsschr. f. Zahnheilkunde. 1891. Heft 5.
39. Schleich, Localanästhesie und Narcose. Berliner klin. Wochenschr. 1900. No. 13.
40. Schleich, Ueber locale Anästhesie. Deutsche Klinik im 19. Jahrhundert. 1901.
41. Sudeck, Ueber Localanästhesie. Deutsche med. Wochenschr. 1898. No. 8.
41a. Terret, Cocain and Eucain in local Anaesthesia as applied by the combined infiltration and regional methods in major surgery of the extremities, with illustrated cases. New Orleans med. and surg. Journ. 1901. (War mir nicht zugänglich.)
42. Torsellini, Sull' azione anestetica della cocaina. Annali di chim. med. farmac. März 1885.
43. Witzel, Deutsche Zahnheilkunde. Heft 1. 1887.

II.

(Aus der chirurgischen Abtheilung des Allgemeinen Krankenhauses Hamburg-Eppendorf. — Oberarzt: Dr. Kümmell.)

Beitrag zur Resection des Thorax bei veralteten und tuberculösen Totalempyemen.[1]

Von

Dr. Ringel,

Secundärarzt.

(Mit 10 Figuren im Text.)

M. H.! Wenn die Lunge sich nach der Entleerung eines Pleuraempyems durch Rippenresection nicht wieder ausdehnt, und, wie es namentlich bei veralteten Totalempyemen der Fall ist, eine grosse starrwandige Höhle zurückbleibt, so wird man in der Regel gezwungen sein, einen Verschluss der Höhle auf operativem Wege herbeizuführen, wenn nicht der Kranke allmälig in Folge der andauernden starken Eiterung an amyloider Degeneration zu Grunde gehen soll. In einzelnen Fällen kann es auch gelingen, Verkleinerung und Schluss sogar veralteter Empyemhöhlen durch anhaltende Aspiration zu erzielen, wie es mit dem vorzüglichen von Perthes angegebenen Apparat bewirkt wird.

Voraussetzung hierbei ist jedoch, dass die Pleura pulmonalis und mit ihr die Lunge beweglich ist, so dass sie allmählich der Thoraxwand genähert werden kann. Ist dies Letztere nicht mehr der Fall, so muss umgekehrt die Thoraxwand mobilisirt werden, damit diese sich gegen die retrahirte Lunge legt. Die am wenigsten eingreifende Methode, dies zu veranlassen, ist die im

---

[1]) Vorgetragen am 3. Sitzungstage des XXXII. Congresses der Deutschen Gesellschaft für Chirurgie zu Berlin, 5. Juni 1903.

Jahre 1888 von Ssubbotin angegebene, bei welcher aus den über der Empyemhöhle gelagerten Rippen an der Brust und in der hinteren Axillarlinie keilförmige Stücke resecirt werden, so dass der dazwischen liegende Rippentheil beweglich wird. Bei dieser, ebenso wie bei der von Simon-Küster eingeführten und von Esthlander erweiterten Operation, die in der subperiostalen Resection der Rippen in der ganzen Ausdehnung der Empyemhöhle besteht, ist Vorbedingung, dass durch den Entzündungsprocess selbst die Pleura costalis nicht in eine derartig starre Schwarte umgewandelt ist, dass sie auch nach Entfernung der Rippen ihre Excursionsfähigkeit vollkommen verloren hat, wie es besonders bei tuberculösen Totalempyemen der Fall ist. In solchen Fällen ist die einzige Möglichkeit, Heilung zu erzielen, durch die Schede'sche Thoraxresection mit ihren zahlreichen Modificationen gegeben.

Dass man mit dieser Methode auch die grössten, selbst tuberculöse Empyeme zur Heilung bringen kann, gestatte ich mir Ihnen an drei Fällen zu demonstriren, von denen ich Ihnen zwei als vollkommen geheilt vorstelle, während der dritte z. Z. in Behandlung befindliche noch einen oberflächlichen Defect trägt, der durch weitere plastische Operation gedeckt werden muss, und den ich Ihnen deshalb hier nur im Bilde demonstriren kann.

Der erste Fall betrifft einen jetzt 68 Jahre alten Mann, welcher vor 4 Jahren zuerst im Eppendorfer Krankenhause wegen einer linksseitigen Rippencaries mit Abscess behandelt worden war. Nach Punction des letzteren musste er damals auf seinen eigenen dringenden Wunsch entlassen werden, und zwar bestand bei seiner Entlassung eine stark secernirende Fistel. Im März 1900 wurde er wieder ins Krankenhaus, damals in ziemlich elendem Zustande, aufgenommen. Links hinten befand sich über der 8. Rippe die noch stark secernirende Fistel, welche ziemlich direct auf die cariöse Rippe führte. Gleichzeitig jedoch war der Eiter in die Pleurahöhle durchgebrochen, und hatte hier ein Empyem erzeugt, welches nach vorne bis zur Axillarlinie reichte, nach unten bis zum Zwerchfell, während man nach oben mit der Sonde bis fast an die Lungenspitze gelangte. Es wurde zunächst nur die 8. Rippe in etwa 7 cm grosser Ausdehnung, soweit sie cariös war, resecirt und der Eiter aus der Pleura abgelassen. Der Kranke erholte sich im Laufe des nächsten halben Jahres gut, allein die Empyemhöhle verkleinerte sich nicht im geringsten, vielmehr stellte dieselbe einen absolut starrwandigen Raum dar, dessen grösste Tiefe etwa 8 cm betrug. Aus diesem Grunde entschloss ich mich die Höhle durch Thoraxresection zum Schluss zu bringen, und zwar führte ich dieselbe in 3 Abschnitten im August, October und November 1900

aus. Es wurde ein U förmiger Schnitt, wie er von Schede angegeben ist, gemacht, und nun in den 3 Sitzungen nach einander die 10., 11., 9., 8., 7. Rippe resecirt, ferner die Spitze der Scapula aus ihrer Musculatur herausgelöst und quer resecirt, endlich wurden im Bereich der ganzen Empyemhöhle die intercostalen Weichtheile mit der tuberculösen Pleura costalis entfernt und eine Decortication der Lunge nach Délorme theils mit Messer und Scheere, theils mit dem Paquelin vorgenommen. In der 3. Sitzung wurde der noch oberhalb der 6. Rippe befindliche Hohlraum mit der freihängenden Scapularmusculatur ausgefüllt und der Haut-Muskellappen fest gegen die Lunge angepresst.

Fig. 1.

Th. G., 68 Jahre alt. Resection der 7.—11. Rippe und der Scapula.

Hiermit war die eigentliche Thoraxresection beendet, jedoch wurden im Laufe des nächsten Jahres zahlreiche Nachoperationen nothwendig, welche in Entfernung cariöser Rippenstümpfe und Deckung oberflächlicher Defecte durch Stiellappen und Transplantationen bestanden. Zu Beginn des Jahres 1902 konnte der Kranke geheilt entlassen werden. Später hat sich noch einmal ein oberflächlicher kleiner Narbenabscess gebildet, der jedoch nach Incision bald zur Ausheilung gebracht wurde.

Der Kranke befindet sich z. Z. vollkommen wohl und beschwerdefrei. Im Bereich der Thoraxresection ist der Haut-Muskellappen tief eingezogen und liegt der Lunge fest an (Fig. 1 u. 2). Bei Hustenstössen wölbt sich diese Parthie weit vor. Das Röntgen-Bild (Fig. 3) veranschaulicht den knöchernen

Defect der Thoraxwand. Zu bemerken ist, dass die linke Lunge sich an der Spitze wesentlich wieder ausgedehnt hat. Es ist das so zu erklären, dass der in die Spitze der Empyemhöhle hineingedrehte Scapularmuskellappen nachträglich stark geschrumpft ist, und die mit ihm verwachsene Lunge nach sich gezogen hat. Die Bewegungsstörungen des linken Armes sind keine wesentlichen. Auffallend ist, dass bei diesem Kranken nachträglich keine Verbiegung der Wirbelsäule eingetreten ist, wie man es nach ausgedehnten Thoraxresectionen sonst zu sehen pflegt, eine Thatsache die der Patient wohl seinem hohen

Fig. 2.

Derselbe Patient von der Seite gesehen.

Alter und der mit ihr verbundenen Ankylosirung der Wirbelsäule zu verdanken hat.

In dem 2. Falle handelt es sich um einen 22jährigen jungen Menschen, welcher im Oktober 1902 von der medicinischen Abtheilung des Krankenhauses auf die chirurgische verlegt wurde, nachdem längere Zeit vorher wegen eines metapneumonischen Totalempyems eine Rippenresection ausgeführt worden war. Das Empyem hatte jedoch sehr lange vorher bestanden und die Lunge zeigte auch nach längerer Anwendung des Perthes'schen Aspirationsapparates nicht die geringste Ausdehnungsfähigkeit. Durch die im 8. Intercostalraum in der linken Scapularlinie befindliche Empyemfistel gelangte man mit der Sonde in einen vollständig leeren Raum, der nach unten durch das Zwerchfell

begrenzt wurde, nach vorne durch die vordere Brustwand, während das Herz bis zur Hälfte nach rechts verlagert war, nach oben gelangte man bis in die Lungenspitze und medianwärts bis dicht an das Mediastinum, woselbst sich die vollständig collabirte Lunge befand. Am 4. 10 1902 wurde ein U förmiger Lappen gebildet, der dicht neben der linken Mamilla beginnend nach unten in der Axillarlinie bis zur 11. Rippe abstieg und dann im Bogen aufsteigend auf der Höhe der Spina scapulae neben der Wirbelsäule endigte. Nach Zurückpräparirung des Hautmuskellappens wurden die 10. 9. 8. 7. 6. und 5. Rippe resecirt und zwar dicht neben der Wirbelsäule beginnend bis zum Knorpel-

Fig. 3.

Röntgen-Bild zu Fig. 1 und 2.

ansatz. In der gleichen Ausdehnung wurden die Intercostalweichtheile entfernt und die Operation hiermit zunächst abgebrochen. Der Hautmuskellappen wurde unter Drainage des unteren Wundwinkels in seiner Lage durch Situationsnähte fixiert. — Am 23. 10. hatte sich der Pat. soweit erholt, dass die Operation fortgesetzt werden konnte und zwar in der Weise, dass derselbe Hautmuskellappen wieder losgelöst wurde und nun die 4. und 3. Rippe auch noch resecirt wurden. Dann wurde, wie in dem 1. Falle die Scapula bis dicht unter die Spina aus ihrer Muskulatur gelöst und resecirt und mit dem freihängenden Muskellappen die hintere Kuppe des Pleuraraumes ausgestopft. Der Hautmuskellappen wurde exakt angenäht und nur ein schmaler Drain aus

dem hinteren, unteren Wundwinkel herausgeleitet. Der Verlauf war ein über Erwarten schneller und günstiger. Der Lappen legte sich vollkommen auf der Unterlage an, am Rande trat Vernarbung ein, und auch eine anfänglich bestehende, enge Fistel an der Drainagestelle schloss sich innerhalb weniger Wochen. Der Pat. hat sich seitdem vorzüglich erholt, er hat 8 kg. an Gewicht zugenommen und ist nahezu frei von Beschwerden. (Fig. 4 u. 5.) Vorübergehender Husten und Auswurf, welcher offenbar aus dem übrig gebliebenen, linken Oberlappen stammte, haben in letzter Zeit nachgelassen. In diesem Falle beginnt sich jetzt eine Brustwirbelsäulen-Scoliose auszubilden, welche

Fig. 4.

Heinrich N., 22 Jahre alt. Resection der 10.—3. Rippe und der Scapula bis zur Spina.

vorläufig allerdings die entstandenen Deformitäten eher auszugleichen scheint. Das nebenstehende Röntgenbild illustrirt den knöchernen Defect der linken Thoraxseite. (Fig. 6.)

Der dritte Fall, der sich wie erwähnt noch in Behandlung befindet, betrifft ein 28jähriges Mädchen mit einem tuberculösen Totalempyem der linken Pleura. Die Patientin befand sich seit November 1902 auf der medicinischen Abtheilung des Krankenhauses, woselbst anfangs das Empyem zweimal durch Punction entleert worden war und dann die Rippenresection ausgeführt wurde. Eine Ausdehnung der Lunge trat nicht ein, vielmehr war, wie sich bei den späteren Operationen bestätigte, die ganze linke Lunge vollkommen verödet

und lag als dicker schwieliger Wulst am Mediastinum verlöthet. In dem entleerten Eiter waren Tuberkelbacillen in grosser Zahl nachgewiesen. Am 17. I. 03 erfolgte die Ueberführung auf die chirurgische Abtheilung. Die Kranke befand sich in ziemlich elendem Zustande. An der rechten Lunge waren, abgesehen von einer mässigen vicariirenden emphysematösen Erweiterung, keine pathologischen Veränderungen nachweisbar. Am 19. I. 03 wurde mit der Operation in der Weise begonnen, dass die linke Thoraxwand durch einen Uförmigen Haut-Muskellappen freigelegt wurde, der vorne am

Fig. 5.

Derselbe Patient von der Seite gesehen.

Sternum im 3. Intercostalraum anfing, in der Achsellinie bis zur 12. Rippe hinabstieg und hinten an der Wirbelsäule oberhalb der Spina scapulae endigte. Dann wurden die 9.—6. Rippe in ganzer Ausdehnung von der Wirbelsäule bis weit in den Knorpel hinein resecirt und in demselben Gebiet die Intercostal-Weichtheile entfernt. Die Patientin wurde sehr elend, sodass nun die Operation zunächst unterbrochen werden musste. Der Lappen wurde in seiner Lage fixirt und die Empyemhöhle nach unten drainirt. Am 12. II. wurde in einer zweiten Sitzung der Lappen wieder aufgeklappt und die 5. bis 2. Rippe ferner die 10. und 11. Rippe ebenso wie die Scapula bis zur Spina resecirt. Nach Entfernung der Weichtheile in derselben Ausdehnung lag die ganze Pleura mediastinalis und auf ihr der Lungenrest frei zu Tage. Der Haut-

Muskellappen liess sich leicht gegen diese andrücken, besonders unter Zuhülfenahme der freigewordenen Scapularmuskulatur. Es folgte die exacte Hautnaht unter Einführung eines Drains am unteren hinteren Winkel. Trotz anfänglich guter Erholung zeigte der Haut-Muskellappen keine Neigung auf seiner Unterlage zu verkleben, vielmehr blieb zwischen beiden eine stark secernirende Fläche, sodass am 17. 3. die abermalige Loslösung des Lappens nothwendig wurde, worauf die mit tuberculösen Granulationen bedeckten Flächen theils mit Messer und scharfem Löffel, theils mit dem Thermocauter beseitigt wurden. Die Anheilung gelang hierauf gut, der Heilverlauf wurde zwar noch dadurch

Fig. 6.

Röntgen-Bild zu Fig. 4 und 5.

beeinträchtigt, dass sich im Laufe des nächsten Monats ein Abscess am Scapularstumpf bildete, der sich jedoch nach Incision und Entleerung eines Sequesters schnell reinigte und ausheilte. Zur Zeit ist der Lappen fest angeheilt, hat sich jedoch an seiner Spitze etwas retrahirt, sodass hier ein oberflächlicher Defect entstanden ist, dessen Boden vom Zwerchfell gebildet wird (Fig. 7 u. 8). Die Pat. ist ausser Bett und befindet sich vollkommen wohl. Die Deckung des erwähnten Defectes wird sich binnen Kurzem durch einen Stiellappen leicht bewerkstelligen lassen.

Um den Grad der Resection des linken knöchernen Thorax, die nahezu eine vollständige genannt werden kann, zu demonstriren, habe ich die resecirten

Knochentheile annähernd zu reconstruiren versucht, wie Sie es an dem beifolgenden Präparat sehen (Fig. 10). Aehnliches wird auch durch das vor wenigen Tagen von der Pat. angefertigte Röntgenbild veranschaulicht (Fig. 9).

Die Methode der ursprünglich von Schede angegebenen Thoraxresection hat in den letzten Jahren mehrfach Modificationen erfahren, so z. B. durch Empfehlung des Thürflügelschnittes. Sudek wollte die einzelnen Operationen dadurch vollkommen von einander trennen, dass er durch den Rippen entlang verlaufende

Fig. 7.

Bertha K., 28 Jahre alt. Resection der 11.—2. Rippe u. der Scapula bis zur Spina.

Fig. 8.

Dieselbe Patientin von der Seite gesehen.

Parallelschnitte doppeltgestielte Hautlappen erhielt, welche er nach Resection der unter ihnen befindlichen Rippen mit den darunter befindlichen Weichtheilen gegen die retrahirte Lunge anpresste. Er ist es auch gewesen, welcher als Erster darauf aufmerksam machte, dass man mit der Scapularmuskulatur, welche durch Resection der Scapula mobilisirt wird, die Kuppe des leeren Pleuraraums ausfüllen kann. Diese letztere Methode ist hier in allen drei Fällen zur Anwendung gekommen und zwar mit Rücksicht auf zwei verschiedene Punkte. Einmal verhindert die Scapula

nach Thoraxresection bis über die 5. Rippe hinauf durch ihr flügelförmiges Abstehen das Einsinken des Hautmuskellappens, und weiterhin können nach der Lungenspitze hin durch Ausstopfen des hier befindlichen Raumes mit ernährten Weichtheilen 1—2 Rippen erhalten werden.

Ein Nachtheil der Scapular-Resection ist zweifellos der, dass die Bewegungsfähigkeit des Armes in geringem Grade beeinträchtigt wird, aber dieser Nachtheil kommt deshalb nicht in Betracht, weil

Fig. 9.

Röntgen-Bild zu Fig. 7 und 8.

ein Verschluss grosser Höhlen an der Pleurakuppe auf andere Weise nicht möglich ist.

Was die Art der Lappenbildung betrifft, so habe ich in meinen Fällen dem ursprünglich empfohlenen U-förmigen den Vorzug gegeben. Für manche Fälle mag einfache Parallelschnittführung genügen, wie in dem Sudeck'schen Falle; dort jedoch, wo die Pleura costalis vollkommen immobilisirt ist, oder wo es sich um tuberculöse Empyeme handelt, erhält man mit dieser Schnittführung nicht den genügenden Ueberblick. Ein weiteres

Moment, was sehr wesentlich in Betracht kommt und was durch meinen 1. und 3. Fall illustrirt wird, ist, dass bei tuberculösen Empyemen nicht nur die Intercostalweichtheile vollständig entfernt werden müssen, sondern auch eine gründliche Decortication der Lunge stattfinden muss, um möglichst alles kranke, tuberculöse

Fig. 10.

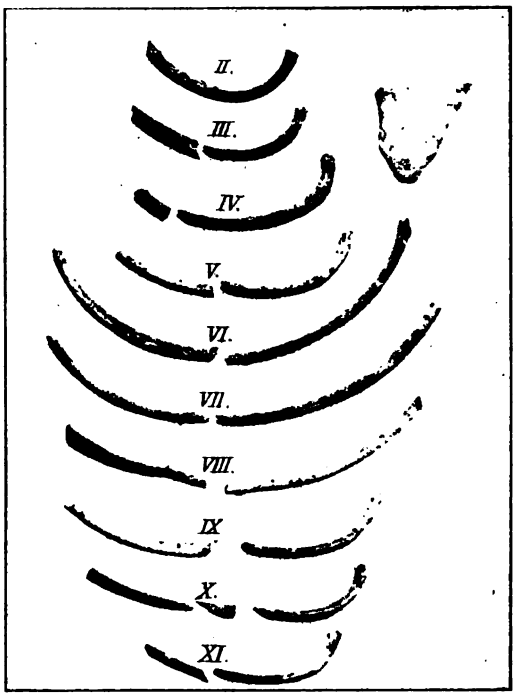

Reconstructionsbild der im Fall III resecirten Rippen und Scapula (Bertha K.).

Gewebe zu entfernen; dies letztere kann jedoch nur geschehen, wenn die erkrankte Pleurahöhle vollkommen freigelegt ist.

Bezüglich der Ausdehnung des Schnittes ist es nötig, sich vorher mit der Sonde genau über die Grösse und Form der Empyemhöhle zu orientieren. Anfang und Ende des Bogenschnittes soll über die seitlichen Grenzen der Höhle möglichst hinausragen, ebenso wie die Spitze des Lappens den tiefsten Punkt, bei Totalempyemen also den Zwerchfellansatz erreichen muss.

Als Contraindication für die Thoraxresection ist von verschiedenen Seiten neben elendem Allgemeinbefinden Tuberculose der Pleura geltend gemacht worden. Dass dies letztere jedoch kein Grund ist, doch auf operativen Wege Heilung zu erzielen, beweisen mein 1. u. 3. Fall. Die Ausdehnung allein des Empyems ist niemals Grund für eine Contraindication, da es nur mit geringen Schwierigkeiten verbunden ist, den Thorax bis zur 2. Rippe einbegriffen nahezu vollkommen zu reseciren. Ist das Allgemeinbefinden sehr schlecht, dann kann man die Resection in beliebig viele Abschnitte zerlegen, und man wird sich um so eher zu dem immerhin ausserordentlich schweren Eingriff entschliessen, als die Patienten im anderen Falle einem sicheren Tode entgegen gehen, der durch die chronisch bestehende Eiterung herbeigeführt wird. Ist auch die Lunge der entgegengesetzten Seite erkrankt, besonders im Falle eines tuberculösen Empyems, dann würde dies allerdings eine absolute Contraindication für die Ausführung einer Thoraxresection bilden, da für die erfolgreiche Entfernung grösserer Thoraxabschnitte vollkommen normale Function der Lunge der anderen Seite Vorbedingung ist. —

III.

Die Kardiolysis und ihre Indicationen.[1]

Von

Professor Dr. L. Brauer

in Heidelberg.

Vor etwa einem Jahre habe ich unter dem Namen der Cardiolysis eine Methode bekannt gegeben zur chirurgischen Behandlung der adhäsiven Mediastino-Pericarditis.

Heute hoffe ich nun an dem Verlaufe, den die beiden damals bekannt gegebenen Fälle nahmen, Ihnen die Zweckmässigkeit des Verfahrens nachweisen zu können. Auch ist inzwischen ein weiterer Fall operirt worden und es haben sich neue Beobachtungen zur Differential-Diagnose und zur Bestimmung derjenigen Fälle erheben lassen, welche sich zur Operation eignen.

Ausserdem ist, da einer der Patienten ein Jahr nach der Operation an der zufälligen Complication einer Influenza-Pneumonie verstarb, die Möglichkeit gegeben, sich an dem eigenartigen anatomischen Präparate über Einzelheiten des Krankheitsbildes zu orientiren und die verschiedenen möglichen Operationswege zu diskutiren.

Bekanntlich theilen wir die Pericardial-Adhäsionen ein:

a. in die inneren, zur Obliteration der Pericardialhöhle führenden. Sie sind vielfach nicht zu diagnosticiren und

---

[1]) Vorgetragen am 3. Sitzungstage des XXXII. Congresses der Deutschen Gesellschaft für Chirurgie zu Berlin, 5. Juni 1903.

[2]) Ueber chronische adhäsive Mediastino-Pericarditis und deren Behandlung. Münchener med. Wochenschr. 1902, S. 1072. — Die Erfolge der Kardiolysis. Ebendas. 1902, S. 1732. ἡ Καρδια = das Herz; λύειν, λύσις = erlösen, befreien, Befreiung.

haben wahrscheinlich auch keinen direkten schädlichen Einfluss auf die Funktion des Herzens,

b. in die äusseren Verwachsungen, welche Herz, Pericard und die grossen Gefässe in Folge komplicirender Mediastinitis und Pleuritis an die Nachbarorgane (Sternum, hinteres Mediastinum, Zwerchfell, Lungen) fixiren. Je nach Lage und Festigkeit der Adhäsionen werden dann diese Organe — eine genügende Herzkraft vorausgesetzt — gezwungen, den Herzbewegungen zu folgen, oder sie behindern die Herzaction resp. die Entleerung des Blutes durch die grossen Gefässe. Es resultiren hieraus höchst eigenartige Krankheitsbilder, welche Symptome sehr verschiedener pathologischer Dignität darbieten können.

Dieser letzteren Gruppe gehören die drei Fälle an, welche ich bislang mit meinen chirurgischen Collegen in Heidelberg, den Herrn Prof. Petersen und Dr. Simon behandeln konnte. Unsere Fälle boten übereinstimmend folgende Erscheinungen:

Es bestanden Pleuraschwarten, subjective und objective Zeichen ziemlich beträchtlicher Herzinsufficienz, Stauungslebercirrhose mit Ascites. Am Herzen selbst der nachstehende Befund: Die palpirende Hand empfand einen kräftigen pulsatorischen Stoss, welcher zunächst stets für systolisch gehalten wurde. Erst die vergleichende Palpation der Carotis liess diesen Stoss als herzdiastolisch erkennen. Ein eigentlicher Herzspitzenstoss war meist nicht nachweisbar. Gewöhnlich schon die Inspection und sonst jedenfalls die graphische Untersuchung lehrte dann, dass der Brustkorb in der ganzen Herzgegend in breiter Ausdehnung systolisch eingezogen wurde. Die Auscultation zeigte neben den Herztönen stets noch einen Extraton, welcher dem zweiten Herztone folgte und von einem deutlichen Schlage des Stethoskopes an das Ohr begleitet war. Gleichzeitig hierbei liess sich durch das Auge sowie durch genauere Untersuchungsmethoden ein herzdiastolischer Collaps der Jugularvenen nachweisen.

Derartige Kranke gehen, wenn unbehandelt, erfahrungsgemäss nach verschieden langer Zeit an ihrem Leiden zu Grunde und zwar erstens deswegen, weil sich meistens gleichzeitig anderweitige Störungen, z. B. Myocarditis finden, zweitens aber und hauptsächlich deswegen, weil das Herz nicht befähigt ist, auf die Dauer

die ungeheure Mehrarbeit zu leisten, mit jeder Systole den elastischen, knöchernen Thorax einzuziehen. Sub finem vitae schwinden mit zunehmender Herzinsufficienz die charakteristischen Bewegungsvorgänge am Thorax.

Der Vorschlag, den ich meinen chirurgischen Kollegen machte, war daher der Folgende: Man möge durch Sprengung des knöchernen, stark elastischen Rippenringes das Herz functionell entlasten. Dieses Ziel solle nicht erreicht werden durch die tief eingreifende Operation, ausgedehnterer Lösung der Verwachsungen, sondern dadurch, dass man dem Herzen statt der natürlichen knöchernen Decke eine weiche Bedeckung schaffe. In Anbetracht der übermässigen Inanspruchnahme des Herzens bei den abnormen Einziehungen des Thorax sahen wir von vorne herein die Gefahr der Operation in der Narcose.

Der erste der so behandelten Patienten, ein 50jähriger Monteur aus Mannheim, ist heute hier zur Demonstration anwesend. Ich möchte nicht mit den Einzelheiten der Krankengeschichten die Zeit in Anspruch nehmen, habe vielmehr einen kurzen, nur die wesentlichsten Punkte bringenden Auszug dem Patienten in die Hand gegeben (cf. Anhang).

Der Erkrankte ist am 1. April 1902 von Herrn Prof. Petersen operirt und zwar wurden ihm von der 3., 4. und 5. L.-Rippe je 7, 8 und 9 cm resecirt. Der s. Z. bettlägerige Kranke, welcher trotz sorgfältigster innerer Behandlung der Insufficientia myocardii zu erliegen drohte, ist heute relativ rüstig und frisch, er ist im Stande, in einer Motorenfabrik als Monteur zu arbeiten und ziemlich beträchtliche körperliche Arbeit zu leisten.

Drei Componenenton setzten s. Z. seine Erkrankung zusammen:

1. die unnütze, sehr beträchtliche Inanspruchnahme des Herzens durch die Verwachsungen,
2. eine begleitende oder consecutive Myocarditis,
3. eine Stauungsleber-Cirrhose mit ihren Folgen (spec. Ascites).

Die erste (ursächliche) Componente ist aus dem Bilde gestrichen, den beiden andern wurde dadurch die Möglichkeit eines relativen Ausgleichs gegeben. Die Herzaktion ist viel regelmässiger und kräftiger worden, das ist kein

kein Wunder. Ein Herz, welches im Stande war, mit jeder Contraction den knöchernen Brustkorb einzuziehen, muss trotz aller Complicationen noch über beträchtliche Kraft verfügt haben.

Da eine Lösung der Verwachsungen nicht vorgenommen wurde und somit der das Herz deckende Lappen nach wie vor dem Herzen adhärent ist, so wird derselbe selbstverständlich auch wieder systolisch eingezogen werden und diastolisch vortreten. Der weiche Lappen ist aber — im Gegensatz zu dem knöchernen Thorax — leicht zu bewegen, er wird daher die Herzfunction kaum behindern. Mit der Besserung der Herzarbeit aber muss die Stauung in der Leber nachlassen; zwar werden hierdurch die stationäre anatomischen Veränderungen (die Stauungscirrhose) kaum zur Rückbildung gelangen, jedenfalls aber wird der Pfortaderkreislauf dadurch beträchtlich entlastet. Es ist daher verständlich, wenn sowohl bei diesem ersten Operirten, wie auch bei den beiden anderen der Ascites rasch und dauernd verschwand.

Der zweite der operirten Patienten war ein 25 jähriger Photograph aus Darmstadt. Er wurde von Herrn Dr. Simon am 20. Mai 1902 in etwas ausgedehnterer Weise und zwar durch gleichzeitige Resection eines Theiles des Sternums operirt. Auch hier wurden direkte Verwachsungen nicht gelöst. Der Erfolg war ein sehr guter, so dass wir beabsichtigten, den Patienten als Diener an dem chemischen Laboratorium der medicinischen Klinik anzustellen. Da wollte es das Unglück, dass der Kranke im März d. J. — also 10 Monate nach der Operation — eine Broncho-Pneumonie bekam, der er erlag.

Das instructive Präparat, welches in toto dem Thorax entnommen wurde, liegt zur Besichtigung auf (cf. Anhang).

Der dritte der operirten Fälle, ein 16 jähriger Eisendreher wurde am 18. April 1903 durch Herrn Dr. Simon operirt; auch hier ist der Erfolg ein guter. Auch dieser Patient hat seine Krankengeschichte in kurzem Auszuge zur Hand; zahlreiche Kurven über die Herzbewegungen vor und nach der Operation liegen zur Demonstration auf.

Gleichen die Fälle einander auch in der Grundlage, so finden sich doch in den Begleiterscheinungen ganz wesentliche Differenzen, auf die ich hier nur zum Theil eingehen kann, da dieselben grössten-

theils theoretisches resp. intern-medicinisches Interesse haben. Ich muss hierfür auf die ausführlichere Publication, welche demnächst erfolgen wird, verweisen.

Bei dem zuletzt genannten Patienten bestand vor der Operation eine nicht unbeträchtliche Cyanose, diese ist fast ganz zurückgegangen. Ausserdem bietet er auch jetzt noch meist 4 Herztöne, manchmal sogar auch 5 Töne, während einer Herzevolution dar. Einen gespaltenen 1. Ton, den 2. Ton, der manchmal gespalten ist und endlich den an diesen sich anschliessenden Thoraxschleuderton.

Bei dem verstorbenen Patient Schüssler, liess sich durch Thoracometrie vor und nach der Operation nachweisen, dass durch die Adhäsionen der sagitale Durchmesser des Brustkorbes verkleinert worden war. Nach der Operation war der sagitale Durchmesser um 2 cm vermehrt, der frontale um 2 cm vermindert. Es hatte somit die Operation nicht nur das Herz functionell erleichtert, sondern auch eine bessere respiratorische Entfaltung des Brustkorbes ermöglicht. Leider ist die gleiche Untersuchung nicht auch an den beiden andern Kranken vorgenommen worden, doch wird bei künftigen Operationen auf diese Verhältnisse zu achten sein.

Zur Differential-Diagnose ist Folgendes zu bemerken: Es wurde gesagt, dass das wesentliche zur Cardiolysis berechtigende Moment in der herzsystolischen Einziehung des Brustkorbes gegeben sei und dass die Grösse der hierbei vergeudeten Kraft aus der Gewalt des diastolischen Vorfederns des Thorax erkannt werden könne sowie, dass dieses diastolische Thoraxschleudern eine für die Diagnose höchst wichtige Erscheinung darstelle. Nun finden wir aber mehrfach die Angabe, dass dieses letztere Symptom insofern irreführen können, als dasselbe auch bei anderen Erkrankungen, speciell bei Mitralstenose und Nephritis gelegentlich nachweisbar sei. Diese Angabe ist richtig. Auch mir sind derartige Fälle begegnet, bei welchen ein diastolisches Vorfedern des Brustkorbes so exquisit vorhanden war, dass ich Anfangs glaubte neben der sicher erwiesenen Schrumpfniere eine Mediastino-Pericarditis als sehr wahrscheinlich annehmen zu müssen. Die genauere Analyse der Fälle mit Hülfe graphischer Methoden lehrte aber bald, dass der diastolischen Schleuderung in diesem Falle eine ganz andere Genese zu-

gesprochen werden musste. Während sich bei den Fällen mit Verwachsungen stets als Ursache des Thoraxschleuderns eine Einziehung des Brustkorbes nachweisen liess (quasi ein negativer Spitzenstoss) fand sich hier neben einem positiven systolichen Stoss der diastolische Stoss als völlig selbstständige hohe Zacke in der Brustwand-Kurve vor.

Diese Bewegungsvorgänge am Thorax sind mit Hülfe der üblichen Kardiographen nicht zu analysiren. Es bedarf hierzu schreibender Hebelvorrichtungen oder einer besonderen Aufnahmetrommel, wie die vorliegende, welche ich mir construirte. (Näheres in der ausführlichen Publication).[1])

Ferner ist zur Erkennung der Mediastino-Pericarditis vielfach das Röntgenverfahren in Anwendung gekommen. Man fand, dass bei bestimmter Anordnung der Verwachsungen das Zwerchfell eine charakteristische Athemcurve beschrieb. Auch solle der Herz-Zwerchfellwinkel, der sich normaler Weise auf der Höhe der Inspiration erkennen lässt, in Wegfall kommen. Unsere Fälle liessen diese beiden Erscheinungen nicht erkennen.

Ueberblicken wir nun, welche Formen der adhäsiven Pericarditis zur Kardiolysis zu bringen sind.

Die einfache Herzbeutel-Obliteration kommt nicht in Betracht, da es erwiesen scheint, dass diese inneren Adhäsionen für sich allein eine functionelle Schädigung des Herzens nicht bedingen.

Diejenigen Fälle von Mediastino-Pericarditis, welche ohne Einziehung des Thorax verlaufen, werden uns die Entscheidung schwer machen, da es für diese Fälle noch umstritten ist, ob sie von dem Herzen eine Mehrarbeit verlangen und hierin sahen wir bisher die Indication zur Kardiolysis. Ziemlich allgemein wird jetzt aber auch der Behauptung beigestimmt, dass die Adhäsionen, auch wenn sie keine Einziehung der Brustwand bedingen, doch unter Umständen die Herzbewegungen derart behindern können, dass hieraus gröbere Circulationsstörungen, vor Allem Stauungsleber-cirrhose entsteht. Nach den Erfahrungen, die wir bei unseren Kranken sammelten, ist auch hier die Kardiolysis in Erwähnung zu ziehen. Sie kommt jedenfalls eher in Betracht, wie die Talmasche Operation, deren Aufgabe darin besteht, das Pfortaderblut

[1]) Dieselbe wird voraussichtlich im Deutschen Arch. f. klin. Med. erfolgen.

unter Umgehung der primär erkrankten Leber dem normal arbeitenden Herzen zuzuführen, während bei unseren Fällen die Ursache der Circulationsstörungen umgekehrt wesentlich in Herzstörungen und erst secundär in Leberhindernissen zu suchen ist.

Die gewichtigste Indication zur Kardiolysis geben diejenigen Formen, welche systolische Einziehung breiter Thoraxpartien bedingen. So lange hier noch kräftige Thoraxbewegungen nachweisbar sind, wird ein guter Erfolg erwartet werden dürfen. Werden mit nachlassender Herzkraft auch die Thoraxbewegungen undeutlicher, so ist die Kardiolysis zwar noch zu versuchen, ihr Erfolg aber wird weniger sicher sein, da es dann fraglich sein dürfte, ob das Herz nach der Erlösung von der unnützen Arbeit noch zur Compensation befähigt ist.

Eine Mittelstellung dürften diejenigen Fälle einnehmen, bei welchen die systolischen Einziehungen nur an der Herzspitze bemerkbar sind.

Und endlich: Mit welchem Ziele soll man operiren? Ist es nöthig, thatsächlich die Verwachsungen zu lösen oder genügt es, durch Rippen- oder Sternalresection dem Herzen wieder Actionsfreiheit zu schaffen? Das erstere Verfahren ist von Delorme und von Beck (New-York) empfohlen, aber anscheinend nicht practisch ausgeführt worden. Es scheint ein recht eingreifendes Verfahren und es dürfte fraglich sein, ob man den Patienten dasselbe überhaupt zumuthen darf. Auch werden sich die Verwachsungen nur zu leicht wieder herstellen. Die Freiheit der Bewegung hat dem gefesselten Herzen am besten wohl zunächst die Resection der Rippen resp. des Sternum zu schaffen. Ob dieses Verfahren im Einzelfalle durch die Lösung der Adhäsionen zu ergänzen ist, sowie in welcher Ausdehnung Rippen und Sternum zu entfernen sind, all dieses muss erst durch das weitere Zusammenarbeiten chirurgischer und innerer Aerzte erkundet werden.

Krankengeschichten.

1. G., 50 Jahr, Monteur, Mannheim.

Anamnese: Als Kind Scharlach, Masern, Ohrenfluss. 1872 Soldat. Keine Lues. 1891 anscheinend Cholelithiasis, seitdem immer bei Körperbewegung ein leichtes Gefühl von Stechen und Spannen in der Lebergegend. Seit 1900 Gefühl von Stechen in der Herzgegend, kurzathmig, selbst bei ge-

ringen Anstrengungen. Frühjahr 1901 unregelmässige Herzaction, Abends Knöchelödeme. Cur in Nauheim wegen Myokarditis und Cirrhosis hepatis. Damals schon Ascites. Cur bringt für kurze Zeit Besserung. Aber seit Ende October 1901 wieder schlimmer; Stechen in der Herzgegend, Abends beträchtliche Oedeme der unteren Extremitäten. Potus concedirt.

Status 19. 2. 02: Ziemlich starkes Oedem der unteren Extremitäten und der Bauchdecken, keine Cyanose, subicterisch, am Halse stärkeres Vorspringen der Venen, kein systolischer Venenpuls, aber deutlicher diastolischer Venencollaps und diastolisches Einsinken der Oberschlüsselbeingegend.

Thorax: R. leichte Pleuraschwarte (etwa handbreit), beiderseits geringer Hydrothorax, Herzspitzenstoss undeutlich, im 5. Intercostalraum ausserhalb der Mammillarlinie zu fühlen, macht keine sichtbare Bewegungserscheinnng. Sehr deutliches diastolisches Thoraxschleudern, speciell auf der Höhe der Inspiration. Herztöne, systolisches Geräusch, nach dem zweiten Ton folgt gleichzeitig mit dem Thoraxschleudern ein dritter Ton, hierbei schlägt das Stethoskop gegen das Ohr. Puls sehr unregelmässig, mittlere Spannung, geringe Füllung, nicht paradox.

Abdomen stark aufgetrieben, 132 cm Umfang, deutlicher Ascites, Leber überragte handbreit den Rippenbogen. Behandlung: Herztonica und Diuretica. Oedeme und Ascites nehmen etwas ab. Bronchitis mit eitrigem Auswurf. Am 14. 3. 02 wird der Ascites punctirt ($8^1/_2$ Ltr., spec. Gew. 1020). Allmälig aber nimmt der Leibumfang wieder etwas zu, der Herzbefund bleibt unverändert, dito Lungenbefund, häufig Dyspnoe und Herzklopfen.

Operation (Prof. Petersen 1. 4. 02): Von der 3., 4. und 5. Rippe sind 7, 8 und 9 cm resecirt. Nach der Operation steigt die Pulszahl, die vorher beträchtlich unter die Norm gesunken war (40—52) wieder auf normale Werthe. Pat. fühlt sich nach Heilung der Wunde viel freier, kann ohne Beengung Treppensteigen, hat keine Herzbeklemmung, kann freier athmen.

Jetziger Zustand: Pat. ist arbeitsfähig, leistet schwere körperliche Arbeit. Der knochenfreie Lappen folgt sehr deutlich den Herzbewegungen. Die Leberdämpfung ist etwas kleiner geworden, Ascites ist verschwunden. Pat. sieht wohl aus, keine Oedeme. Puls noch irregulär. Keine Klagen.

2. H. S., 25 Jahr alt, Photograph, Darmstadt. Operirt 20. 5. 02. Gestorben 28. 3. 03 an Broncho-Pneumonie.

Anamnese: Im 6. Jahre Diphtheritis. 1885 Rippenfellentzündung. Gleichzeitig Herzerweiterung. War 4 Jahre krank, meist bettlägerig. 1894 Nadelstich in das r. Bein. Seitdem recidivirende Erysipel daselbst mit Elephantiasis. 1890 gelegentlich eines neuen Erysipels wieder Herzerweiterung constatirt, starke Oedeme der Beine und des Hodens. Seit jener Zeit zeitweise Anschwellung des Leibes. Pat. kam wegen Erkrankung seines Beines in die Klinik. Objectiv mässiges Oedem des ganzen Körpers, besonders der Beine. An Halsvenen diastolischer Collaps, keine Cyanose. Lungen: rechts Pleuraschwarte, dito links.

Herz: Spitzenstoss nicht fühlbar. In der ganzen Herzgegend eine ge-

ringe Abflachung des Thorax. Die ganze Gegend wird systolisch eingezogen, schländert diastolisch vor, 3 Herztöne, Puls etwas beschleunigt, klein, nicht paradox. Leber tiefer stehend, hart. Leichter Ascites. Auf Herzmittel anfangs Besserung. Oedeme und Ascites verschwinden. Sobald aber Pat. einige Tage ausser Bett ist, tritt beides von neuem auf.

Diagnose: Chronische adhäsive Mediastino-Perikarditis, Stauungsleber-Cirrhose, ausgedehnte Pleuraschwarten.

20. 5. 02 Kardiolysis.

Narkose anfangs schlecht, bessert sich beim Uebergehen zu Aether und nach Durchtrennung der Rippen und des Sternums. Glatter Wundverlauf, beträchtliche Besserung.

5. 6. 02 wieder auf medicinische Klinik; vorzügliches Befinden, keine Dyspnoe, keine Oedeme, kein Ascites trotz Umhergehens und Aussetzung der Medication. Deutliche Schleuderbewegung des Lappens. Im Laufe des nächsten Jahres häufig controlirt. Pat. in jeder Beziehung wohler, „nur wenn er 4—5 Stockwerke steigt, etwas Herzklopfen und Athemnoth," keinerlei Schmerzen. Im Thoraxfenster sehr grobe Herzbewegungen vorhanden, speciell auch jetzt noch starker diastolischer Stoss und immer noch Tonbildung. Intercurrent einmal wieder Erysipel des Beines. Pat. soll als Laboratoriumsdiener angestellt werden, reist dieserhalb nach Heidelberg, bekam einige Tage vorher fieberhaften Lungenkatarrh und geht nach 14 Tagen an Bronchopneumonie unter starken tetanischen Erscheinungen zu Grunde. Das Herz bis zum letzten Augenblick auffallend kräftig und gut.

Anatomische Diagnose: Bronchopneumonie der r. Lunge. Pleuritis obliterans chronica in ganzer Ausdehnung des Brustkorbes. Grosse Schwarte, welche beide Lungen, das vordere Mediastinum und Pericard umgiebt. Pericarditis obliterans chronica. Myodegeneratio cordis geringen Grades. Stauungsmilz, Leber und Niere. Stauungsleber-Cirrhose, Hyperämie des Gehirns.

Mikroskopische Diagnose: Leber: Starke Stauung, starke Bindegewebsvermehrung, geringe Fettinfiltration, parenchymatöse Trübung. Herz: Geringe Muskelatrophie und leichte Fettdegeneration.

3. T., 16 Jahre alt, Eisendreher.

Anamnese: Seit der Kindheit Herzklopfen, speciell bei Anstrengungen, oft eng, Angstgefühl, kurzathmig. Vielfache Mandelentzündungen, dieses durch Tonsillotomie vor 2 Jahren gebessert. Im 5. Lebensjahre Pneumonie. Seit 2 Jahren Eisendreher, Zunahme der Beschwerden, häufig Herzklopfen. Seit $^1/_2$ Jahr arbeitsunfähig, meist bettlägerig. Damals Leberschwellung constatirt. Behandlung mit Herzmitteln und Diureticis. Anfang März 03: Weitere Verschlimmerung, passagere Oedeme.

Status 16. 3. 03: Mittlere Cyanose speciell an Gesicht und Rumpf, vielfache kleine Venenerweiterungen. Hals kurz, Venen stark gefüllt, zeigen deutlichen herzdiastolischen Collaps. Thorax fassförmig, in breiter Ausdehnung über dem ganzen Herzen pulsatorischer Stoss, alternirend mit dem Carotispuls (diastolisches Thoraxschleudern). Dieses Phänomen wird inspiratorisch stärker, kein eigentlicher Herzspitzenstoss. Puls nicht paradox,

mittelvoll, regelmässig, etwas beschleunigt. Lungen: rechts unten Pleuraschwarte (hinten 4 Querfinger breit). Herz: Grenzen: R. Mitte des Sternum. L. etwas ausserhalb der Mammillarlinie. Töne: Stets deutliche Spaltung des 1. Tones, häufig Spaltung des 2. Tones, hinter dem 2. Ton mit merklicher Verspätung ein klingender (4. oder 5.) Ton, der von einem deutlichen Anschlag des Höhrrohres an das Ohr begleitet wird. Dieser letzte Ton entspricht dem diastolischen Vorschleudern. Abdomen: Deutlicher Ascites. Leber vergrössert, Rand hart. Milz palpabel. Behandlung: Bettruhe, Eisbeutel, Herztonica.

Diagnose: Mediastino-Pericarditis adhaesiva. Pericarditische Pseudo-Lebercirrhose.

Verlauf: Subjectiv unverändert. Leberdämpfung nimmt zu, dito Ascites. Puls verlangsamt (60).

Operation 18. 4. 03 (Dr. Simon): Kardiolysis. 4. und 5. Rippe, von der Mammillarlinie bis zum Sternum, ferner 4 cm des entsprechenden Sternalstückes resecirt).

Verlauf: Anfangs geringes Fieber, aber schon gleich subjectiv viel freier. Cyanose fast ganz verschwunden. Dyspnoe nicht mehr vorhanden, Pat. kann Treppenlaufen etc. Ascites verschwunden.

IV.

(Aus der k. k. chirurgischen Klinik zu Graz.)

Ueber „Kropffisteln."

Ein Beitrag zur pathologischen Anatomie und Klinik der Strumitis[1]).

Von

Professor Dr. Erwin Payr,

gew. suppl. Vorstand obiger Klinik.

(Hierzu Tafel I—II und 10 Figuren im Text.)

Einleitende Bemerkungen.

M. H.! Die Mittheilungen, für die ich mir heute Ihr Gehör erbitte, betreffen Fistelbildungen an Kröpfen; daneben wird auch von Fisteln, die mit einer anderweitig, aber nicht strumös erkrankten Schilddrüse im Zusammenhang stehen, die Rede sein.

Die Gründe, die mich veranlassen, über Kropffisteln zu sprechen, sind mehrfacher Art:

1. Sind solche Fistelbildungen ziemlich selten; ich hatte, dank einem sehr reichlichen Kropfmateriale in Graz überhaupt, dann vielleicht durch einen besonderen Zufall, Gelegenheit, eine verhältnissmässig grosse Zahl solcher Fisteln selbst zu sehen und operativ zu behandeln.

2. Ist ihre Aetiologie und Pathogenese eine recht mannigfaltige und eine Beschäftigung mit dieser Frage bisher in zusammenfassender Weise nicht erfolgt; die sich bei Bearbeitung der

---

[1]) Auszugsweise vorgetragen am 4. Sitzungstage des XXXII. Congresses der Deutschen Gesellschaft für Chirurgie zu Berlin, 6. Juni 1903.

Kropffistelfrage ergebenden pathologisch-anatomischen Befunde müssen uns die nicht immer durchsichtigen Ursachen der Permanenz solcher Fisteln erklären.

3. Endlich stellt die Kropffistel meiner Meinung nach ein klinisch ziemlich scharf abgrenzbares Bild dar, das ebenfalls noch nie einer, die allgemeinen Gesichtspunkte zusammenfassenden Beschreibung unterzogen worden ist; auch haben sich bei der Beschäftigung mit dieser Materie mannigfaltige Fragen für die Diagnose, Prognose und Therapie ergeben, deren Beantwortung unter Zugrundelegung der bisher vorliegenden Beobachtungen zum Theil ermöglicht wird.

Ich habe unter Kropffisteln nicht jene so häufigen Perforationen entzündlich erkrankter Kröpfe und Schilddrüsen vor Augen, bei denen das Stadium des Durchbruches ein ephemeres und gänzlich bedeutungsloses Glied in der Flucht der Erscheinungen ist, sondern Fistelbildungen an kranken Schilddrüsen, die aus ganz bestimmten Gründen längere Zeit, Monate bis Jahre, bestehen und bei Erforschung ihrer Ursachen gewöhnlich auch die Permanenz ihres Vorhandenseins erklären lassen; sämmtliche Entzündungserscheinungen, von der Perforation herrührend, sollen geschwunden sein.

Es giebt Verletzungen und Erkrankungen der Schilddrüse, bei denen sich dauernde Communicationen zwischen dem kranken Organe und der Körperoberfläche, in sehr seltenen Fällen mit einem inneren Hohlorgane bilden; man kann demnach zwischen „äusseren“ und enorm seltenen „inneren“ Kropffisteln unterscheiden.

Bei vorher bestehender Struma spricht man von Kropffistel, im anderen Fall von Schilddrüsenfistel.

Bei einer Umsicht in der Literatur finden wir über die uns interessirende Frage gar nichts Zusammenhängendes, Zusammenfassendes, wohl aber eine allerdings auch nicht grosse Zahl verstreuter Bausteine, die sich, zusammengefügt, uns sehr werthvoll für einen weiteren Ausbau dieses Zweiges der Kropfpathologie erweisen.

Die Fistelbildung wird in allen diesen Mittheilungen gewöhnlich nur als ganz nebensächlicher Befund genannt, obwohl es sich bei genauerem Zusehen um durch schwere Veränderungen in erkrankten Schilddrüsen bedingte „Dauerfisteln“ handelt.

Kurze Bemerkungen und Mittheilungen über das Wesen von

Kropffisteln oder über einzelne Fälle liegen vor von Albert[1]), Lücke[2]), Sulzer[3]), v. Eiselsberg[4]), Arnd[5]) und Th. Kocher[6]).

Es ist naheliegend, dass an Orten, an denen ein reichliches Material an Strumen zu Gebote steht, diesem entsprechend eine gewisse Zahl von Strumitiden und in noch viel reducirterem Verhältnisse von Kropffisteln beobachtet wird.

Süddeutschlands Gebirgsgegenden, besonders aber die Schweiz und die österreichischen Alpenländer werden daher am ehesten durch ihr reiches Kropfmaterial die Fundstellen für die uns interessirenden Fistelbildungen abgeben, während sie in anderen Gegenden wohl nur ab und zu sporadisch beobachtet werden dürften[7]).

Nur etwa 16—17 Fälle von den in der Literatur zu findenden können Anspruch erheben, als Kropffisteln in dem von uns früher aufgestellten Sinne zu gelten.

Wir geben eine kurze Uebersicht über die Casuistik, die bei der Grösse und Art der Verarbeitung des Kropfmaterials leider eine absolute Vollständigkeit nicht garantiren kann.

Bisherige Casuistik der Kropffisteln.

I. Verkalkte und vereiterte Strumen.

1. v. Eiselsberg[8]). Mann, Fistel lateral, über der Articulat. sterno-clavicular. Verlauf in der Richtung nach hinten und medianwärts, führt auf einen grossen rauhen Körper, der für einen Knochensequester gehalten wird. Schilddrüse wenig vergrössert. Diagnose: Caries der Halswirbelsäule. Erweiterung der Fistel, Extraction eines Kalkconcrementes aus einem vereiterten Nebenkropf.

2. Holzmann[9]). 46jährige Frau, Beginn der Krankheit vor $4^1/_2$ Jahren

---

[1]) Albert, Lehrbuch der speciellen Chirurgie. 5. Aufl. 1897.

[2]) Lücke, Pitha-Billroth's Handbuch der allgem. und speciellen Chirurgie. III. Bd. 1. Abth. 1880.

[3]) Sulzer, Bericht über 200 Kropfoperationen. Deutsche Zeitschrift f. Chir. Bd. XXXVI.

[4]) v. Eiselsberg, Die Krankheiten der Schilddrüse. Deutsche Chirurgie. Lfg. 38. 1901.

[5]) Arnd, „Strumitis" in Kocher's Encyclopaedie der gesammten Chir. II. S. 513.

[6]) Th. Kocher, Zur Pathologie und Therapie des Kropfes. — Ueber Entzündung des Kropfes. Deutsche Zeitschr. f. Chir. Bd. IV u. X.

[7]) Dies bestätigte mir auch die Besprechung mit einer grösseren Zahl in Norddeutschland lebender Fachcollegen.

[8]) s. v. Eiselsberg, S. 86 u. 87.

[9]) Holzmann, Ein Fall von Struma cystica ossea mit Fistelbildung. Inaug.-Diss. Würzburg. 1898.

ohne bekannte Ursache. Rasches Wachsthum einer Geschwulst an der rechten Halsseite bis zu Faustgrösse. Spontane Perforation, Ausfluss von viel Eiter. Zurückbleiben einer stecknadelkopfgrossen Fistel, mehrmalige Erysipele und Nachschübe der Entzündung. Fistelöffnung fingerbreit über dem Jugulum in der Medianlinie, apfelgrosser, harter Tumor unter dem rechten Musc. sternocleidomast. Sonde stösst auf einen harten Körper. — Operation: Fistelumschneidung, Exstirpation eines sehr stark verwachsenen Kropfknotens. Tamponade. — Heilung.

3. Kahn[1]) (Lücke). 49jähriger Mann. Entzündungserscheinungen in lange Zeit bestehendem Kropf. Incision, Fistelöffnung oberhalb des linken Sternoclaviculargelenkes, 4 cm lang, von oben nach unten verlaufend, entleert stinkenden Eiter. Am Ende des Ganges ein harter rauher Körper zu tasten; rechts weiche Struma. — Operation: Erweiterung der Wunde, aashaft stinkende schwarzgraue Massen und Kalkconcremente werden durch Evidement entfernt. Tamponade. — Heilung.

4. Kahn[2]) (Lücke). 62jähriger Mann. Struma seit Kindheit. Vor 6 Monaten Erscheinungen acuter Strumitis, Spontanperforation. Stinkender Eiter, seither Fistelbestand. Oeffnung zwischen Sternal- und Clavicularportion des Kopfnickers, 5 cm lang, in der Tiefe knochenharter, mobiler Körper zu fühlen. — Operation: Erweiterung der Fistel, Extraction des harten Körpers mit Kornzange. Die concrementbesetzte Wand wird abgekratzt. Tamponade. — Heilung. Der harte Körper besitzt angeblich Knochenbau.

5. Bottini[3]). Starrwandiger Cystenkropf. Exstirpation vergeblich versucht. Drainage mit Bildung einer Dauerfistel. Erweiterung durch Laminariastifte. Ein Stift und ein Drainrohr bleiben im Kropf zurück. B. exstirpirte den Kropf. Alte dickwandige, verkalkte Cyste: es findet sich als Inhalt das Drainrohr, der Laminariastift und eine abgebrochene Pincette. Heilung.

6 Troitzki[4]). 53jähriger Mann. Strumitis an Basedowstruma, nach Erysipel. Spontaner Durchbruch. Die entstandene Fistel secernirt durch längere Zeit, heilt schliesslich zu. Strumitis geheilt. Basedow geheilt unter bedeutender Verkleinerung des Kropfes.

7. Tavel[5]). 56jährige Frau. Kropf seit 24 Jahren. Im Januar 1900 idiopathische Strumitis. Seit der Zeit bleibt der Kropf empfindlich. Einige Monate später spontaner Durchbruch. Abfluss von seröser Flüssigkeit. Es entsteht eine Fistel, die sich von Zeit zu Zeit schliesst, aber immer wieder von selbst aufbricht. — Operation: Excision des rechts liegenden entzündeten Knotens mit Kragenschnitt. Heilung durch Granulation.

---

[1]) Kahn, Ueber Struma ossea. Inaug.-Diss. Berlin. 1886.
[2]) s. Kahn.
[3]) Bottini, Sulla metodica estirpatione del gozzo. Giorn. intern. della science med. Napoli 1881.
[4]) Troitzki, Ein Fall von Erisypelstrumitis bei Basedow'scher Krankheit. Hildebrand's Jahresbericht. 1898.
[5]) Tavel, Ueber die Aetiologie der Strumitis. Basel. 1892.

Durchbruch nach aussen und innen.

8. Kocher[1]). 14jähriges Mädchen. Am Vorderrand des rechten Muscul. sternocleidomast. findet sich eine Fistel, die nicht sondirbar ist; mässige Struma, sehr vergrösserter Isthmus; Athemnoth, Tracheotomia inferior, Auswurf von Croupmembranen. Fistel fängt stark zu secerniren an. Nach Entfernung der Canüle stets starke Dyspnoe. Fistel wird gespalten, man findet eine mit Blutgerinnseln gefüllte Blutcyste; trotz genügenden Abflusses nach einigen Tagen unter pyämischen Erscheinungen Exitus. — Bei der Section findet man eine Perforation in die Trachea mit schwarzgrünen Rändern. Durch dieses Loch kommt man von hinten in die eröffnete Kropfcyste.

9. Tavel[2]). 43jähriger Mann. Kropf besteht seit dem zehnten Jahr. Seit 3 Wochen starke Schmerzen an beiden Halsseiten. Erweichung des Kropfes. Kindskopfgrosse kugelige Geschwulst, hauptsächlich links, rechts ein hühnereigrosser mit blaurother Haut bedeckter zweiter Knoten. Ueber dem linken eine Fistel. — Operation: Excision der Hautfistel. Man kommt auf eine mit blaurothem krümeligem Gewebe und Eiter gefüllte Höhle. Die linksseitige Cyste zeigt Pericystitis phlegmonosa. Auch diese Cyste wird excidirt. — Heilung.

10. Starr[3]). 36jährige Pat. mit Typhus. Im Kropf plötzlich Schmerzen und locale Entzündungserscheinungen. Am 54. Tage spontaner Durchbruch. Entleerung von 30 ccm Eiter. Durch längere Zeit Abfluss solcher Flüssigkeit aus der ulcerirten Stelle. Später heilt die Fistel zu.

II. Fisteln nach Punction, Injection und Spaltung von Kropfcysten.

11. Fano[4]). Grosse Kropfcyste. Punction entleert blutig-serösen Inhalt. Abscedirung mit consecutiver Fistelbildung. Spaltung der Fistel und der Cystenwand. Heilung.

12. Watson[5]). Grosse Cyste. Blutiger Inhalt. Punction und Jodinjection. Secundärer, spontaner Durchbruch. Fistelbildung. Langsame Heilung durch Ausgranuliren.

13. Lejars und Le Roy[6]). Ein punctirter Kropf vereitert. Es entsteht spontan eine Fistel, aus der sich massenhaft Gewebsfetzen abstossen. Erweite-

---

[1]) Kocher, Deutsche Zeitschr. f. Chir. Bd. X. S. 221 ff.

[2]) Tavel, Ueber die Aetiologie der Strumitis, s. a. a. O. S. 58—60.

[3]) Starr, Spontaneous cure of goitre, following an attack of typhoïd fever. Phil. med. Times. 1878. pag. 344.

[4]) Fano, Observation de kyste serosanguine du corps thyroide; ponction et injection irritante; abscès et fistule consécutive; incision du trajet fistuleux, guèrison. Journ. de méd. et chir. pratique. Paris 1867. XXXVIII. 447—451.

[5]) Watson, A case of bloot cyst in the thyroid gland; puncture injection of adstringents. contraction of the cyst malls and closure by granulation. Med. Times and Gazette. London. 18u6. II. 342.

[6]) Lejars et Le Roy, Goitre suppuré. Ulceration de la carotide primitive et de la jugulaire droite. Lig. de la carotide primitive. Progrès med. 1887. No. 3.

rung der Fistel durch Incision, 4 Wochen nachher erfolgte eine tödtliche Arrosionsblutung aus der Carotis communis. Die Höhle der vereiterten Struma war mit dem Gefässnervenbündel innig verwachsen.

14. Wölfler[1]). 73jähriger Mann. Spaltung einer grossen Cyste. Entleerung von krümeligen, nekrotischen Massen und Kalkbröckeln. Ausspülung mit $^1/_2$proc. Salzsäure. Cyste schrumpft, es bleibt jedoch eine Fistel, die nicht zur Verheilung kommt.

15. Wölfler (l. c.). 72jähriger Mann. Grosse Kropfcyste, Spaltung und Ausspülung mit Salzsäure, Abstossung von Kalkplatten. Nach 3 Monaten mit Fistel entlassen. Nach 6 Jahren ist die Cyste auf Apfelgrösse geschrumpft, es besteht aber noch immer eine secernirende Fistel.

16. Wölfler (l. c.). 42jähriger Pat. Kindskopfgrosse Cyste, Spaltung, Entleerung dickbreiiger braunrother käsiger Massen und Stücke verfetteten Gewebes. Entlassen mit Fistel.

17. Wölfler (l. c.). 30jähriger Mann. Faustgrosse Cyste mit dicken Wandungen, Spaltung und Drainage der Cyste. Die Fistel besteht durch 14 Monate; da sie nicht zur Heilung kommt, halbseitige Exstirpation des Kropfes.

18. Wölfler (l. c.). 40jährige Frau. Faustgrosse Cyste, Annähung der Cystenwand an die Haut. Jodoformgaze-Tamponade. Mit secernirender Fistel entlassen, nach drei Viertel Jahren geheilt.

19. Wölfler (l. c.). 54jähriger Mann. Fast mannsfaustgrosse dickwandige Cyste. Spaltung und Jodoformgaze-Tamponade, Liegenlassen eines Drainrohres durch mehrere Monate. Mit Fistel entlassen. Allmählige Schrumpfung. Fistel kommt nach einem halben Jahre zum Verschluss.

20. Wölfler (l. c.). 55jähriger Pat. Kindskopfgrosse Cyste, Entleerung von 1300 ccm Flüssigkeit durch Punction. Cystenwand sehr verdickt. Injection von 30 g Jodtinctur. Da keine Verkleinerung eintritt, Spaltung und Drainage der Cyste. Fistelöffnung schliesst sich nicht, daher halbseitige Exstirpation.

21. Mosetig-Moorhof[2]). 35jährige Frau. Acute Strumitis nach Entbindung. Der Abscess wird zuerst aspirirt, dann mit dem Thermokauter eröffnet. Gegenöffnung am Kopfnickerrand, Verletzung der Vena jugul. extern. Unterbindung. Es besteht durch längere Zeit eine Fistel. Beim Verbandwechsel tiefe venöse, heftige Blutungen. Die Wandung der Höhle wird callös. Daher Injection 8 proc. Chlorzinksolution. Eine Minute nach einer solchen Injection Tod. Klaffendes Venenlumen in der Cystenwand. Lungenembolie.

22. Simon[3]). Intrathoracaler Kropf. Bei 25jährigem Mann faustgrosse Cyste. Incision, Vernähen der Wunde mit der Haut, langsame Schrumpfung und Fistelbildung. Endlich unter Jod und Lapisbehandlung Heilung. Ver-

---

[1]) Wölfler, Die chirurgische Behandlung des Kropfes. III. Theil. Berlin 1891. Aug. Hirschwald.

[2]) v. Mosetig-Moorhof, Strumitis suppurativa. Tod in Folge von Lungenembolie. Wiener med. Presse. 1882. No. 38.

[3]) Simon, Beitrag zur Kenntniss der intrathoracischen Strumen. Beiträge zur klin. Chir. Bd. XXXIV.

kalkte Struma ist in die Tiefe gesunken (Thyreoptose). Nach 28 Jahren in Folge Athembeschwerden mit temporärer Aufklappung des Manubrium sterni theilweise excidirt. Exitus an Pneumonie.

III. Innere Kropffisteln.

Fall 8 gehört zum Theil auch hierher.

23. Kocher[1]). Fall von Dr. Ries l. c. Kocher. Mann mittleren Alters, eiterige Strumitis mit Cyanose, Athemnoth. Am grossen Colloidkropf Punction und Aspirirung von einem Schoppen Eiter. Bildung einer kleinen Fistel. Neuanschwellung und Cyanose; in der Nacht: Spontane Perforation in den Oesophagus. Bei Druck auf den Tumor oberhalb des Sternums entleert sich der Eiter im Strahl in den Pharynx. Allmälige Verkleinerung, verwandelt sich in einen derben Knollen.

24. Kocher (l. c.). 27jährige Frau. Strumitis. Jodinjection. Perforation in den Oesophagus. Blutig-eitriger Auswurf mit hektischen Erscheinungen. Perforationsöffnung schliesst sich sehr langsam. Dyspnoe besteht wie beim vorigen Fall noch durch lange Zeit.

25. Berger[2]). Vereiterung der Schilddrüse, Erguss des Eiters in die Trachea.

IV. Echinokokken der Schilddrüse.

26. Lieutaud[3]). 18jähriges Mädchen. Schwellung am Hals seit 10 Jahren. In letzter Zeit rasches Wachsthum, Schilddrüse sehr vergrössert. Athemnoth, plötzliche Erstickung. Section. Orangengrosser Sack mit kreisrunder, 12 mm im Durchmesser haltender scharfrandiger Fistel mit dem Tracheallumen communicirend. Aus Echinokokkenmembran bestehender Pfropf ragt in die Trachea.

27. Gooch[4]). 16jähriger Knabe. Seit langer Zeit Geschwulst am Halse, hochgradige Athemnoth. Punction entleert klare helle Flüssigkeit. Plötzlicher Tod, nachdem beim Husten eine Echinokokkuscyste mit entleert worden war. Section. Es findet sich eine federkieldicke, Drüsensubstanz, Cyste und Trachealwand durchbohrende Fistel.

28. Rullier[5]) Junge Dame. Seit zwei Jahren mässiger Kropf am Isthmus. Plötzlich Entzündungserscheinungen und Erweichung. Eröffnung mit Spitzbistouri. Es entleert sich klebriges Serum. Nach einiger Zeit in der Wunde eine weisse Blase. Sie wird mit der Pincette extrahirt und erweist

---

[1]) Kocher, Deutsche Zeitschrift f. Chir. Bd. X. S. 222.

[2]) Berger, Vereiterung der Schilddrüse und Erguss des Eiters in die Luftröhre. Medicin. Zeitung. Berlin. 1855.

[3]) Lieutaud, Ecchinococcuscyste der Schilddrüse. Histoire de l'académie royale des sciences. Paris. 1753.

[4]) Gooch, Cases and practical remarks in surgery with sketches of machines etc. Norwich. 1767.

[5]) Rullier, Dict. des scienc. médic. T. XVIII. Paris. 1817.

sich als Echinokokkusmembran. Es entsteht eine durch mehrere Monate Serum secernirende Fistel. Spontaner Verschluss.

29. Jobert de Lamballe und Nelaton[1]). 36jähriger Mann besitzt seit dem 10. Lebensjahr einen Kropf. Nach Jodtinctur Heiserkeit und scheinbare Verkleinerung. Zwei Jahre später acute Entzündung. Incision, Entleerung von Eiter, Heilung. Nach 6 Monaten erneuerte Eiterung. Bei Incision Entleerung von Echinokokkusblasen aus einer längere Zeit bestehenden Fistel.

V. Kropffisteln bei Neoplasmen.

30. Smoler[2]) (Wölfler). 31jährige Frau bemerkt im Jahre 1873 Entwicklung einer weichen Geschwulst in der Mittellinie des Halses. Punction und Jodinjection. Eine Zeitlang gutes Befinden, dann spontaner Aufbruch. Entleerung brauner Flüssigkeit, heftige Blutungen. Im Jahre 1878 exstirpirt Billroth einen Theil der Geschwulst. 1881 ist die Narbe spontan aufgebrochen, es hat sich eine blutende Fistel gebildet, Auslöffelung, Heilung für 7 Jahre. Im Jahre 1887, in der alten Narbe neuerdings eine Fistel. Exstirpation der Geschwulst durch Wölfler. Definitive Heilung.

31. Kaufmann[3]). Alter Mann, grosse inoperable maligne Struma, Operation verweigert, Arsenbehandlung. Nach zwei Jahren sieht ihn Kaufmann in gutem Zustande mit einer wenig Eiter secernirenden Fistel am Halse. Diese ist der Erfolg einer Selbstbehandlung mit heissen Kataplasmen, worauf Ausstossung grosser nekrotischer Gewebsmassen und Ausdrücken derselben durch den Pat. selbst erfolgte. Fistel median gelegen. Im Jugulum ein leicht unter der Haut verschieblicher Knoten. Ich rechne diesen Fall der Strumitis zu. Kaufmann meint, dass der Tumor eine feste Hülle gehabt hat und dadurch die Heilung möglich war.

32. Kaufmann[4]). 40jähriger Mann. Seit 20 Jahren faustgrosse Struma. Seit drei Viertel Jahren Vergrösserung und Vereiterung. An der prominentesten Stelle eine kleine Oeffnung mit Entleerung eitrig-zerfallenen Granulationsgewebes. Später Ausbildung einer grosse gangränöse Gewebsfetzen und Jauche entleerenden Fistel. Exstirpation.

33. Kaufmann (l. c.). 53jähriger Mann. Hühnereigrosser Tumor am Hals, Trachealstenose. Incision der fluctuirenden Geschwulst. Entleerung bröckeliger Massen, bald darauf Tod. Zwischen Ring- und Schildknorpel findet sich eine Perforation der zerfallenden Schilddrüse in die oberen Luftwege.

34. Kohn[5]). 35jähriger Mann. Struma parenchym. mit Sympathicus-

---

[1]) Jobert de Lamballe et Nélaton, L'Union médicale. T. I. 1847. No. 131.

[2]) Smoler, Ueber einen 27 Jahre lang beobachteten Fall von Cystadenoma papillare der Schilddrüse. Beiträge zur klin. Chir. Bd. XXXI. S. 99.

[3]) Kaufmann, Selbstbehandlung einer grossen Struma. Correspondenzbl. für Schweizer Aerzte. 1890. No. 21.

[4]) Kaufmann, Die Struma maligna. Deutsche Zeitschr. f. Chirurgie. Bd. XI u. XVI.

[5]) Kohn, Ueber Strumitis und Thyreoiditis. Allgem. Wiener medicin. Zeitung. 1885. Neue Folge.

symptomen. Im Herbst 1884 Injection von Ueberosmiumsäure. Ende April 1885 stellt sich der Patient mit bedeutend verkleinerter Struma und Fistel an der linken Halsseite vor, aus der sich serös-eitriges Secret entleerte; sie war schon einige Wochen nach der Injection entstanden. Die Grösse der Struma nimmt fortwährend ab.

Anhang.

Kohn (l. c.). 62 Jahre alte Frau kommt ins Spital mit der Angabe, dass ihr ein Knochen im Halse stecken geblieben ist; leichte Entfernung mit Schlundzange. Nach einigen Tagen Anschwellung des Halses, Fieber, blutige Sputa. Auf einmal heftige arterielle Blutung und Tod in wenigen Minuten. Section ergiebt jauchige Phlegmone der Schilddrüse und Arrosion der Arteria thyreoid. inf. sinist.

Gussenbauer [1]) beobachtete eine tödtliche Blutung aus der Arteria thyreoid. sup. infolge Durchbohrung des Oesophagus durch einen steckengebliebenen Fasanknochen, ein Fall, in dem es sich wohl um gleichzeitige Entzündungsvorgänge an der Schilddrüse gehandelt haben dürfte.

Krankengeschichten unserer Fälle.

Ich gebe, bevor wir auf Aetiologie, Pathologie und Klinik der Kropffisteln eingehen, das Wesentliche über die von uns beobachteten und operirten Fälle wieder, da ein Theil der nachfolgenden Mittheilungen auf diesem Material basirt. —

Fall 1. 29jähriges Mädchen. Geschwulst am Halse besteht seit der Geburt. Vor drei Wochen stellte sich ohne bekannte Ursache ein Schüttelfrost ein; heftiges Fieber und Bettruhe durch 8 Tage bei getrübtem Sensorium. Auf der Struma bildete sich eine handtellergrosse Blase, die sich spontan eröffnet. Der Kropf, der kindsfaustgross gewesen war, wuchs rasch bis zu Mannsfaustgrösse. Heftige Schmerzen, Athem- und Schlingbeschwerden.

Status praesens: Patientin klein, schwächlich, schlecht genährt. Intelligenz gering. Innere Organe gesund, Harn enthält etwas Albumen.

Mächtige Schwellung an der Vorderseite des Halses, diesen gleichsam wie eine 10 cm hohe Walze umgebend. Linkerseits ist die Schwellung beträchtlich grösser, als rechts. Beim Schlingact bewegt sich die Geschwulst in mässigem Grade mit. Auf der Unterlage ist sie verschieblich. Die Haut über der Struma linkerseits ist bläulich verfärbt, an einer besonders prominenten Stelle, in der Höhe des Schildknorpels, befindet sich eine reichlich Eiter secenirende Fistel mit aufgeworfenem Granulationspfropf, der bei der leisesten Berührung blutet. Mit Sonden kommt man 6 cm schief nach abwärts in die Geschwulst und in einen grösseren Hohlraum.

---

[1]) Gussenbauer, s. v. Eiselsberg, Deutsche Chirurgie. Lfg. 38. S. 170.

Operation, 1898, in Chloroformnarkose (Payr), Kocher's Kragenschnitt. Die Fistel wird mit Jodoformgazestreifen tamponirt, die äussere Kropfkapsel ist sehr verdickt und von vielen, theilweise thrombosirten Kapselvenen durchzogen. Aufsuchung und Unterbindung der Arteriae und Venae thyreoid. super. et infer. ohne besondere Schwierigkeit. Dann Enucleation des über mannsfaustgrossen Knoten, nahezu ohne Blutung; dieselbe ist sehr durch eine Art von präparatorischem Oedem, das die Loslösung der Schichten begünstigt, erleichtert. Tamponade der grossen Wundhöhle, theilweise Hautnaht, Heilung ohne jeden Zwischenfall in 6 Wochen. Bei der Spaltung des grossen Knotens zeigen sich zahlreiche kleinere Cysten (siehe Beschreibung des Präparates I). An einer Stelle in einer grossen Cyste eine 5 cm lange, 1 mm dicke, verrostete, sogenannte „Stoppnadel" von Eiter umspült innerhalb von jauchigen Gewebsfetzen.

Fall 2. 33jährige, sonst ganz gesunde Frau, machte vor einem Jahre einen septischen Abortus durch. Seit ihrer Mädchenzeit besteht an der linken Halsseite eine kugelrunde, kindsfaustgrosse, glatte Geschwulst (Cyste). Diese schwoll nun während ihrer fieberhaften Erkrankung mächtig an, es stellten sich Athem- und Schlingbeschwerden ein, blaurothe Hautverfärbung und beginnender spontaner Durchbruch zwischen beiden Köpfen des Musc. sterno-cleido-mastoideus. Daselbst Incision und Entleerung einer grossen Menge schokoladefarbigen, mit Fetzen vermengten Eiters. Rascher Rückgang der Entzündungserscheinungen. An der Durchbruchstelle entwickelte sich eine Fistel. Secret derselben hellgelb mit kleinen weissen Krümeln und zahlreichen Cholestearincrystallen. Mikroskopisch: Eiterkörperchen, Fettkörnchenzellen, Detritus, Erythrocyten und zahleiche Bakterien (Stäbchen und Kokken).

Status praesens: Innere Organe gesund, Fistel mündet zwischen Sternal- und Clavicularportion des Kopfnickers. Zwei Finger breit über dem Schlüsselbein, mit der Concavität nach aussen sehende Hautfalte in der Umgebung der leicht eingezogenen Fistel. Bei rückwärts geneigtem Kopf sieht man leichte Anschwellung über dem Jugulum, Emporsteigen einer kleinapfelgross zu schätzenden Geschwulst beim Schlingact. Die Fistelöffnung wird beim Schlingen medial und abwärts verzerrt. Bei Druck auf das Jugulum stellt sich reichlicherer Secretabfluss aus der Fistel ein. Sondirung nicht möglich. Linkerseits Lidspalte und Pupille verengt. Laryngoskopischer Befund normal. Diagnose: Dauerfistel nach vereiterter Struma.

Operation 21.5.02 (Payr). Morphin-Aethernarkose, Kocher's Kragenschnitt und Umschneidung der Fistel. Derbe, mit Trachea, den grossen Halsgefässen und Muskeln sehr fest verwachsene Geschwulst. Sie besteht aus der linken Hemisphäre und dem Isthmus. Die Fistel verläuft von der Schilddrüsengeschwulst auf der gemeinsamen Scheide der grossen Halsgefässe, umkreist diese Gebilde und zieht von dort in nach vorn concavem Bogen zur Mündungsstelle. Exstirpation der erkrankten Hemisphäre und des Fistelganges. Theilweise Tamponade, im Uebrigen Naht. Reactionsloser Verlauf, Heilung in drei Wochen.

Fall 3. 31jähriger Mann. Im Frühjahr 1901 schwerer Typhus. Am 2. April desselben Jahres wegen Typhusstrumitis incidirt. Grosser Eiterherd

in der median gelegenen, orangengrossen Kropfgeschwulst. Stark hämorrhagisch gefärbter Eiter. Die Höhle reicht 4 cm hinter das Sternum. Die Incisionswunde ist Ende April verheilt. Im Herbst 1902 plötzlich unter Schmerzen Vorwölbung knapp über dem Jugulum, spontaner Durchbruch, Fistelbildung mit Secretion dünnflüssigen Eiters.

Status praesens: Mittelgrosser, kräftig gebauter Mann, Innere Organe gesund. Am Halse, genau in der Mittellinie, 1 cm oberhalb des Jugulums eine 3 mm im Durchmesser haltende Oeffnung mit Granulationsknospe, strahlige Narben in der Umgebung, U-förmige Hautfalte, nach oben convex. Feine, median verlaufende Narbe in der Richtung nach oben. Die Sonde dringt 5 cm tief hinter das Sternum.

Fistelsecret fast klar, gelblich, serös, spärliche Cholestearincrystalle. Mikroskopisch: Eiterkörperchen, Zelldetritus, Fettkörnchenzellen, Cholestearincrystalle, Kalkkörnchen und Mikroorganismen. Beim Schlingact steigt hinter dem Jugulum ein kleinapfelgrosser harter Knoten empor und wird etwa zur Hälfte seiner Oberfläche sichtbar. Laryngoskopischer Befund normal.

Exstirpation in Morphin-Aethernarkose (Payr) am 8. 1. 03. Elliptische Umschneidung der Fistel, dann Kocher's Kragenschnitt. Abtrennung der Portio sternalis des rechten Musculus sternocleido-mastoideus vom Sternum. Musculi sternohyoidei, sternothyreoidei mit der knorpelharten, weisslich gefärbten Geschwulst verbacken, ausserordentliche Härte der Gewebe. Die Fistel wird bis zur Schilddrüse verfolgt und mündet an einer etwa 2 cm hinter dem Manubrium sterni gelegenen, ausserordentlich harten Stelle, an der Vorderwand und Unterseite der Geschwulst. Ligatur der Arteriae und Vena thyreoidea super. relativ leicht, ausserordentlich schwierig derselbe Act an der infer. Lospräparirung mit dem Messer von den grossen Halsgefässen, der Vena anonyma und der Trachea. Nervus laryng. inferior tief freigelegt. Ligatur des Isthmus rechts von der Trachea. Die retrosternal gelegene Geschwulst hatte einem mit der rechten Hemisphäre breit zusammenhängenden Mittellappen angehört, der mit jener exstirpirt wurde.

Reactionsloser Verlauf, völlige Heilung Ende Januar 1903.

Fall 4. 23 Jahre alte Frauensperson. Die Kranke giebt an, mit 15 Jahren an Abdominaltyphus und im Anschluss daran an Lungenentzündung erkrankt gewesen zu sein.

Während des Typhus schwoll ihr Hals mächtig an, sie hatte heftige Schmerzen und glaubte ersticken zu müssen. Unter kalten Umschlägen Rückgang der Erscheinungen. Vor zwei Jahren, also in ihrem 21. Lebensjahre, bekam sie vorne am Hals ein Gefühl der Spannung, Schmerzen und ein fühlbares Knacken bei den Bewegungen des Halses. Als hierauf Hautröthung und beginnender Durchbruch an einer Stelle sich zeigte, wurde ihr in einem hiesigen Krankenhaus eine Incision gemacht, nach der sich grünlicher Eiter entleerte. Die hierbei gesetzte Wunde heilte erst nach Ablauf eines halben Jahres, aber nur auf die Dauer von 2 Monaten. Kurz nach einer Entbindung erfolgte eine Spontanperforation und entleerte sich abermals reichlich Eiter. Seit dieser Zeit heilte die Wunde nicht mehr zu, und liess sich die Pat. durch die ganzen

$1^1/_2$ Jahre verbinden. Von einem Arzt, an den sie sich wandte, wurden ihr Stifte in die Fistel eingeführt, doch alles vergeblich; die Fistel wollte sich nicht schliessen.

Status praesens: Mittelgross, gracil gebaut, gut genährt; gesunde innere Organe.

An der Vorderseite des Halses, knapp über dem Jugulum in der Mittellinie eingezogene, mit typischer Hautfalte umrahmte Fistelöffnung mit Granulationsknopf (s. Textfig. 6). Mitbewegung beim Schlingact, wobei die Fistel in

Fig. 6.

Fall 4. Ansicht der „Kropffistel" von aussen.

die Tiefe und etwas nach oben gezogen wird. Sie liegt über der grössten Convexität einer citronengrossen, nahezu median gelegenen harten Geschwulst, die sich beim Schlingact deutlich hebt. Ausser dieser in der Mitte liegenden Kropfgeschwulst sieht man beim Schlingact eine beträchtlich vergrösserte rechte und normal grosse linke Hemisphäre. Etwa die Hälfte der median gelegenen Geschwulst liegt extrathoracal, und sieht man nur bei hinten übergebeugtem Kopf und gleichzeitigem Schlingen das untere Ende des Tumors auftauchen. Die in die Fistel eingeführte Sonde gelangt 2 cm weit nach rückwärts und oben. Fistelsecret dünnflüssig, gelblich und enthält grauweisse Krümel.

Operation am 3. 3. 03 (Payr). Morphin-Aether-Narkose. Kocher's Kragenschnitt, Umschneidung der Fistel und Freipräparirung dieser bis zur Kropfgeschwulst; diese ist mit den flachen Halsmuskeln äusserst fest verbacken und geht vom Isthmus aus. Das Verbindungsstück mit der rechten Hemisphäre ist breit, der Rest des Isthmus, der zur linken Hemisphäre führt, sehr schmal. Die mediane Partie ist von mächtigen Schwarten umhüllt und muss überall

scharf mit dem Messer herauspräparirt werden. Die rechten oberen und unteren Polgefässe werden unterbunden, der Recurrens isolirt, der Isthmus nach Ligatur durchtrennt, und wird nun der harte, mediane Kropfknoten mit dem Paquelin von der Trachea und seinen Adhäsionen gegen das vordere Mediastinum langsam losgetrennt. Theilweise Tamponade der Wunde mit Mikulicz-Schleier. Im Uebrigen Naht.

Die Heilung erfolgt in $3^1/_2$ Wochen durch Ausgranuliren der Höhle und verlässt Pat. Ende März das Krankenhaus.

Fall 5. 46jährige Frau besitzt seit Jugend einen kleinen Kropf. Im Januar 1902 entwickelte sich unter starken Schmerzen eine harte, nussgrosse Geschwulst im Iugulum. Es bestand zur Zeit keinerlei anderweitige Erkrankung. Im August 1902 röthete sich die Haut über dieser Geschwulst und begann sich zu erweichen; im October desselben Jahres wurde punctirt und entleerte sich dünner, gelblicher Eiter. Die nun entstandene Fistel heilte nicht zu, trotz verschiedener Aetzungen. Im Januar 1903 heilte sie für ganz kurze Zeit zu, brach aber spontan wieder auf.

Stat. praes.: Grosse, kräftig gebaute, magere Frau mit gesunden inneren Organen. Kleinfingerbreit oberhalb des Iugulum genau in der Mittellinie ist eine durch einen Granulationsknopf und die typische halbmondförmige nach oben convexe Hautfalte ausgezeichnete Fistelöffnung zu sehen (s. Textfig. 7).

Fig. 7.

Fall 5. Die Kropffistel; ihre Lage am Halse.

Zwischen Iugulum und Ringknorpel befindet sich ein etwa hühnereigrosser Tumor; beim Schlingact steigt derselbe stark in die Höhe, es erscheint aber nun ein zweiter, beinahe faustgrosser, mehr links hinter dem Ingulum sich hebender Tumor, der sich ausserordentlich hart anfühlt und bei Beendigung des Schlingactes sofort wieder verwindet. Die Fistelöffnung hebt sich beim Schlingact und wird unter das Niveau der benachbarten Haut hineingezogen.

Die durch sie eingeführte Sonde dringt 8 cm tief in der Richtung hinter das Manubrium sterni ein und passirt eine enge, sich knochenhart anfühlende Stelle. Ueber dem Manubrium sterni und dem medialen Drittel der Clavicula linkerseits ist der Percussionsschall stark gedämpft. Der zwischen Iugulum und Ringknorpel in der Mittellinie zu fühlende Tumor ist ziemlich weich und besteht aus mehreren kugeligen Gebilden.

Als die erkrankte Partie der Schilddrüse wird nach diesem Befunde die linke Hemisphäre angesehen.

Operation 24. 4. 03 in comb. Morphin-Aethertropfnarkose (Payr). Kocher's Kragenschnitt, Umschneidung der Fistelöffnung und Verfolgung des Ganges bis zum Kropfe. — Das ganze Organ wird frei präparirt. Man findet den aus vier alliirten Kropfknoten bestehenden colloiden Mittellappen und die weit über orangengrosse ganze linke Hemisphäre; die rechte Hemisphäre ist gesund. Die Muskeln sind mit dem Tumor verbacken. Unterbindung der oberen Polgefässe, dann des Isthmus. Der untere Pol ist völlig in derbe, weissgelbe Schwarten eingehüllt. Aufsuchung des Nerv. laryng. inf. weit nach abwärts zwischen Trachea und Oesophagus, Verfolgung bis zu seinem Eintritt in den Kehlkopf. Unterbindung der Art. thyreoid. inf. Erst nach Durchtrennung zahlreicher Adhäsionen lässt sich der Tumor mit Kocher's Kropfzange aus dem Thorax herausholen. Völlige Abtrennung mit dem Paquelin von der Trachea.

Ein kleiner Mikuliczschleier wird in die Wunde gelegt, die im Uebrigen durch Hautnaht geschlossen wird.

Der Verlauf war ein ungestörter. Der Gazeschleier wurde am sechsten Tage völlig entfernt. Innerhalb von $4^1/_2$ Wochen schliesst sich der vorhandene Hohlraum durch Granulationsbildung vollständig.

Fall 6. 53jährige Frau. Erst seit 10 Jahren hat sich während einer Schwangerschaft eine Struma entwickelt. Im Mai 1901 schwoll der Kropf plötzlich mächtig an, die Geschwulst war hart, schmerzhaft, verursachte Athem- und Schlingbeschwerden. Nach Anwendung von Kataplasmen brach die Geschwulst in der Mitte auf. Entleerung grosser Mengen braunen, dicken Eiters. Rückgang aller Erscheinungen. Die Kropfgeschwulst geht auf ihre frühere Grösse zurück. Fistel schliesst sich nicht mehr und entleert milchig aussehendes Secret.

Schlecht genährte, schwächliche Frau. Innere Organe gesund. Kleinapfelgrosser Kropfknoten, dessen unterer Pol gerade bis zum Jugulum reicht, steigt beim Schlingen auf und nieder, ist im Ganzen weich, nur an der Fistelöffnung fühlt man eine derbe Stelle. Die Fistelöffnung ist unmittelbar oberhalb des Jugulums.

Mit dem scharfen Löffel wurde der Fistelgang ausgekratzt und die Höhle mit Jodoformgaze tamponirt. Keine Aenderung des Zustandes.

Operation 7. 4. 02 (Assistent Dr. Hertle). Chloroformnarkose, Kragenschnitt. Rechte Schilddrüsenhälfte in schwartiges Gewebe eingebettet, sehr fest verwachsen. Ligatur des Isthmus mit Cutgutfäden nach typischer Ligatur der grossen Halsgefässe, Drain, im Uebrigen völlige Hautnaht. Die Pat. verschied einige Stunden nach der Operation plötzlich im Zimmer in einem Anfall schweren Herzcollapses.

Die Obduction ergab fettige Degeneration des Herzens, beginnendes acutes Lungenödem und Stauungsniere. Beschreibung des Präparates. Der exstirpirte Knoten zeigt eine nussgrosse, mit Eiter erfüllte, ziemlich glattwandige Höhle; die Wandung enthält in mässiger Menge eingelagert Kalksalze, im Innern findet sich Granulationsgewebe aus weisslichgelben, krümeligen Massen. Das Präparat wurde bedauerlicher Weise nicht aufbewahrt.

Makroskopische Befunde an den exstirpirten Kröpfen.

I.

Die Geschwulst ist im frischen Zustand weit über mannsfaustgross, an der Oberfläche überall glatt, gleichsam von einer einheitlichen, bindegewebigen Kapsel überzogen. Nirgends zeigen sich Adhäsionsreste. Ein Durchschnitt durch die Geschwulst ergiebt, dass es sich um eine vorwiegend parenchymatöse Struma gehandelt hat. Man sieht zahlreiche grössere und kleinere cystische Hohlräume, von denen einzelne bis wallnussgross sind, im Uebrigen aber ein dunkelbraunes, ziemlich gleichmässig gefärbtes, körniges Parenchym, wie es der normalen Schilddrüse zukommt und nur an ganz vereinzelten Stellen glasig aussehende Knoten, Stellen, an denen eine colloide Umwandlung des Drüsenparenchyms stattgefunden hat. Die cystischen Hohlräume in der Geschwulst verhalten sich sehr verschieden. Die kleineren, ja selbst bis haselnussgrossen sind sämmtlich mit einer völlig glatten Innenfläche ausgestattet, und kann man an den verschiedenen Stellen die innerste Wandbekleidung der Cyste mit einer Pincette fassen und wegziehen. Diese Cysten haben ziemlich regelmässige Begrenzung, und sind auch im Durchschnitt ihre Lumina annähernd kreisförmig oder elliptisch. Dann sind aber ein paar Cystenräume vorhanden, die durch feine Gänge miteinander communiciren, die einer solchen glatten Wandbekleidung entbehren, deren Wand wie zernagt und zerfressen aussieht und in derem Inneren eine coagulirte, aus Fibrin und Eiter bestehende Masse sich befindet, während die oben geschilderten Cysten eine klare, gelbliche Flüssigkeit enthalten.

Diese Verhältnisse treffen insbesondere für eine beinahe wallnussgrosse Cyste zu, die eine sehr bedeutende Längsausdehnung besitzt (nahezu 6 cm), und in der ich beim Durchschneiden der frischen Präparate zu meiner grössten Ueberraschung eine gewaltige, dicke Sticknadel von etwa 5 cm Länge mit einem dicken Oehre vorfand. Die Nadel war mit ihrem spitzen Ende

Fig. 1.

Fall I. Der exstirpirte Kropf; bei a die ligirte Fistel.

Fig. 2.

Fall I. Durchschnitt durch den entzündeten Kropf.

in die Wandung dieses cystischen Hohlraumes fest eingespiesst (siehe Textfiguren 1—3).

Fig. 3.

Fall I. Verhältniss der vereiterten Cyste b zur Nachbarschaft.

II.

Man sieht eine über hühnereigrosse, an der Oberfläche ziemlich glatte Geschwulst, die nur stellenweise noch deutlich den Bau der Schilddrüse zeigt, an anderen Stellen aber ist sie in eine harte, derbe, weissgelbliche, fibröse Masse verwandelt ist, an der keine Vascularisation mehr zu sehen ist. Die Wandung selbst ist verschieden dick, an den dicksten Stellen bis $1^1/_3$ cm. In ihrem Innern birgt die Geschwulst einen wallnussgrossen Hohlraum, der an manchen Stellen glattwandig begrenzt erscheint, an anderen wieder warzige, papilläre Excrescenzen trägt. Der Hohlraum ist zum Theil mit einer eigenthümlichen schmierigen braun-röthlichen Masse erfüllt, die sich mit der Pincette herausheben lässt und offenbar hämorrhagisches, geronnenes, eitriges Exsudat darstellt. An mehreren Stellen im Innern finden sich Kalkplatten und Krümel (s. Textfig. 4).

Der Fistelgang ist in seiner ganzen Länge erhalten und mündet in das obere Polende der Kropfgeschwulst. Sein Lumen ist für eine ziemlich dicke Sonde durchgängig; seine Wand mit Granulationsgewebe ausgekleidet, in der Peripherie ein Stück epidermisirt. Nach der Präparation wurde er bedauerlicher Weise vom Präparate abgerissen (s. Textfig. 5).

III.

Die Geschwulst ist ungefähr citronengross. Man kann zwei Abschnitte unterscheiden. Einen, der in allen Punkten einer strumös erkrankten Schilddrüse gleicht; die Gefässversorgung, die zarte Bindegewebskapsel, die glatte, von einigen Höckern unterbrochene Oberfläche u. s. w.

Fig. 4.

Fall II. Die vereiterte retrosternale Kropfcyste geschlossen und eröffnet, a u. b, bei c Einmündung der Fistel.

Fig. 5.

Fall II. Die Fistel; a äusseres Ende derselben.

Der zweite Abschnitt besteht aus einem, diesem parenchymatösen Kropf aufgesetzten, fibrösen, äusserst derben Abschnitt, der dem Istmustheil angehört und der Trachea äusserst fest aufsass. Der Blutung halber, und um Infection durch Eröffnung des supponirten Krankheitsherdes zu vermeiden, wurde dieser Theil mit dem Paquelin, wie auch in mehreren anderen Fällen von der Trachea abgelöst, und sieht man an der Hinterseite den ziemlich ausgedehnten Brandschorf (s. Fig. 1, Tafel I).

Der Durchschnitt dieses Knotens (s. Fig. 2, Taf. I) ergab eine Ueberraschung. Es handelte sich diesmal nicht, wie ich vermuthete, wiederum um eine verkalkte Kropfcyste mit einem grossen Hohlraum, sondern um eine fibröse derbe, gelbe Masse, die in ihrem Inneren einen kleinen, kaum bohnengrossen Hohlraum darbot.

In diesem Hohlraum befindet sich etwas Granulationsgewebe, ferner ein Gewebe, welches normalem Schilddrüsengewebe äusserst ähnlich sieht und mitten in diesem Granulationsgewebe liegen 4—5 knochenartige Stückchen, welche sehr verschiedenartig geformt sind, mehrere scharfe Spitzen zeigen und offenbar als Kalkeinlagerungen in das Gewebe aufzufassen sind. Das fibröse Gewebe in der Umgebung des kleinen Eiterherdes und Granulationsgewebes ist eigenthümlich concentrisch geschichtet, als ob sich ein grösserer Hohlraum durch Umwandlung des ihn auskleidenden Granulationsgewebes von innen her allmälig verkleinert und dadurch diese jahresringartigen Streifungen zu Stande gebracht hätte.

In der Nähe dieser kleinen Höhle befinden sich 2—3 sehr schöne, isolirte, durch Bindegewebskapseln scharf gegen die Nachbarschaft geschiedene Parenchymknoten, während in der Umgebung derselben sich das röthlichbraune typische Gewebe normaler Schilddrüse findet.

Es hat sich also in der strumös vergrösserten Hemisphäre um die Vereiterung eines Knotens gehandelt. Es ist dadurch ein Hohlraum entstanden, in welchem sich Granulationsgewebe gebildet hat, Kalksalze sich niedergeschlagen haben und der durch bindegewebige Schrumpfung sich allmälig verkleinerte (Struma fibrosa. Orth [1]).

Er ist durch die Fistel stets in directer Verbindung mit der Körperoberfläche gestanden, und hat dieser Herd derselben den Schluss nicht erlaubt.

IV.

Die exstirpirte Kropfgeschwulst ist übercitronengross. Die Oberfläche auf der Vorderseite glatt, ziemlich typisch, das Ansehen einer vergrösserten Schilddrüse darbietend, nur dadurch auffallend, dass die bindegewebige Kapsel bedeutend verdickt ist. Die Hinterseite weist schwere Veränderungen auf. Man sieht daselbst eine dicke, callöse Narbenmasse, mit der die Hemisphäre mit der Trachea an ihrer seitlichen Fläche verbacken war, ferner ein ziemlich grosses, mit dem Paquelin verschorftes Feld, das dem durchgetrennten Isthmus entspricht. Einige Prominenzen und Höcker deuten aber auch hier noch einen ehemaligen Colloidkropf an (s. Fig. 3a, Taf. I).

Die Fistel, die in toto mitextirpirt wurde, ist eine etwa $2^1/_2$ cm lange Röhrenfistel, an der ein elliptisches, die äussere Fistelöffnung enthaltendes Hautstück hängt. Sie führt in der Richtung nach aufwärts zur Vorder- und Aussenseite der früher angedeuteten, derben, fibrösen Masse und senkt sich etwas von unten her nahe der Seitenkante an einer Stelle, die durch die Anwesenheit von ziemlich reichlichem Granulationsgewebe ausgezeichnet ist, in die Tiefe des Organs.

Am Durchschnitt durch das Präparat (s. Fig. 4, Taf. II) sieht man folgende Verhältnisse: Man kann deutlich zwei ganz getrennte Gewebsstücke unterscheiden, ein derbes fibröses, wieder lamellösen Bau zeigendes, das auch einen etwa bohnengrossen Hohlraum beherbergt, zu dem von aussen her die

[1]) Orth, Lehrbuch der speciellen pathologischen Anatomie. Berlin. 1887.

Fistel zieht, und einen parenchymatösen, die typische braunrothe Farbe des Schilddrüsengewebes zeigenden fast kreisrunden Knoten. Die kleinere Höhle weist folgende Eigenthümlichkeiten auf:

Man sieht in der Mitte der weisslichgelben, derben, fibrösen Masse eine etwa je $^1/_2$ cm tiefe Einsenkung mit unregelmässig gestalteten, zerfressenen Rändern, in deren Grund sich gelblichrothes Granulationsgewebe findet und in deren Umgebung sich besonders reichliche Vascularisation zeigt. In der Tiefe dieser kleinen Höhle zeigen sich wiederum sehr schöne, sternartige, plättchenartige und mannigfaltige andere Formen zeigende knochenähnliche Stückchen, die als mit Kalksalzen vollkommen imprägnirte Gewebssequester aufzufassen sind.

Auf der einen Seite des Durchschnittes ist die durch die Höhle verursachte Vertiefung der Schnittfläche mit der Fistel in Verbindung, und gelangt man von aussen mit einer Knopfsonde, auf die sich wie rauhe Knochen anfühlenden Kalkplättchen. Ein Schnitt durch das lamellöse, um die centrale Höhle eingelagerte bindegewebige Callusgewebe lässt ein deutliches Knirschen hören, als Beweis dessen, dass auch in der Wandung reichlich Kalksalze abgelagert sind. Auch in diesem Falle hat es sich nicht um die Vereiterung einer primären Kropfcyste, sondern um die eines Knotens gehandelt und ist die ursprünglich vorhandene Abscesshöhle durch concentrische Schrumpfung des sich bildenden fibrösen Narbengewebes auf das jetzige Lumen reducirt.

Die Anzahl der knochenartigen Stückchen im Inneren der Höhle ist in diesen Fällen eine ziemtich bedeutende. Es macht den Anschein, als ob sie beim Schrumpfungsprocess der Höhle von der Wand losgelöst wurden und im Centrum sich aufstauten.

V.

Dieser Fall besitzt eine gewisse Aehnlichkeit mit Fall II, obwohl alle Verhältnisse viel grösser und deutlicher ausgeprägt sind. Man sieht einen im frischen Zustand faustgrossen Tumor von einer dicken bindegewebigen Hülle überzogen, der nirgends die characteristische Gefässvertheilung der Schilddrüse erkennen lässt. Nur durch die grobanatomische Form ist er als zu ihr gehörig zu erkennen. Man sieht die Reste zahlreicher und sehr fester Adhäsionen und die Stümpfe der unterbundenen grossen Schilddrüsengefässe. An diesen grossen Hauptknoten schliessen sich drei bis vier kleinere, auf dem Durchschnitt deutlich colloide Knoten an, mit zarter Kropfkapsel und deutlicher Gefässvertheilung an der Oberfläche. Der Zusammenhang zwischen der grossen Hauptgeschwulst und diesen kleinen Knoten ist ein ziemlich inniger, jedoch nur bindegewebiger (s Fig. 5a, Taf. II).

Einige andere derartige Knoten, die als alliirte Nebenkröpfe zu bezeichnen sind, da sie nur durch grosse, dünne Bindegewebstiele mit der Hauptmasse der Hemisphäre zusammenhängen, haben sich beim Act des Ausschälens der Geschwulst vom Mutterboden losgelöst und liegen dem Präparate bei. Beim Durchschneiden der Geschwulst fällt sofort die knorpelige Härte der Wandung auf und sieht man, dass es sich um einen einheitlichen über hühnereigrossen

Hohlraum handelt, der überall von einer $1^1/_2$ cm dicken Wandung eingeschlossen ist. Diese bietet ein derbes, fibröses Gewebe dar, in dem sich ein lamellöser Bau zeigt, und das durch alte Blutungen pigmentirt erscheint. Wenn man an dieser Hülle von aussen nach innen vordringt, gewahrt man eine nahezu die ganze Cyste umkreisende Lage von Kalksalzeinlagerungen, die sich beim Schneiden durch Knirschen, beim Befühlen durch ihre Härte kund geben. Nur an einer einzigen Stelle sieht man an der Cystenwand ganz deutlich einen Rest von Kropfgewebe. An anderen Stellen ist die Höhle mit einem dicken Belag von hämorrhagisch aussehendem Granulationsgewebe bedeckt und wieder an anderen Stellen bilden verkäst aussehende Massen von coagulirtem Cysteninhalt die Bekleidung der Wandung, die nach Wegnahme dieses Belages eine eigenthümlich glatte Beschaffenheit zeigt. An wieder anderen Stellen ist die Innenwand der Cyste jedoch sehr buchtig und zeigt verschiedene Vertiefungen und Erhebungen von mannigfaltiger Ausdehnung. Wenn man durch diese verschiedenen Lagen auf die Wand von der Hohlraumseite her dringt, kommt man auf eine knorpelfeste fibröse Masse, die sich nur mit Mühe mit dem Messer schneiden lässt, jene Schicht, die der, die Kalksalze enthaltenden unmittelbar anliegt. Die äusseren Schichten sind dann wieder weicher. Bei Besichtigung dieser Verhältnisse wird sofort klar, warum eine solche Cyste nicht spontan ausheilen kann, indem der Wandung die Fähigkeit des Zusammenziehens fehlt (s. Fig. 6, Taf. II).

In unmittelbarer Nachbarschaft der Cyste befindet sich ein gelblich aussehender parenchymatöser Knoten.

Die Lage am Halse der Pat. war derartig, dass die accessorischen Knoten nach aufwärts gegen das Zungenbein zu sassen, während der fibröse Cystenbalg sich gegen das Mediastinum hinter das Sternum und die Clavicula senkte.

Die mitextirpirte Fistel ist etwa $2^1/_4$ cm lang und für eine feine Sonde durchgängig.

Die Aetiologie der Kropffisteln.

Die Aetiologie der verschiedenen Formen von Kropffisteln ist eine recht mannigfaltige; man kann jedoch sagen, dass die überwiegende Mehrzahl nach Strumitiden beobachtet werden; nur eine relativ geringe Zahl verdankt ihren Ursprung acuten oder chronisch entzündlichen Erkrankungen der vorher nicht pathologisch veränderten Schilddrüse, der Ansiedelung eines Parasiten in dem Organe oder endlich verschiedenen Formen von Neoplasmen.

Es ergiebt sich somit als allgemeines Gesetz, dass alle jene Ursachen, die im Stande sind, Strumitis zu erzeugen, auch mit der Entstehung von Kropffisteln aufs innigste zusammenhängen.

Die wichtigsten Ursachen der Kropffistelbildung sind:

1. Das Trauma. In seltenen Fällen sind es zufällige Verletzungen des Kropfes durch Stich-, Schnitt- oder Schussverletzung. Mir ist ein Fall bekannt, wo nach einer Stichverletzung einer alten Cyste eine durch lange Zeit bestehende Fistel entstand, durch die, wie sich der Besitzer ausdrückte, der Kropf langsam „ausgeronnen" ist.

Die stumpfen Verletzungen können Strumitis erzeugen, wie mehrfach bekannt geworden ist, Schöninger[1]), Ris[2]), Eulenburg[3]) u. A., und dadurch in der Aetiologie der Kropffistel eine Rolle spielen. In den seltenen Fällen, wo unter Einwirkung eines Traumas eine Kropfcyste mit ihrer äusseren Bedeckung platzt, kann auch ohne consekutive Entzündung eine länger bestehende Kommunikation mit der Körperoberfläche zu Stande kommen.

Das Hauptkontingent der Traumen für das Zustandekommen von Kropffisteln stellen die operativen Eingriffe dar. Wir erinnern dabei nur an die Punktion mit nachfolgender Jodinjection, die Spaltung der Kropfcysten mit nachfolgender Tamponade, Drainage, endlich an die Elektrolyse.

Bei starrwandigen Cysten mit Kalkeinlagerungen, bei secundär im Balge auftretenden Entzündungen in Folge von Mikrobeninvasion oder unter dem Einfluss des eingespritzten chemischreizenden Mittels kann es zu fistulösem Durchbruche kommen; die so entstandenen Fisteln persistiren je nach den im Kropfknoten oder der Cyste vorhandenen krankhaften Veränderungen Monate bis Jahre; es giebt Verhältnisse, die den Schluss der einmal entstandenen Fistel ohne Kunsthilfe nie zu Stande kommen lassen. Ganz dasselbe gilt für die Spaltung der Cysten mit oder ohne Einnähung in die Haut und Drainage.

2. Das Eindringen von Fremdkörpern in eine Schilddrüse oder einen schon vorhandenen Kropf stellt ein seltenes Ereigniss dar.

Der vorhandene Fremdkörper als solcher wirkt, wenn er nicht

---

[1]) Schöninger, Fälle von Schilddrüsenentzündung. Schmidt's Jahrbuch der gesammten Medicin. Vol. XXXIV. S. 383.

[2]) Ris, c. bei Kohn, s. d.

[3]) Eulenburg, Anatom.-patholog. Untersuchungen über die Schilddrüse. Archiv des Vereines f. gemeinschaftl. Arbeiten. 1860. Bd. IV.

als solcher das Gewebe schädigende Eigenschaften besitzt, kaum schwer entzündungserregend auf seine Umgebung; gewöhnlich aber handelt es sich um gleichzeitig zu Stande kommende Infectionen und verhütet dann die Anwesenheit des inficirten Fremdkörpers im entzündeten Gewebe die Spontanheilung der Durchbruchstelle.

Unser Fall 1, sowie eine interessante, von Bottini l. c. mitgetheilte Beobachtung sind Paradigmen für dieses Vorkommen.

3. Die vielleicht am häufigsten beobachtete Aetiologie für Fistelbildungen an Kröpfen ist die

Strumitis.

Relativ selten in der als idiopathisch bezeichneten Form, die vielleicht auf Toxinwirkungen zurückgeführt werden kann, viel häufiger bei der metastatischen Form.

In der Mehrzahl der Fälle lässt sich eine Infectionskrankheit oder das Vorhandensein eines lokalen infectiösen Processes mit der Entstehung der Entzündungserscheinungen an der Schilddrüse in Zusammenhang bringen.

Es sei nur kurz an den Puerperalprocess, die Pneumonie, den Typhus, den Gelenkrheumatismus, Scarlatina, Variola, Diphtherie und Malaria erinnert.

Die Fistel entsteht entweder durch spontanen Durchbruch eines im Kropf oder in der Schilddrüse gelegenen Eiterherdes, oder sie bleibt nach der kunstgerechten Eröffnung desselben bestehen.

Vereiternde Knoten in Colloidkröpfen, intraparenchymatöse Abscesse, sowie vor Allem in Suppuration gerathene Cysten sind die anatomischen Grundlagen für diese Fistelbildungen.

Während jedoch eine grosse Zahl von Perforationen und Incisionen spontan und ohne besondere Schwierigkeiten zur Heilung kommt, giebt es bestimmte, gewöhnlich pathologisch-anatomisch scharf aufzuklärende Verhältnisse, die den Schluss der einmal vorhandenen Kommunikation des Krankheitsherdes mit der Körperoberfläche nicht zu Stande kommen lassen.

Während also die Perforation als solche ein ziemlich bedeutungsloses Ereigniss ist, das gewöhnlich nur von sehr begrenzter

Dauer ist, verleiht die Bildung der Dauerfistel dem Krankheitsbilde einen besonderen Charakter.

Das Vorhandensein von Gewebsnekrosen, grossen Kalkkonkrementen bis zur völligen Petrifikation kann subacut verlaufende Entzündungsvorgänge begünstigen, wenngleich es zum Zustandekommen des Durchbruches der Thätigkeit von auf hämatogenem Wege (vielleicht manchmal von den benachbarten oberen Luftwegen) in die Schilddrüse gelangten Mikroorganismen bedarf. Jedenfalls stellen jene genannten regressiven Gewebsveränderungen wichtige und wissenswerthe Dispositionen dar. Man beobachtet bei verkalkten Kropfknoten und Cysten, bei Strumen mit nekrobiotischen Gewebsbezirken besonders häufig Fistelbildung.

4. Hier sind der Vollständigkeit halber noch zu erwähnen die nach manchen modernen operativen Eingriffen am Kropfe zurückbleibenden Fisteln.

Wenn es sich z. B. um eine intraglanduläre Ausschälung von Knoten oder Enukleation von Cysten handelt, und artificiell erzeugte Gewebsnekrosen oder durch unreine Ligaturfäden und -Nähte Implantationsinfektionen das Operationsgebiet im Kropfe in einen chronisch entzündlichen Zustand versetzen und als inficirte Fremdkörper den Schluss der Operationswunde vereiteln, so sind dies zweifellos in der Theorie Kropffisteln und gehören dieselben geradeso zu den postoperativen, wie die nach Cystenspaltung zurückbleibenden, wenngleich die Ursache und praktische Bedeutung eine wesentlich andere ist.

5. Die chronischen Mykosen der Schilddrüse können, wie wir noch etwas genauer an der Hand der dabei zu erhebenden anatomischen Befunde schildern werden, ebenfalls gewisse Formen von „specifischen“ Kropffisteln erzeugen.

6. Operativ eröffnete oder durch sekundäre Entzündungsprocesse vereiternde, verkalkte Ecchinokokkussäcke der Schilddrüse verhalten sich bisweilen ganz ähnlich, wie alte Kropfcysten. Bei ihnen beobachtet man insbesonders interessante „innere“ Fistelbildungen.

7. Endlich können in seltenen Fällen durch Neoplasmen der Schilddrüse Fistelbildungen, die bisweilen dem ganzen Krankheitsbilde ein eigenthümliches Gepräge verleihen, auftreten.

Pathologische Anatomie[1]).

Wenn wir vorerst von den Schilddrüsenfisteln absehen nnd bei den echten Kropffisteln bleiben, so haben wir zwei Haupttypen an den zu diesen Fisteln gehörigen Strumen zu unterscheiden:

1. die Cysten;
2. die colloiden und parenchymatösen Kropfformen.

Das Hauptcontingent für die beobachteten Fälle von Dauerfisteln an Kröpfen liefern zweifellos die Cysten. Es ist seit längerer Zeit bekannt [Kocher[6]), Lebert[7]) u. A.], dass sich in Cysten wegen der schlechteren, in ihrer Wandung bestehenden Ernährungsverhältnisse leichter Entzündungsprocesse einstellen, als bei anderen Formen.

Die Cysten, die wir nun zur Untersuchung bekommen oder über deren Befund wir genaue Mittheilungen von anderen Beobachtern erhalten, bieten meist folgende Verhältnisse dar:

Es handelt sich entweder um eine grössere Solitärcyste, was entschieden das häufigere ist, oder um einen colloiden Kropf, mit multiplen, in ihm enthaltenen cystischen Hohlräumen. In den meisten Fällen war nahezu die ganze betreffende Hemisphäre in eine Cyste verwandelt und waren ausserdem noch kleinere schalenartige Partien von Schilddrüsengewebe vorhanden. Ihre Wand ist gewöhnlich sehr dick, in einem unserer Fälle über $1^1/_2$ cm;

---

[1]) Anmerkung. Die Aetiologie der Strumitis und Thyreoiditis ist von zahlreichen Untersuchern mit allen modernen Hilfsmitteln der Bacteriologie erforscht worden und sind sehr beachtenswerthe Resultate zu Tage gefördert worden [Tavel[2]) und Lanz[3]) u. A.]

Aber die rein morphologischen Verhältnisse bei der Strumitis sind viel weniger eingehend studirt worden; im acuten Stadium von Roger[4]) und Garnier[5]); im chronischen Stadium, sowie in ihren Ausgängen ist bei den verschiedenen Strumitisformen noch mancher bis jetzt wenig beachtete Befund zu erheben; die wegen Fistelbildung von uns ausgeführten Strumectomieen ergaben ein interessantes Material für diese Fragen.

[2]) Tavel, Ueber die Aetiologie der Strumitis. Ein Beitrag zur Lehre von den haematogenen Infectionen. Basel, Sallmann. 1892.

[3]) Lanz u. Lüscher, Eine Beobachtung von Pyocyaneusstrumitis. Corresponnenzblatt f. Schweizer Aerzte. XXVIII. 1898.

[4]) Roger u. Garnier, De la glande thyroide dans les maladies infecteuses. Présse méd. 1899. 31.

[5]) Garnier u. Roger, Experimentelle Untersuchungen über die Infectionen der Schilddrüse. Presse méd. No. 63. 1900.

[6]) Kocher, Deutsche Zeitschr. f. Chirurgie. l. c.

[7]) Lebert, Krankheiten der Schilddrüse. Breslau. 1862.

sie besteht aus sehr derbem, fibrösen, oft eigenthümlich regelmässig in Lamellen angeordneten Bindegewebe; wir können an der Wandung sehr häufig drei Schichten unterscheiden: 1. eine äussere, gleichmässige, nur an der Oberfläche stärker vascularisirte, im übrigen aber aus gefässarmen, weisslich gelben, schwartigem Gewebe bestehend; 2. eine etwas weichere, bräunlich gefärbte Mittelschichte, die gewöhnlich recht stark pigmentirt ist, und 3. eine innere, die sich dadurch auszeichnet, dass sie noch derber und härter, als die äussere ist und gewöhnlich auf weite Strecken hin, manchmal in ihrer ganzen Ausdehnung, reichlich mit Kalksalzen imprägnirt ist (s. Fig. 6, Taf. II).

Die innere Wandung dieser cystischen Hohlräume ist sehr verschieden gestaltet. Manchmal sind es völlig glatte, von einem sehr derben Fasergewebe gebildete Wandungen, die man immer erst zu sehen bekommt, wenn man den später zu besprechenden Inhalt aus dem Hohlraum theilweise entfernt. In anderen Fällen sind Reste von Schilddrüsengewebe in mehr minder grosser Ausdehnung im Inneren vorhanden und springen oft in Form papillärer oder pilzförmiger Erhebungen in das Cystenlumen vor, da und dort tiefe Recessus bildend, in denen der schmierige fest haftende Inhalt eingenistet erscheint.

In jenen ganz glatten, gleichsam differenzirten, innersten Lagen der Cysten beobachtet man selten die Anwesenheit von Granulationsgewebe; an anderen Stellen aber, wo das Gewebe lockerer ist, sieht man nicht selten grosse Mengen von grauröthlichem Granulationsgewebe; besonders reichlich ist dies aber dort entwickelt, wo grosse Mengen von Schilddrüsenparenchym die Wandung des Hohlraums bilden; diese Partien zeichnen sich sofort durch ihre dunkelbraunrothe Farbe von den fibrösen aus und sieht man an, durch solche Stellen gelegten, Schnitten das gewöhnlich von Blutungen reichlich durchsetzte Drüsenparenchym vom eigentlichen Cystenhohlraum und der derben fibrösen Nachbarschaft durch eine in ihrer Mächtigkeit verschiedene Lage von Granulationsgewebe getrennt. Dieser Unterschied in der Mächtigkeit des vorhandenen Granulationsgewebes kommt daher, dass das sehr blutgefässreiche Schilddrüsenparenchym sehr leicht dasselbe producirt, während das sklerotische, harte, wenig vascularisirte, fibröse Gewebe dazu ungeeignet erscheint.

Nicht selten beobachtet man, dass das noch vorhandene Schilddrüsenparenchym auf eine Strecke weit wie eine dünne comprimirte Schale die Cystenwand begleitet, und innerhalb der derben, fibrösen, durch Kalksalzeinlagerungen ausgezeichneten Schichte liegt, vom Hohlraume durch jene erwähnte Lage von Granulationsgewebe getrennt. In jenen Fällen, in denen in einem grossen Colloidkropf eine oder mehrere Cysten vereitern, sieht man nicht selten ausgedehnte Kalkablagerungen ausbleiben, wohl aber eine Art von Sequestrationsprocess der Cystenwand, indem sich dieselbe von dem umgebenden Kropfgewebe völlig oder zum Theil loslöst und manchmal aus dem Kropf wie ein dicker Atherombeutel herausgezogen werden kann. An jenen Stellen, wo die Fistel einmündet, ist allerdings das die Cyste umgebende Gewebe ausserordentlich derb und fest, und lässt sich von dem übrigen Kropfparenchym absolut nicht trennen. Manchmal kommt es auch in Cysten zur Bildung von Kalkconcrementen, nämlich dadurch, dass sich Kalk an der Innenwand ablagert und allmälig abgebröckelt wird, so dass sich dem Detritus Kalkkrümelchen beimengen, die sich allmälig zu einem festen Concremente verdichten und steinartige Bildungen bei langem Bestehen darstellen können. In mehreren Fällen sind solche Concremente von ganz gewaltiger Grösse gefunden worden und liegen sie dann nicht selten frei in der Höhle. In anderen Fällen handelt es sich um Loslösung grösserer petrificirter Partien aus der Cystenwand und dem umgebenden Schilddrüsengewebe[1]). Solche Körper haben in früherer Zeit den Glauben erweckt, dass es sich regelmässig um Verknöcherung des Schilddrüsengewebes handelt, und wurden jene Fälle als Struma ossea bezeichnet. Ohne diese Möglichkeit leugnen zu wollen, möchte ich doch nach dem vorliegenden Materiale behaupten, dass es sich dabei in der Mehrzahl der Fälle um ausgedehnte Petrificationen und Verkalkungen, nicht aber um echte Knochenbildung handelt.

Endlich ist noch zu erwähnen, dass jene papillären oder pilzförmigen Drüsenparenchymzapfen, die man bisweilen in das Lumen vorragend findet, sich necrotisirend abstossen können und als Ge-

[1]) Man hat selbst mehrfache durch Druck und Reibung facettirte Concremente gesehen (Tavel[2]).

[2]) Tavel, Aetiologie der Strumitis. S. 69.

webssequester oft von sehr bedeutender Ausdehnung im faulenden Zustand sich lange Zeit im Cystenraum befinden können und dann eine wesentliche Rolle für das Bestehen einer Dauerfistel spielen.

Endlich stossen sich auch grössere und kleinere Fetzen von der fibrösen Cystenwand von selbst ab und gelangen dann bisweilen als macerirte, oft noch kalkhaltige Fetzen mit stinkendem Eiter gemengt in das Fistellumen und an die Körperoberfläche.

Der Inhalt der Cysten unterscheidet sich in manchen Punkten von jenem der vereiterten Colloidknoten; darum sei er auch an dieser Stelle gesondert mit einigen Worten besprochen.

In den meisten Fällen sieht man nach Eröffnung der Cyste eine merkwürdige, graugelblich gefärbte, wie der Inhalt verkäster tuberculöser Lymphdrüsen aussehende Masse; dieselbe haftet der Innenfläche fest an, ist oft äusserst übelriechend und lässt manchmal grosse Kalkpartikelchen und Gewebspartien von der im Uebrigen einen feinen Brei darstellenden Hauptmasse absondern. Nach dessen Entfernung überblickt man erst die Verhältnisse der Cystenwand, entdeckt das Vorhandensein von Parenchym an dieser u. s. w. Besonders an jenen Stellen, wo sich im Inneren der Cyste Granulationsgewebe befindet, ist er in dessen lockeren Lagen wie eingesprengt und kann nur unter Mitnahme desselben mit einem Löffelchen entfernt werden (s. Fig. 6, Taf. II).

Er enthält ferner manchmal citronengelbe bis bräunlichrothe Partien, Reste von Blut und Blutpigment. In anderen Fällen findet man bisweilen haut- und klumpenartige Fibringerinnsel im Innern des Hohlraumes vor.

Wir kommen nun zu jenen Befunden, wo sich in einer Colloidstruma die Vereiterung eines Knotens eingestellt hat und sind dieselben von jenen an den vereiterten Cysten sehr verschieden.

Vor Allem möchte ich hervorheben, dass man sich vorerst an dem exstirpirten Kropf ein übersichtliches Bild dadurch verschaffen muss, dass man einen Durchschnitt durch die ganze exstirpirte Hemisphäre anlegt, um das Verhalten des Entzündungsherdes zum übrigen Schilddrüsengewebe kennen zu lernen (siehe Fig. 4, Taf. II).

Da wird man gewöhnlich dahin informirt, dass es sich um einen einzigen grösseren oder kleineren vereiterten Knoten handelt,

der jedoch gegen das übrige Parenchym der Drüse ziemlich scharf abgesetzt erscheint, wenigstens gilt dies für viele Fälle.

Die übrigen noch vorhandenen Knoten treten umso schärfer hervor; dies ist besonders dann deutlich, wenn sich in der Umgebung eines solchen Entzündungsherdes in schwartigem Gewebe ein isolirter, an seiner dunkelbraunrothen Farbe von dem weisslichgelben Narbengewebe sehr abstechender isolirter Knoten befindet. Bei genauer Besichtigung der Präparate sieht man, dass die Entzündung von dem einen Herd aus auf das Bindegewebsgerüst der Drüse übergreift und dass die interalveolären grösseren Bindegewebssepta in weiter Umgebung vom entzündeten Knoten noch stark verbreitert und durch ihren schnigen Glanz, und die weisse Farbe deutlich erkennbar sind; bei Cysten konnten wir, wenn es sich um grössere intacte Partien von Schilddrüsengewebe neben der vorhandenen Cyste handelte, uns nicht von diesem Verhalten überzeugen. Das ist ja auch begreiflich, wenn man bedenkt, wie viel besser der präformirte Cystensack gegen das übrige Organ abgeschlossen erscheint.

Der vereiterte Knoten ist gewöhnlich am Durchschnitt durch seine weisslichgelbe Farbe zu erkennen; er stellt eine rundliche Fläche mit einem durch dunklere Färbung auffallenden Centrum dar; in diesem befindet sich in wechselnder Menge Granulationsgewebe, das den vorhandenen Hohlraum, wenn er klein ist, ganz erfüllt, sonst aber seine Wandung bekleidet (s. Fig. 2 u. 4, Taf. I u. II).

Die Wandungsschichten dieses Hohlraumes sind meist noch viel dicker, als die Cystenwandungen und sind, worauf ich hinweisen möchte, fast immer concentrisch geschichtet. Bisweilen sieht man grössere Gefässlumina auf der Schnittfläche. Diese Schichtung rührt wohl daher, dass ein vorerst vorhandener, ziemlich grosser Hohlraum sich durch Umwandlung von Granulationsgewebe in Narbengewebe verkleinert. Manchmal sind 6—8—10 concentrische, ziemlich genau von einander geschiedene Lagen in solch einem Knoten zu unterscheiden. Es ist dies der Zustand des durch entzündliche Gewebsneubildung entstandenen Faserkropfes (struma fibrosa) Orth l. c.

Am interessantesten ist der Hohlraum selbst. Die Innen-

wandung ist niemals auf grössere Strecken glatt, wie bei alten Cysten, sondern stets unregelmässig von Resten von Schilddrüsenparenchym und vor allem von Granulationsgewebe bekleidet; bei spärlicher Entwicklung desselben kann auch bloss ein ganz regelmässig begrenzter Hohlraum in dem Narbengewebe vorhanden sein. Der Inhalt besteht, das möchte ich geradezu als Typus anführen, fast immer aus etwas spärlichem Detritus und Kalkplättchen, die sehr mannigfaltige Formen zeigen, spiess- und sternförmig, Blättchen darstellen u. s. w. Diese Kalkkörper sind ausserordentlich hart, schauen auf den ersten Blick wie kleine corticale Knochensequester aus und haben wohl solche grössere Gebilde, die Veranlassung dazu gegeben, dass manche derartige Befunde als Struma ossea gedeutet wurden. In verdünnten Mineralsäuren, z. B. Salzsäure, zeigt sich eine langsame aber deutlich sichtbare Gasentwickelung.

Bei genauerer Besichtigung der gelblichen, fibrösen Partien in der Umgebung des Hohlraumes sieht man noch blassgelbe, bis blassbräunliche, manchmal rhombenförmig aussehende Felder; es handelt sich da um Reste von Drüsenparenchym, das durch die mächtig verdickten und entzündlich infiltrirt gewesenen, jetzt sclerotisch geschrumpften interalveolären Septen zusammengedrückt wird.

Mikroskopische Untersuchung des Inhaltes.

Das Fistelsecret deckt sich nicht immer völlig mit dem Inhalt der die Kropffistel enthaltenden Struma.

Besonders bei tiefer, retrosternaler, retroclavicularer Lage sind verhältnissmässig wenig corpusculäre Elemente in demselben enthalten, obwohl man nach Exstirpation der Struma jene von uns früher beschriebenen grauen oder braunen Inhaltsmassen in reichlicher Menge vorfindet.

Ich habe schon betont, dass es in einigen Fällen vollkommen klar und gelblich ist, mit reichlichen Chlolestearinkrystallen, die man schon makroskopisch erkennt. In anderen Fällen ist es getrübt, wieder ein anderes Mal hämorrhagisch, insbesonders nach häufigem Sondiren der Fistel und Palpiren des Kropfes und endlich kann es direct als Jauche bezeichnet werden, nicht selten mit sehr üblem Geruch.

Die Untersuchungen an dem Inhalt der Hohlräume in unseren

Fällen haben im grossen ganzen folgende Gesichtspunkte ergeben: Man findet stets zahlreiche Leukocyten und Eiterkörperchen aller Formen; besonders reichlich Fettkörnchenzellen, vollgepfropft mit feinsten und gröberen lichtbrechenden Kügelchen. Pigmentführende Zellen sieht man häufig. Rothe Blutkörperchen werden fast nie vermisst, ebenso nur selten Cholestearinkrystalle.

Ferner findet man häufig, sowohl bei Cysten, als bei den vereiterten Knoten kleine Gewebsstücke, jedenfalls dem Schilddrüsengewebe angehörig, Complexe von 10—15 Zellen regelmässig angeordnet, wie der abgestossene Epithelbelag eines Follikels aussehend; homogene, mit sauren Anilinfarben sich stark tingirende Tropfen, die man für Colloid ansprechen muss, finden sich in manchen Fällen in grosser Zahl, ein Umstand, auf den wir noch zurückkommen werden. Auch in toto abgestossene Follikel mit ihrem colloiden, noch in ihnen befindlichen Inhalt habe ich gesehen.

In nach Löffler gefärbten Präparaten finden sich stets Kokken und Stäbchen der verschiedensten Grösse und Form.

Endlich wäre noch das Vorhandensein von zahlreichen kleinen Krystallen und Krystalloiden zu erwähnen, die ebenso wie amorphe Körnchen wohl als Kalk anzusprechen sind. Ausserdem sieht man natürlich noch feinen körnigen Detritus in Menge in den angefertigten Ausstrichpräparaten.

In den kleinen Hohlräumen, die nach Vereiterung von Knoten zurückbleiben, sind im ganzen und grossen ähnliche Befunde zu erheben, wie bei den vereiternden Cysten.

Was endlich die Frage der bakteriologischen Untersuchung anlangt, so kann ich erwähnen, dass ich in zwei Fällen, II und III, den Versuch gemacht habe, die vorhandenen Mikroorganismen zu züchten; in beiden Fällen war der Staphylococcus pyogenes albus, im ersteren auch der Streptococcus pyogenes, ausserdem aber eine grosse Zahl anderer Mikroorganismen, vorwiegend Stäbchenformen vorhanden, was ja begreiflich ist, wenn man bedenkt, dass in allen unseren Fällen die den Erkrankungsherd darstellende Höhle in offener Communication mit der Haut stand. Gerade der Befund von Staphylococcus pyogenes albus ist wohl ungezwungen durch ein Hineinwachsen dieses Spaltpilzes durch die Fistelöffnung zu erklären.

In Fall V waren im Ausstrichpräparat auffallende dicke, kurze

Stäbchen gefunden worden, wie sie im Darmkanal des Menschen bei verschiedenen gasbildenden Processen gefunden worden sind, doch gelang es trotz Beachtung aller Vorsichtsmassregeln nicht, dieselben rein zu züchten.

Eine werthvolle Ausbeute an bakteriologischen Befunden ist ja bei diesen Kropffisteln, die durch lange Zeit mit der Körperoberfläche in Communication stehen, von vorneherein nicht zu erwarten; der Aetiologie der Strumitis ist ja auch schon so viel Arbeit gewidmet worden, dass wesentlich neue Erfahrungen kaum zu sammeln sein dürften. In jenen metastatisch entstandenen Fällen wäre es von Interesse, ob nach so langer Zeit noch die als ursächlich angesehenen Mikroorganismen zu finden sind.

Wir kommen nun zu dem Verhalten der so veränderten Kröpfe gegen ihre Nachbarschaft und können da die Cysten und die Knoten unbeschadet zusammenfassen, da sehr ähnliche Verhältnisse obwalten.

In jenen Fällen, in denen die Cysten in einem grossen colloiden Kropf sich eingeschlossen finden und nur eine solche Cyste durch den Durchbruchsvorgang mit den Hüllen und der Oberfläche verlöthet ist, sind die Veränderungen verhältnissmässig geringere; unser Fall I gehört in diese Kategorie; da sieht man noch an der Oberfläche der exstirpirten Hemisphäre sehr gut die typische Gefässvertheilung, es ist die Kropfkapsel noch differenzirbar, einige grössere Venen in der Nähe der Fistel sind thrombosirt und gerade an ihrer Oberfläche findet man nicht selten ein sulziges Oedem (s. Textfig. 1).

Bei vereiterten Knoten verhält sich die Sache ähnlich. Nur ist schon eine grössere Partie der betreffenden Hemisphäre mit den äusseren Hüllen, den Muskeln und der Haut in fester Verbindung und erstreckt sich da der Entzündungsprocess gewöhnlich schon ein gutes Stück auf die Nachbarschaft und zwar bei hohem Sitz des vereiterten Knotens mit Vorliebe gegen die oberen, bei tiefem Sitz gegen die unteren Polgefässe, so dass in deren Nähe festere Adhäsionen mit der Nachbarschaft zu erwarten sind (Fall III u. IV).

Man sieht an den Präparaten, dass sich an diesen Stellen nicht eine glatte Ablösung machen lässt, sondern dass vielfach mit scharfen Instrumenten gearbeitet werden muss, was eben den Eingriff oft so ausserordentlich schwierig machen kann. Bei grossen vereiterten —

eine ganze Hemisphäre einnehmenden Cysten sind gewöhnlich die Nachbarorgane fest mit dem Kropf verbacken, so dass man genöthigt ist, grössere Stücke der platten Halsmuskeln, die mit der Kropfkapsel verklebt sind, zu entfernen und viel Mühe mit der Aufsuchung und präventiven Ligatur der Gefässe hat.

Endlich ist es der Erwähnung werth, dass man nur selten bei abgelaufenen Strumitiden erhebliche Schwellungen der Lymphdrüsen findet; ich wenigstens habe in sämmtlichen operirten Fällen darnach gesucht und nur kleine, grauröthliche auf dem Durchschnitt normal aussehende, höchstens halbbohnengrosse Lymphdrüsen gefunden; dies war besonders in dem ersten operirten Fall, ferner in Fall III und IV zu beobachten. Im ersten Fall war erst kürzere Zeit seit dem Durchbruch der vereiterten Cyste verstrichen, im Fall III und IV handelte es sich um vereiterte Knoten, wobei doch innigere Beziehungen des Entzündungsprocesses zur Drüse und ihrem Lymphapparat zu bestehen scheinen, als bei den gut abgeschlossenen Cysten.

Die Fistel selbst bietet in der Regel keine Besonderheiten dar. Sie ist 1—2 mm weit, gewöhnlich in sehr starrem Gewebe verlaufend, ihre Innenwandung zum grossen Theil mit Granulationsgewebe ausgekleidet, ihre äussere Oeffnnng durch einen granulirenden Pfropf sowie durch eine eigenthümliche Formation von Hautfalten ausgezeichnet, über die wir noch sprechen werden. Ihre Länge variirt je nach ihrem Verlauf, sie kann bis 6—8—10 cm lang sein.

Von der Lage der erkrankten Schilddrüse und deren Beziehungen zum Fistelverlauf wird bei Erörterung der klinischen Erscheinungen die Rede sein.

Ich hatte ursprünglich beabsichtigt, an dieser Stelle eine detaillirte Darstellung der histologischen Befunde an den exstirpirten Kröpfen zu geben.

Aber die eingehendere Beschäftigung mit der pathologischen Histologie der zur Fistelbildung führenden Strumitisformen und die Untersuchung zahlreicher Stellen aus den vorliegenden Objecten brachte mir die Ueberzeugung, dass es sich hier um so verschiedene Stadien und Arten des Entzündungsprocesses handelt, dass nur durch eine etwas breitere Darlegung der gefundenen Verhältnisse sich ein Bild des Gesehenen und zum Theil neugefundenen wiedergeben lässt.

Ausserdem gehört dies Capitel nicht streng zur Frage der Kropffisteln, sondern zur pathologischen Anatomie der Strumitis überhaupt und wird ev. für sich bearbeitet werden.

Wir haben schon früher erwähnt, dass bei chronischen Mykosen der Schilddrüse es zu Fistelbildungen kommen kann und erwähnten, dass dies am ehesten bei der Tuberculose, seltener bei Lues und Actinomykose in Form einer specifische Erscheinungen darbietenden Fistel zu erwarten ist.

Es giebt nach den bisherigen Beobachtungen zwei Formen der Schilddrüsentuberculose; die miliare, bei der Tuberkelknötchen in gewöhnlich grosser Anzahl die ganze Drüse oder Theile derselben durchsetzen; bei diesen Formen ist eine Fistelbildung nicht zu erwarten, da sich an dem erkrankten Organe ausser dieser Tuberkeleruption keine wesentlichen Veränderungen oder Beziehungen zur Nachbarschaft zeigen.

Die Knotenform, bei der sich grosse, verkäsende Herde bilden, ist praktisch wichtiger, da sie eine allmälig zunehmende Organvergrösserung bedingt und durch Druckerscheinungen auf die Nachbarschaft wichtige Symptome hervorrufen kann. Es sind bisher noch nicht sehr viele Fälle beschrieben worden; in allen aber handelte es sich um im Drüsenparenchym liegende, bisweilen sehr bedeutende Ausdehnung erreichende, tuberculöse Herde, die nicht selten mit ebenfalls specifisch erkrankten Lymphdrüsen in der Nachbarschaft in Verbindung stehen. In einem Falle von Chiari[1]) fand sich am Isthmus eine durch Erweichung von Tuberkeln entstandene, von Schwielen umschlossene Caverne, die mit einer anderen, vor der Drüse gelegenen, auf Lymphdrüsen zu beziehenden, tuberculösen Caverne und mittelst dieser mit einem kreuzergrossen Ulcus in der Haut über dem Jugulum communicirte.

In einem zweiten von Clairmont[2]) aus der Klinik v. Eiselsberg's mitgetheilten Falle handelte es sich um Schilddrüsentuberculose bei einem zweijährigen Kinde. Bei der ersten Operation wurde der Herd eröffnet, ausgekratzt, die Vorderwand der erkrankten Schilddrüse entfernt; der Process heilte jedoch nicht aus,

---

[1]) Chiari, Ueber Tuberculose der Schilddrüse. Oesterr. medic. Jahrbuch. Bd. LXIX. 1878.

[2]) Clairmont, Zur Tuberculose der Schilddrüse (Struma tuberculosa). Wiener klin. Wochenschr. 1902. No. 48.

sondern es bildeten sich zwei Fisteln aus, die zu einem zweiten Eingriffe Veranlassung gaben, der in der Exstirpation der ganzen, tuberculös erkrankten Gewebspartie bestand. Darauf erfolgte anstandslose Heilung.

Durch diese beiden Fälle ist wohl sicher der Beweis erbracht, dass es echte tuberculöse Kropffisteln giebt; denselben kommt genau jene Bedeutung zu, wie z. B. den bei tuberculösen Erkrankungen der Lymphdrüsen sich nach Erweichung des Centrums und Verlöthung mit den deckenden Weichtheilen so überaus häufig zu beobachtenden Fisteln.

Ob der Durchbruch immer durch eine Secundärinfection hierbei zu Stande kommt, lässt sich bei dem spärlich vorliegenden Material wohl nicht entscheiden.

Beinahe noch spärlicher sind unsere Erfahrungen über Lues und Actinomykose der Schilddrüse. Von ersterer wissen wir, dass sowohl im Frühstadium sich Anschwellungen und entzündliche Infiltrate in dem Organe zeigen, ferner, dass es Gummen der Schilddrüse giebt. Bei Zerfall eines solchen und Durchbruch durch die bedeckenden Schichten nach der Körperoberfläche, liesse sich am ehesten das Zustandekommen einer luetischen Kropffistel denken.

v. Eiselsberg (l. c.) betont, dass es durch Perforation eines Gummas nach der Trachea zu Athemstörungen kommen kann (Clarke[1]).

Die Actinomykose der Schilddrüse ist bisher nur in einem sicheren Fall beobachtet worden; aber gerade bei primärer Schilddrüsenactinomykose liesse sich beim Durchbrechen des Herdes nach aussen ein mit multipler Fistelbildung und harten Infiltraten auftretendes Krankheitsbild denken.

Es ist hier der Platz, eines von Dumolard[2]) mit dem Namen „Thyreoidite folliculaire“ bezeichneten Krankheitsbildes zu gedenken; es ist darunter ein subacut verlaufender Entzündungsprocess gemeint, der unter wiederholten Exacerbationen, gefolgt von fistulösen Abscedirungen, einhergeht und vom Autor für tuberculös gehalten worden ist.

---

[1]) Clarke, A case of gumma of the isthmus of the thyreoid gland; ulceration, oedema of the larynx; laryngotracheotomy; recovery. The lancet. Aug. 14.

[2]) Dumolard, Contribution à l'histoire de la strumite. Lyon médic. 1878. No. 44.

Seine Beschreibung würde am ehesten mit dem von uns wiedergegebenen Bild eines durchgebrochenen vereiterten Kropfknotens sich decken, wobei man ebenfalls nicht selten spontanen Schluss der Fistel und Wiederaufbruch beobachten kann.

Der Echinokokkus der Schilddrüse stellt eine seltene Erkrankung dar (Henle[1]). Es existiren zur Zeit etwa zwei Dutzend Beobachtungen in der Literatur. In einem Fall von Rullier[2]) handelte es sich um eine junge weibliche Patientin, die seit zwei Jahren einen am Isthmus entspringenden Kropf trägt; dieser wird plötzlich schmerzhaft, die Haut geröthet, zeigt Fluctuation und wird mit einem Messer eröffnet. Nach einigen Tagen wurde eine Echinokokkusmembran entleert und von da an bestand durch mehrere Monate eine Fistel, die reichlich Serum secernirte, bis endlich Heilung eintrat.

In anderen Fällen, ihre Zahl ist im Verhältniss zur gesammten Menge der Beobachtungen auffallend gross, trat Perforation in die oberen Luftwege ein und führte der Durchbruch zum plötzlichen Erstickungstod. In mehreren Fällen fand man ganz eigenthümlich scharfrandige, nicht wie kürzlich entstandene Perforationen aussehende Communicationen zwischen der erkrankten Schilddrüse und der Trachea. Nach Durchbruch der den Sack auskleidenden Membran erfolgte die Katastrophe. Solche Befunde, wie sie von Lieutaud (l. c.) und Gooch (l. c.) erhoben worden sind, gehören zu dem von uns angedeuteten Begriff der „inneren Kropffisteln".

Was endlich die Befunde an Neoplasmen der Schilddrüse anlangt, bei denen längere Zeit bestehende Fistelbildungen beobachtet werden, so ist vor Allem der Fall Wölfler's (Smoler l. c.) erwähnenswerth, in dem es sich um den jahrelang und immer wiederkehrenden Befund einer häufig zu argen Blutungen Veranlassung gebenden Fistel bei Bestand eines papillären Cystadenoms handelt, das schliesslich durch energisches operatives Vorgehen zur Ausheilung kam.

Bei den bösartigen Tumoren, den Carcinomen und Sarkomen werden bisweilen, wenn auch sehr selten, fistelartige Durchbrüche,

[1]) Henle, Ueber den Ecchinococcus der Schilddrüse. Archiv f. klinische Chirurgie. Bd. 49.
[2]) Rullier, l. c.

beobachtet, die lange Zeit hindurch bestehen können und in manchen Fällen nicht ohne Interesse sind. Auf den Fall Kaufmann's[1]) haben wir schon verwiesen, wo es bei einer anscheinend malignen Struma, die als inoperabel zurückgewiesen werden musste, durch Behandlung mit heissen Cataplasmen zu einem Durchbruch mit Abstossung grosser nekrotischer Gewebsstücke und schliesslicher Ausheilung kam; dieser Fall dürfte wohl eher zu den nekrotisirenden Formen der Strumitis zu rechnen sein. Einige ähnliche Beobachtungen sind in der Literatur niedergelegt. So ist es bekannt, dass an der Stelle einer Probeexcision oder -punction eine nicht mehr zum Verschluss kommende Perforation der Haut über einer malignen Struma eintreten kann, wie Beobachtungen von Albert[2]), Carranza[3]), Socin[4]) und Bircher[5]) lehren; auch ein spontanes Verwachsen der Geschwulst mit der Haut wird beobachtet, meist unter gleichzeitigem Auftreten von entzündlichen Erscheinungen im Tumor (Kaufmann, Böckel[6]) und hat man auch spontane Ulcerationen und fistulöse Durchbrüche gesehen (Berger[7]), Berry[8]), Goehtz[9]). Ich hatte Gelegenheit, einen hierher gehörigen Fall zu beobachten.

Bei einer 64jährigen Dame hatte sich innerhalb eines halben Jahres eine über mannsfaustgrosse höckerige, sehr harte Struma aus einer diffusen wenig sichtbaren Schilddrüsenanschwellung entwickelt. Obwohl die Geschwulst beim Schlingact nur wenig Bewegung zeigte, operirte ich sie doch auf dringenden Wunsch der Familie nach einem Versuch der Rettung. Die Verwachsungen im vorderen Mediastinum und gegen den Oesophagus waren so ausgedehnt, dass eine Excision des Tumors sich nicht mehr ausführen liess. Ich unterband die zuführenden Schilddrüsenarterien der erkrankten Seite. Trotz völlig primärer und ungestörter Wundheilung trat nach einiger Zeit in der Narbe eine Fistel-

---

[1]) Kaufmann, l. c.

[2]) Albert, Ueber die Diagnose der Struma maligna. Allgem. Wiener medicin. Zeitung. 1899.

[3]) Carranza, Ueber maligne Tumoren der Schilddrüse und ihre Behandlung. Inaug.-Diss. Strassburg. 1897.

[4]) Socin, Jahresbericht 1876—1896. Basel.

[5]) Bircher, Die malignen Tumoren der Schilddrüse. Volkmann's klin. Vorträge. 1881.

[6]) Boeckel, Goitre sarcomateux énorme. Exstirpation. Guérison parfaite pendant plus de trois ans. Gaz. des hôp. 1884.

[7]) Epithéliome du cou et epithéliome aberrante de la thyroïde. Sem. méd. 1897.

[8]) Berry, Diseases of the thyroid gland and their surgical treatment. London. 1901.

[9]) Goehtz, Ein Fall von Struma maligna. Inaug.-Diss. Greifsw. 1890.

bildung ein; es entleerte sich durch nahezu 4 Monate in grossen Mengen ein Anfangs klares, gelbliches Serum, später ein dünnflüssiges mit Geschwulsttheilchen vermengtes Secret, in dem ich histologisch Krebselemente nachweisen konnte. Niemals kam ein Seidenfaden oder eine Nekrose zum Vorschein. Es handelte sich um eine direct zu der carcinomatösen Schilddrüse führende Fistel; der Grund derselben ist mir auch völlig klar. Bei der Operation fand ich eine kleine Stelle nahe dem oberen Pol, wo der Tumor durch die Kropfkapsel durchgebrochen war und genau zu dieser Stelle führte die Fistel hin.

Die Klinik der Kropffistel.

Die Anamnese ist bei der Kropffistel durchaus nicht ohne Belang. Gerade die Angaben über die zeitliche Dauer der vorhandenen Schilddrüsenschwellung, das Einsetzen des zur Fistelbildung führenden Krankheitsprocesses giebt oft sehr werthvolle Aufschlüsse; es ist selbstverständlich, dass man bei der Häufigkeit der metastatischen Formen von Strumitis ein besonderes Gewicht auf jene Krankheiten legt, von denen die Erfahrung uns die ätiologische Bedeutung gelehrt hat.

Endlich ist die Erkundigung nach operativen Eingriffen oft werthvoll; in Fällen, in denen Punctionen und Injectionen in die Schilddrüse gemacht worden sind, stellen diese an und für sich unbedeutenden Eingriffe oft die Gelegenheitsursache für das spätere Auftreten von Fisteln dar.

Die Symptomatologie der Kropffistel.

Das Auffallendste, wenn man von einem Begriff einer Kropffistel spricht, ist jedenfalls das Vorhandensein einer Fistelbildung am Halse. In vielen Fällen ist die Mündung derselben das ohne weitere Untersuchung überhaupt einzige in die Augen springende Merkmal, da bei der so häufigen endothoracischen Lage der mit diesen Fisteln zusammenhängenden Kröpfe oder Schilddrüsentheile von diesen selbst vorerst nichts gesehen werden kann. Darum beschäftigten wir uns zunächst mit der Fistel selbst.

Die Lage ihrer Mündung unterliegt einer gewissen Gesetzmässigkeit. Entweder liegt sie genau in der Mittellinie, meist 1—2 cm über dem Jugulum; in selteneren Fällen in der Mittellinie oder sehr nahe derselben, aber etwas höher, etwa in der Höhe des Ringknorpels. Diese Fisteln möchte ich als mediane be-

zeichnen zum Unterschiede von einer viel selteneren Localisation zwischen den beiden Köpfen des Muscul. sterno-cleidomastoideus oder am Aussenrand desselben. Wir hätten also mediane, hoch- und tiefsitzende, sowie laterale Kropffisteln zu unterscheiden. Bei langem Bestand bilden sich typische Veränderungen in ihrer Umgebung aus. Man sieht fast immer einen Granulationsknopf das Lumen überragen, durch den man in den Canal kommt. Was aber bemerkenswerth erscheint, ist eine eigenthümliche Bildung von Hautfalten in der nächsten Umgebung der Fistel. Man sieht nämlich fast in allen Fällen von Fisteln, die längere Zeit persistiren, eine U-förmige, entweder mit der Konvexität kopfwärts oder thoraxwärts sehende, die Fistel halbkreisförmig umziehende Hautfalte von wechselnder Höhe, die manchmal etwas weiter nach der Peripherie noch von 2—3 ihr parallel verlaufenden, aber flacheren Hautfalten umkreist ist. Diese Hautfalten rühren von dem Zug der die Fistel umgebenden schrumpfenden Weichtheile her. Die Richtung der Hautfalte hängt von der Lage des Kropfes der Fistel ab. Bei endothoracaler Lage ist die Concavität nach oben, bei der Lage am Halse nach unten gerichtet, immer der Richtung des stattfindenden Zuges entgegengesetzt (s. Textfig. 8 von Fall V und Textfig. 9).

Die Schrumpfung der den Fistelcanal umgebenden Weichtheile hat eben die Neigung, das Hautniveau der inneren Fistelmündung näher zu bringen. Die lateral gelegenen Fisteln zeigen ebenfalls eine solche Faltenbildung, jedoch typisch mit der Concavität nach aussen gerichtet, da der Zug gegen die Mittellinie stattfindet. Die Umgebung der Fistelöffnung ist häufig ekzematös, sieht manchmal wie verdaut durch die Wirkung eines ätzenden Fistelsecretes aus. Nicht selten zeigen sich auch stärkere entzündliche Erscheinungen in der Umgebung der Fistel, Oedem der Haut, Schwellung und Röthung auf weitere Strecken. Beim Schlingact wird die Fistelöffnung verzerrt, was bei dem Zusammenhang mit einer Schilddrüsenpartie ja selbstverständlich erscheint.

Die Kropffisteln sind bisweilen sehr schwer zu sondiren. Besonders die lateralen haben einen oft sehr stark gekrümmten Verlauf und dringt die Sonde manchmal nur $^1/_2$—1 cm tief ein. Es empfiehlt sich im Allgemeinen, dicke, weiche Sonden bei der Untersuchung zu verwenden. Anwendung von dünnen, starren Instrumenten erzeugt häufig unangenehme Blutungen und kann auf

Fig. 8.

Das äussere Aussehen der Kropffistel (median, tief gelegen). Hautffistel mit nach oben sehender Concavität.

Fig. 9.

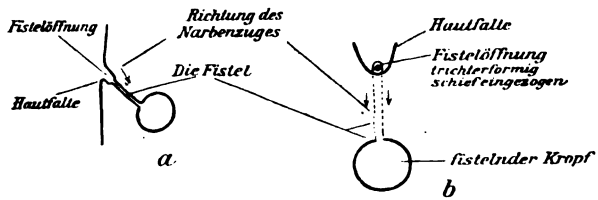

falsche Wege führen. Der wesentlichste Punkt zur Klärung der klinischen Erscheinungen einer Kropffistel ist der sichere Nachweis einer zu einer vorhandenen Fistel am Halse gehörenden Struma und des Zusammenhanges dieser beiden Dinge.

Es kann sich dabei um eine von aussen sichtbare, sowie um eine vorerst nicht sichtbare Struma handeln. Wenn es sich um eine vorne oder seitlich am Halse befindliche Struma handelt, so sind ihre Symptome durch die topographische Lage zu den Gefässen, Muskeln, durch die Mitbewegung beim Schlingact etc. in der Regel so eindeutig, dass nur unter ganz besonderen Umständen Zweifel an der Natur der Geschwulst auftauchen können. Solche sind die relative Fixirung der Geschwulst in Folge des Ent-

zündungsprocesses. Sie erreicht jedoch bei dem von uns als Ursache der Fistelbildung beschriebenen subacuten und chronischen Entzündungsformen in Kröpfen fast nie einen solchen Grad, sodass sich nur selten diese diagnostische Schwierigkeit ergeben dürfte. Dies ist aber in hohem Grade der Fall, wenn es sich um eine abgelaufene Strumitis in einem isolirten Nebenkropfe handelt und die Fistel zu diesem führt; einen solchen Fall hat v. Eiselsberg[1]) aus der Klinik Billroth beschrieben. — Die Palpation ergiebt meistens das Vorhandensein einer sehr harten, bisweilen knorpelartige Resistenz ergebenden Partie; entweder einer ganzen Hemisphäre oder nur eines Theiles einer solchen, oder endlich eines vorhandenen Mittellappens[2]).

Bei vereiterten grösseren Cysten habe ich in einem unserer Fälle eine Art von Pergamentknittern gefühlt, bei stärkerem Druck ein Knirschen, das sich durch das Vorhandensein der mit Kalksalzen sehr stark imprägnirten, innersten Wandungsschichten wohl leicht erklärt.

Bei Sitz der Struma an normaler Stelle dringt die eingeführte Sonde gewöhnlich in der Richtung gegen den harten Knoten vor. Nicht selten fühlt man schon im Fistelcanal, viel häufiger aber am Ende desselben harte, knochen- oder sandartige Massen, wohl Kalkeinlagerungen in der Wand oder Concremente im Hohlraum; bisweilen sind völlig losgelöste, verkalkte Gewebssequester zu fühlen. Die eingeführte Sonde bewegt sich beim Schlingact. Die Laryngo- und Tracheoskopie ergiebt die gewöhnlichen Erscheinungen der Verlagerung des Larynx durch einen grösseren Kropfknoten und eventuell das Vorhandensein einer Verengerung. Bei subacuten Fällen von Strumitis kann man eine entzündliche katarrhalische Röthung der Larynx- und Trachealschleimhaut nachweisen.

Recurrensparesen, sowie Sympathicusstörungen in Form von Ptosis und Pupillenverengerung werden in einzelnen Fällen beobachtet.

Viel mehr Schwierigkeiten entstehen für die Beurtheilung des Falles, wenn es sich um einen intrathoracisch gelegenen Kropf

---

[1]) l. c.

[2]) Bisweilen lässt sich der Fistelgang, wie bei einer congenitalen Halsfistel als deutlicher Strang fühlen.

handelt. Beim Schlingact sieht man aber doch gewöhnlich hinter dem Jugulum eine Geschwulst emporsteigen und wird dieselbe für kürzere Zeit fühlbar und kann man sich da häufig von der Härte des vorhandenen Knotens überzeugen. Es giebt aber völlig endothoracisch gelegene Kröpfe, bei denen wir uns noch nach anderen klinischen Zeichen umsehen müssen (s. Textfig. 10).

Fig. 10.

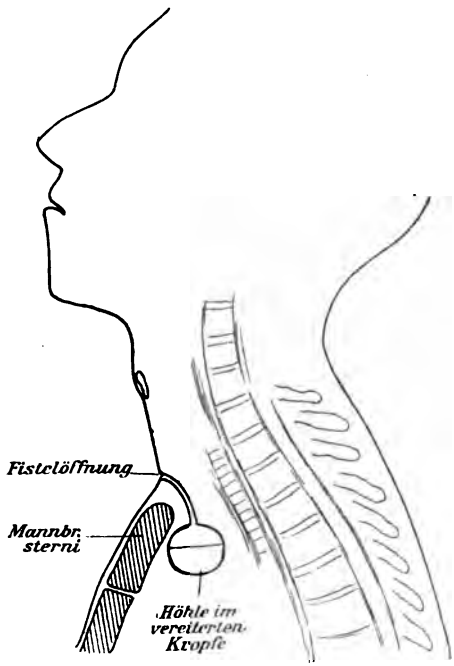

Die genaueste Percussion der oberen Thoraxgegend ergiebt häufig ein Vorhandensein einer deutlichen und diagnostisch sehr werthvollen Dämpfungszone. Die Sondirung, wenn sie gelingt, lässt das untersuchende Instrument oft weit in der Richtung nach unten und hinter das Manubrium sterni eindringen und ist beim Liegenlassen derselben die Mitbewegung beim Schlingact entscheidend. Nicht selten kann man sich beim Abbiegen der Sondenspitze durch Drehen von dem Vorhandensein eines grösseren Hohlraumes überzeugen; doch sind, wie schon erwähnt, die lateral gelegenen Fisteln in den meisten Fällen nicht sondirbar. Gerade

durch den Nachweis einer anteroposterioren Stenosirung der Trachea durch das tracheoskopische Bild lässt sich auch die Anwesenheit einer retrosternalen Struma klinisch erweisen.

Dieser Nachweis ist wichtig, da gerade diese Lage des Kropfes die Hauptursache des Fistelbestandes abgeben kann. Häufig sieht man eine gewisse Cyanose des Gesichtes, stärkere Anschwellung der subcutanen Halsvenen durch den die venösen Gefässe comprimirenden Tumor, ähnlich wie bei malignen Neoplasmen der Schilddrüse und des Mediastinum. Reiz- und Lähmungserscheinungen des Nerv. sympathicus, sowie Recurrensparesen sind bei den tiefgelegenen vereiterten und verkalkten Strumen häufig. Von subjectiven Beschwerden ist, selbst bei längerer Zeit bestehenden Kropffisteln sehr auf Athem- und Schlingbeschwerden zu achten. Ferner klagen die Patienten oft auch lange Zeit nach Ablauf der schwereren Entzündungserscheinungen über ein Gefühl des Brennens im Halse, von Hitze im Kopfe, über Kopfschmerzen, sowie über ausstrahlende Schmerzen nach dem Ohre. Die Heiserkeit ist durch den Kehlkopfspiegelbefund ätiologisch festzustellen.

Temperatursteigerungen sind häufig zu beobachten; besonders stellt sich in den Abendstunden gerne ein Frösteln ein, es werden Temperaturen von 37,8—38° häufig erreicht. Die Pulszahlen sind ebenfalls nicht selten etwas beschleunigt. Bei langem Bestand von Kropffisteln haben die Patienten eine eigenthümliche gelbliche Gesichtsfarbe, ein krankes Aussehen, das wohl durch die langsame, aber constante Resorption von Fäulnisssubstanzen sich erklärt.

Manche Patienten sind während des Bestandes der Kropffisteln sehr erheblich abgemagert und führen sie selbst das auf das beständige „Fliessen" am Halse zurück.

Bisweilen findet man auch bei Untersuchung des ganzen übrigen Körpers Anhaltspunkte für das bestehende Leiden. So möchte ich nur daran erinnern, dass bei endothoracischen Kröpfen in Folge der tiefsitzenden Trachealstenose ab und zu Lungenemphysem zu finden ist.

Endlich ist bei Besprechung des klinischen Bildes der Schilddrüsenfunction nicht zu vergessen. Es kann, wie schon v. Eiselsberg[1]) hervorgehoben hat, bei Vereiterung einer ganzen

[1]) l. c. S. 175.

Struma Tetanie in Folge des Schilddrüsenverlustes auftreten. Aehnliches sah Kocher[1]) bei Strumitis und konnte Köhler[2]) u. [3]) bei Aktinomykose und Syphilis der Schilddrüse Myxödem constatiren.

Es ist ferner nicht unwichtig zu wissen, dass sich in der Cyste oder der entzündeten Schilddrüsenpartie neuerliche Entzündungserscheinungen einstellen können und beobachtet man gar nicht selten bei Bestehen von Kropffisteln, die doch eine Art von Sicherheitsventil darstellen, schwere entzündliche Nachschübe, die mit Dyspnoe, Schlingbeschwerden, stärkerer Schwellung des ganzen Halses, Röthung und neuerlicher reichlicher Eiterabsonderung einhergehen; es kann sogar zur Verjauchung und Gangrän sowohl der bedeckenden Haut, als auch mehr minder grosser Abschnitte des Drüsenparenchyms kommen. Es stossen sich unter dem Einfluss von Entzündungsprocessen nicht selten dann grössere Stücke des Gewebes ab (Fall von Kaufmann, Ripp[4]), Gascoyen[5]) und Geissler[6]). Es kann bei vereiterten Cysten mit Peristrumitis zu spontaner Ausstossung des ganzen Cystenbalges kommen, wobei aber der entzündliche Vorgang auch wieder auf die Nachbarschaft übergehen und es zu einer Senkung in die Nachbarschaft kommen kann. Durch solche entzündliche Nachschübe oder auch nur durch Eiterretentionen können eine grosse Reihe von Gefahren für die Träger der Kropffistel und entzündlichen Struma heraufbeschworen werden, die wir bei Besprechung der Prognose einer kurzen Erörterung unterwerfen werden. Es gehört ferner zur Kenntniss des klinischen Verlaufes, dass die Fisteln manchmal auf kürzere Zeit, man möchte sagen periodisch, sich schliessen, jedoch nach kurzer Zeit, gewöhnlich nach Tagen oder Wochen, wieder aufbrechen und unter neu eintretenden Entzündungserscheinungen, gewöhnlich nur localer Natur, wieder in Erscheinung treten.

[1]) Kocher, Ebenda.

[2]) Köhler, Myxödem auf seltener Basis (Akinomycosis der Schilddrüse. Berl. klin. Wochenschr. 1895. No. 41.

[3]) Köhler, Myxödem auf Syphilis beruhend. Berl. klin. Wochenschrift. 1895. No. 30.

[4]) Ripp, Siebold's Sammlung seltener und auserlesener chir. Beobachtungen und Erfahrungen. Rudolstadt. 1810. Bd III. S. 279.

[5]) Gascoyen, s. Ripp, l. c.

[6]) Geissler, Zeitschr. f. Chir., Medicin u. Geburtshülfe. 1867. No. 8. S. 531.

Dieser Druckentlastung des im Kropf enthaltenen angestauten Secretes folgt gewöhnlich sofortige subjective Erleichterung und Besserung aller Erscheinungen und ein durch mehrere Tage hindurch anhaltender reichlicherer Ausfluss von Fistelsecret, worauf sich dann nach einigen Tagen das gewohnte chronische Bild der Erkrankung wieder einstellt.

Dieser Fistelverschluss, den man bei allen Gattungen von Kropffisteln, vielleicht mit Ausnahme der tuberculösen und carcinomatösen beobachten kann, kann auch arteficiell erzeugt werden, wie ich mich überzeugen konnte. Wenn, wie es ja vorkommt, solche Fisteln für tuberculös und zu einem Knochenherd gehörig gehalten werden, so kann durch Entzündungen und Reizung der Fistelwand es zu vermehrter Granulationsbildung kommen und die Schliessung der Fistel herbeigeführt werden (Aetzung, Kauterisation). Damit ist aber auch das Sicherheitsventil geschlossen, ein Ereigniss, dem ein neuerlicher Ausbruch des noch nicht erloschenen Vulkanes folgen muss. Relative Enge des Fistelganges kann ein die Heilung verhinderndes Moment sein.

Endlich giebt es noch spontanen und dauernden Schluss der Kropffistel. Derselbe kann in allen jenen Fällen zn Stande kommen, in denen weder mächtige Kalkconcremente, noch grosse Gewebsnekrosen, noch die Starrheit der Wandungen und die ungünstige Lage des das Secret liefernden Hohlraums dies verhindern.

In manchen Fällen erfolgt der spontane Fistelverschluss nach selbstthätiger Abstossung des Gewebssequesters oder durch endliche Ausfüllung eines grösseren Hohlraumes mit Granulationsgewebe.

Die **Diagnose** der Kropffistel baut sich nach dem vorher Gesagten aus einer Reihe von Beobachtungen und deren Zusammenfügung in gewöhnlich recht einfacher Weise auf. Das Vorhandensein einer meist typisch gelegenen und gestalteten Fistelöffnung, die beim Schlingact sich mitbewegt, einer Schilddrüsengeschwulst, die mit jener Fistel zusammenhängt, das Ergebniss der Sondirung, die Palpation und Percussion, sowie die genaue Untersuchung der Gefässe und der Nervenfunctionen, besonders des Recurrens und Sympathicus, ermöglichen in der Regel ohne allzu grosse Schwierigkeiten die Diagnose.

Nach den bisherigen Erfahrungen über die Erfolge des Röntgenverfahrens bei endothoracal gelegenen Kröpfen erscheint es mir

wohl kaum zweifelhaft, dass in schwierigen Fällen durch die Röntgenphotographie und die Beobachtung des Schlingactes auf dem Fluorescenzschirm die Entscheidung herbeigeführt werden kann.

Endlich weise ich darauf hin, dass in solchen seltenen und schwierigen Fällen der Versuch sich lohnen dürfte, Jodoformglycerin oder Wismuthemulsion in die Kropffistel einzuspritzen und dann eine Durchleuchtung, eventuell photographische Aufnahme vorzunehmen. Zum Schlusse sei noch die Bemerkung erlaubt, dass durch eine genaue histologische Untersuchung des Fistelsecretes besonders durch den Nachweis abgestossenen Follikelepithels, sowie von Colloidkugeln die Diagnose der Kropffistel eine nicht unwesentliche Stütze erfahren kann.

Differentialdiagnostisch sind einige Krankheitsbilder erwähnenswerth, die ab und zu mit dem Bilde der Kropffistel verwechselt worden sind und auch in Zukunft zu Irrthümern Veranlassung geben können.

In einem Fall der Klinik Billroth's hat man den in der Tiefe gefühlten Kalkkörper für einen grossen Knochensequester gehalten und eine Caries der Halswirbelsäule angenommen. In unserem Falle II wurde das Leiden für eine tuberculöse Lymphdrüsenerkrankung gehalten und dementsprechend behandelt.

Tuberculöse Knochen- und Lymphdrüsenerkrankungen werden also am ehesten als Ursache derartiger Fistelbildungen am Halse angesehen werden. Daneben kommen aber noch in Betracht die Perichondritiden am Larynx, die bisweilen ähnliche Perforationen mit Fistelbildungen erzeugen, sowie endlich die verschiedenen Formen der am Halse congenital vorkommenden Fisteln. Besonders sind die seitlichen secundär entstandenen Fisteln zu nennen. Bei den medianen vom Ductus thyreoglossus herrührenden Fisteln, die an jeder Stelle zwischen Zungenbein und Jugulum vorkommen können, lässt sieh gewöhnlich der Fistelcanal als harter Strang bis zum Zungenbein verfolgen. Einspritzung gefärbter Flüssigkeiten, die verschiedene epitheliale Auskleidung, das Fehlen eines Nachweises des Zusammenhanges mit einer als erkrankt anzusehenden Schilddrüse ermöglicht wohl meist genügende Aufklärung. Endlich können mediastinale Dermoide im Jugulum fistulös durchbrechen.

Die **Prognose** der Kropffistel muss mit verschiedenen Com-

plicationen rechnen. Sehr wichtig ist bei der Beurtheilung des Verlaufes das Stadium der Entzündung, in welchem sich die die Fistelbildung unterhaltende Struma befindet. In subacuten Fällen ist jedenfalls die Gefahr einer Ausbreitung des phlegmonösen Processes auf die Nachbarschaft entlang den grossen Halsgefässen, entlang der Trachea und Oesophagus in das Mediastinum eine erheblichere, und sind Eitersenkungen ins Mediastinum, Durchbruch in die grossen venösen Halsgefässe mit nachfolgender Pyämie, ferner Perforation in die Trachea mit consecutiver Erstickung oder schweren Lungenerscheinungen (Pneumonie), in den Oesophagus, in die Pleurahöhle beobachtet worden.

Selbst bei genügend eröffnetem Infectionsherd hat man noch Kranke während des subacuten Stadiums an Pneumonie und Sepsis zu Grunde gehen sehen (Kocher l. c., Schlender[1]) u. A.).

Selbst Arrosionsblutungen der grossen arteriellen Halsgefässe hat man bei Strumitiden mit Spontanperforationen gesehen (Lejars und Le Roy, [l. c.])

Die Fälle von Kohn (l. c.) und Gussenbauer (l. c.) gehören zwar nicht streng hierher, beweisen aber, dass durch in die Schilddrüse eindringende Fremdkörper, in beiden Fällen Knochenstücke vom Oesophagus aus, mit nachfolgenden Entzündungsprocessen, tödtliche Arrosionsblutungen aus der Art. thyreoid. sup. et infer. entstehen können. Der Rolle der Fistel als Sicherheitsventil haben wir schon Erwähnung gethan. Ein Schluss derselben kann zur Resorption von infectiösem Material führen; es giebt dann entzündliche frische Nachschübe mit allen Gefahren des acuten Stadiums; nicht selten gehen Erysipele von der Fistelöffnung aus.

Abgesehen von diesen Complicationen und den Nachschüben ist die Prognose von Kropffisteln eine gute und bringen sie ihrem Träger keine grossen Gefahren. Wenn die Ursachen des Permanentbleibens der Fistel entfernt werden, so heilen die Fisteln gewöhnlich sehr rasch und anstandslos zu und verbleiben auch gewöhnlich keine ernsteren Störungen; Recurrenslähmungen bilden sich nicht selten völlig zurück, ebenso können die Sympathicuserscheinungen schwinden.

---

[1]) Schlender, Ueber Strumitis nach Pneumonie, im Anschluss an einen Fall von Strumitis purulenta mit Mischinfection. Deutsche Zeitschr. f. Chir. Bd. 59. S. 272.

Die Therapie der Kropffistel.

Prophylaktisch wäre zu erwähnen, dass bei allen Eingriffen, auch bei der einfachen Punktion und Aspiration, sowie Einspritzungen von zur Heilung dienenden Medicamenten, die strengste Asepsis der Werkzeuge, vor Allem aber der Haut, nothwendig ist.

Wenn wir nun zur eigentlichen Therapie der Kropffistel kommen, so lautet das Postulat, das zu erfüllen ist, die Fistel zum dauernden und soliden Verschluss zu bringen.

Dies gelingt jedoch nur in einem kleinen Theil der Fälle durch Eingriffe an der Fistel selbst und erfordert in der Mehrzahl der Fälle ein Vorgehen an der erkrankten Schilddrüsenparthie.

a) Eingriffe an der Fistel selbst.

In früherer Zeit hat man sich begnügt, die Fistel ergiebig zu spalten, die Wundränder auseinanderzuziehen und den Fistelkanal und den mit ihm zusammenhängenden Hohlraum mit dem scharfen Löffel gründlich auszuräumen.

In manchen Fällen, wenn sich grosse Kalkconcremente in den vereiterten Cysten fanden, hat man diese Sequester mit der Kornzange entfernt und sah nach diesen palliativen Eingriffen relativ häufig Heilung erfolgen.

Secretstauungen bei Enge der Fistel sind natürlich durch breite Spaltung dieser und des vereiterten Kropfknotens zu beheben; aber selbst bei Perforation gegen Larynx oder Trachea sind ergiebige Gegenöffnungen anzulegen und womöglich der Infectionsherd ganz zu eliminiren (vide Kocher's [1]) Erfahrungen, Correspondenzblatt für Schweizer Aerzte 1898. „Eine neue Serie von 600 Kropfoperationen."

Zu einer Zeit, da man alte, grössere Kropfcysten mit Vorliebe spaltete und die Ränder des Balges an die Haut annähte und bei reichlichem Kalkgehalte der Wandung äusserst langwierige Fisteln erlebte (Wölfler [2]), wurde der Vorschlag gemacht, in diese Hohlräume zur Auflösung der Kalksalze 0,5 % Salzsäure einfliessen zu lassen. Die erweichten Kalkmassen wurden dann zu wiederholten Malen mit dem scharfen Löffel entfernt.

[1]) Kocher, Eine neue Serie von 600 Kropfoperationen. Correspondenzbl. f. Schweizer Aerzte. 1898.

[2]) Wölfler, l. c. S. 224 (Kropfbehandlung. III. Theil).

Bei Tamponade des breit eröffneten Hohlraumes, eventuell combinirt mit der Anwendung von Jodtinctur oder Chlorzinklösungen kann man bisweilen die ganze Cysteninnenwand zur lebhaften Granulationsbildung bringen, gewöhnlich aber erst, nachdem sich die innerste Wandschicht völlig abgestossen hat.

Wie wir schon erwähnt haben, können durch pericystische Entzündungsprocesse ganze Cystenbälge ausgestossen werden (von Eiselsberg).

Eine conservative Behandlung von Kropffisteln ist nur in jenen Ausnahmsfällen gestattet, wenn sicher kein grosses Concrement, keine harte unnachgiebige Wandung eines Hohlraumes, kein Fremdkörper und keine Nekrose vorhanden ist und es sich nur mehr um wegen starren Nachbargewebes schwer heilende Weichtheilfisteln handelt.

In solchen Fällen kann durch Excision der Fistel in toto mit nachfolgender Naht oder durch Auskratzung und Anwendung von Reizmitteln die Verheilung beschleunigt werden [1]).

b) Eingriffe an den Kröpfen selbst.

Für jene Fälle aber, die wir im Auge haben, wo es sich um schwere entzündlich veränderte Theile von Kröpfen oder Schilddrüsen handelt, giebt es in Anlehnung an die therapeutischen Vorschläge von Kummer [2]), Tavel und Kocher (l. c.) für die Strumitis nur ein sicheres und zweckmässig zum Ziele führendes Verfahren: die Exstirpation der erkrankten Parthie, in den meisten Fällen der ganzen erkrankten Hemisphäre, ein Verfahren, dessen wir uns in allen unseren Fällen mit dem besten Erfolge bedient haben.

Der operative Eingriff weicht in einigen Punkten von der gewöhnlichen Technik der Schilddrüsenoperationen ab, und möchten wir auf diesen ganz kurz eingehen. Die Fistel selbst kann zweckmässiger Weise einer Art Vorbereitung unterzogen werden [Arnd [3])].

---

[1]) Bei den nach Kropfoperationen unter bestimmten Umständen zu Stande kommenden erwähnten „echten Kropffisteln", die manchmal ausserordentlich hartnäckig und lästig für Arzt und Pat. sind, genügt in der Regel eine einmalige energische Excochleation der Fistel mit nachfolgender Jodtinkturbehandlung, um den Schluss herbeizuführen, wenn nicht allzu viele Nekrosen waren, nicht allzu viel mit der Implantationsinfection gesündigt worden ist.

[2]) Kummer und Tavel, Deux cas de strumite hématogéne; leur étiologie et leur traitement. (Revue de chir. 1891. No. 6.

[3]) Arnd, Encyklopaedie der gesammten Chirurgie. Herausgegeben von Kocher u. de Quervain. Artikel Strumitis.

Desinficirende Ausspülungen, Jodoformglycerineingiessungen empfehlen sich zu diesem Zwecke. Die Fistel haben wir immer mit Jodoformgaze ausgestopft und nach elliptischer Umschneidung mit einer Muzeux'schen Zange gefasst oder dieselbe ligirt und so das Operationsfeld vor Besudelung mit dem schmierigen Inhalt der erkrankten Struma geschützt.

Wenn dies bis zum Ende der Operation durchzuführen ist, ist es für die Wundheilung und Art der Wundversorgung ausserordentlich werthvoll.

Es besteht ein grosser Unterschied in der Schwierigkeit des Eingriffes, je nachdem man im subacuten oder im evident chronischen Stadium der Erkrankung die Operation macht. Ich kann nur sagen, im subacuten Stadium ist die Operation leicht, durchaus nicht schwieriger, als die Excision einer gewöhnlichen, nicht entzündeten Struma, in mancher Beziehung vielleicht sogar leichter, weil sich zwischen Drüse und äusserer Kropfkapsel eine Art von entzündlichem Oedem, das man fast ein präparirendes nennen könnte, befindet.

Ferner habe ich die Beobachtung gemacht, dass in diesem Stadium sehr häufig ein Theil der Kapselvenen thrombosirt ist, so dass die Operation nach Unterbindung der oberen und unteren Polgefässe fast unblutig verläuft.

Ganz anders verhält sich der operative Eingriff bei alten Formen von Kropffisteln. Dh kann die Entfernung des Knotens, der Hemisphäre zu den schwierigsten überhaupt vorzunehmenden Eingriffen gehören. Fall II, IV und V, besonders aber der letztere, waren solche Fälle. Die retrosternale Lage macht den Eingriff, der bei ausgedehnten, harten, schwieligen Verwachsungen schon nicht leicht ist, noch viel schwieriger.

Für die Operation empfehlen wir unbedingt den Kocher'schen Kragenschnitt, da er am meisten Platz giebt. Wir haben uns meist der combinirten Morphin-Aethernarkose bedient. In Anbetracht der technischen Schwierigkeiten bei diesen Kropfoperationen rathen wir von der Ausführung unter Localanästhesie ab.

Fast alle Akte, die beim uncomplicirten Kropf stumpf, ohne irgendwelche Blutung nach präventiver Unterbindung der zu- und abführenden Gefässe vor sich gehen, müssen bei diesen knorpelharten Schwarten mit dem Messer ausgeführt werden. Die Topo-

graphie der einzelnen Theile ist bisweilen durch diese Schwielenbildung verwischt oder doch schwer zu erkennen. Die Adhäsionen an Trachea und Oesophagus sind ausserordentlich fest. Die Verwachsungen mit den Muskeln, dem Platysma erfordern gewöhnlich die Mitnahme von mehr oder minder grossen Stücken dieser Theile. Endlich hat man nicht selten grosse Schwierigkeiten mit den grossen Halsgefässen; es sind innige Verlötungen zwischen der äusseren Kropfkapsel und der Scheide der grossen Halsgefässe eingetreten. Ich habe in zwei Fällen die Vena jugularis interna und den Vagus für ein längeres Stück mit ziemlicher Mühe von der entzündeten Schilddrüse ablösen müssen.

In keinem unserer Fälle ist der Nervus laryngeus inferior geschädigt worden.

Während dies bei einer gewöhnlichen Schilddrüsenoperation etwas Selbstverständliches ist, von dem man überhaupt gar nicht spricht, ist das hier durchaus nicht der Fall. Gerade seitlich an der Trachea habe ich solche dicke, gelblichweisse Schwarten gefunden, in denen der Nervus laryngeus inferior eingebettet sein musste, dass ich von seiner Aufsuchung an dieser Stelle Abstand nahm und ihn tief unten in der Rinne zwischen Trachea und Oesophagus suchte und fand und ihn nun in vorsichtigster Weise mit dem Messer bis zu seinem Eintritte in den Kehlkopf freilegte. Am schwierigsten war dies im Falle V; auch bei III und IV erforderte seine Präparation, die ich in keinem Falle unterliess, Schwierigkeiten.

Für jene Fälle, bei denen sehr feste Verwachsungen mit der Trachea und gerade am Isthmustheile bestehen, empfehle ich dringend, den Isthmus zu unterbinden, die Schilddrüse daselbst mit dem Paquelin durchzubrennen und ein kleines Stück nach der Seite der zu entfernenden Geschwulst freizumachen. Gerade durch diesen Act wird die betreffende Kropfhälfte viel mobiler und man kann, wenigstens habe ich diese Beobachtung mehrmals gemacht, nun den Kropf mit einer Zange nach Kocher[1]) ergreifen und bei tiefer Lage hinter dem Manubrium gehörig emporziehen und die Arteria thyreoid. inferior durch Umlegen der Struma nach der gesunden Seite freibekommen, den Nervus recurrens frei präpariren

[1]) Kocher, Verhandl. der Deutschen Gesellschaft für Chirurgie. 1902. II. Theil.

und den Eingriff vollenden. Gerade die Verwachsungen am unteren Pol gegen das vordere Mediastinum sind bisweilen sehr feste und bedürfen grosser Vorsicht bei ihrer Lösung. Ob die temporäre oder bleibende Resection eines Theiles des Manubrium sterni für besonders schwierige Formen von Kropffistel nothwendig sein wird — Simon (l. c.) hat sie in einem Falle von inthorakalem Kropf verwendet — lasse ich dahingestellt[1]).

Bei frischeren vereiterten Cysten dürfte die Enucleation manchmal sehr förderlich sein.

Handelt es sich um ganz alte, vereiterte, fistelnde Cysten, so kann wohl der Versuch einer Enucleation gemacht werden, doch kann ich nach der Untersuchung meiner Präparate nur betonen, dass eine stumpfe Auslösung bei der Festigkeit der Verwachsungen der Cystenwand mit dem übrigen Schilddrüsengewebe, in vielen Fällen wenigstens, ausgeschlossen erscheint. Man müsste sich damit zufrieden geben, die Cyste von vorn nach hinten ganz durchzuspalten und die beiden Hälften getrennt mit der Scheere aus der betreffenden Hemisphäre zu exstirpiren; dabei bleibt aber immer noch eine ziemlich starrwandige Höhle zurück, die sich im günstigsten Falle erst nach sehr langer Zeit durch Granulationsbildung schliessen kann.

Die Nachbehandlung ist sehr einfach. Man wird ja bei allen complicirten Fällen auf einen primären völligen Wundverschluss verzichten und die grosse zurückbleibende Wundhöhle entweder tamponiren oder drainiren; im Uebrigen schliesst man den Kragenschnitt durch die Hautnaht. In drei bis vier Wochen ist gewöhnlich ohne jede Störung die Heilung vollendet.

Bei tuberculöser Ursache der Fistel empfiehlt sich die Exstirpation der erkrankten Hälfte des Organes, wenn keine anderweitigen schweren Organerkrankungen vorliegen. Das Evidement selbst mit Abtragung der ganzen vorderen Wand der den verkästen Herd einschliessenden Höhle scheint nicht zur Ausheilung zu genügen [v. Eiselsberg (l. c.), Clairmont (l. c.)] und muss die Excision all' des erkrankten Gewebes gefordert werden. Bei allgemeiner Tuberculose empfiehlt sich wohl nur locale Jodoformbehandlung.

Bei Lues und Aktinomykose empfiehlt sich eine interne Jod-

[1]) Wohl aber empfiehlt sich zuweilen die Abtrennung eines Kopfnickers am Sternum.

behandlung bei ersterer causal, bei letzterer als Vorbereitungskur für die nachfolgende Exstirpation.

Der Ecchinokokkus erheischt bei seiner eminenten Perforationsgefahr unter allen Umständen eine operative Behandlung.

Bei gutartigen Neoplasmen ist die sorgfältige Exstirpation der ganzen Geschwulst das einzige Mittel, um Wiederaufbruch und Recidiv zu verhüten. (Fall Smoler).

Bei Carcinomen sind die Aussichten der radicalen Heilung bekanntlich keine günstigen. Zur Zeit eines fistulösen Durchbruches nach der Körperoberfläche wird es in der Mehrzahl der Fälle für einen radicalen Eingriff wohl zu spät sein.

Wenn ich die hier niedergelegten Mittheilungen zusammenfasse, ergeben sich folgende Schlusssätze:

1. Die Kropffistelbildung stellt ein im Verhältniss zur Zahl der vorkommenden Schilddrüsenerkrankungen seltenes Krankheitsbild dar.

2. Alles, was acute Formen der Strumitis und Thyreoiditis, was chronische Mykosen erzeugt, vermag unter Umständen zur Ursache für eine Fistelbildung am Kropfe zu werden; in ganz seltenen Fällen werden solche Fisteln durch Parasiten oder Neoplasmen der Schilddrüse verursacht.

3. Es giebt eine Anzahl von Ursachen, die nach stattgefundener Perforation den Schluss der Fistel nicht zu Stande kommen lassen.

Solche sind: Gewebsnekrosen nach infectiösen Processen, Kalkconcremente im Hohlraum; Starrheit seiner Wandung — entweder in Folge von Kalkeinlagerungen in diese oder durch Sclerosirung; im letzteren Falle producirt das schlecht vascularisirte Gewebe zu wenig Granulationsgewebe.

Endlich ist ein Hauptgrnnd, Enge der Fistel und ungünstige Lage zum Infectionsherd; der Secretspiegel ist tiefer als die Fistelöffnung.

4. Es giebt äussere und enorm seltene innere Kropffisteln.

Typisches Verhalten der Fistelöffnung im Ansehen, bei der Sondirung und beim Schlingacte zeichnen sie aus.

Bei retrosternaler Lage der kranken Schilddrüse ist die Diagnose schwierig; ebenso bei fistelnden Nebenkröpfen; Sondirung und Röntgenstrahlen erleichtern sie.

5. Die Therapie soll in allen Fällen von Kropffistel nach Strumitis, da es eine Reihe gefahrdrohender Complicationen giebt, in der Exstirpation der erkrankten Schilddrüsentheile bestehen; es sind dabei zuweilen sehr bedeutende Schwierigkeiten zu überwinden; meist handelt es sich um die Entfernung der den Krankheitsherd in sich tragenden Hemispäre.

Die „Erklärung der Tafeln“ findet sich in dem Abschnitte „Makroskopische Befunde an den exstirpirten Kröpfen“.

V.

Ein neuer Blasenschnitt (Cystotomia perinealis).[1]

Von

Dr. Rudolf Frank,

Privatdocent und Primararzt in Wien.

(Hierzu 2 Figuren im Text.)

Der hohe Blasenschnitt hat die Erwartungen, welche man auf ihn setzen zu können glaubte, bisher nur unvollständig erfüllt. Jeder Erfahrene wird zugeben, dass die Sectio alta für alte, fettleibige, herabgekommene Leute mit schlechten Urin- und Blasenverhältnissen eine grosse Gefahr bedeutet. So ideal die Sectio alta als Operationsverfahren ist, so gross sind unter den genannten Umständen die Gefahren der oft langwierigen und recht complicirten Nachbehandlung. Die Blasennaht ist leider unsicher; die Gefahr der Sepsis besteht durch Wochen, ebenso wie die des Decubitus, der Pneumonie; später droht noch längeres Bestehenbleiben einer Fistel, secundäre Incrustationen um die Nähte etc.

Die Mortalität der Sectio alta bei älteren Leuten mit schlechten Urinverhältnissen ist daher immer noch eine recht grosse und dürfte mit 20 pCt. nicht zu hoch geschätzt sein. Jüngere Leute vertragen sie allerdings besser, so dass die Gesammtmortalität auf etwa 12 pCt. herabgedrückt wird.

Ich glaube, dass es von Werth wäre, wenigstens für solche Fälle, bei welchen die Sectio alta erfahrungsgemäss eine zweifelhafte Prognose giebt, ein Verfahren zu besitzen, welches geeignet

[1] Vorgetragen am 4. Sitzungstage des XXXII. Congresses der Deutschen Gesellschaft für Chirurgie, 6. Juni 1903.

wäre, den Indicationen der Sectio alta zu entsprechen und die Gefahren der Nachbehandlung zu verringern.

Thatsächlich giebt es eine Partie der Blase, wo man sie extraperitoneal ähnlich weit eröffnen kann, wie in dem Dreieck oberhalb der Symphyse. Auf Grund von Erfahrungen, die ich im Laufe der Jahre mit der perinealen Methode der Mastdarmablösung nach O. Zuckerkandl, die ich aus den verschiedensten Indicationen übte, in Bezug auf Blosslegung der hinteren unteren, peritoneumfreien Blasenwand gemacht hatte, legte ich mir folgendes Verfahren zurecht:

Querer perinealer Schnitt und Ablösung des Mastdarmes von der Prostata. Die Ablösung des Mastdarmes wird stumpf mit den Fingern im Septum retrovesicale fortgesetzt, bis die hintere Blasenwand, die Samenbläschen und endlich die Douglas'sche Falte blossliegen. Die Douglas'sche Falte lässt sich mit den Fingern noch ein Stück von der Blase ablösen und hinaufdrängen. Setzt man nun lange Spateln ein, so hat man die Ansicht, welche Ihnen diese Skizze, Fig. 1, veranschaulichen soll: Man überblickt die Prostata; von deren hinterem Rande bis zur Douglas'schen Falte liegt die peritoneumlose Blase zwischen den Samenbläschen im Sansonschen Dreiecke in der Ausdehnung von 6—7 cm frei. In dieser Ausdehnung kann die Blase auf einem Itinerarium median gespalten werden. Setzt man nun die Spateln in die Blasenwunde ein (Fig. 2), so kann man Einblick in die Blase bekommen. Durch Eversion der Ränder der Blasenwunde kann man die derselben benachbarten Theile der Blasenschleimhaut zur Ansicht bringen.

Ich habe nach dieser Methode bisher 3 mal operirt, das erste Mal wegen eines grossen Blasenpapillomes, zwei weitere Male wegen Blasenstein.

Der erste Pat. war ein 63jähriger, fettleibiger, in Folge schwerer Blutungen sehr anämischer Mann, bei dem ich erst in Narkose am Operationstisch mit dem Spülcystoskope das in der Gegend des rechten Ureters sitzende Papillom sehen konnte.

Am 8. April 1903 wurde die hintere Blasenwand in der beschriebenen Weise freigelegt, die Blase der Länge nach gespalten, mit Fadenschlingen vorgezogen, der rechte Rand der Blasenwunde evertirt, der Stiel des rechts oben von der rechten Uretermündung sitzenden wallnussgrossen Papillomes mit einem Péan gepackt und blasenwärts von diesem mit dem Pacquelin abgetrennt. Die Blutung während der Operation war sehr gering. In die perineale Wunde wurde ein Jodoformgazestreifen und ein Drain, in die Blase ein Ver-

Fig. 1.

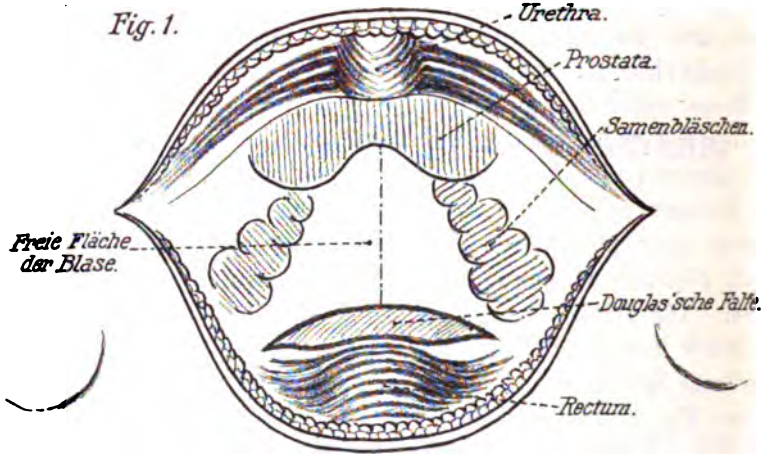
Urethra.
Prostata.
Samenbläschen.
Freie Fläche der Blase.
Douglas'sche Falte.
Rectum.

Fig. 2.

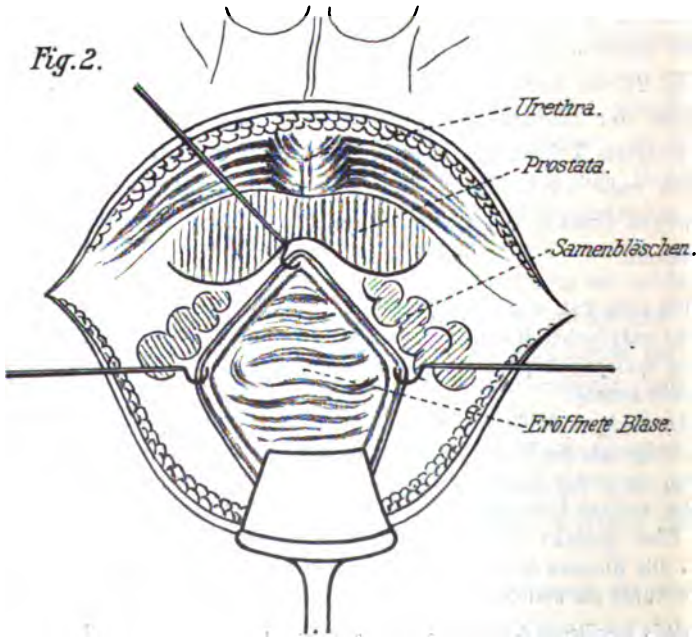
Urethra.
Prostata.
Samenbläschen.
Eröffnete Blase.

weilkatheter eingelegt. Der Verlauf war fieberlos. Am 7. Tage wurde das Drain und der Jodoformgazestreifen aus der Wunde entfernt. Durch 10 Tage ging der Urin theilweise durch die Wunde, grössten Theils durch den Katheter ab. Am 11. Tage verliess der Pat. für einige Stunden das Bett. Am 14. Tage wurde der Verweilkatheter entfernt. Der Pat. urinirte sofort spontan und war von nun an in voller Reconvalescenz; die perineale Wunde granulirte in weiteren 14 Tagen aus, so dass der Kranke 4 Wochen nach der Operation völlig geheilt das Krankenhaus verlassen konnte. Er urinirte alle 5 Stunden; sein Urin war klar.

Der zweite Pat. war ein 30jähr. Mann mit schwerer Cystitis und Blasenstein, den ich am 4. Mai d. J. operirte. Die Operation erforderte nicht eine einzige Ligatur und war in 15 Minuten beendet. Der Stein maass in den drei Achsen 4,5—3,5 und 3 cm und wurde durch eine Incision entfernt, welche kaum ein Drittel der zur Verfügung stehenden Blasenfläche einnahm.

Am 5. Tage wurde, da Pat. trocken lag, der Verweilkatheter probeweise entfernt, darauf durch 2 Tage Fieber in Folge von eiteriger Cystitis, die auf neuerliche Anwendung des Verweilkatheters bald schwand. Nach 12 Tagen definitive Entfernung des Verweilkatheters, sofort spontanes Uriniren. Nach 3 Wochen wurde Pat. geheilt entlassen.

Der dritte Pat. war ein 59jähr. kachektischer Mann mit schwerer Cystitis und Blasensteinen.

Die Operation fand am 30. Mai d. J. in Narkose mit Billroth'scher Mischung statt. Die Operation verlief ganz glatt mit sehr geringer Blutung. Aus der Blase wurden 7 Steine von Haselnuss- bis Nussgrösse entfernt. Die Blase schwer cystitisch, in der Wand verdickt. Nach der Operation war der Kranke ganz munter. Sieben Stunden post operationem starb der Pat. plötzlich. Die Obduction ergab hochgradige fettige Degeneration des Herzmuskels, Arteriosklerose, Schrumpfniere, beiderseitige Hydronephrose mit Erweiterung der Ureteren, Cystitis, Divertikelblase.

Es ist klar, dass dieser Exitus mit der Operationsmethode als solcher nichts zu thun hat, sondern als Narkoseshok aufzufassen ist und bei jedem anderen Eingriffe ebenso hätte eintreten können.

Meine Erfahrungen über diese Operationsmethode sind sonach keine grossen, dennoch glaube ich, dass sie eine Zukunft hat und werth ist, erprobt zu werden. Was die Leistungsfähigkeit der Methode anlangt, so glaube ich, dass sie vielen Indicationen, die heute ausschliesslich der Sectio alta zufallen, wird genügen können.

Fremdkörper jeder beliebigen Grösse sind jedenfalls sehr leicht auf diesem Wege aus der Blase entfernbar.

Für Papillome, die ja meist in der Umgebung des Trigonum sitzen, eignet sie sich sehr gut. Ich glaube, dass auch Blasencarcinome sammt der Blasenwand auf diesem Wege excidirt werden könnten.

Den Hauptvortheil des geschilderten Verfahrens der perinealen Cystotomie gegenüber der Sectio alta möchte ich in der ausserordentlichen Vereinfachung der Nachbehandlung, in den geringen Beschwerden der Patienten, der wesentlich kürzeren Heilungsdauer und somit der Ausschaltung einer grossen Anzahl von der Sectio alta anhaftenden Gefahren sehen.

Die Nachbehandlung besteht nur in öfterem Trockenlegen des Patienten, so lange Urin aus der Wunde kommt und in Blasenspülungen durch den Verweilkatheter. Was die Wundheilung anlangt, so kommt folgendes Günstige zur Erwähnung: Der Urinabfluss geht nach abwärts in der Richtung der Schwere durch die perineale Wunde gut von statten; in der Wunde sind keine Taschen, die Gefahr der Urininfiltration ist dadurch wesentlich verringert.

Die Blasenschnittwunde zeigt breite Flächen, die für die Verklebung recht geeignet sind. Die Blasenwunde liegt in der Tiefe des im Septum gesetzten Canales, wodurch Fistelbildung nahezu ausgeschlossen erscheint. Die Zeit der Bettruhe beschränkt sich auf 8—10 Tage; während dieser Zeit besteht die Möglichkeit beliebigen Lagewechsels, insbesondere ist die Seitenlage von Anfang an möglich.

Ob es einen Vortheil hätte, die Naht der gesetzten Blasenwunde zu machen, die jedenfalls gut ausführbar wäre, könnte nur durch Erfahrung entschieden werden.

Ich schliesse mit der kurzen Zusammenfassung:

Die perineale Cystotomie ist geeignet einer Anzahl von Indicationen, welche bisher ausschliesslich der Sectio alta zufielen, gerecht zu werden.

Das Operationsverfahren stellt zwar etwas grössere Anforderungen in Bezug auf Technik, als die Sectio alta, ist aber geeignet die Gefahren, welche die Sectio alta für alte, fettleibige Leute mit sich bringt, durch Vereinfachung der Nachbehandlung, günstige Drainageverhältnisse, Abkürzung der Heilungsdauer wesentlich zu verringern.

Gegenüber der Sectio mediana und der Sectio lateralis unterscheidet sich die perineale Cystotomie anatomisch dadurch, dass diese ein wirklicher Blasenschnitt ist, die Blasenwand selbst eröffnet, während die Sectio mediana die Urethra, die Sectio lateralis den linken Prostatalappen durchtrennt.

VI.

Ueber Beckenhochlagerung und ihre Gefahren.[1]

Von

Dr. P. Kraske
in Freiburg i. Br.

Jeder, der die sogenannte Beckenhochlagerung öfter angewendet hat, wird ihre ausserordentlichen Vortheile schätzen gelernt haben und die grossen Verdienste bereitwilligst anerkennen, die sich Trendelenburg um die Einführung dieses für die Chirurgie und die Gynäkologie so wichtigen Hilfsmittels erworben hat. Ich selbst habe von der Trendelenburg'schen Lagerung in den letzten zehn Jahren bei allen hohen Blasenschnitten, bei den Radicaloperationen grosser Hernien, bei den meisten Wurmfortsatzexstirpationen und bei vielen anderen Operationen den ausgedehntesten Gebrauch gemacht und muss sagen, dass ich die Vortheile und Erleichterungen, die sie schafft, nicht wieder entbehren möchte. Ich will deshalb auch die Methode keineswegs discreditiren, wenn ich vor diesem Forum einige Uebelstände und Gefahren zur Sprache bringe, die mit der Beckenhochlagerung meines Erachtens und meiner Erfahrung nach verbunden sein können. Es wird, meine ich, ihren Werth nur erhöhen, wenn die Umstände klar gelegt werden, unter denen sie Nachtheile bringen kann, und unter denen man besser auf ihre Vortheile verzichtet, oder sie nur mit besonderer Vorsicht anwendet.

Als ich mich darnach umsah, was in dieser Beziehung etwa in der Literatur bereits niedergelegt sei, bin ich auf einige Mittheilungen gestossen, die ich doch ganz kurz erwähnen muss.

[1] Vorgetragen am 1. Sitzungstage des XXXII. Congresses der Deutschen Gesellschaft für Chirurgie zu Berlin, 3. Juni 1903.

Madlener[1]) und Witthauer[2]) berichten von Lähmungen des N. peroneus, die durch den Druck der Beinhalter entstanden seien. Ferner haben Madlener[3]), M. Graefe[4]) und Caspersohn[5]) Zellgewebsemphysem in den Bauchdecken auftreten sehen nach Laparotomien, die in Beckenhochlagerung ausgeführt worden waren. Dieses Emphysem wird von den Autoren darauf zurückgeführt, dass während der Operation in Folge der invertirten Lage der Kranken mehr Luft als sonst in die Bauchhöhle eingetreten und nachher durch die Brechbewegungen zwischen den Peritonealnähten ins Zellgewebe gepresst worden sei. Diese Complicationen haben den Kranken keinen dauernden Schaden gebracht, und sie können bei der Beurtheilung des Werthes der Beckenhochlagerung auch wohl kaum in Betracht kommen. Die Peroneuslähmung wird man füglich ebensowenig der Lagerungsmethode zur Last legen können, wie die sogenannten Narkosenlähmungen der Narkose. Jedenfalls wird sie, nachdem einmal darauf aufmerksam gemacht worden ist, leicht zu vermeiden sein, ebenso wie man das Auftreten des Emphysems dadurch wird verhüten können, dass man vor der Anlegung der Bauchdeckennähte die eingetretene Luft aus der Bauchhöhle entfernt.

Viel wichtiger scheint es mir schon, daran zu denken, dass die erheblichen Veränderungen der Verhältnisse und Bedingungen der Blutcirculation, die bei der invertirten Lagerung eintreten müssen, zu ernstlicheren Störungen und Gefahren führen können. Einiger Bedenken und Befürchtungen nach dieser Richtung hin hat sich wohl keiner von uns erwehren können, als er zum ersten Male die Beckenhochlagerung anwendete. Ich wenigstens habe, wie ich offen gestehen muss, lange die Sorge nicht los werden können, dass die gewaltige Revolution im Blutkreislauf bei der doch meist länger dauernden Inversion des Körpers bedenkliche Störungen der Circulation im Gehirn oder in den Lungen, ja am Herzen selbst zur Folge haben könnten. Offenbar sind indessen derartige Befürchtungen vollkommen grundlos, wenigstens dann, wenn es sich um einen gesunden Circulationsapparat handelt. Bestehen aber

[1]) Centralbl. f. Gynäkologie. 1901. No. 21.
[2]) Ebenda. No. 18.
[3]) Münchner medicin. Wochenschr. 1894. No. 24.
[4]) Ebenda. No. 42.
[5]) Centralbl. f. Chir. 1895. No. 3.

Erkrankungen des Herzens oder der Gefässe, so können, wie ich glaube, aus der längere Zeit eingenommenen invertirten Lage ernstliche Gefahren entstehen. Ich habe zwei ungünstige Erfahrungen gemacht, die ich kaum anders als in diesem Sinne deuten kann.

Ich musste bei zwei in den 40er und 50er Jahren stehenden Kranken den hohen Blasenschnitt machen, die beide an ausgesprochenen, offenbar auf degenerativen Veränderungen des Herzfleisches beruhenden Störungen der Herzthätigkeit litten. Der eine dieser Kranken hatte einen ungewöhnlich grossen Blasenstein, bei dem anderen handelte es sich um recidivirende multiple Papillome der Blase. Beide Kranke hatten eine schwere Cystitis, die vielleicht als die Ursache der myocarditischen Veränderung anzusehen war. Die Operation verlief, dank der Beckenhochlagerung, in beiden Fällen sehr glatt und rasch; es trat auch keine Complication von Seiten der Wunde ein, auch kein Fieber. Aber bei beiden Kranken schloss sich unmittelbar an die Operation eine beängstigende Verschlimmerung der Störung der Herzthätigkeit, der Puls wurde schneller, kleiner und weicher, und unregelmässiger und blieb es trotz aller angewandten Mittel. Beide Kranken starben, der eine am Abend des 2. Tages, der andere 5 Tage nach der Operation. In beiden Fällen war, eben wegen der Störungen am Herzen kein Chloroform, sondern Aether zur Narkose verwendet worden. Ich stelle mir vor, dass in diesen Fällen die rasche Füllung des rechten Herzens und der hohe hydrostatische Druck, unter dem das Herz in Folge der Erhebung der unteren Körperhälfte und der hohen Blutsäule der Cava inferior stand, zu einer acuten Dilatation der widerstandsunfähigen Wandungen des Herzens geführt hat, die nicht wieder reparirt werden konnte.

Ich will indessen auf diese beiden Fälle nicht weiter eingehen, zumal bei keinem der beiden Verstorbenen — es handelte sich um Israeliten — die Genehmigung zur Section erlangt werden konnte, sondern über einige weitere Erfahrungen berichten, die die Möglichkeit gefahrbringender Zufälle bei der Beckenhochlagerung in anderer Beziehung darthun.

Bald nachdem Trendelenburg seine Methode in die Praxis eingeführt hatte, machte ich bei einem 63jährigen, sonst gesunden und sehr corpulenten Mann den hohen Steinschnitt. Die Operation (Dezember 1892) verlief sehr gut und war einschliesslich der in der grossen Tiefe etwas mühsamen Blasennaht in etwa 25 Minuten beendet. Während dieser Zeit hatte der Kranke in Beckenhochlagerung zugebracht. Nach der Operation befand er sich, zumal er sehr wenig unter der Chloroformnachwirkung zu leiden hatte, zunächst wohl, am nächsten Tage aber klagte er über starkes Vollsein im Leibe und über das völlige Fehlen des Abgangs von Winden. Der Leib war aufgetrieben, aber nicht druckempfindlich, Fieber war nicht vorhanden, auch der Puls gut und kräftig, nicht

beschleunigt. Auch bis zum folgenden Tage gingen keine Flatus ab, der Leib wurde sehr stark aufgetrieben; es trat Singultus auf. Am dritten Tage hatten die Erscheinungen noch weiter zugenommen. Enorme Auftreibung des Leibes; starkes Kollern, aber keine Entleerung von Winden. Es konnte sich bei dem Kranken nur um einen mechanischen Verschluss des Darmes handeln und zwar musste dieser, da das Colon stark aufgebläht war, tiefer unten, etwa an der Flexura sigmoidea liegen. Wassereinläufe, Lageveränderungen etc. hatten keinen Erfolg und so wurde am vierten Tage ernstlich eine Eröffnung des Leibes in Betracht gezogen — da entleerten sich plötzlich und spontan sehr reichliche Winde, der Kranke fühlte sich ausserordentlich erleichtert, noch an demselben Tage erfolgte Stuhlgang und der Patient genas ohne weiteren Zwischenfall.

Einen zweiten, weit schwereren Fall, der mir auch die unmittelbare Veranlassung zu meiner heutigen Mittheilung gegeben hat, beobachtete ich im Anfang dieses Jahres.

Am 9. Januar führte ich bei einem 58jährigen, sehr kräftigen Manne mit starkem Panniculus adiposus in Beckenhochlagerung den hohen Steinschnitt aus. Auch bei diesem Kranken ging die Operation gut von Statten, auch hier wurde während der Blasennaht die invertirte Lagerung — im Ganzen etwa 20 Minuten — beibehalten. Nach einer verhältnissmässig ruhigen Nacht trat am nächsten Tage öfters Erbrechen schleimiger, gallig gefärbter Massen ein. Am Abend Leib etwas aufgetrieben, keine Winde. Am zweiten Tage stärkere Auftreibung des Leibes. Keine Schmerzen im Leib, weder spontan, noch auf Druck. Der Kranke fühlt sich, da bisher keine Winde abgegangen sind, sehr beunruhigt. Erbrechen dauert an; am Abend erscheint etwas Blut im Erbrochenen. Am nächsten Morgen (d. 12. 1.) wieder stärkerer Meteorismus und reichlichere Blutbeimischungen im Erbrochenen. Temperatur 36,1, gute Wärmevertheilung, aber frequenter (120) und etwas unregelmässiger Puls. Am Abend erbricht der Kranke fast reines Blut. Kein Abgang von Winden. Eine vorsichtig ausgeführte Magenspülung fördert reichliche blutige Massen zu Tage, worauf der Kranke eine grosse Erleichterung und eine leidlich ruhige Nacht hat. Am nächsten Morgen (13. 1.) von Neuem starkes Blutbrechen. Kein Abgang von Winden, Leib aufgetrieben, aber unempfindlich. Kein Fieber, Puls trotz wiederholter subcutaner Injectionen von Kochsalzlösungen schlechter. Am Nachmittag wird ein operativer Eingriff beschlossen. Unter Infiltrationsanästhesie wird ein Schnitt in der Linea alba gemacht, in der Absicht, den Magen zu besichtigen und eventuell zu eröffnen, und nach einem Hinderniss am Darm zu suchen, das, da grosse Mengen Wasser bei den Einläufen aufgenommen worden waren, nicht in den unteren Partien des Darmes liegen konnte. Sofort nach der Eröffnung des Leibes bot sich ein Befund dar, der

die schweren Erscheinungen erklärte. Das gesammte, äusserst fettreiche Netz lag, zu einem Klumpen zusammengeballt, unter der Leber und war hier zwischen unterer Leberfläche einerseits und Quercolon und Mesocolon andererseits fest geklemmt. Das Quercolon war dabei so stark um seine Achse gedreht, dass es ganz undurchgängig war; das Colon ascendens war stark ausgedehnt, während der linke Theil des queren und des absteigenden Colon leer war. Nicht ohne einige Mühe konnte ich den Netzballen unter der Leber hervorziehen und unter Lösung lockerer Verklebungen entfalten. Als dies bewerkstelligt war, bewegten sich sofort der Inhalt des Colon ascendens, der im Wesentlichen aus Luft bestand, im nun zurückgedrehten und durchgängig gewordenen Colon transversum weiter, und noch während der Anlegung der Bauchdeckennaht und des Verbandes entleerten sich unter lautem Geräusche sehr grosse Mengen Flatus per anum. Die Hoffnung, dass der Kranke sich nach dieser Erleichterung wieder erholen würde, erfüllte sich leider nicht; er starb bald an zunehmender Schwäche. Bei der Section fanden sich in der Magenschleimhaut der kleinen Curvatur, namentlich in der Nähe des Pylorus zahlreiche Hämorrhagien von Linsen- bis Zehnpfennigstück-Grösse, in deren Mitte die Schleimhaut meist ulcerirt war.

Was in diesem Falle vor sich gegangen war, ist nach dem Befunde bei der Laparotomie ganz klar. Während der Kranke bei der Sectio alta sich in Beckenhochlagerung befand, war das ungemein fettreiche und deshalb schwere Netz zwerchfellwärts gesunken, an der Vorderseite des Quercolons vorbeigeglitten und auf die Unterfläche der Leber gefallen, wobei es eine Torsion des Quercolons gemacht hatte. In dem subhepatischen Raume, zwischen dem um seine Achse gedrehten und nach oben gezogenen Quercolon und der bei der Rücklagerung des Kranken wieder beckenwärts sinkenden Leber wurde das zusammengeballte Netz dann festgehalten, so dass die Torsion des Quercolons bestehen blieb und die Wegsamkeit des Darms störte.

Wie der Mechanismus der Darmocclusion in dem ersten Falle gewesen ist, lässt sich natürlich, da sich der Verschluss spontan gelöst hat, nicht mit Sicherheit feststellen. Da das Hinderniss hier weiter unten, in der Gegend der Flexura sigmoidea lag, scheint es sich mir um eine Achsendrehung dieses Darmabschnittes gehandelt zu haben. Auch hier ist die Verlagerung ganz sicher während der invertirten Lage des Kranken zu Stande gekommen, und ich halte es für zweifellos, dass auch hier der grosse Fettreichthum des Mesenteriums und besonders vielleicht grosse, fettreiche und schwere Appendices epiploicae das Eintreten des fatalen Ereignisses bedingt oder jedenfalls erleichtert haben.

Es ist mir nicht bekannt geworden, ob ähnliche Beobachtungen, wie die mitgetheilten, von anderen Chirurgen jemals gemacht worden sind. Die einzige Publication, die ich bei der Durchsicht der Literatur gefunden habe und in der ebenfalls zwei Fälle von Darmverschluss nach Operationen in Beckenhochlagerung mitgetheilt werden, stammt von Schauta[1]). Er sah kurz nach einander bei zwei laparotomirten Frauen, denen Uterus- und Eierstockstumoren entfernt worden waren, Drehungen grosser Theile des Dünndarms um die Achsen ihres Mesenteriums. Das eine Mal führte die Achsendrehung zur Nekrose und Perforation des Darms und wurde durch die Section festgestellt. Das andere Mal gelang es Schauta, die Darmverschlingung zu diagnosticiren und sie bei einer daraufhin vorgenommenen Wiedereröffnung der Bauchhöhle zu finden und zu beseitigen; die Kranke starb aber trotzdem an Pneumonie. Schauta führt die Darmverlagerung ebenfalls auf die Beckenhochlagerung zurück und hat sich bemüht, den Mechanismus der Verschlingung an den freigelegten Eingeweiden bei Leichen zu studiren. Es ist ihm zwar nicht gelungen, eine wirkliche Achsendrehung zu erzielen, was wohl bei der Verschiedenheit der Verhältnisse an der Leiche und am Lebenden auch nicht zu verwundern ist, — aber er hat gesehen, dass eine Rückwanderung der in der Beckenhochlagerung sich dislocirenden Därme nach der Rücklagerung nur dann eintrat, wenn die Rücklagerung bei noch geöffneter Bauchhöhle stattfand. Daraus hat er sich die Regel abgeleitet, nach Laparotomien, die in Beckenhochlagerung ausgeführt werden, die Bauchhöhle nicht eher zu schliessen, jedenfalls die angelegten Nähte nicht eher zu knoten, als bis die Kranke aus der Beckenhochlagerung herausgebracht ist und er sich überzeugt hat, dass die Rückwanderung der Eingeweide, die er durch Schütteln der Kranken zu befördern sucht, vollendet ist. Diese Vorschrift ist gewiss zu beherzigen, und es wird wohl auch von den meisten Operateuren so oder in ähnlicher Weise verfahren.

Ich glaube aber überhaupt, dass die Gefahr einer bleibenden Eingeweideverlagerung bei Laparotomien viel weniger zu befürchten ist als bei Operationen, bei denen die Bauchhöhle nicht eröffnet wird und bei denen man keine Möglichkeit hat, zu controliren, in

[1]) Ueber die Beckenhochlagerung bei gynäkologischen Operationen. Wiener medicin. Wochenschr. 1892. No. 1.

welcher Weise die Eingeweide dislocirt werden und inwieweit sie sich nach Beendigung der Beckenhochlagerung wieder an ihren normalen Platz zurückfinden.

M. H.! Ehe ich die Schlüsse formulire, die ich aus meinen Beobachtungen glaube ziehen zu müssen, gestatten Sie mir, Ihre Aufmerksamkeit noch auf einen Augenblick zurückzulenken auf die Erscheinung der Hämatemesis, die in dem zweiten der Ihnen mitgetheilten Fälle am Tage nach der Operation auftrat, sich fortgesetzt steigerte und den Tod wohl wesentlich mitverschuldet hat. Mir scheint der Fall, eben dieser Erscheinung wegen, von einiger Bedeutung zu sein im Hinblick auf die schätzenswerthe Mittheilung, die Herr v. Eiselsberg vor vier Jahren an dieser Stelle über Magen- und Duodenalblutungen nach Operationen gemacht hat. Sie erinnern sich, dass Herr v. Eiselsberg damals über einige Fälle berichtete, in denen nach einer Bauchoperation Haematemesis aufgetreten war. Er erörterte die verschiedenen Möglichkeiten des Zustandekommens dieser Blutungen und erklärte es schliesslich für das Wahrscheinlichste, dass sie auf Verschleppung von Thromben durch rückläufige Embolie zurückzuführen seien. In meinem Falle scheint mir die Ursache und das Zustandekommen der Magenblutung ziemlich klar zu liegen. Sie erfolgte aus den hämorrhagischen Ulcerationen der Magenschleimhaut, die ihrerseits wieder die Folge waren der hochgradigen Stauungen im Gebiete der V. gastrica superior, die mit dem Pfortaderstamme durch den an der Porta hepatis liegenden Netzklumpen vollkommen comprimirt gewesen sein muss. Ich möchte hieran die Frage knüpfen, ob nicht die Beckenhochlagerung, wenn sie längere Zeit dauert, auch, ohne dass eine Netzverlagerung unter der Leber zu Stande kommt, eine hochgradige Stauung in den Magenvenen und eine Haemorrhagie herbeiführen kann. Ich meine, man kann sich sehr wohl vorstellen, dass das Gewicht der gesammten Baucheingeweide, namentlich wenn sie sehr fettreich sind, das in der invertirten Lage auf der Unterfläche der Leber, dem Pfortaderstamme und den aus ihren Wurzelgebieten kommenden Aesten ruht, Stauungen und Hämorrhagien der Magenschleimhaut hervorzurufen vermag. Es wäre von grossem Interesse zu wissen, ob in den Fällen v. Eiselsberg's und in anderen, in denen Hämatemesis nach Laparotomien beobachtet wurden, die Beckenhochlagerung angewandt worden ist.

Ich habe hierüber in den Publicationen, die ich daraufhin besonders durchgesehen habe, keine Angaben gefunden.

M. H.! Ich möchte zum Schlusse meine Erfahrungen über die Beckenhochlagerung und das, was ich aus ihnen gelernt zu haben glaube, in folgende Sätze zusammenfassen:

Die Beckenhochlagerung kann unter besonderen Umständen üble Zufälle und Gefahren mit sich bringen.

Bei einem kranken, durch degenerative Veränderungen geschwächten Herzmuskel kann sie durch Ueberfüllung des Herzens und durch den hohen Druck der Blutsäule der V. cava inferior zu einer acuten, irreparablen Dilatation des Herzens führen. In solchen Fällen werde ich künftig auf die Vortheile der Beckenhochlagerung lieber ganz verzichten.

Bei Menschen mit grossem Fettreichthum des Netzes, des Mesenteriums und der Appendices epiploicae kann es zu unerwünscht starker und bleibender Verlagerung der Eingeweide und zu einem Verschlusse des Darms kommen. Möglicherweise führt auch unter solchen Umständen die Beckenhochlagerung und der Druck der schweren Eingeweide gegen die Unterfläche der Leber zu Stauungen in der Pfortader und ihrer Wurzeln und zu Stauungen und Hämorrhagien in der Magenschleimhaut. Ein Theil der mehrfach beobachteten nach Operationen zu Stande gekommenen Magenblutungen finden hierdurch ihre Erklärung. Bei sehr corpulenten Menschen werde ich deshalb in Zukunft die Beckenhochlagerung auf eine möglichst kurze Dauer beschränken und jedenfalls nach vollendeter Operation durch eine erhöhte Rückenlage der Kranken und durch Vermeidung sehr fester, den Bauch stark comprimirender Verbände die Rücklagerung der dislocirten Eingeweide zu unterstützen suchen.

Ueberhaupt wird es sich in jedem Falle empfehlen, die Beckenhochlagerung keinen Augenblick länger dauern zu lassen, als es der Zweck unbedingt erfordert.

Im Uebrigen aber ist und bleibt die Beckenhochlagerung ein unschätzbares Hülfsmittel für zahlreiche Operationen an den Becken- und Bauchorganen.

VII.

Die Drüsenkrankheit von Barbadoes.[1]

Von

Privatdocent Dr. H. Gross,

I. Ass.-Arzt der chirurg. Univ.-Klinik zu Jena.

Aus mehreren Gründen, die ich nachher darlegen werde, möchte ich mir erlauben, Ihre Erinnerung an den eigenthümlichen Process aus der tropischen Pathologie des Lymphsystems wachzurufen, der seiner Zeit, nach der Weil'schen Uebersetzung der Arbeit von Hendy und Rollo als „Drüsenkrankheit vom Barbadoes" in nnserer Literatur eine grosse Bedeutung erlangt hatte.

Wie vor mehr als einem Jahrhundert, als die beiden englischen Aerzte ihre Erfahrungen sammelten, so ist auch jetzt noch der Process auf den Antillen heimisch, nach meiner Information vielleicht mehr auf den beiden, kürzlich so schwer heimgesuchten Inseln Guadeloupe und Martinique, als gerade auf Barbados, weiter im Stillen Ocean auf Réunion und Mauritius. Weit seltener werden die „varicösen Leistendrüsen" („varicose groin glands") der Engländer in Aegypten, den asiatischen Colonien, Australien und Brasilien beobachtet.

Die Krankheit entwickelt sich meist im 2., bezw. 3. Jahrzehnt, anscheinend häufiger bei Männern, als bei Frauen. Oft ganz zufällig, bei Gelegenheit schwerer körperlicher Anstrengungen, bemerken Erstere, Letztere bei der Menstruation oder Gravidität, dass ihre Leistendrüsen — fast stets werden beide Seiten befallen — ange-

[1]) Vorgetragen am 1. Sitzungstage des XXXII. Congresses der Deutschen Gesellschaft für Chirurgie zu Berlin, 3. Juni 1903.

schwollen sind. Die Vergrösserung schreitet allmählich fort: Die Drüsen werden varicös, d. h., wie die Auffassung besagt, eine Lymphangiektasie ihrer Sinusse verwandelt sie, unter Schwund der folliculären Elemente, in ein System von Hohlräumen, die mehr und mehr mit einander in Communication treten. Sobald die einzelnen Drüsen etwa Wallnus- bis Apfelgrösse erreicht haben, vereinigen sie sich, erst zu einer poly-, dann monocystischen Geschwulst, die bisweilen noch durch Septen und einzelne flottirende Stränge die Entstehung aus Lymphdrüsen erkennen lässt.

Durch Vermittlung der interglandulären Gefässe und Stämme, die ihrerseits eine entsprechende Dilatation erfahren, schreitet die „Drüsenlymphangiektasie" centralwärts, ergreift die im Bezirk der Trunci lumbales gelegenen Drüsen, dann, über das Receptaculum chyli hinaus, das Stromgebiet des Thoracicus und führt schliesslich auch am Halse und in den Achselbeugen zur Bildung analoger, meist symmetrischer Geschwülste, wie in den Leisten. Dieses Bild der generalisirten „varicösen Drüsenkrankheit" ist anscheinend sehr selten, das Befallensein der Glandulae lumbales dagegen ein sehr häufiges Ereigniss.

Eine ganze Anzahl von Kranken empfindet das Leiden nur durch das Gefühl der Schwere, das bei zunehmendem Wachsthum der Leistengeschwülste sich geltend macht, spec. den Gehakt behindert. Symptomlos, wie sie entstanden, verhalten sich die varicösen Leistendrüsen auch später; sie verkleinern sich sogar und können in zunehmendem Alter, wo, wie Anger sagt, der Organismus nicht mehr solche Anforderungen an das Lymphsystem stellt, auch vollständig verschwinden.

Eine zweite Kategorie der Kranken hat über Verdauungsstörungen zu klagen. Der Appetit liegt darnieder, Abmagerung tritt ein, bisweilen ganz rapid; die Patienten werden „skelettartig" und können sogar unter dem Bilde der zunehmenden Kachexie zu Grunde gehen. Eigenthümlicher Weise passt sich auch das Volumen der meist in dicke Fettmassen eingehüllten, inguinalen Geschwülste diesen Schwankungen im Ernährungszustand an; sie verkleinern sich mit dem Schwund des allgemeinen Fettpolsters, um mit der Erholung der Kranken aus ihrem Verfall auch ihr altes Volumen wieder zu erreichen.

Sehr viele, wie es scheint das Gros der Kranken, haben über

Anfälle, sog. „Krisen", zu klagen, die, wie berichtet wird, im Anschluss an jähen Temperaturwechsel, Wechsel der Jahreszeiten, bei eintretender Gravidität u. s. w. besonders häufig sich geltend machen sollen.

Die Drüsentumoren schwellen dann mächtig an; die bedeckende Haut wird prall gespannt, intensiv geröthet; es besteht Fieber und Abgeschlagenheit macht sich geltend.

In der höchsten Entwicklung dieser Krisen ist das ganze Lymphsystem alterirt. Ueberall schwellen die Drüsen an, die Haut der ganzen Körperoberfläche ist fleckig geröthet, scharlachartig, profuse Diarrhoe mit Erbrechen setzt ein, der Leib treibt sich ballonartig auf, dabei bestehen schwere Delirien und unaufhörliche Schüttelfröste.

Nach wenigen Tagen ist der Sturm vorüber. Nur eine geringe Volumzunahme der Leistengeschwülste, die zurückbleibt, erinnert an die überstandene „Krise".

Eine weitere Complication droht den Kranken durch die Etablirung von Lymphfisteln, die sich aus platzenden Bläschen auf der Kuppe der mit ihnen communicirenden Drüsencysten entwickeln oder direct aus letzteren, nach Perforation der maximal gedehnten und verdünnten Haut. Eine profuse Lymphorrhagie, die täglich bis zu mehreren Litern ausströmen lassen kann, schafft zwar anfänglich Erleichterung, führt dann aber zum zunehmenden Kräfteverfall.

Verhängnissvoll wirken die Lymphfisteln besonders dadurch, dass sie der Eiterinfection die Thore öffnen. In der älteren französischen Literatur sind namentlich zwei diesbezügliche Beobachtungen bemerkenswerth: Bei der ersteren erfolgte die Infection durch die Operation, bezw. den Versuch Nélaton's, die varicösen Leistendrüsen zu exstirpiren, bei der zweiten „sprang der entzündliche Funke über" von einer Analfistel, die Trélat bei einem jungen Creolen spaltete, nachdem er sich vorher, durch den Misserfolg Nelaton's gewitzigt, entschieden geweigert hatte, die Leistengeschwülste anzugreifen.

Von den Leistenbeugen aus erfolgte rapid eine Vereiterung des ganzen Lymphsystems. Die Kranken erlagen in 24—48 Stunden.

Ihre Aetiologie verweist die varicösen Leistendrüsen in die grosse Krankheitsgruppe der Filariosis. Ihre Zugehörigkeit zu dieser machte schon die nicht seltene Combination mit Chylurie, Lymph-

scrotum und Elephantiasis wahrscheinlich; für letztere war jedoch die Ursache bereits längere Zeit festgestellt, als es zuerst Lancereaux, dann Mackenzie und Carter gelang, auch in dem Blut von Drüsenkranken den Filariawurm nachzuweisen.

Wie bekannt sein dürfte, hat Manson in seinem „Stückchen Sensationspathologie", wie er selbst seine Lehre bezeichnete, die im Bereich des Abdomens sich entwickelnden Ektasien des Lymph- und Chylussystems als das Product der Lymphstauung angesprochen, die ihrerseits durch Obliteration der grossen Trunci, spec. des Thoracicus durch Filaria bedingt sei.

Seine Ansicht, soweit sie die varicösen Leistendrüsen anbetrifft, und diese als die Fortsetzung abdomineller Ektasien in die Leistenbeugen hinstellt, wird gerade von den competentesten Beurtheilern nicht getheilt. Als solche möchte ich ausser auf den den genannten Inseln wirkenden Aerzten die Pariser Chirurgen ansprechen. Gerade sie besitzen grosse Erfahrungen, da die Creolen bekanntlich mit Vorliebe Paris aufsuchen, spec. die dortigen Aerzte consultiren, an die sie durch ihre vielfach in Frankreich ausgebildeten Aerzte verwiesen werden.

Die Franzosen betrachten den Process als einen der Leistenbeuge eigenthümlichen, der in den hier gelegenen Drüsen durch directen Import (durch die Haut, wie auch Carter meint) der Filaria, bezw. seiner Embryonen angefacht, zur Drüsenlymphangectasie führe. Den Einwand der Thatsache, dass in den wenigen, durch die Section klargestellten Fällen eine allgemeine Dilatation des ganzen Lymphsystems vorliege, erklären sie mit der ausgesprochenen Tendenz des Processes, centralwärts weiter fortzuschreiten.

Dieser, der drohenden Verallgemeinerung der „Drüsenlymphangiome" (Chipault, Péan), müsse man entgegentreten und deshalb die Krankheit im Frühstadium durch Exstirpation des „Herdes", d. h. der primär erkrankten Leistendrüsen, vollständig zu heilen suchen.

Dieser Anschauung, der auch Lancereaux die Sanction ertheilte, — mag sie nun richtig sein oder nicht —, verdanken wir jedenfalls einen näheren Einblick in die anatomischen Verhältnisse des merkwürdigen Processes: gerade in den letzten Jahren sind eine ganze Anzahl von exotischen Kranken, wie ich zähle, über ein Dutzend, in Paris operirt werden. Die meisten Präparate

zeigten zwar bereits die ausgebildete Cystenentwicklung; die von le Dentu und Schwartz operativ gewonnenen lassen jedoch die isolirten, im Beginn der cavernösen Entartung befindlichen Lymphdrüsen noch deutlich erkennen.

Ich möchte mir erlauben, Ihnen Stücke dieser interessanten Präparate, die ich der Güte der genannten Herrn, wie der Cornil's, Marie's und Decloux's verdanke, zu demonstriren, sowie einige mikroskopische Schnitte.

Sie erkennen an den ersteren auf den Schnittflächen schon mit dem blossen Auge die Erweiterung der Lymphräume; in einer Drüse sehen Sie nahe dem Centrum bereits einen grösseren Hohlraum.

Mikroskopisch tritt die Erweiterung der Sinus, die zum Theil in bizarren Figuren die Follikel umgeben, sehr anschaulich hervor.

Ein Präparat ist dadurch besonders bemerkenswerth, — als solches ein Unicum, — dass an der Peripherie der Drüsen im entzündlich infiltrirten Gewebe eine Filaria eingelagert ist.

Sie erkennen sie an den scharfen Contourirungen der äusseren Cuticula, der Muskelschicht und den von ihnen eingeschlossenen Hohlraum, in dessen Innern den Digestivtractus. Die Filaria liegt in Windungen, sodass sie vom Schnitt bald in Längs-, bald in querer Richtung getroffen wurde.

An dem andern mikroskopischen Präparat fällt auf, dass die ektasirten, durch Silberbehandlung kenntlich gemachten Lymphräume nur die Peripherie der Drüse einnehmen; die Follikel sind zum grössten Theil verschwunden; das Centrum der Drüsen ist von neu gebildetem Fett eingenommen.

Indem ich Ihnen weiter eine Zeichnung des Präparates von Trélat gebe, die ich mir von dem im Musée Dupuytren aufbewahrten Original habe anfertigen lassen, und schliesslich hier die klassische Abbildung der ektasirten Drüsen, die Nélaton seinem Schüler Anger zur Beschreibung übergab, haben Sie eigentlich das ganze Material in Händen, das von den französischen Chirurgen als anatomische Basis ihrer Lehre der „Adénolymphocèle", der „Drüsenhohlgeschwulst", betrachtet werden könnte.

„Was für die Deutschen das Lymphangiom Virchow's, ist für uns die Adnéolymphocèle," sagt Péan an einer Stelle seiner

klinischen Vorlesungen, an einer andern, „dass mit der Begründung der Lehre durch Nélaton und seinen Schüler Anger die Erkenntniss der lymphangektatischen Processe in eine neue Phase eingeleitet sei."

Für die französischen Chirurgen repräsentiren eben die glandulären Leistentumoren den Urtypus der lymphangektatischen Geschwulst, wie der Process den Urtypus einer fortschreitenden Lymphangektasie.

Diese Thatsache, für die weitere Belege zu bringen hier zu weit führen würde, zeigt Ihnen die culturgeschichtliche, wie ich sagen möchte, Bedeutung der „Drüsenkrankkeit vom Barbadoes"; inwieweit die französischen Chirurgen berechtigt sind, für alle möglichen Lymphcysten, sogar die angeborenen (cfr. Lannelongue-Achard) die Möglichkeit ihrer Genese aus varicösen Lymphdrüsen zu erörtern, mag dahingestellt sein.

Ich möchte Sie weiter auf die practische Bedeutung des Krankheitsbildes aufmerksam machen: die Drüsenkrankheit vom Barbadoes kommt in einheimischer, d. h. nicht durch Filaria bedingter Form auch bei uns und zwar, wie ich feststellen konnte, nicht ganz vereinzelt vor.

Seitdem ich in Strassburg vor vier Jahren meinen ersten Fall gesehen, habe ich dann zwei weitere Beobachtungen in Jena gesammelt, eine vierte ist von einem practischen Arzt in der Nähe von Jena beobachtet und mir zur Verfügung gestellt, wie ebenso eine fünfte von Herrn Geh. Rath Madelung, die im vorigen Jahre in der Strassburger Klinik zur Operation kam; ein sechster Fall ist mir, wie ich nachträglich glaube feststellen zu können, bereits früher zu Gesicht gekommen; er wurde aber nicht erkannt, ebenso wenig wie ein Fall unserer Jenenser Klinik, der, bevor er uns überwiesen wurde, einen längeren Aufenthalt in einer anderen Universitätsklinik durchgemacht hatte.

Ein drastischer Beweis für die Bedeutung der „Drüsenkrankheit vom Barbadoes"! — Der betreffende Kranke hatte damals den ursächlichen Zusammenhang mit einem Trauma plausibel zu machen verstanden und geniesst noch jetzt, à conto der bei ihm gestellten Diagnose „Sarkom", eine hohe Unfallrente.

Noch eine weitere, die grosse wissenschaftliche Bedeutung des Krankheitsbildes, das wir aus unserer Litteratur streichen wollen,

bezw. schon gestrichen haben, möchte ich zum Schluss hervorheben und bemerken, dass ich in der Werthschätzung nach dieser Richtung hin noch viel weiter gehen möchte als die französischen Chirurgen.

Ich glaube, in der „Drüsenkrankheit vom Barbadoes" ihrem tropischen, wie einheimischen Typus, eine der klinisch wichtigsten Form der in ihrem Bild so mannigfachen lymphangectatischen Processe überhaupt erblicken zu dürfen und vermuthe, dass ihre genetische Klarstellung uns in Stand setzen wird, manche noch ungelösten Fragen eines der dunkelsten Capitel der chirurgischen Pathologie zu beantworten.

Ich habe den Versuch gemacht, mich der „Drüsenkrankheit vom Barbadoes", wenn ich mich so ausdrücken darf, als eines Schlüssels zur Pforte der Erkenntniss zu bedienen. Die Auskunft, die ich erhielt, war jedoch so „sensationell", um mit Manson zu sprechen, dass ich bisher nicht die Kühnheit gehabt habe, sie mitzutheilen. Vielleicht machen mir weitere Erfahrungen und eine durch sie ermöglichte bessere Kenntniss des Processes grösseren Muth, indem sie bisher gewonnenen Annahmen eine sichere Basis verleihen.

Ich müsste jedoch dem Zufall allzu sehr vertrauen, wenn ich hoffen würde, in nächster Zeit selbst weitere Beobachtungen zu sammeln. Ich wende mich deshalb an Sie, m. H., und appellire an Ihre Liebenswürdigkeit, indem ich Sie bitte, mir event. Beobachtungen aus Ihrer Erfahrung zur Verfügung zu stellen. Wie ich bemerken möchte, recherchire ich nicht nur nach ganz reinen Typen der „Drüsenkrankheit vom Barbadoes", solchen, wo die Drüsen isolirt, noch deutlich erkennbar oder in dicke Fettmassen eingehüllt vorliegen, oder schliesslich, cystisch degenerirt, in beiden Leistenbeugen sich finden, sondern auch ihnen nahestehenden Processen, den Lymph- und Chylusfisteln der Inguinalgegend, auch solchen Formen, die mit Elephantiasis und Lymphscrotum combinirt sind.

Sie würden mich durch gelegentliche Mittheilung, event. der Adressen der betreffenden Kranken, zu grossem Danke verpflichten.

VIII.

Perforatio thoracis translateralis duplex mit Ausgang in Heilung.[1]

Von

Professor Dr. Felix Franke,

Chefarzt des Diakonissenhauses Marienstift zu Braunschweig.

M. H.! Eine von mir im vergangenen Herbste behandelte, durch das Thema meines Vortrages gekennzeichnete eigenartige schwere Verletzung des Brustkorbs veranlasst mich, Ihnen eine kurze Mittheilung über sie zu machen, nicht nur weil sie, soweit ich die Literatur übersehe, in Hinsicht auf ihre Entstehung und das Werkzeug, das sie verursacht hat, als ein Unicum erscheint, sondern auch, weil sie wegen ihres Verlaufs und der eingeschlagenen Behandlung von einer gewissen grundsätzlichen Bedeutung ist.

Frau Registrator H. D., 48 Jahre alt, eine mittelgrosse, kräftige, gut genährte Frau fiel am 2. October v. J. Mittags 1 Uhr mit einer Trittleiter, auf der sie etwa 2 m hoch stand, um die Wand mit einem 1 m langen Handbesen abzubürsten, um und stürzte ihrer späteren Angabe nach auf die rechte Seite. Ihre auf den Fall aus dem Nachbarzimmer herbeieilende Nichte fand sie mit seitwärts gestrecktem rechten Arme liegen, dem parallel der Besen, mit dem Stiel in der Brust sitzend, feststand. Sie zog ihn heraus und die Verletzte konnte sich erheben. Ob und wie weit der Besenstiel in der Brust gesteckt hatte, war in der Aufregung gar nicht beachtet worden. Der sofort gerufene, $^1/_2$2 Uhr erscheinende Arzt, Herr College Salomon, fand die Verletzte auf dem Sopha sitzend, etwas kurzathmig und über Schmerzen in der linken Brustseite klagend. Da dort Druckschmerz, entsprechend der 3. und 4. Rippe, bestand, und er auch Crepitation zu fühlen meinte, nahm er eine Rippenfractur an, in welcher Annahme er noch bestärkt wurde, als sich an dieser Stelle Knistern einstellte und ein rasch nach der Umgebung, zunächst nach dem

[1] Vorgetragen am 3. Sitzungstage des XXXII. Congresses der Deutschen Gesellschaft für Chirurgie zu Berlin, 5. Juni 1903.

Rücken sich ausbreitendes Hautemphysem auftrat. Nachdem es sich auch auf die ganze Brust und Hals und Kopf ausgedehnt hatte und die Kurzathmigkeit immer mehr zunahm, wurde ich zugezogen. Ich fand, als ich $^1/_2$6 Uhr erschien, den ganzen Oberkörper bis zum Nabel herab, Hals und Gesicht luftkissenartig aufgetrieben. Der Kopf sah fast aus wie eine Blase, an der die nicht mehr zu öffnenden Augen als quere Schlitze erschienen und die Nase einen kleinen Vorsprung bildete. Sprechen war noch gut möglich. Es bestand starke Kurzathmigkeit; der Puls regelmässig, mittelkräftig, machte 116 Schläge in der Minute. Die sich luftkissenartig anfühlende Haut des Gesichts und Brustkorbs knisterte auf Druck und beim Athmen so stark, dass eine genaue Untersuchung der Lunge nicht möglich war. Die Percussion ergab überall einen eigenartigen Schachtelton, die Auscultation nur Knistern. In der linken Achselhöhle erzeugte Druck in der Gegend der 3. und 4. Rippe etwas Schmerzen; Genaueres war wegen des starken Hautemphysems nicht festzustellen. In der rechten Achselhöhle, etwas nach vorn von der mittleren Achsellinie, fand sich eine 1 cm lange, quere Wunde mit leicht gequetschten Rändern, aus der beim Heben des Armes unter halb blasenden, halb schlürfenden Geräusch bei der eben stattfindenden Exspiration Luft austrat. Der Arm wurde sofort wieder gesenkt.

Nach einer nothwendiger Weise ganz kurzen Besprechung nahmen College Salomon, der bestimmt behauptete, Crepitation in der linken Achselhöhle gefühlt zu haben, und ich mit Rücksicht auf den Ausgang des Hautemphysems von der linken Achselhöhle aus eine Rippenfractur der 3. oder 4. Rippe an, deren Entstehung uns allerdings nicht ganz klar war. Dass der Besenstiel bis hierher gedrungen sein könne, erschien uns ganz unwahrscheinlich, da jede Reaction von Seiten der Lunge (Husten, Blutspeien) fehlte, die doch hätte durchbohrt werden müssen. Wie weit der Besen im Brustkorb gesteckt hatte, war zunächst nicht festzustellen, da die Zeugin des Unfalls nicht anwesend und der Besen bei der herrschenden Anordnung (die Leute befanden sich im Umzuge) nicht gleich aufzufinden war. Darüber aber waren wir uns ohne Weiteres klar, dass schon wegen der durch das schnell zunehmende und mit wachsender Athemnoth verbundene Hautemphysem drohenden Lebensgefahr eine Operation höchst nöthig war. Während ich forteilte, um die nöthigen Anordnungen im Marienstift zu treffen, lüftete College Salomon den rechten Arm der Verletzten mit jeder Exspiration, um weitere Luftansammlung in der Haut bezw. im Pleuralraum möglichst zu bekämpfen.

Gegen $^1/_2$7 Uhr fand die Operation in Aethernarkose statt, die leicht und schnell eintrat und glatt, ohne Röcheln u. s. w. verlief. Incision in der linken Achselhöhle nach unten durch stark lufthaltiges Gewebe. Plötzlich gerieth ich in der Tiefe in ein Loch, durch das bei der eben stattfindenden Exspiration Luft ausströmte. Der sofort eingeführte und die Oeffnung tamponirende Finger befand sich in der Brusthöhle und berührte mit der Spitze die zurückgewichene Lunge. Das Loch befand sich, wie später festgestellt wurde, zwischen 3. und 4. Rippe dicht vor der Achsellinie. Eine Rippenfractur war nicht vorhanden. Eine Blutung hatte nicht stattgefunden. Dass das Loch nur durch den Besen-

stiel verursacht sein könne, war ganz zweifellos; ebenso zweifellos aber auch die grosse Gefahr, in der sich die Verletzte befand bei dem Bestehen eines durch diesen Befund festgestellten doppelseitigen Pneumothorax. Was thun? Nach einem Augenblick der Ueberlegung stopfte ich das Loch mit einem Tampon von Vioformgaze während einer Exspiration schnell und fest zu.

Bei der nun folgenden Untersuchung der rechtsseitigen Wunde gelangte ich leicht mit dem Finger in die Tiefe gegen die Rippen und auch dort in ein Loch zwischen 3. und 4. Rippe, nachdem ich durch einen Längsschnitt die äussere Wunde etwas erweitert hatte. Die Richtung des Wundcanals von aussen nach innen verlief etwas nach vorn. In der Pleurahöhle war die zurückgewichene Lunge nicht zu fühlen. Auch auf dieser Seite verschloss ich das Loch durch einen festen Tampon von Vioformgaze. Dicke Lagen steriler Gaze und ein sorgfältig und fest angelegter Bindenverband bildeten den Schluss des Eingriffs, der bei einer Dauer von knapp einer halben Stunde vom Beginn der Narkose bis nach Anlegung des Verbandes gut vertragen worden war.

Die Athemnoth besserte sich danach schnell und war am nächsten Morgen fast ganz verschwunden. Bis dahin war auch das Hautemphysem sehr zurückgegangen, besonders auf dem Brustkorbe, die Stimmung war gut. Es bestand kein Husten. Am Abend konnten die Augen etwas geöffnet werden; der Puls machte 96 Schläge, die Temperatur betrug 38,4°.

4. October. Das Hautemphysem hat weiter abgenommen, die Augen können zur Hälfte geöffnet werden. Puls 100, kein Fieber, Appetit leidlich. Klagen über Schmerzen oben im Rücken, kein Husten, mässig beschleunigte Athmung.

6. October. Befinden gut. Athmung noch etwas beschleunigt. Hautemphysem nur noch unter den Brüsten. Kein Fieber. Puls 96. Beim Wechsel des Verbandes Herz untersucht: Dämpfung nicht vergrössert; Töne an der Spitze rein, in der linken Parasternallinie, etwa in Höhe der 4. Rippe neben dem 1. Tone ein leises Geräusch. Beim vorsichtigen Lüften des linksseitigen Tampons dringt etwas Luft in die Pleurahöhle.

8. October. Nach einem Knacken im Rücken gestern Abend soll auf einmal die letzte Behinderung beim Athmen verschwunden sein. Puls 96, regelmässig, kräftig. Kein Fieber.

9. October. Beim heutigen Verbandwechsel dringt aus den Wunden keine Luft mehr hervor. Oberer Wundwinkel schnell durch fest angelegten Heftpflasterverband vereinigt, in den unteren wegen stärkerer Absonderung der Wunden kurzes Drain und etwas Xeroformgaze eingelegt. Bindenverband. Lungenbefund war überall normal, nirgends Dämpfung, Knistern oder dgl. Kein Fieber, Puls 112, das Geräusch am Herzen besteht noch.

13. October. Linke Wunde nach Abnahme des Heftpflasters noch klaffend, wird oben genäht, unten mit Heftpflaster zusammengezogen. Rechte Wunde oben schon verklebt, unten ebenfalls mit Heftpflaster zusammengezogen. Am Herzen kein Geräusch mehr zu hören. Allgemeinbefinden vorzüglich.

Nach der am 21. October bei vollständig wiederhergestellter Gesundheit erfolgten Entlassung trat noch eine kleine Nacheiterung in der rechten Wunde

auf, die aber nach Drainirung schnell heilte. Danach ist das Befinden immer ein gutes geblieben, wie ich mich durch eine spätere Nachuntersuchung überzeugte; über den Lungen wie am Herzen war der Befund ein völlig normaler.

Wie aus dem gegebenen Berichte zu ersehen ist, zeichnet sich diese schwere Verletzung durch einige bemerkenswerthe Punkte aus.

Zunächst durch das Ausbleiben einer Infection des Brustraums, die um so mehr zu befürchten war, weil mit dem Besenstiel auch die an ihm befindliche, zum Aufhängen des Besens bestimmte, in Folge der eben stattgehabten Beschäftigung sicher mit Staub durchsetzte Bindfadenschlinge mit eingedrungen war. Und dass sie bis zum Herausziehen des Stiels Zeit hatte, Staub abzugeben, beweist die Thatsache, dass der Bindfaden völlig mit Blut durchtränkt war.

Ich würde es aber, m. H., nicht wagen, auf Grund allein dieses infectionslosen Verlaufs Ihnen über den Fall zu berichten. Denn Fälle, in denen Verletzungen der Körperhöhlen und insbesondere auch der Brusthöhle durch solche schmutzigen Gegenstände, wie es ohne Zweifel der eben zum Staubfegen benutzte Besen war, ohne Reaction geheilt sind, finden sich in der Literatur in genügender Anzahl verzeichnet. Und Mancher von Ihnen wird selbst eine solche Erfahrung gemacht haben[1]).

Die Punkte, die ohne Zweifel wichtiger sind und die ich hier kurz besprechen möchte, sind der Verlauf des Wundcanals, das Ausbleiben von Lungen- und Herzverletzungen, die Thatsache der Heilung eines doppelseitigen traumatischen Pneumothorax bei gleichzeitigem ausgedehntem Hautemphysem und schliesslich die Art der Behandlung.

Was den ersten Punkt betrifft, so habe ich einen gleichen Fall von Durchbohrung beider Brusträume durch ein stumpfes Werkzeug ohne Verletzung der Lunge in der Literatur nicht gefunden. Der von Aleksejew[2]) gegebene, mir nur im Referate zu-

---

[1]) Ich selbst kann über einen von mir behandelten, günstig verlaufenen Fall von Aufschlitzung des Bauches durch einen Ochsen berichten. Bei dem Verletzten, einem Knechte, der aus seinem $^3/_4$ Stunde von Braunschweig entfernten Dorfe hereintransportirt war, lagen mehrere Darmschlingen ausserhalb der Bauchhöhle, die nur mit einem nicht ganz reinen Taschentuche bedeckt waren. Sie wurden, so gut es ging, gereinigt, reponirt, die Wunde wurde vollständig geschlossen, und es erfolgte reactionslose Heilung.

[2]) Aleksejew, Ein seltener Fall von Verletzung der Brusthöhle. Chir. Annalen. 1894. S. Centralbl. f. Chir. 1895. No. 10.

gängliche Bericht über eine in Heilung ausgegangene doppelseitige Perforation des Brustkorbs durch einen Zaunpfahl lässt unklar, ob die Lunge verletzt gewesen ist oder nicht, giebt also über den Weg, den der Zaunpfahl genommen hat, keine genaue Auskunft. Immerhin halte ich es für angebracht, diesen Fall, der die erste, glücklich abgelaufene, völlig transversale Durchbohrung beider Brusthöhlen durch ein stumpfes Werkzeug zu bilden scheint, der Vergessenheit zu entreissen.

Ein 8jähriger Bauernknabe war aus einer Höhe von 3—4 m von einem Baume auf einen Zaunpfahl gefallen, in bewusstlosem Zustande von einem Vorübergehenden bemerkt, abgehoben und mit fest umbundener Brust zum Arzt gebracht worden. Als der Handtuchverband abgenommen wurde, steigerte sich die ohnehin schon grosse Athemnoth auf etwa 120 Athemzüge in der Minute. Der Pfahl war auf der linken Seite zwischen der 6. und 7. Rippe, 10 cm von der Wirbelsäule eingedrungen und auf der rechten Seite zwischen der 8. und 9. Rippe, 12 cm von der Wirbelsäule herausgedrungen. Beide Wunden, 6 und $5^1/_2$ cm lang, wurden genäht. Nach dem Nähen wurde die Athemnoth geringer, circa 100 Athemzüge in der Minute, die Pulsfrequenz betrug circa 200. Heilung der Wunden bis auf eine kleine Eiterung linkerseits. Vollständige Genesung.

In dem von Schmid[1]) mitgetheilten Falle von Perforation beider Brusthöhlen durch einen Pfahl, der nach zunächst günstigem Verlaufe am 5. Tage durch Verblutung aus der linken Mammaria interna tödtlich endete, war die rechte Lunge durchbohrt und bestand neben beiderseitigem Hämatothorax nur geringer Pneumothorax. Der abgebrochene Pfahl stak am nächsten Tage noch in der Lunge und hatte somit als Tampon in der von ihm selbst gesetzten Wunde gedient.

In meinem Falle hatte der Besenstiel, an dem ich am nächsten Tage an der Blutmarke, die ich Ihnen durch einen Einschnitt kenntlich gemacht habe, deutlich sehen konnte, dass er 30 cm weit eingedrungen war, eine Länge, die, wie ich durch Messungen feststellen konnte, genügt, einen nicht zu breiten Brustkorb in der Höhe der 3. und 4. Rippe in translateraler Richtung zu durchbohren, nicht den geraden Weg durch die Lungen, sondern einen ganz eigenartigen Weg eingeschlagen, den man bisher nur bei

[1]) Schmid, Beiträge zur chirurgischen Casuistik. II. Perforation der Brusthöhle durch einen 28 cm langen Holzpfahl. Extraction desselben. Tod am 5. Tage der Verblutung aus der linken Mammaria interna. Prager medic. Wochenschrift. 1879. No. 18.

Schusswunden kennen gelernt und mit dem Namen der inneren Contourirung belegt hat. Er lief ohne Zweifel an der Innenseite der vorderen Brustwand entlang, aus der er bei der schrägen Stellung der Rippen und ihrer Zwischenräume in Folge seines schnellen Gleitens keinen Ausweg fand, bis er auf der linken Seite, gerade gegenüber seiner Eintrittsstelle, auf der rechten Seite angelangt war, wo er die günstigste Gelegenheit zum Austritt hatte. Dieser eigenthümliche Verlauf des Wundcanals, dessen behauptetes Vorkommen bei Schusswunden bekanntlich König bestritten und als aut Beobachtungsfehlern beruhend erklärt hat, der aber gerade für Schusswunden doch wohl durch den anscheinend ganz einwandsfreien berühmten Fall von Socin und Klebs sicher gestellt ist, ist in neuerer Zeit auch von anderer Seite bei einer Brustverletzung durch ein stumpfes Werkzeug beobachtet und seine Möglichkeit durch die Umformung, die dieses dabei erlitt, in unwiderleglicher Weise bewiesen worden.

Nach Auban[1]) gerieth ein Infanterist beim Umschlagen eines Wagens unter diesen und die darauf befindlichen Kisten, zwischen welche er sein Haubajonett mit Scheide gelegt hatte. Als er hervorgezogen wurde, ragte der Handgriff hinten neben der Wirbelsäule hervor, während die Spitze der Scheide vorn den Rock hervorwölbte, ohne ihn zu durchdringen. Die Waffe wurde nun herausgezogen. Sie hatte mit der Scheide die Kleider und die Haut im 10. Zwischenrippenraum, 5 cm von den Dornfortsätzen entfernt, durchbohrt, war darauf dem Lauf der Brustwand gefolgt, indem sie sich entsprechend der Convexität derselben krümmte, und an dem oberen Rand der 9. Rippe, 9 cm abwärts von der Brustwarze, ausgetreten. Die Heilung erfolgte in wenigen Tagen.

Was sind das für eigenthümliche, unerklärlich wunderbare Kräfte, die eine so erstaunliche Wirkung auf einen so widerstandsfähigen Gegenstand entfalten können!

Dem besonderen Weg nun, den der Besenstiel genommen hat, ist es zu verdanken, dass eine schwerere Lungen- und Herzverletzung ausgeblieben ist. Lunge und Herz sind einfach von der vorderen Brustwand abgedrängt worden. Natürlich haben sie dabei eine starke Quetschung erlitten. Für das Herz war sie nicht ohne Folgen, allerdings nur leichterer Art. Die von

[1]) Auban, Longue plaie en seton, curviligne de la paroi thoracique produite par une épée bayonette munie de son fourreau. Archiv. de médic. et pharm. milit. 1897. Febr. Refer. Centralbl. f. Chir. 1897. No. 49.

ihr herrührenden Erscheinungen, beschleunigter Puls und ein mässig starkes Geräusch an der 4. Rippe, hatten, wie wir gesehen haben, eine Dauer von nur wenigen Tagen. Eine Herzerweiterung war nicht eingetreten, wenigstens nicht nachzuweisen.

Ein anderer Umstand, der die Rettung der Verletzten begünstigte, war die geradezu als glückliche Complication zu bezeichnende Durchbohrung der linken Brustwand bis unter die Haut. Das hier erzeugte Loch bildete eine Art Sicherheitsventil für den doppelten Pneumothorax, dessen Luft bei den Exspirationsbewegungen theilweise einen Ausweg fand, allerdings nicht ohne dadurch ein ausgedehntes Hautemphysem zu erzeugen. Auf diese Weise wurde eine zunehmende Ansammlung von Luft in den Brusthöhlen und die mit dieser unzertrennlich verbundene Compression und schliesslich Atelektase der Lunge vermieden. Und nur dadurch ist es erklärlich, dass ich noch $5^1/_2$ Stunden nach dem Unfall die Operation wagen und die Verletzte retten konnte. Denn selbst ausgedehntes Hautemphysem bringt den Körper nicht so schnell in Lebensgefahr als ein intensiver Pneumothorax und gar ein doppelseitiger. Dieser gilt im Allgemeinen sowohl nach den Erfahrungen der Praxis als denen des Laboratoriums als eine unfehlbar und schnell den Tod herbeiführende Erkrankung. Hellin[1]), der bei seinen Versuchen über den Pneumothorax auch den Einfluss des doppelten Pneumothorax prüfte, fand, dass Kaninchen diesem nach 5 Minuten erliegen. Aron[2]) dagegen gelang es, ein Kaninchen noch 7 Minuten nach Anlegung eines doppelseitigen Pneumothorax knapp vor dem Tode, der unter Krämpfen und unheimlich verlangsamter Athmung bevorstand, durch schnellen Schluss der gesetzten Wunden zu retten. Beim Menschen ist, wie Hellin anführt, nur ein Fall bekannt, der von Fräntzel in der Charité beobachtet ist, in dem das Leben noch $1^1/_2$ Stunden erhalten blieb.

Es giebt demnach sowohl das Experiment als auch die Praxis meiner im Anfang geäusserten Behauptung Recht, dass meinem Falle eine grundsätzliche Bedeutung zukommt.

Ich möchte aber nicht unterlassen, zu erwähnen, dass die

---

[1]) Hellin, Ueber das Collabiren der Lunge beim Pneumothorax nebst Bemerkungen über die Wiederentfaltung der Lunge und des doppelseitigen Pneumothorax. Berl. klin. Wochenschr. 1901. No. 40.

[2]) Aron, Die Mechanik und Therapie des Pneumothorax. Berlin 1902.

Prognose der perforirenden Brustverletzungen sich wesentlich richtet nach der Art des verletzenden Gegenstandes. Es ist bekannt, dass Schusswunden eine ungleich günstigere Prognose geben als die durch stumpfe Instrumente verursachten. Bei letzteren ist im Allgemeiuen die Prognose nicht günstig, selbst wenn es sich um Verletzungen mit nicht ganz stumpfem Instrument handelt. So fand Chenu[1]) in 529 Fällen von Verletzungen der Brust mit blanker Waffe (im Kriege 1870/71) 349 Mal tödtlichen Ausgang verzeichnet, das ist eine Mortalität von 66 pCt.! Dabei waren die Verletzungen fast nur einseitige. Doppelseitige Verletzungen galten stets als tödtliche. Hatte man ja doch sogar doppelseitige Schussverletzungen bis vor ein paar Jahrzehnten als unbedingt tödtlich angesehen, so verhältnissmässig günstig man auch die einseitigen Schussverletzungen beurtheilte. Erst im Jahre 1883 wies Sommerbrodt[2]) an der Hand eines secirten Falles zum ersten Male nach, dass doppelseitige Schussverletzungen der Brust ausheilen können.

Nun ist es freilich ein wesentlicher Unterschied, ob nur die Brusthöhle eröffnet oder zugleich auch die Lunge verletzt ist, und wie schwer diese Verletzung ist.

Oberflächliche Lungenverletzungen sieht König für günstiger an, weil bei ihnen leichter Verklebung der beiden Pleurablätter zu Stande kommen soll. Schwerere Lungenverletzungen verschlechtern die Prognose durch die Gefahr der Verblutung, das Hinzutreten einer schwereren Lungenerkrankung (Entzündung, Abscess, Gangrän), und die Entwickelung eines schweren Pneumothorax. Es kann ein Ventilpneumothorax entstehen, der im Allgemeinen nicht so günstig ist als ein geschlossener oder offener.

In meinem Fall hatte die Verletzung einen, wenn ich so sagen soll, halb offenen, halb geschlossenen Pneumothorax erzeugt und dadurch, wie ich schon vorhin bemerkte, die noch verhältnissmässig günstigsten Verhältnisse geschaffen: es hatte sich eine Art Sicherheitsventil gebildet, durch das die sonst zu reichlich sich in der Brusthöhle ansammelnde Luft einen Ausweg unter die Haut

[1]) Chenu, cit. bei Riedinger, Verletzungen und chirurgische Krankheiten des Thorax und seines Inhalts. Deutsche Chirurgie. Liefg. 42. S. 120.

[2]) Sommerbrodt, Fall von geheiltem, doppelseitigem, perforirendem Lungenschuss. Tod nach 11 Jahren an Phthisis und Hämoptoe. Archiv für klin. Chir. Bd. 28. S. 928.

fand. Ohne diese günstige Complication wäre das Leben wohl schwerlich gerettet worden, da, wie das ausgedehnte Hautemphysem erkennen liess, die in den Pleuralraum eintretende Luftmenge so gross war, dass die Lunge schon nach kurzer Zeit völlig bis zur Unmöglichkeit der Athmung zusammengedrückt worden wäre.

Es bedarf kaum der Erwähnung, dass doppelseitige perforirende Brustverletzungen natürlich dann leichter einen günstigen Verlauf nehmen können, wenn es überhaupt nicht zur Entwickelung eines Pneumothorax kommt. Das dürfte am ehesten bei Schussverletzungen sich ereignen, besonders aber auch dann, wenn die Pleurablätter miteinander verwachsen sind.

In solchem Falle wird die Verletzung eher durch die Entstehung eines Hautemphysems complicirt, das aber in den meisten Fällen zum Stehen kommt und bald wieder verschwindet und nur in seltenen Fällen lebensgefährlich wird oder den Tod herbeiführt. Wie günstig selbst das ausgedehnteste Hautemphysem noch verlaufen kann, lehren die von Riedinger[1]) citirten Fälle von Larrey und Hall, in denen trotz Ausbreitung des Emphysems über den ganzen Körper innerhalb zweier Tage der Verletzte mit dem Leben davon kam. Gefährlich wird es besonders dann, wenn es den Pneumothorax complicirt. Und auch in unserem Falle, in dem es im Anfang gewissermaassen ein Heilmittel für die Verletzte war, fingen schon nach wenigen Stunden drohende Erscheinungen an sich einzustellen, die vielleicht zum Theil schon auf die starke Zunahme des Hautemphysems zurückzuführen waren.

Es war mir nun sehr interessant zu beobachten, wie schnell sowohl das Hautemphysem als auch der Pneumothorax nach dem von mir vorgenommenen Eingriffe verschwand. War doch schon nach 4 Tagen kaum noch eine Spur von beiden zu bemerken. Es ist nicht ohne Weiteres zu entscheiden, ob beim Pneumothorax, wie ohne Zweifel beim Emphysem eine schnelle Resorption der Luft stattgefunden, oder die Art der Behandlung ausschlaggebenden Einfluss ausgeübt hat. Es ist besonders seit den Versuchen von Szupak[2]), die er in Dorpat unter Unverricht's Leitung anstellte,

---

[1]) Riedinger, a. a. O. S. 132.

[2]) Szupak, Experimentelle Untersuchungen über den Pneumothorax. Inaug.-Diss. Dorpat. 1890.

bekannt, dass die gesunde Pleura binnen 24 Stunden eine ziemlich grosse Menge Luft bei geschlossenem Pneumothorax resorbiren kann, Sauerstoff und Kohlensäure ganz, Stickstoff dagegen nur knapp bis zur Hälfte.

Wenn nun mit Rücksicht hierauf auch anzunehmen ist, dass ein grosser Theil der im Pneumothorax enthaltenen Luft von der Pleura resorbirt ist, so bin ich doch der Ueberzeugung, dass das von mir beliebte Vorgehen wesentlich zur schnellen Entfaltung der Lunge beitrug. Es entsprang zwar der Eingebung des Augenblicks, aber es war, wie ich mich bei nachträglicher Prüfung überzeugte, im gegebenen Falle doch das richtigste. Es sind ja verschiedene Methoden angegeben, um den Pneumothorax wirksam zu bekämpfen und rasch zu beseitigen. v. Eiselsberg wies erst vor zwei Tagen in seinem Vortrage über die Exstirpation eines grossen Dermoids aus der Brusthöhle auf das Vorziehen und Annähen der Lunge hin, das in seinem Falle so wunderbar günstig gewirkt hat. Wenn auch in diesem Falle die Verhältnisse anders lagen, da es sich um einen offenen Pneumothorax gehandelt hat, so muss ich doch zugeben, dass das Verfahren vielleicht auch für meine Kranke von Vortheil gewesen wäre. Ich dachte sogar einen Augenblick daran, es anzuwenden, da ich mich seiner schon früher bedient habe, so z. B. in einem Falle transpleuraler Echinococcotomie der Leber und bei einem acuten traumatischen, operativen Pneumothorax. Ich wagte aber doch nicht den Versuch, da ich fürchtete, zunächst die eigentliche Gefahr zu vergrössern. Denn es war doch sicher, dass bei dem Versuche, der vielleicht nicht einmal sofort gelang, noch mehr Luft in die Brusthöhle eindrang und dadurch die Gefahr eines Collapses entstand. Ausserdem wäre bei der durch die colossale Aufgeblasenheit der Haut erschwerten Zugänglichkeit des Loches die Naht ziemlich schwierig gewesen. Den auftauchenden Gedanken, die gesetzte Wunde um ein Drainrohr luftdicht zu schliessen und durch dieses die Luft herauszupumpen, verwarf ich ebenso schnell wieder, als er kam, da ich nicht mit voller Sicherheit wissen konnte, ob nicht doch die Lunge verletzt war und in Folge dessen die Luft sich immer wieder im Pleuralraume erneuert hätte. Aus gleichem Grunde und mit Rücksicht auf die Gefahr einer weiteren Zunahme des Hautemphy-

sems war die von Witzel[1]) angegebene Methode abzulehnen, der einen frischen traumatischen, bei einer Operation entstandenen Pneumothorax dadurch beseitigte, dass er die Brusthöhle mit aseptischer Lösung füllte, die Wunde luftdicht um ein Drainrohr schloss und durch dieses die Flüssigkeit wieder auspumpte. Andere Methoden waren mir nicht gegenwärtig. Ausser dem von v. Bramann an dieser Stelle 1893 empfohlenen Verfahren wäre mit Rücksicht auf das Hautemphysem kein anderes in Frage gekommen. Ich erwähne den Vorschlag von Matas[2]), durch die Luftröhre Luft einzublasen — er benutzte dazu den O'Dwyer'schen Apparat — und durch die nunmehrige Entfaltung der Lunge die Pleuralluft zu verdrängen. Ebensowenig hätte sich für meinen Fall das von Schrötter jun. auf dem diesjährigen internationalen Congress zu Madrid berichtete Verfahren geeignet, nämlich die Luft abzusaugen und durch den schneller zu resorbirenden Sauerstoff zu ersetzen, da es nur in ganz bestimmten Fällen des geschlossenen Pneumothorax Zweck hat.

Die von v. Bramann[3]) bei einem mit ausgedehntem, gefahrdrohendem Hautemphysem verbundenen traumatischen Pneumothorax eingeschlagene, von Thiersch zuerst bei der Bekämpfung des Empyems angewandte Behandlung würde in meinem Falle von Nutzen gewesen sein. Sie hat nur den Nachtheil, dass man das ja sofort nöthige Material nicht immer zur Stelle hat, so einfach die Behandlung sonst ist. Sie besteht darin, dass in die Brusthöhle ein starres Drainrohr luftdicht eingefügt und an dieses ein vollkommen weiches angeschlossen wird, das man am besten in einer aseptischen Lösung endigen lässt. Der weiche Schlauch lässt bei der Exspiration Luft austreten, während er bei der Inspiration zusammenklappend der Luft den Eintritt verwehrt.

Ich glaube, dass die von mir eingeschlagene Behandlung, die durch den glücklichen Ausgang der schweren Verletzung ihre Berechtigung erwiesen hat, mit dem eben beschriebenen Verfahren

---

[1]) Witzel, Ein Verfahren zur Beseitigung des acuten, nach Penetration der Brustwand entstandenen Pneumothorax. Centralbl. f. Chir. 1890. No. 28.

[2]) Matas, On the management of the acute traumatic pneumothorax Annals of surgery. 1899. April.

[3]) v. Bramann, Ueber die Behandlung des nach Lungenverletzung auftretenden allgemeinen Körperemphysems. Verhandl. d. Deutschen Gesellschaft f. Chirurgie. XXII. Congress. 1893.

concurriren kann, umsomehr, als sie noch einfacher ist und jederzeit ohne Weiteres angewandt werden kann, da die nothwendigen Stoffe ja immer zur Verfügung stehen, und dass sie daher verdient für ähnliche Fälle in erster Linie empfohlen zu werden.

Ihre Wirkung ist sehr einfach zu erklären. Der feste Tampon und fest darüber angelegte, dichte Verband, der ja bei jeder Inspiration in Folge der bei ihr stattfindenden Erweiterung des Brustkorbs noch fester zusammengepresst wird, lässt, da der negative Druck in der Pleuralhöhle an sich nicht sehr hoch, beim Pneumothorax fast null ist, Luft von aussen nicht eindringen, gestattet jedoch der Pleuralluft bei der Exspiration, bei der der Druck nach den Versuchen von Donders und Aron und den Erfahrungen der Praxis (Lungenhernien) positiv werden kann, den Austritt in seine Maschen und weiterhin nach aussen. Auf diese Weise wurde in ausgiebigem Maasse und genügender Schnelligkeit sowohl der Pneumothorax bekämpft als auch einer Zunahme des Hautemphysems entgegengearbeitet.

IX.

Zur Kenntniss der Wirkung localer Reize und localer Wärme-Application (nach Experimenten am Auge).[1]

Von

Dr. K. Wessely,

Augenarzt in Berlin.

M. H.! Die Versuche, über die ich mir erlauben möchte, Ihnen kurz zu berichten, sollen nach meiner Absicht einen theoretischen Beitrag zur Kenntniss der Wirkung localer Reize und örtlicher Wärmeapplication darstellen. Obwohl sie ausschliesslich am Auge ausgeführt worden sind, hoffe ich doch, dass ihre Mittheilung hier gestattet sein mag. Denn sie ordnen sich einem grösseren Untersuchungsgebiet ein, welches in den letzten Jahren vielfach und ganz besonders von chirurgischer Seite bearbeitet worden ist. Ich meine die Heilwirkung der Hyperämie im Allgemeinen.

Durch die umfassenden Untersuchungen von Bier und seinen Schülern[2] ist die Kenntniss von der Heilwirkung der Hyperämieerzeugenden Mittel eine so eingehende geworden, dass es sich nur noch darum handeln kann, an dieser oder jener Stelle neue unterstützende Argumente beizubringen. Ich habe daher auch nur von einer bestimmten Seite aus die genannten Fragen in Angriff genommen, nämlich von dem Gesichtspunkt: ob den Antikörpern des Blutserums eine besondere Rolle bei der Heilwirkung der Hyperämie zukommt.

---

[1]) Vorgetragen am 1. Sitzungstage des XXXII. Congresses der Deutschen Gesellschaft für Chirurgie zu Berlin, 3. Juni 1903.

[2]) cf. Bier, Hyperämie als Heilmittel. Leipzig. 1903.

Auch dieser Gedanke ist an sich nichts ganz Neues. Wie Ihnen bekannt, hat Bier schon stets neben der resorbirenden, auflösenden, ernährenden und schmerzstillenden auch die bacterientödtende Wirkung der Hyperämie berücksichtigt; ja, für einen besonderen Fall von Hyperämie, für die Stauung, ist sie sogar auf experimentellem Wege von Hamburger[1]) und Nötzel[2]) sicher bewiesen worden. Aber so schön die Resultate der letztgenannten Untersucher auch sind, es ist von ihnen stets nur die gesamte bactericide Kraft des Blutes, der Lymphe oder des Transsudates bei der Stauung untersucht worden. Hierbei kann aber neben den eigentlichen bactericiden Stoffen sowohl der Kohlensäurereichthum wie die Alkalescenz, ja, auch der Leukocytengehalt der entnommenen Flüssigkeitsproben eine grosse Rolle spielen. Es schien mir deshalb eine immerhin lohnende Aufgabe, zu untersuchen, wie sich speciell die Antikörper des Serums bei der Hyperämie verhalten. Denn in diesen sind wir doch z. Z. gewohnt, die wesentlichsten Heilpotenzen des Blutserums zu sehen.

Die Frage lautet also: Treten die Antikörper des Serums bei der Hyperämie in vermehrter Menge aus den Gefässen in die Gewebe?

Der Nachweis hiervon ist natürlich unter gewöhnlichen Verhältnissen schwer zu erbringen, wenn man sich nicht auf die Untersuchung des Stauungstranssudates beschränken will. Das aber erscheint mir nicht rationell. Denn es handelt sich dabei doch nur um den Folgezustand einer ganz besonderen Form von Hyperämie, und zwar passiver Hyperämie. Sonst aber wird es nicht leicht möglich sein, die Flüssigkeit, auf die es hier ankommt, d. h. die Gewebsflüssigkeit, so, wie sie aus den Gefässen in die Gewebe tritt, zur Untersuchung zu erhalten.

Es leuchtet deshalb sofort als ein besonderer Vorzug des Auges als Versuchsobject ein, dass wir in seinen intraocularen Flüssigkeiten, speciell im Kammerwasser, eine Gewebsflüssigkeit haben, die jederzeit aufs Bequemste zur Untersuchung entnommen

---

[1]) Hamburger, Ueber den Einfluss von Kohlensäure bezw. von Alkali auf das antibacterielle Vermögen von Blut- und Gewebsflüssigkeit mit besonderer Berücksichtigung von venöser Stauung und Entzündung. Virchow's Archiv. Bd. 156.

[2]) Nötzel, Ueber die bactericide Wirkung der Stauungshyperämie nach Bier. Archiv f. klin. Chirurgie. Bd. 60.

werden kann. Zwar ist der Humor aqueus wegen seines viel geringeren Eiweissgehaltes den übrigen Gewebsflüssigkeiten des Körpers nicht ohne Weiteres an die Seite zu stellen. Doch davon möchte ich Sie bitten, hier einmal für's Erste zu abstrahiren. Später werde ich eingehender darauf zurückkommen.

Untersuchen wir also zunächst die Wirkung localer Reize und örtlicher Wärmeapplication auf's Kammerwasser!

Bereits bei Gelegenheit von Untersuchungen über die Wirkung subconjunctivaler Kochsalz-Injectionen auf's Kaninchenauge habe ich feststellen können, dass ein local auf die Bindehaut wirkender Reiz sich auf dem Wege des Reflexes auch auf die tieferen Gefässe des Auges, speciell die Ciliarkörpergefässe, ausdehnt. Dieselben werden hyperämisch und das Resultat ist die Absonderung eines sehr eiweissreichen Kammerwassers an Stelle des normalerweise fast eiweissfreien. Welcher Art der Reiz ist, ist hierbei ganz gleichgültig. Chemischer, mechanischer, elektrischer Reiz, alle bewirken das Gleiche, nur ihrer Stärke nach in verschiedenem Grade. An den Proben, die ich mir erlaubt habe, herumzureichen, können Sie sich selbst von der geschilderten Wirkung der localen Reize überzeugen.

Es lag nun natürlich nichts näher, als auch die örtliche Anwendung der Wärme mit in den Bereich der Untersuchungen zu ziehen, denn die warmen Umschläge gehören ja zu den gebräuchlichsten therapeutischen Verfahren in der Augenheilkunde. Trotzdem ist das meines Wissens bisher in dieser Weise noch nicht geschehen. Ich glaube, deshalb meine Versuchsanordnung ganz kurz skizziren zu müssen.

Vorbedingung für eine genügende Tiefenwirkung der Wärme ist, dass die Lider des Kaninchens vorher rasirt sind. Das habe ich also jedes Mal zuerst gethan und dann die Umschläge in der einfachsten Form mittels Leinwandcompressen applicirt, die in heisses Wasser getaucht, ausgedrückt und durch Bedeckung mit wasserdichtem Stoff vor Verdunstung geschützt wurden. Gewechselt wurden sie während einer Minute mehrmals. Ein Druck auf's Auge, der zu falschen Resultaten führen könnte, ist auf diese Weise, wie ich durch Controlversuche festgestellt habe, ausgeschlossen. Begonnen wurde mit einer Temperatur des Wassers von 50° C., dann wurde langsam bis auf 55°, oder bis auf

60° gestiegen. Da vielleicht manchem von Ihnen die Anwendung so hoher Temperaturen befremdlich erscheinen mag, so will ich erwähnen, dass ich an mir selbst ausgeprobt habe, dass bei langsamem Steigen der Temperatur derartige Umschläge am Auge sehr gut bis zu 55°, an der Haut des Handrückens bis zu 60° für längere Zeit ertragen werden.

Das Resultat der geschilderten Versuche war ein überraschendes und eindeutiges. Jedes Mal fand sich der Eiweissgehalt des Kammerwassers bedeutend erhöht und zwar schwankten je nach der Höhe der Temperatur der Umschläge die Eiweissprocentzahlen zwischen $^1/_{10}$ und $^1/_2$ pCt., während normales Kammerwasser nur etwa $^1/_{40}$ pCt. Albumen zu enthalten pflegt. Auch hier zeigen Ihnen die herumgereichten Proben das Ergebniss besser als es die Aufzählung weiterer Eiweissprocentzahlen könnte.

War somit durch diese Versuche festgestellt, dass bei der durch Reize oder Wärme erzeugten Hyperämie die Ciliarkörpergefässe für das Serum-Eiweiss durchlässiger werden, so musste es schon von vornherein sehr wahrscheinlich sein, dass auch die Antikörper des Serums sie unter den gleichen Umständen leichter passiren.

Natürlich versuchte ich den Nachweis hierfür nicht an den schon im normalen Serum vorhandenen Antikörpern zu erbringen, weil ihre Menge zu klein und zu wechselnd ist. Vielmehr wählte ich die durch Immunisirung künstlich zu erzeugenden Antikörper und zwar vor Allem die Hämolysine und die Typhus-Agglutinine. Denn bei diesen beiden ist der quantitative Nachweis ein relativ sehr leichter. Die Hämolyse tritt (bei Bruttemperatur) im Reagenzglase ein, wenn man dem Kammerwasser Blutkörperchen von der zur Immunisirung benutzten Blutsorte zusetzt; es handelt sich also bloss darum, in jedem Falle festzustellen, wieviel Blutkörperchen in einer bestimmten Menge Humor aqueus aufgelöst werden. Zur Agglutinations-Probe kann man ebenfalls das Kammerwasser direct verwerthen und braucht nur die Verdünnung zu bestimmen, in der es eben noch deutlich die Widalsche Reaction giebt.

Solche Versuche an immunisirten Thieren habe ich nun schon gelegentlich meiner Untersuchungen über subconjunctivale Injectionen

angestellt und habe in der damaligen Publikation[1]) bereits mitgetheilt, dass die genannten Antikörper unter der Wirkung der Kochsalzinjectionen ebenso wie bei jedem anderen lokalen Reiz in einer das Normale bedeutend übertreffenden Menge ins Kammerwasser eintreten. Heute kann ich Ihnen das Gleiche von der Wirkung der warmen Umschläge mittheilen.

Am anschaulichsten sind die Versuche mit Hämolysinen, und ich habe mir deshalb erlaubt, Ihnen ein paar solcher Proben herumzureichen. Sie sehen daselbst das Kammerwasser von einem Kaninchen, welches mit Hundeblut-Einspritzungen vorbehandelt worden ist. Die eine Kammerwasserprobe stammt vom rechten unversehrten Auge, die andere vom linken, welches vorher $^1/_2$ Stunde lang unter der Wirkung warmer Umschläge gehalten worden war. Beiden sind Hundeblutkörperchen zugesetzt und zwar $^1/_5$ ccm einer 5 proc. Blutaufschwemmung in physiologischer Kochsalzlösung. Wie Sie sich überzeugen können, hat das Kammerwasser des normalen Auges dieselben garnicht, das andere sie fast vollständig aufgelöst. Erst durch die applicirte Wärme sind also die Hämolysine ins Kammerwasser hineingezogen.

Was hier von Hämolysinen und Agglutininen gesagt ist, gilt natürlich auch von allen anderen Antikörpern. Denn ihrem kolloidalen Charakter entsprechend treten sie alle stets ganz parallel mit den Eiweisskörpern aus den Gefässen aus. Doch um es nicht bei dieser blossen logischen Schlussfolgerung bewenden zu lassen, will ich erwähnen, dass Herr Privatdocent Dr. Römer in Würzburg, der mich, so lange ich in Würzburg arbeitete[2]), freundlichst mit Rath und That unterstützte, nunmehr, wie er mir mitgetheilt hat, meine Versuchsresultate auch bei Antitoxinen, Bakteriolysinen und Präcipitinen bestätigt gefunden hat. Auch ich selbst kann das auf Grund neuester eigener Versuche bekräftigen.

Also, um das gesammte Resultat noch einmal zusammzufassen: Die Antikörper treten normaliter nur in sehr geringer

---

[1]) Experimentelles über subconjunctivale Injectionen. Deutsche medicin. Wochenschrift. 1903. No. 7—8.

[2]) Anm. Die Versuche über die Wirkung localer Reize wurden in der Universitäts-Augenklinik zu Würzburg (Director: Prof. Hess), die über den Einfluss der Wärme im physiologischen Institut zu Berlin (Abtheilung von Prof. J. Munk) ausgeführt.

Menge oder garnicht in das Kammerwasser ein. Sowohl lokale Reize, wie Wärme führen sie ihm dagegen in bedeutend vermehrter Menge zu..

Nun könnte man mir entgegnen: „Das mag vielleicht für die Augenheilkunde von einigem Interesse sein. Wer aber sagt uns, ob das hier für die intraokularen Flüssigkeiten Festgestellte auch für die sonstige Gewebsflüssigkeit gilt? Und auf diese kommt es doch dem Chirurgen nur an, wenn er lokale Reize oder Wärme anwendet."

Ich möchte deshalb heute hier besonderen Nachdruck darauf legen, dass ich das ganz analoge Verhalten auch an einer echten Gewebsflüssigkeit habe feststellen können, an der Gewebsflüssigkeit eines gewöhnlichen Gefässe führenden Bindegewebes, nämlich der Conjunctiva.

Freilich muss ich das gleich wieder bis zu einem gewissen Grade einschränken. Aus der Conjunctiva lässt sich für gewöhnlich ebensowenig Gewebsflüssigkeit entnehmen wie aus einem anderen Bindegewebe. Wohl aber bietet sie den besonderen Vorzug, dass man Flüssigkeit, die man in sie einspritzt, relativ vollständig wieder herausbekommen kann. Die Flüssigkeit hebt nämlich die Bindehaut in Form einer halbkugeligen Blase in die Höhe und lässt sich durch Anschneiden der Blase und sanftes Auspressen aus den Maschen des Gewebes wieder entnehmen. Es ist klar, dass sich die eingespritzte Flüssigkeit allmälig mit der aus den Gefässen austretenden Gewebsflüssigkeit vermischen muss. Die Untersuchung der Pressflüssigkeit wird uns also wenigstens ein vergleichsweises Urtheil über die Beschaffenheit der Gewebsflüssigkeit gestatten. Nur das eine ist hierbei zu berücksichtigen, dass keine Verunreinigung durch Blut eintreten darf. Man muss daher das Thier vor dem Auspressen der Bindehaut durch Verbluten tödten

Indem ich nun zunächst Kochsalzlösungen von verschiedener Concentration verwendete, fand ich, dass der Eiweissgehalt der wieder entnommenen Flüssigkeit abhängig von der Reizwirkung der betreffenden Lösungen ist. Er ist (immer $^1/_2$ Stunde nach der Einspritzung) bei 2 und 4 procentigen Kochsalzlösungen etwa 5 und 10 mal so hoch wie bei physiologischer. Unzweifelhaft beruht das auf einem Durchlässigwerden der Conjunctivalgefässe in Folge der Hyperämie.

Viel interessanter war es natürlich noch, unter den gleichen Bedingungen auch die Wirkung der warmen Umschläge zu untersuchen. Es wurde deshalb bei Kaninchen beiderseits unter die Bindehaut physiologische Kochsalzlösung in gleicher Menge injicirt. Da diese an sich nicht reizt, findet man nach $^1/_2$ Stunde fast immer nur einen Eiweissgehalt von etwa $^1/_5$ pCt. Hat man dagegen auf der einen Seite dauernd warme Umschläge von 55—60° einwirken lassen, so enthält die nachher ausgepresste Flüssigkeit bis zu ein und mehr Procent. Auch hiervon bitte ich Sie, sich an den herumgereichten Proben zu überzeugen.

Nun war nur noch ein Schritt weiter zur Prüfung des gleichzeitigen Antikörpergehaltes. Es wurden hierbei wiederum die Hämolysine und Agglutinine bevorzugt. Ich will Ihre Zeit nicht mit der Aufzählung von Zahlen in Anspruch nehmen (dieselben bleiben einer späteren ausführlicheren Publication vorbehalten) sondern nur kurz das Resultat zusammenfassen: Auch hier geht der Antikörpergehalt dem Eiweissgehalt stets parallel. Eine gewisse Schwierigkeit besteht allerdings bei diesen Versuchen, im Vergleich zu denen mit dem Kammerwasser, darin, dass auch die normale Pressflüssigkeit stets mehr Eiweiss und Antikörper enthält als der normale Humor aqueus. Deshalb sind die Unterschiede nicht ganz so gross wie dort, besonders nicht bei den Agglutininen. Bei den Hämolysinen dagegen kann man, wie Sie an den entsprechenden Proben sehen, dadurch, dass man nicht zu stark immunisirt, d. h. den Hämolysin-Gehalt des Serums nicht zu hoch treibt, ganz die gleichen markanten Differenzen zwischen behandelter und nicht behandelter Seite erzielen wie beim Kammerwasser.

M. H.! Dass die eigentliche Ursache für den vermehrten Austritt der Antikörper in allen Versuchen in der Hyperämie liegt, ist einleuchtend, lässt sich aber noch dadurch beweisen, dass die geschilderte Wirkung durch vasoconstrictorische Mittel wie Adrenalin völlig zu paralysiren ist. Es ist deshalb wohl anzunehmen, dass alle Hyperämie-erzeugenden Verfahren in analoger Weise wirken. Freilich mögen dabei Unterschiede zwischen den verschiedenen Arten, der rein activen, passiven oder der gemischten Hyperämie bestehen. Eine eingehende Erörterung darüber würde aber, glaube ich, hier zu weit führen.

Ich will mich deshalb zum Schlusse nur noch einmal dahin resumiren, dass es auf Grund der geschilderten Versuche wohl sehr naheliegend erscheint, die Heilwirkung der Hyperämie, z. Th. wenigstens, auf die vermehrte Zufuhr der Antikörper zu den erkrankten Geweben oder Organen zu beziehen. Aber ich will ausdrücklich betonen, dass ich damit nur einen theoretischen Beitrag beigebracht zu haben glaube. Auch liegt es mir völlig fern, nun etwa nur in diesem einen Punkte die günstige Wirkung der Wärme oder der localen Reize sehen zu wollen. Denn die umfassenden experimentellen und am Krankenbett angestellten Untersuchungen von Bier und anderen Autoren, die ausgedehnte Anwendung, welche die Hyperämie-erzeugenden Verfahren heute in der Praxis gefunden haben, haben uns gelehrt, dass hier die verschiedensten heilwirkenden Potenzen zusammenkommen. Ich habe derselben ja bereits Eingangs Erwähnung gethan.

Aber vielleicht auch für die Praxis können meine Versuchsergebnisse gelegentlich einmal einen Hinweis geben. In Fällen nämlich, wo es sich um örtliche Krankheiten handelt, gegen deren Erreger durch künstliche Zufuhr von Immunserum vorgegangen werden kann, wäre immerhin daran zu denken, ob nicht eventuell durch Combination der Serumbehandlung mit localen hyperämisirenden Mitteln die Immunkörper der erkrankten Stelle in vermehrter Menge zugeführt werden könnten. Um zu zeigen, dass ein solcher Gedanke nicht ganz in der Luft schwebt, möchte ich aus der ophthalmologischen Therapie nur erwähnen, dass es mir z. B. möglich erscheint, beim Ulcus serpens corneae, welches ja neuerdings bekanntlich einer Serumtherapie zugänglich geworden ist, durch Application heisser Umschläge die künstlich dem Körper einverleibten Immunkörper mit Erfolg mehr am erkrankten Auge zu localisiren.

Solcher Möglichkeiten werden sich aber jedenfalls in der Medicin noch mehr finden.

X.

(Aus dem anatomischen Institut zu Marburg.)

Zur Aetiologie der Blasenectopie.[1]

Von

Professor Dr. Enderlen,

Secundärarzt der chirurg. Klinik.

(Mit 5 Figuren im Text.)

Im Folgenden erlaube ich mir das Zustandekommen der Blasenektopie auf Grund von Untersuchungen, welche ich im Marburger anatomischen Institute anstellte, vom entwicklungsgeschichtlichen Standpunkte aus kurz zu erörtern. Die Kritik der supponirten mechanischen Ursachen für die Spaltbildungen spare ich für die spätere Arbeit auf.

Alle Untersucher sind darüber einig, dass die Entstehung der Missbildung in eine sehr frühe Zeit des embryonalen Lebens zu verlegen ist. Wir müssen daher auf junge Stadien in der normalen Entwicklung zurückgreifen, um von diesen ausgehend eine Erklärung zu versuchen. Wir möchten aber nicht ganz so weit gehen, wie Reichel, welcher in seiner ausgezeichneten Arbeit (Die Entstehung der Missbildungen der Harnblase und Harnröhre. Arch. für klin. Chirurg. Bd. 46. 1893), das Primitivstreifenstadium heranzog, sondern sind der Meinung, dass die Entstehung der Blasenspalte auch nach dieser Zeit noch ihren Anfang nehmen kann.

In der Zeichnung (Fig. 1) von einem Modelle, welches das Hinterende eines Embryo von 5—6 mm Länge darstellt, sieht man oben den Darm (D), vorne den Allantoisstiel (All.). Dort, wo

---

[1]) Vorgetragen am 4. Sitzungstage des XXXII. Congresses der Deutschen Gesellschaft für Chirurgie zu Berlin, 6. Juni 1903.

Fig. 1.

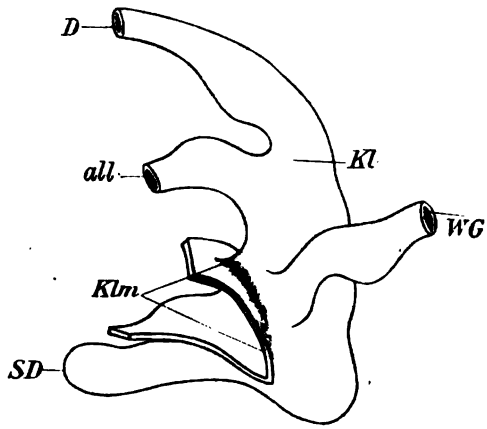

5—6 mm.

beide zusammentreffen, ist die Kloake (Kl.), welche gegen die Körperoberfläche durch die Kloakenmembran (Klm.) verschlossen ist. Der Enddarm oder, um Verwechselungen zu vermeiden, besser Schwanzdarm (S. D.) ist am unteren Ende angegeben. Der Wolff'sche Gang (W. G.) setzt von hinten und oben kommend an die Seitenwand der Kloake an.

Für die Lehre von der Entstehung der Blasenektopie ist das Wichtigste die Kloakenmembran.

Die Kloakenmembran erscheint wie eine Epithelleiste, die sich nach vorne oben gegen den Nabel hin erstreckt (cf. Fig. 2, 9 mm), das Kloakenseptum Reichel's. Neben der Ausdehnung der Kloakenmembran (Klm.) nach oben haben sich an dem Embryo von 9 mm Länge noch andere Veränderungen eingestellt:

Der Darm (D) ist auf eine weite Strecke abgetrennt und ausserdem auf diese Weise die Blase (Bl.) geschaffen worden. Aus dem Wolff'schen Gange (W. G.) ist der Ureter (U) hervorgewachsen, beide münden aber noch gemeinsam am unteren Ende der Blase; der Schwanzdarm hat an Ausdehnung sehr verloren.

Die fortschreitende Abtrennung des Darmes und das damit einhergehende Kleinerwerden der Kloake (Kl.) ist auf der Abbildung (Fig. 3) des Embryo von 12 mm Länge sichtbar, ferner die Ablösung von Wolff'schem Gange (W. G) und Harnleiter (U), welche

Fig. 2.

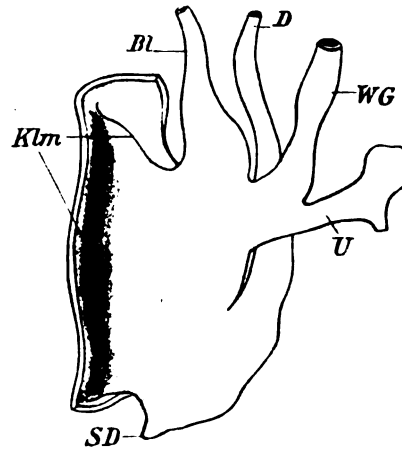

9 mm.

Fig. 3.

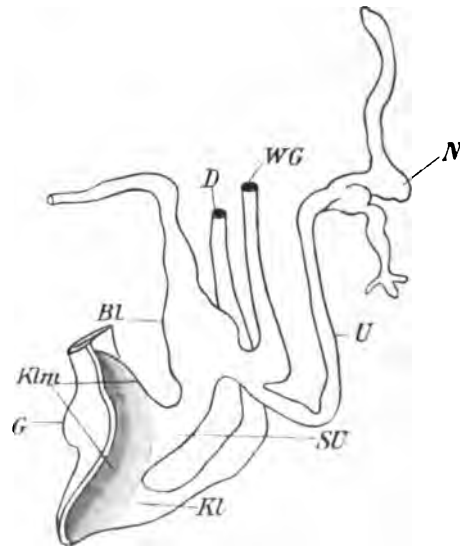

12 mm.

am unteren Ende der Blase (Bl) gemeinsam · mit horizontalem Schenkel einmünden. Am oberen Ende des Ureters ist die Nierenanlage (Ni) angegeben. Vorne ist der Genitalhöcker (G) entstanden,

und dabei ist wichtig, dass die Kloakenmembran in dessen ganzer Höhenausdehnung nachweisbar ist.

Auch bei dem Embryo von 14 mm Länge (Fig. 4) sehen wir, dass die ganze Höhe des Genitalhöckers (G) von der Kloakenmembran (Klm.) eingenommen ist; ferner bemerken wir hier in der Kloakenmembran eine Lücke, welche darauf hindeuten könnte, dass Defecte vorkommen oder wie unter Umständen die Lösung in der Kloakenmembran erfolgt; denkt man sich die Lücke nach vorne und hinten durchgehend, so ist eine Eröffnung der Kloake resp. des Sinus urogenitalis fertig. Die Kloake (Kl.) ist in diesem Stadium stark verkleinert, der Darm (D) auf eine weite Strecke isolirt. Die Wolff'schen Gänge (W. G.) und Harnleiter (U) münden noch vereinigt in dem unteren Theil der Blase (Bl.) ein.

Fig. 4.

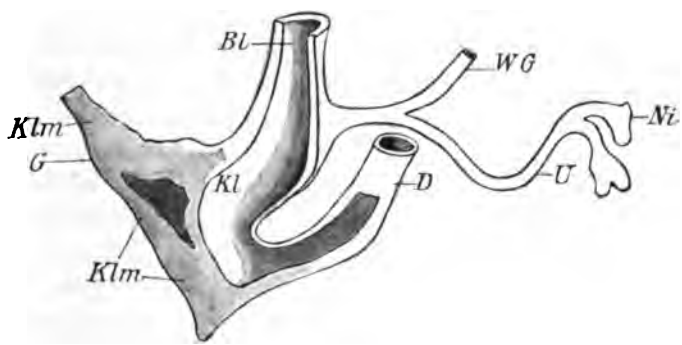

14 mm.

Bei 17 mm Länge (Fig. 5) sind bemerkenswerthe Veränderungen zu constatiren; die erst gerade, dann schräg gestellte Kloakenmembran (Klm.) ist durch die weitere Ausdehnung des Genitalhöckers (G.) nach abwärts gerückt; ihr vorderes leistenartig vorspringendes Ende durchsetzt nur noch den unteren Theil des Genitalhöckers, sie reicht nicht mehr nach oben (dorsal), ist in den oberen Partien desselben zurückgewichen. Der Darm (D.) ist vollkommen von Blase (Bl.) und Sinus urogenitalis (Su) getrennt, aber nach aussen noch nicht eröffnet, im Gegensatz zum Sinus urogenitalis. Die dem letzteren entsprechende Partie der Kloakenmembran hat nämlich bereits mit der Auftheilung zur normalen, allerdings

vorübergehenden Hypospadie von hinten her nach vorne begonnen. Ureter (U) und Wolff'scher Gang (W. G) haben sich getrennt, letzterer ist nach innen und unten gerückt.

In der folgenden Zeit findet die Eröffnung des Darmes statt und die Hypospadierinne schliesst sich zur Harnröhre in derselben Richtung, in welcher sie sich vordem eröffnete, von hinten nach vorne.

Ehe ich zur Erklärung der Blasenektopie auf Grund vorstehender Abbildungen und der mir zur Verfügung stehenden Modelle von anderen Entwickelungsstadien (die Modelle sind von Herrn

Fig. 5.

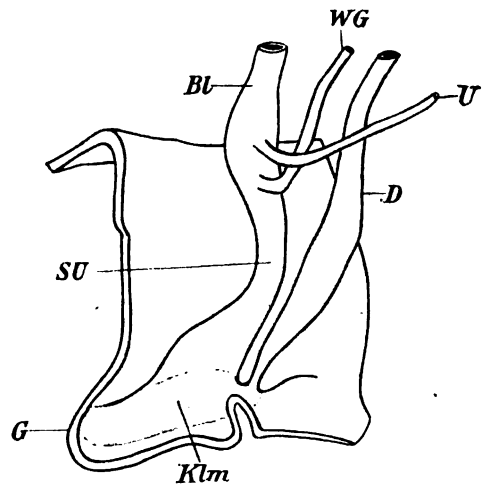

17 mm.

Prof. Zumstein angefertigt worden) eingehe, muss ich noch erwähnen, dass die Ausdehnung der Kloakenmembran Variationen zeigt. Bei einem Embryo von 8 mm z. B. ist keine Spur des spornartig nach oben ziehenden Fortsatzes der Kloakenmembran zu constatiren. Der Grund für diese verschiedene Ausdehnung ist nicht festzustellen.

Normalerweise soll ein allmäliges Zurückweichen der leistenartigen Kloakenmembran in proximal-distaler Richtung unter Vorlagerung des Genitalhöckers statt-

finden, wie bei dem Embryo von 17 mm Länge (Fig. 5). Fehlt dieses Zurückweichen und bleibt der Genitalhöcker im Wachsthum zurück, so sind die Bedingungen nicht nur für eine Eröffnung an normaler Stelle gegeben, sondern über dieselbe hinaus, kopfwärts durch die äusseren Genitalien und entlang der Mittellinie bis zum Nabel.

Je früher die Zeit liegt, in welcher das Zurückweichen ausblieb, desto höher hinauf wird die Spaltbildung reichen.

Beim weiblichen Geschlechte kann es ausserdem zu Störungen in der Entwickelung der Müller'schen Gänge kommen. Bleibt deren Vereinigung aus, so resultirt eine Theilung des Uterus resp. der Vagina; wenn die genannten Gänge auf den abnormen Sinus urogenitalis treffen, so werden sie in die Störung mit einbezogen und die Folge ist ein irgendwie mangelhaft ausgebildeter Geschlechtscanal.

Die Kloakenmembran dient, nachdem der Darm selbstständig geworden ist, der Eröffnung des Sinus urogenitalis.

Mache man sich an der Hand der Abbildungen klar, wozu eine Auftheilung oder Spaltung der Kloakenmembran auf Grund des augenblicklichen Zustandes derselben zu verschiedenen Zeiten führt.

Ist wie im Falle von 17 mm die Kloakenmembran auf das hier sichtbare Maass zurückgebildet, so ergiebt eine Eröffnung derselben eine physiologische Hypospadie, die später in den normalen Zustand der geschlossenen Harnröhre übergehen soll.

Hat sich die Kloakenmembran in der durch die Punkte angegebenen Ausdehnung erhalten und bleibt die Eröffnung nach unten aus, erfolgt die Spaltung nach oben, so entsteht eine Epispadie.

Auf Grundlage einer Kloakenmembran wie im Falle 14 mm (Fig. 4) entstünde eine Eröffnung des Sinus urogenitalis.

Aus der Kloakenmembran im Falle 12 mm (Fig. 3) könnte eine Spalte hervorgehen, die von der Körperoberfläche durch die äusseren Genitalien bis in den untersten Theil der Blase, im Falle 9 mm (Fig. 2) bis zu deren Mitte und im Falle 5—6 mm (Fig. 1) durch die ganze spätere Harnblase führte; es entstünde in letzterem Falle eine vollkommene Bauchblasenspalte.

(Die ausführliche Publication erfolgt in der Bibliotheka medica).

XI.

Ueber die Behandlung des Kryptorchismus.[1]

Von

Professor Dr. Riedel

in Jena.

In neuerer Zeit sind verschiedene Methoden angegeben, um den Leistenhoden im Hodensacke zu fixiren: Hahn[2]) macht einen Schnitt von $1^1/_2$ cm Länge in die tiefste Stelle des Scrotum, zieht den Hoden durch die gemachte Oeffnung hindurch und lässt denselben aussen liegen, nachdem der Schnitt durch Knopfnähte etwas verkleinert ist. 7 Tage später wird der Hode in den Hodensack zurückgeschoben.

Katzenstein[3]) schlägt zunächst den gleichen Weg ein, bedeckt aber dann den freiliegenden Hoden mit einem Hautlappen, der aus der Innenfläche des Oberschenkels genommen wird; dadurch wird der Hode vorübergehend an den Oberschenkel fixirt. Der Hautlappen wird später an seiner Basis durchtrennt und dem Hodensacke einverleibt.

Longard[4]) drängt den Hoden nicht aus dem am tiefsten Punkte des Scrotum angelegten Schnitte heraus, sondern fixirt ein ca. 10-Pfennigstück grosses Segment desselben durch 6—7 Fäden in dem Schnitte, Scrotalhaut und Tunica albug. testis gleichzeitig durchstechend. Diese Fäden werden lang gelassen und an der

[1]) Vorgetragen am 4. Sitzungstage des XXXII. Congresses der Deutschen Gesellschaft für Chirurgie zu Berlin, 6. Juni 1903.

[2]) Eine Methode der Orchidopexie. Centralbl. f. Chir. 1902. No. 1.

[3]) Deutsche medicin. Wochenschr. 1902. No. 52.

[4]) Centralbl. f. Chirurgie. 1903. No. 8.

Innenseite des Oberschenkels durch einige Heftpflasterstreifen fixirt; sie üben eine extendirende Wirkung auf Hodensack und Scrotum aus.

Wenn wirklich die Fixation des Hodens im Hodensacke Schwierigkeiten macht, wenn die gewöhnliche Matratzennaht an der Wurzel des Penis nicht genügt, so wird man sich gewiss mit Vortheil eines der erwähnten Verfahren bedienen. In den von mir operirten Fällen bestand diese Schwierigkeit nicht; ich hatte lediglich damit zu kämpfen, dass der Hode sich nicht nach unten verschieben liess; als er verschiebbar gemacht worden war, bot die Fixation desselben im Hodensacke keine Schwierigkeiten mehr.

Unverschiebbar war der Hode, nicht weil der Samenstrang sich anspannte, sondern weil die Vasa spermatica nicht nachgaben; sie mussten vom Samenstrange getrennt und hoch oben retroperitoneal bis in die Beckenschaufel verfolgt, dort von den umgebenden Geweben gelöst werden, um sie dehnen zu können.

Auf dieser ausgiebigen Freilegung der Vasa spermatica scheint mir der Schwerpunkt der Operation in den meisten Fällen zu liegen, sie müssen weit von oben heruntergeholt werden, dann lässt sich der Hode nach abwärts schieben. Das Vas deferens bot in meinen Fällen gar keine Schwierigkeiten; das beweist nichts, da anatomisch die Verhältnisse ja offenbar sehr verschieden liegen (vergl. die ausführlichen Arbeiten von Finotti, Langenb. Arch. 55, I und von Ziebert, Bruns. Beiträge zur kl. Chirurg. 21, II). Es ist hier nicht meine Absicht, ausführlicher auf die ganze Frage einzugehen; ich will nur kurz die operirten Fälle skizziren:

1. Otto Z., 16 Jahre alt, Wenigenjena, aufg. 30. 10., entl. 29. 11. 99. Seit Kindheit kein rechter Testikel im Hodensacke. Blasser, aber sonst gesunder Knabe.

Rechter Testikel steckt in der Mitte des Leistenkanales; er lässt sich bis zum Ann. ing. ext. hinab-, aber nicht herausschieben. Linker Hode normal.

3. 11. Spaltung des Leistenkanales in seiner ganzen Länge. Der ziemlich gut entwickelte Hode erscheint fixirt 1) durch den Cremaster, der mit allerlei platten Bindegewebsfasern bedeckt ist 2) durch eine kleine Hernie, die oben im Eingange des Leistenkanales steckt. Dort ist das Peritoneum mit dem anscheinend etwas verdickten Proc. vermiformis verwachsen. Das Bauchfell wird weithin geöffnet, Samenstrang und Vasa spermatica werden von einander möglichst weit gelöst, wobei zahlreiche Bindegewebsfasern durchschnitten werden. Bald lässt sich der Hode tief in den Hodensack hinabstülpen; der Samenstrang leistet gar keinen Widerstand, er ist gar nicht gespannt, nur die Vasa spermatica werden ziemlich erheblich gezerrt. Exstirpation der Hernie,

Vernähung des Peritoneum und der Bauchmuskeln. Samenstrang und Vasa spermatica durch Catgutsteppnaht in der Tiefe fixirt, Hode steht tief unten im Scrotum. Seidennaht der Hautwunde.

10. 11. Verbandwechsel. Reactionslose Wunde. Naht entfernt.

29. 11. Testikel sitzt gut. Geheilt entlassen. Nicht wieder gesehen. Laut Angabe des Vaters, Mai 1903, soll Hode an normaler Stelle stehen. Patient befindet sich auf Wanderschaft, hat keinerlei Klagen.

2. Guido G., 13 Jahre alt, Triptis, aufg. 24. 7., entl. 18. 9. 00.

Patient will seit dem 5. Lebensjahre einen Bruch in der linken Leistengegend haben; derselbe soll öfter empfindlich gewesen sein.

Status praesens. Gesunder Knabe, gut genährt. Linker Testikel steht im linken Leistenkanal; er ist für gewöhnlich ganz unsichtbar, wird nur, wenn der Knabe presst, in Gestalt einer flachen Geschwulst wahrnehmbar.

Incision 27. 8. führt in grossen Bruchsack; letzterer sehr dünnwandig, den ganzen Leistenkanal ausfüllend. Entfernung des Bruchsackes, Trennung des Samenstranges von den Gefässen; letztere geben nicht nach. Hode wird sammt Samenstrang und Gefässen um die mediale Seite der Vasa epigastrica herumgeführt, dann ersterer tief hinab ins Scrotum gebettet. Hode ziemlich atrophisch. Fixation von Hoden und Samenstrang durch versenkte Catgutnähte. Zum Schlusse Matratzennaht durch die Haut.

Verlauf: 9. 8. Scrotum oedematös. An der Aussenseite desselben in der Nähe der Schenkelbeuge circumscripter Abscess. Nach Entleerung desselben schloss sich langsam die Wunde.

Revision des Kranken im Mai 1903 ergab, dass der Hode etwas zu hoch stand und klein geblieben war. Keinerlei Beschwerden. Normale körperliche Entwicklung; grosser kräftiger Knabe.

Von diesen beiden Kranken ist No. 1 am besten gefahren; ich habe ihn ja nicht wiedergesehen, wohl aber habe ich ihm geschrieben, er möge zum Arzte gehen und sich untersuchen lassen, wenn er noch irgend etwas Abnormes bemerke. Er hat darauf hin nur seinem Vater mitgetheilt, dass es ihm gut ginge; ich nehme also an, dass er gesund ist, hoffe später Genaueres über den Ausgang des Falles berichten zu können.

Bei No. 2 habe ich den Hoden medial von den Vas. epigastr. nach abwärts gezogen; ich wollte letztere nicht durchschneiden, weil das ev. eine Schädigung des Musc. rect. abd. involvirt haben würde. Ob nun diese etwas abnorme Verlagerung der Hodengefässe medianwärts eine Rolle spielt, oder ob die Verkürzung derselben als solche wirksam ist — sicher ist, dass jetzt 3 Jahre post operationem der Hode zu hoch steht und noch immer etwas atrophisch ist, während allerdings Entwicklung und Allgemeinbefinden des Patienten durchaus normal sind.

Nur wegen doppelseitiger Bruchanlage wurde operirt:

3. Gerhard van D., 12 Jahre alt, aufgen. 5. 7. 00. Patient vollständig demens. Penis und Hodensack atrophisch. Doppelseitiger Kryptorchismus; atrophische Hoden beiderseits hoch oben im Leistencanale, in der Wand von Bruchsäcken liegend. Letztere werden entfernt, Hoden sammt Samensträngen und Gefässen frei präparirt, letztere, weit nach oben hin gelöst, spannen sich erheblich an. Hodensack ganz atrophisch, wird brüsk gedehnt. Fixation der Hoden durch Steppnaht.

Verlauf: Ziemlich heftige Reaction. Patient sehr unruhig; Temperatur steigt bis 38,5, Puls bis 140. Penis und Scrotum sind stark oedematös, doch kommt es nicht zu Eiterung. Nach 9 Tagen fällt die Temp. ab; die spannenden Nähte werden entfernt. Heilung per pr., entl. 28. 5. mit tief stehenden Hoden. Pat. verzieht von Jena; zwei Jahre später meldet auf Anfrage ein Arzt aus Bremen, dass die Hoden wieder nach oben verrutscht sind.

Patient war hier in einem Institute für infantes dementes resp. semi-dementes. Er gehörte entschieden zu den Ersteren. Das Pflegepersonal bemerkte, dass bald links, bald rechts die Gegend der Leistencanäle sich etwas mehr vorwölbte. Daraus liess sich schliessen, dass, wie so oft, der proc. vag. perit. offen geblieben sei; es bestand also die Gefahr, dass es doch gelegentlich zur Einklemmung einer Darmschlinge kommen könnte. Diese Erwägung gab den Ausschlag zu Gunsten der Operation, die ich bis dahin immer abgelehnt hatte unter Hinweis darauf, dass es viel besser sei, wenn ein intans demens nicht zeugungsfähig gemacht würde. Dieses Motiv wurde von den — sehr unverständigen — Eltern des Knaben nicht als zutreffend erachtet, man bestand auf Operation und zwar angeblich der Brüche wegen. Die Bruchoperationen gelangen, mein Ziel war also erreicht; die Verschiebung der Hoden nach abwärts ist offenbar nicht von Bestand geblieben, weil der Hodensack ganz atrophisch war. Von Zeugungsfähigkeit wird kaum Rede sein, was in diesem Falle ja auch ein Glück ist.

Mein bester Fall ist der jetzt hier vorzustellende No. 4:

4. Gerhard R., 8 Jahre alt, aufgen. 27. 7. Rechterseits Hode im Leistencanal gelegen, sehr atrophisch. Links Hode fast hinabgetreten.

2. 8. 01. Grosser Schnitt in der Richtung des Leistencanals. Hode liegt in der Wand eines Bruchsackes; letzterer wird entfernt nach Durchschneidung des Obliquus int., Bauchfell weit nach oben abgelöst, um die Vasa spermatica frei legen zu können. Samenstrang verläuft lose medianwärts, während Gefässe sich stark anspannen bei jedem Zuge am Hoden. Sehr mühsamer Verschluss des Bauchfelles und der Bauchmuskulatur durch versenkte Catgutnähte; 4 Matratzennähte durch die Haut in der Nähe der Radix penis, um den

Hoden im Hodensacke zu erhalten. Letzterer steht auch jetzt noch nicht so tief als der linke. Verlauf: Reactionslos, nur am medialen Theile der Wunde müssen einige Fäden frühzeitig gelöst werden, weil etwas Secret retinirt ist. Dort Heilung per sec. int.; geheilt entl. 1. 9. 01.

Wieder aufgen. 6. 3. 03. Befund: Rechter Hode jetzt eben so gross als der linke. Obwohl Patient erst 10 Jahre alt ist, zeigen sich schon Schamhaare. Narbe unten etwas wulstig-breit, deshalb Excision derselben, worauf sofort eine sehr breit klaffende Wunde entsteht; Hode rutscht wieder nach oben, lässt sich aber durch Längsnaht der Wunde wieder nach unten bringen. Geheilt entl. 17. 3. 03.

Zur Zeit steht der Hode durchaus an richtiger Stelle. Der Hode war vor 2 Jahren atrophisch, jetzt erscheint er eben so gross als der linke. Ob er später functionsfähig werden wird, darüber lässt sich natürlich noch kein Urtheil abgeben. Da Patient zur richtigen Zeit, d. h. lange vor Beginn der Pubertät operirt worden ist, so wird man wohl begründete Hoffnungen in dieser Hinsicht hegen dürfen.

In späterer Zeit, d. h. lange nach Beginn der Pubertät vorgenommene Operationen werden in dieser Hinsicht gewiss nichts mehr leisten können; man thut gewiss am besten, hoch sitzende atrophische Hoden bei erwachsenen Personen einfach fortzunehmen, wenn ihre Exstirpation bei Gelegenheit der Radicaloperation von Hernien in Frage kommt; vorausgesetzt muss natürlich werden, dass ein zweiter brauchbarer Hode existirt. Dementsprechend habe ich auch in mehreren Fällen den atrophischen hoch sitzenden Hoden entfernt. Einmal wurde ein etwas atrophischer Hode geschont, weil derselbe unterhalb des äusseren Leistenringes lag; es war kein zwingender Grund vorhanden, ihn fortzunehmen:

5. Edwin Schw., 19 Jahre alt. Aufgen. 3. 1. 99.

Solange Patient sich erinnern kann, hat er in der rechten Leistenbeuge eine verschiebliche Geschwulst; dieselbe soll auf Anrathen des Arztes entfernt werden.

Status praesens: Kräftiger Mann. Rechter Hode etwas kleiner, als der linke im Hodensack befindliche, liegt gewöhnlich unterhalb des äusseren Leistenringes.

6. 1. 99: Spaltung des Leistencanales. Hode schaut in einen grossen Bruchsack hinein (offener Proc. vaginalis). Exstirpation des Bruchsackes unter sorgfältiger Ablösung des Samenstranges und der Gefässe. Der unterste Theil des Bruchsackes wird am Hoden belassen, letzterer tief ins Scrotum eingestülpt, Bruchsackrest dort mittelst Catgutnaht fixirt. Bruchsack oben durch Schnürnaht (Catgut) versorgt und versenkt. Leistencanal mit Catgut vernäht,

Haut mit Seide; unten Tampon auf den Hoden, weil letzterer immer wieder nach oben tendirt.

Verlauf: 8. 1. 38,6. Leibschmerzen, kein Abgang von Winden. Entfernung einiger spannender Nähte. Flatus erst am folgenden Abend.

25. 1. gesund entlassen. Wunde gut vernarbt. Hode sitzt im Scrotum.

Am 8. 7. 03 wurde Pat. auf meine Bitte von Herrn Stabsarzt Dr. Winter-Sondershausen untersucht; derselbe theilte folgendes mit:

1. Der rechte Hode steht immer unten im Scrotum.
2. Er ist nur halb so gross, als der linke.
3. Die Hernie ist vollständig beseitigt.

Der Mann ist während seiner $^7/_4$ jährigen Dienstzeit stets gesund gewesen und hat niemals über Beschwerden geklagt, was bei den heutigen Anstrengungen viel sagen will.

Mehr als $4^1/_2$ Jahre sind seit der Operation verflossen; der Hode ist nicht nur nicht grösser, sondern anscheinend sogar kleiner geworden; man würde in den hiesigen Journalen (doppelte Buchführung betreffs des Befundes ante und inter operationem) sicherlich vermerkt haben, dass der linke Hode doppelt so gross gewesen sei, als der rechte; es ist einfach notirt: rechter Hode etwas kleiner, als der linke. Möglich, dass der rechte Hode durch die Zerrung der Vasa spermatica und durch die Tamponade der Wunde gelitten hat. Später habe ich eben die Vasa spermatica oben weit gelöst, die Wunden nicht tamponirt; dadurch mögen die Hoden in bessere Ernährungsverhältnisse gekommen sein. Bei wirklich atrophischen Hoden wird selbstverständlich auch das nichts nützen, da es sich eben um ein Vitium primae formationis handelt.

Mit ganz besonderer Vorsicht wurde mein 6. und letzter Fall operirt:

6. Oscar E., 23 Jahre alt. Aufgen. 5. 7. 99.

Pat. will am 2. 7. einen kalten Trunk gethan haben; 2 Stunden später stellten sich Schmerzen oberhalb der Blase ein, Pat. konnte zuerst kein Wasser lassen. Am 4. hatte Pat. wieder Beschwerden beim Wasserlassen; auch trat ein Bruch linkerseits aus, so dass der Arzt geholt werden musste. Derselbe reponirte den Bruch, nachdem er Morphium gegeben hatte.

Status praesens: Kräftiger Mann. Rechterseits vollständiger Kryptorchismus; Hode weder im Leistencanale noch in der Beckenschaufel zu fühlen. Linkerseits grosse Hernie, in deren unterem Ende der Hode steht; Hernie befindet sich im Leistencanale, Hode unterhalb desselben; derselbe soll früher auch im Bauche gelegen haben.

7. 7.: Spaltung des Leistencanales und des Bruchsackes; letzterer leer. Aus dem Bruchsacke wird oben ein Ring ausgeschnitten, unten wird derselbe

erhalten. Hode mit demselben nach unten verschoben, aber nicht im Hodensacke fixirt. Vernähung des Leistencanales in seiner ganzen Länge. Reactionsloser Verlauf. Geheilt entlassen 1. 8. 99. Untersuchung 5. 7. 03: Gesund aussehender Mann, verheirathet, 3 Kinder.

Rechter Hode nicht zu finden, linker sehr beweglich, steht bald unterhalb des Annulus ing. ext., bald unten im Hodensacke; dorthin lässt er sich leicht drängen; er ist von normaler Form und Grösse. Annulus inguinalis ext. als rundliche Lücke von Bleifederdicke palpabel ist auf Druck empfindlich, offenbar deshalb, weil bei der Palpation der Samenstrang etwas gedrückt wird. Leistencanal vollständig geschlossen, treibt sich beim Husten nicht vor. Pat. hat seit der Operation niemals Bruchbänder getragen.

Niemand konnte in diesem Falle wissen, ob rechterseits ein normaler Hode existirte oder nicht, deshalb durfte der linke in keiner Weise durch Zug u. s. w. geschädigt werden; ich riskirte nicht einmal gänzliche Entfernung des Proc. vaginalis, sondern liess unten den Hydrocelensack stehen, deshalb rutscht jetzt der Hode so flott von unten nach oben und wieder zurück. Er war und ist normal gross, dementsprechend auch wohl functionsfähig, während bei Fall 5 der rechte Hode offenbar nichts leistet; dafür scheint der linke Hode in normaler Weise zu functioniren. Der Musketier ist zwar in dieser Hinsicht nicht extra befragt worden; er schreibt aber eine so vergnügte Karte, dass man schwerlich an einen „Defect“ bei ihm glauben kann.

Zum Schluss bemerke ich, dass alle Patienten dauernd von ihren Hernien befreit sind, so, dass sie Bruchbänder nicht nöthig haben; drei haben schwer zu arbeiten, trotzdem keine Recidive. Keiner ist nach Bassini operirt worden.

XII.

Zur Therapie der Dermoide des Mediastinum anticum[1]

Von

Professor Freiherr von Eiselsberg.

(Mit 4 Figuren im Text.)

E. Küster[2]) hat bereits im Jahre 1883 gelegentlich der Besprechung der Operabilität der Geschwülste des Mediastinum gesagt: „Es scheint mir nicht ausgeschlossen, dass gutartige Tumoren des Mediastinum (Dermoide), welche ihres Sitzes wegen schwere Gefahren darbieten, bei rechtzeitiger Diagnose operativ entfernt werden können und zwar um so eher, da dieselben ihrer Umgebung nicht allzu fest anzuhaften pflegen und nach Entleerung ihres Inhaltes leicht herausgezogen werden können."

Vorweg sei bemerkt, dass ich auf Grund meiner Erfahrung durchaus dem 20 Jahre alten Ausspruche E. Küster's zustimmen kann.

Da die Casuistik der einschlägigen Fälle noch im Ganzen eine recht spärliche ist — (es wurden bisher überhaupt erst wenig mehr als ein Dutzend von Fällen operativ behandelt) — und ich selbst

[1]) Auszugsweise vorgetragen am 2. Sitzungstage des XXXII. Congresses der Deutschen Gesellschaft für Chirurgie zu Berlin, 4. Juni 1903.

[2]) Zur Behandlung der Geschwülste des Sternums und des vorderen Mediastinum. Berl. klin. Wochenschr. 1883. No. 9.

über 2 Beobachtungen verfüge, welche manches Lehrreiche darbieten, seien dieselben hier mitgetheilt.

I. Fall.[1])

Dermoid des vorderen Mediastinums, breites Einnähen nach Vergrösserung des Thoraxfensters, Tod in Folge von Blutung.

18jähr. Mädchen erkrankte im September 1899 im Anschlusse an einen Spaziergang an linksseitigen Brustschmerzen. December 1899 verschlimmerten sich die Schmerzen, Anfangs 1900 consultirte Pat. einen Arzt. Es wurde damals eine Dämpfung über der linken Lungenspitze constatirt, die vorne in die Herzdämpfung überging und hinten fast bis zum Angul. scapulae reichte. Das Athemgeräusch daselbst war bedeutend abgeschwächt. Im weiteren Verlauf kamen Herzbeschwerden hinzu und wölbte sich diese Gegend mehr vor. Anfangs April 1900 wurde eine Probepunction gemacht und dabei eine gelbe Flüssigkeit entleert. Mitte Mai 1900 wurde von Sanitätsrath Dr. Heidenhain in Marienwerder die Resection der 3. Rippe ausgeführt und dadurch eine im linken Oberlappen liegende Höhle blossgelegt, aus welcher sich stinkender, fettiger, mit langen Haaren untermischter Brei entleerte. Seit dieser Zeit wurden wiederholt aus der Wunde schleimige, gelbliche Massen sowie auch atheromatöse Klümpchen entleert. Häufige Spülungen mit antiseptischen Lösungen ergaben, dass die Höhle einen halben Liter fasste.

Am 14. Juni wurde zwecks besserer Entleerung des Inhaltes die Fistel erweitert. Da aber immer noch die für die Pat. sehr lästige Secretion von breiigen Massen vorhanden war, wurde die Kranke im Juli 1900 der chirurgischen Klinik in Königsberg zwecks Radicaltherapie überwiesen.

Bei ihrer Aufnahme zeigte das gracile, im guten Ernährungszustande befindliche Mädchen über der rechten Lunge überall normale Verhältnisse, auch das Herz erwies sich als normal.

Auf der linken Seite fand sich einwärts von der Mammillarlinie in der Höhe der 3. Rippe eine thalerstückgrosse Fistel, welche in die Tiefe führte. In der Umgebung war die Thoraxwand etwas vorgetrieben; die linke Lunge blieb beim Athmen deutlich gegenüber der rechten zurück. Bei der Perkussion war vorn von der Spitze bis zur 4. Rippe, hinten von der Spitze bis abwärts knapp oberhalb des Angulus scapulae metallischer Perkussionsschall, und deutlicher metallischer Klang bei Stäbchen-Plessimeter-Perkussion nachweisbar. Das Perkussionsgeräusch änderte seinen Charakter nicht mit Oeffnung und Schliessung des Mundes. In der unteren Hälfte des linken Thorax hörte

---

[1]) Derselbe ist bereits in 2 Publicationen ausführlich mitgetheilt, sodass ich mich hier auf eine kurze Wiedergabe beschränke:

1. Rautenberg, Beiträge zur Kenntniss der Dermoidcysten im Mediastinum anticum. Königsberg. Doct.-Diss. 1903.
2. Dangschat, Beiträge zur Genese, Pathogenese und Diagnose der Dermoidcysten im Mediastinum anticum. v. Bruns's Beiträge. 1903.

man etwas abgeschwächtes vesiculäres Athmen, in den oberen Theilen war kaum ein Athemgeräusch nachzuweisen.

Die Diagnose auf Dermoidcyste des Mediastinum anticum war mit Sicherheit zu stellen. Die Pat. war durch die ständige Secretion und Entleerung der übelriechenden Breimassen so belästigt, dass eine Radicaloperation in Aussicht genommen werden musste.

Ich plante entweder, wenn dies angängig war, die Wandung der Cyste ganz zu entfernen oder aber ein so weites Fenster in der Vorderwand derselben herzustellen, dass die Höhle in eine flache Mulde umgewandelt wurde und eine Ausheilung zu Stande kommen könnte.

Am 24. Juli 1900 unternahm ich in Narkose mittelst Billroth'scher Mischung die Operation. Ein grosser Bogenschnitt umkreiste die Fistel; Resection der 2. Rippe in einer Ausdehnung von 15 cm, dann Resection des hinteren Stückes der schon in Marienwerder resecirten 3. Rippe auf 18 cm. Schliesslich Resection der 1. Rippe auf 12 cm nebst einem 1 cm breiten Stück des Sternum. Ausgedehnte Freilegung der Vorderwand der Cyste. Breite Eröffnung derselben. Die Innenwand sah wie normale, stellenweise behaarte Haut aus; der dem Pericard entsprechende Theil der Wandung trug eine Reihe von grösseren und kleineren Leisten- und warzigen Prominenzen, die reichlichen Haarbesatz trugen. Nunmehr wurde, währenddem die Mamma nach unten, die Gefässe nach oben und aussen verzogen wurden, der Versuch gemacht, die Cyste auszulösen; die Verwachsungen erwiesen sich jedoch als zu innig, dass ich bald dieses Vorhaben aufgab und ein handtellergrosses Stück aus der Thoraxwand excidirte und dadurch die Cyste im grossen Umfang eröffnete. Die Hinterwand der Cyste zeigte die respiratorische Verschiebung der dahinter befindlichen Lunge, die untere Wand die Pulsation des knapp unterhalb gelegenen Herzens.

Von den zahlreichen Leisten und Prominenzen, welche die Hinterwand bedeckten, wurde zwecks Schaffung einer einheitlichen Höhle eine Reihe mittelst Paquelins abgetragen, dabei wurde aber die Herzaction so beschleunigt, dass von einem weiteren Eingriff abgesehen werden musste und direct die äussere Haut mit der Innenwand der Cyste, welche auch aus Epidermis zu bestehen schien, vernäht wurde. Dies gelang nicht allseitig, besonders nicht entsprechend der inneren Begrenzung der Höhle, so dass die an dieser Stelle zurückbleibende Wundfläche mit Jodoformgaze tamponirt werden musste. Die mit Epidermis ausgekleidete Höhle wurde vorsichtig mit Gaze tamponirt.

Der Verlauf war während der ersten Tage ein befriedigender. Bis am Ende der ersten Woche nach der Operation hatte sich die Höhle schon merklich verkleinert, das Herz war wesentlich nach oben zu gerückt. Da begann unter weiter zunehmendem Fieber die Gegend der Articulatio sternoclavicul. schmerzhaft zu werden und zu schwellen.

12 Tage nach der Operation fand eine starke Nachblutung statt und zwar von der Stelle der Höhle, an welcher eine Vereinigung von äusserer Haut mit der inneren Epidermisauskleidung unmöglich gewesen war, also in der Höhe der Rippenansätze an das Sternum. Es wurden dahin Jodoformgaze, welche

in Gelatinelösung getaucht war, gedrückt und ausserdem der Patientin eine Injection von Gelatinelösung gemacht.

Die Pat. erholte sich etwas. 2 Tage später, also am 14. Tage nach der Operation kam die zweite, viel stärkere Nachblutung, wahrscheinlich — wie dies vom diensthabenden Assistenten angenommen wurde — aus der Gegend der Vena mammaria interna. Diese dürfte in Folge des Entzündungsprocesses arrodirt worden sein. Von einem operativen Eingriff wurde in Anbetracht des elenden Zustandes abgesehen und durch Gelatinetampons abermals eine Stillung der Blutung erzielt. Leider erwies sich auch diese Stillung nur als temporär, indem nach weiteren 3 Tagen die 3. Nachblutung statthatte, wobei sich aus der Vena mammaria reichlich Blut entleerte. Währenddem dieselbe mittelst des Fingers comprimirt und alle weiteren Maassnahmen zu der endgültigen Unterbindung getroffen wurden, verstarb die Pat.

Dem von Dr. Askanazy verfassten Sectionsprotokoll entnehme ich folgendes[1]):

Schlanker Körper mit blassen Hautdecken. An der linken Thoraxhälfte von der Clavicula bis zur 4. Rippe hin ein tiefer Defect, der die Hautdecke und den Brustkorb durchdringt und in das Innere der linken Brusthöhle von vorne hineinführt. Die Hauträuder sind umgeschlagen und glatt. Im Grunde der Thoraxwunde zeigt sich eine mit Epidermis und dunkelblonden Haaren besetzte Bildung, die frei in der unteren Thoraxwunde sichtbar ist. Nach oben und hinten zeigt sich eine glatte, mehr weisse Membran, die zum Theil continuirlich auf die äussere Hautwunde sich fortsetzt.

Nach Ablösung des Sternums contrahirt sich die rechte Lunge sehr gut. Herz liegt in normaler Ausdehnung vor. Im unteren Theil der linken Pleurahöhle erscheint die durch lockere bindegewebige Adhäsionen fixirte Lunge. In den Adhäsionssträngen sind pigmentirte und verfettete Klümpchen eingeschlossen. Hinten sind die Adhäsionen ödematös durchtränkt. Nach oben und vorne ist die linke Lunge mit dem derben Tumor, der hier die Innenfläche des Brustkorbes direct berührt, verwachsen.

Der Tumor erstreckt sich von der linken Knorpelknochengrenze nach links bis zur seitlichen Thoraxwand, bleibt nach unten etwa 5 cm von der Herzspitze entfernt und öffnet sich nach oben in den durch die Thoracotomie freigelegten Sack. Die sehr derbe Sackwand lässt sich sehr leicht von der etwas verdichteten linksseitigen Pleura costalis abheben, sie reicht nach oben bis zur Spitze des linken Pleuraraumes, während die comprimirte Lunge an der hinteren Thoraxwand neben der Wirbelsäule gelegen ist und im Ganzen nach unten dislocirt erscheint. Beide Lungenlappen sind durch bindegewebige Adhäsionen miteinander verwachsen; ebenso ziehen von der Pleura des linken Oberlappens zur Pleura mediastinalis, die sich über den Tumor hinwegspannt, Verwachsungsstränge hin. Die Dermoidcyste wird also nach links von der Pleura mediastinalis überkleidet, auf der sich zahl-

---

[1]) Dasselbe ist ausführlich in der oben citirten Arbeit Rautenberg's enthalten.

reiche, kleinste Hämorrhagien bemerkbar machen. Das Herz zeigt an dem Conus der Art. pulmonalis sehnig weisse Verdickung des Pericards und ein paar sehnige, zum Theil Netze bildende Adhäsionsfäden zwischen dem Conus der Pulmonalis und dem Pericardium parietale.

Anatomische Diagnose: Dermoidcyste des vorderen Mediastinum, die sich in den linken Pleuraraum vorwölbt und operativ eröffnet ist. Compression und Dislocation der linken Lunge. Jauchige Höhle mit Blutcoagulis hinter der linken Vena anonyma. Vereiterung des linken Sternoclaviculargelenkes. Linksseitige Pleuraadhäsionen. Pericardiale Adhäsionen. Allgemeine Anämie.

An den mitsammt dem Tumor herausgenommenen Brustorganen lässt sich feststellen, dass die Dermoidcyste dem vorderen Mediastinum angehört. Der Abgang der grossen Gefässe vom Herzen wird durch den Tumor überlagert. Schiebt man die Geschwulst nach links, so lässt sich die Aorta bis zum Arcus leicht aufschneiden, die Art. anonyma mit ihren beiden Theilungsgefässen liegt ganz frei, auch die linke Art. carotis liegt nach rechts vom Tumor, verläuft aber schon im leichten Bogen über seine oberste Kuppe hinweg. Die Subclavia sinistra verläuft dicht an der im oberen Theil des Tumors gelegenen Jauchehöhle vorbei, ohne dass sich an ihrer Wand Veränderungen erkennen lassen. Beim Uebergang des Arcus aortae in die Aorta descendens wird das Aortenrohr von dem Tumor vorne fest überbrückt. Oesophagus und Trachea werden durch den Tumor nicht beeinflusst, dagegen läuft der linke Bronchus steiler nach unten als gewöhnlich.

Die Dermoidcyste selbst lässt sich nach oben von dem Fettbindegewebe des Mediastinums ant. nicht abgrenzen, in welchem die Jauchehöhle und die Blutcoagula eingeschlossen liegen. Nach abwärts setzt sich diese Blutung etwa bis in die Höhe der Herzbasis im Fettgewebe fort.

Die Dermoidcyste erscheint kindskopfgross, etwa 13 cm lang, 9 cm breit und 6—7 cm dick. Ihre Höhle ist fast überall von einer theils dunkler, theils heller pigmentirten Epidermis ausgekleidet. Innenfläche erscheint höckrig in mehreren Wülsten erhaben. In der unteren Hälfte der Cyste prominirt ein besonders grosser und derber Höcker. Dieser und theilweise auch die kleineren Wülste sind mit dunkel- und hellblonden Haaren bedeckt, welche bisweilen in büschelförmiger Anordnung stehen. Die Haare sind im Durchschnitt 1—$1^1/_2$ cm lang. In dieser unteren Hälfte fühlt man derbere Partien durch. Auf der Durchschnitts- bezw. Durchsägungsfläche erkennt man unter der Haut des grossen Höckers einen $1^1/_2$ cm dicken Panniculus adiposus, in dem nach hinten ein 1,1 cm breites und 1,2 cm hohes Knochenstück eingeschlossen liegt, welches nach der Cysteninnenfläche zu compakt, nach unten mehr spongiös erscheint, hier lassen sich kleine Markräume erkennen. In dem 6 cm messenden Dickendurchschnitt des Bodens der Dermoidcyste, in welchem sich das erwähnte Knochenstück eingeschlossen findet, fallen ferner mehrere glattwandige Höhlen auf. Zwischen dem Knochen und der obersten Höhle liegt eine Knorpelscheibe von 7 mm Länge, welche einerseits dicht an den

Knochen, andererseits dicht an die Cyste stösst. Ein Knochenstück und weitere Knorpelstücke liegen an der gegenüberliegenden Seite der glattwandigen Cyste und reichen hier stellenweise bis nahe an die Oberfläche der Dermoidcyste heran. An einer Stelle des Durchschnittes fällt ein pigmentirtes, anscheinend von einer Blutung herrührendes Fleckchen auf. Im Uebrigen findet man an einigen, aber nur kleinen Stellen der Cysteninnenfläche die Epidermis durch ein rothes Granulationsgewebe ersetzt.

Die mikroskopische Untersuchung zeigt, dass ausser der gut entwickelten Cutis mit subcutanem Fettgewebe sich noch sehr verschiedene und mannigfache Gewebsarten fanden: geschichtetes Pflasterepithel, Cylinderepithel, geschichtetes Plattenepithel, Schleimdrüsen, Knorpel, Knochen mit Mark, glatte und quergestreifte Muskelfasern, Ganglien, Nervenfasern, centrale Nervensubstanz, Gliagewebe und Nervenzellen.

In Folge dessen ist es wohl sicher, dass es sich hier um ein bigerminales Teratom handelt, eine inaequale Doppelmissbildung.

II. Fall.

Ueber kopfgrosses Dermoid des vorderen Mediastinum. — Totale Exstirpation nach Resection zweier Rippen. — Heilung.

Franziska P., 51 Jahre, Friseursgattin, hatte in ihrem 3. Lebensjahr Scarlatina, in ihrem 16. Typhus durchgemacht, war sonst stets gesund.

Im März 1902 bemerkte sie bei Anstrengung etwas Husten und geringe Athemnoth, hatte jedoch keine weiteren Beschwerden.

Anfangs October 1902 erkrankte sie unter leichten Frösteln an Husten und Schnupfen ohne irgend ein Stechen in der Brust zu verspüren. Der consultirte Arzt erklärte die Krankheit für eine schwere Pleuritis, er rieth der Kranken ins Spital zu gehen. Da sie jedoch selbst nicht viel von ihrer Krankheit litt, verschob sie ihre Aufnahme und kam erst am 20. October 1902 in die II. medicin. Klinik Professor Neusser's, woselbst der klinische Assistent Docent Dr. Türck nachfolgenden Status aufnahm[1]):

„Der Thorax ist vorne etwas erweitert, die ganze linke Hälfte ist vom Schlüsselbein bis zur Lungenbasis von einer massiven Dämpfung eingenommen, die sich auch in die linke Axilla verbreitet und ihr Ende erst etwa in der Schulterblattwinkellinie findet. Im Bereiche der Dämpfung Compressionsathmen, abgeschwächte Bronchophonie, stellenweise mit meckerndem Beiklang,

---

[1]) siehe Gesellschaft für innere Medicin in Wien. Sitzungsber. 15. 1. 03. Wiener klin. Wochenschr. 1903. 7.

Ich lasse im Nachfolgenden den Status praesens, sowie den Decursus auf der Klinik Neusser mit den Worten Türck's folgen.

fehlendem Fremitus. Im Interscapularraum jedoch und dessen Verlängerung nach oben und unten überall sehr voller tympanitischer Schall, vesiculäres Athmen, einige bronchitische Geräusche. Der untere Lungenrand ist daselbst prompt verschieblich. Das Mediastinum ist bis 1 Querfinger über den rechten Sternalraum hinaus verschoben, das Herz bis nahe an die rechte Mammillarlinie.

Rechte Lunge völlig normal, alle übrigen Organe zeigen keine Veränderung."

Der Gegensatz zwischen der Grösse des scheinbaren Exsudates und der Geringfügigkeit der subjectiven Beschwerden, sowie das vollständige Fehlen von Fieber, erweckte bei Dr. Türck Bedenken gegen die Annahme einer Pleuritis. „Weder die Anamnese, noch der gegenwärtige Befund boten eine Handhabe für die Diagnose einer Pleuraverwachsung links hinten. Da auch ein interlobuläres Exsudat, sowie ein solches zwischen den mediastinalen Pleurablättern bei Obliteration des der Thoraxwand anliegenden Theils sich leicht ausschliessen liess, lag es nahe, an einen Tumor zu denken; aber für einen malignen Process, an den man doch zunächst denken musste, fehlte jede Kachexie."

Am 10. Nov. machte Dr. Türck zur Klärung eine Punction mittels Pravaz-Spritze und zwar in der hinteren Axillarlinie. Sechsmal wurde erfolglos eingestochen, nach dem letzten Versuche zeigte sich beim Reinigen der Nadel, dass aus ihr ein Tröpfchen einer weisslichen Flüssigkeit hervortrat, unter dem Mikroskope erwies sich der Inhalt dieses Tröpfchens aus grossen, meist kernlosen Epithelzellen zusammengesetzt, die wie Hornzellen der Epidermis aussahen und aus grossen farblosen Krystalltafeln, die leicht als Cholestearin zu erkennen waren, bestanden. Da der Befund so fremdartig war und eine allenfällige Verunreinigung der Nadelspitze gelegentlich der wiederholten Einstiche nicht auszuschliessen war, konnte man sich in der inneren Klinik zunächst noch nicht entschliessen, diesem Befunde eine diagnostische Bedeutung beizumessen.

Die Probepunction sollte an einem der nächsten Tage wiederholt werden, doch verweigerte dies die Patientin und verliess bald darauf die medicinische Klinik.

Am 16. December 1902 kehrte sie wieder zurück, da sie seit 2 Tagen fieberte und sich unwohl fühlte.

Der Befund bei der 2. Aufnahme war unverändert, nur zeigte die Kranke einige abendliche Temperatursteigerungen bis 38,5, die bald wiederum verschwanden.

Am 18. December wurde abermals von Dr. Türck in der mittleren Axillarlinie eine Probepunction gemacht. „Beim Herausziehen der Nadel schoss etwa $^1/_2$ ccm einer trüben Flüssigkeit in die Spritze hinein. Der Inhalt war nicht eiterig, sondern bestand aus einer dicken, öligen Schmiere, in welcher kleine Flocken suspendirt waren. Mikroskopisch bestand diese Schmiere aus denselben Formelementen, wie das Tröpfchen der ersten Probepunction: Hornzellen, Cholestearincrystalle, Fetttropfen und vereinzelte Epithelien. Weder

ein Leukocyt noch ein Erythrocyt. Jetzt war ein Irrthum ausgeschlossen und es musste angenommen werden, dass im Inneren des Thorax der Dämpfung entsprechend, ein Gebilde mit Massen von Hornzellen, und Cholestearin vorliege. Das Fehlen von Leukocyten sprach dagegen, dass etwa ein eingedicktes Exsudat oder eine vereiterte Echinokokkencyste vorläge!" Das Vorhandensein von keratinhaltigen Zellen, welche bei Färbung nach Gram sich als jodfest erwiesen, liessen Dr. Türck zur Ueberzeugung gelangen, dass es sich nur um ein Dermoid des Thoraxinneren — und zwar vom vorderen Mediastinum ausgehend — handelte.

Da alle bisher beobachteten Fälle, die nicht operirt wurden, im Laufe der Zeit an Perforation in die Lunge oder das Pericard zu Grunde gingen, wurde der Kranken die Operation als einzige Behandlungsmethode vorgeschlagen und dieselbe zu diesem Behuf auf meine Klinik gebracht, woselbst ich am 21. 1. 03 die Operation ausführte.

Narkose mittelst Billroth'scher Mischung.

In der Höhe der linken III. Rippe wurde ein nach unten zu convexer Hautschnitt vom linken Sternalrand bis in die hintere Axillarlinie reichend, ausgeführt. Nach Durchtrennung der Weichtheile und Hinunterschlagen der Mamma wurde die 3. und 4. Rippe in einer Ausdehnung von 25 cm resecirt. Nach Bloslegung der Pleura sah man durch dieselbe eine weisse Geschwulst durchschimmern, über welcher sich die Pleura deutlich verschob. Nach breiter Eröffnung der Pleura kam ein Pneumothorax zu Stande und es lag nunmehr eine kleinhöckerige, weissliche Geschwulst vor, welche den ganzen Pleuraraum auszufüllen schien. Bei einer Probepunction ergab diese Geschwulst eine weissliche Flüssigkeit. Beim Versuche das Neoplasma zu umgreifen, erwies es sich zwar zunächst nicht fest verwachsen, jedoch so voluminös, dass es ganz unmöglich erschien, dasselbe selbst bei der grossen Oeffnung, die in die Thoraxwand gesetzt war, zu entwickeln. Es wurde daher nach Abdichtung der Umgebung mittels Tupfers die Geschwulst auf ihrer höchsten Kuppe — zwecks Verkleinerung — incidirt. Es entleerte sich $^1/_4$ Liter eines krümeligen, weisslichen Inhaltes aus einer Reihe von durch die Incision eröffneten Cysten! Die Geschwulst selbst erwies sich durch eine Reihe von Scheidewänden in viele kleinere, apfel- bis faustgrosse Geschwülste getheilt. Durch Zerreissung dieser Scheidewand gelang es, einen grossen Theil des Geschwulstinhaltes zu entleeren. Nunmehr konnte die eingehende Hand die Geschwulst umgehen, sie erwies sich mit der ganz nach hinten oben zu gedrängten Lunge durch zahlreiche leicht lösbare Adhäsionen verwachsen, ebenso gegenüber dem Pericard! Schliesslich gelang es die Geschwulst — ganz so wie eine Eierstockcyste — vor die Wunde herauszuwälzen und die noch bestehenden Adhäsionen zu durchtrennen. Es blieb eine grosse Höhle, welche fast der ganzen linken Pleura entsprach, zurück. In der Tiefe derselben sah man die vollkommen retrahirte Lunge und das unverletzte Pericard. Die comprimirte Lunge zeigte keinerlei Tendenz sich zu entfalten. Das Herz war nach Entfernung der Geschwulst sofort mehr nach links gerückt. Da bei der Verkleinerung der Geschwulst Keime in die Pleurahöhle hineingelangt sein

konnten, hatte ich nicht den Muth, die Wunde vollkommen zu vernähen, sondern legte ein dickes Drainrohr und zwei Gazestreifen in die Wunde, welche im Uebrigen vereinigt wurde.

Die Untersuchung des Präparates, welches in Alkohol gehärtet, wesentlich an Grösse abgenommen hat, ergab nach Entleerung des Cysteninhaltes das Gewicht von 2600 g. Wie auf dem Schnitt zu sehen ist (Fig. 1), liegt eine vielkammerige Geschwulst vor; die einzelnen Cysten enthalten eine schmierige, ölige Masse, welche aus Epidermiszellen zusammengesetzt erscheint. Nirgends Haare, Zähne oder Knochen. Die Geschwulst muss somit als ein Epidermoid bezeichnet werden.

Fig. 1.

Die mikroskopische Untersuchung ergab (Fig. 2) die Cysten von mehreren Lagen cubischen Epithels ausgekleidet. Das homogene Zwischengewebe ist ödematös.

Der Verlauf nach der Operation war in mehrerer Beziehung ein gestörter zu nennen und zwar zunächst ganz besonders besorgnisserregend wegen der schweren Dyspnoe, später durch die hochgradige Arythmie des Pulses. Am Abend der Operation und noch mehr in der folgenden Nacht steigerte sich die Dyspnoe, so dass schliesslich eine ganz oberflächliche, seichte Athmung resultirte. Wiederholte Gaben von Morphium konnten für kurze Zeit die Ath-

mung tiefer und wirksamer gestalten, so dass dadurch schon erwiesen wurde, dass ein Theil der Dyspnoe auf den Schmerz, welchen die Zerrung beim Athmen in der Wunde hervorrief, zurückzuführen war. Da die Dyspnoe am folgenden Morgen wesentlich zunahm, und die Zahl der Athemzüge in der Minute 80! erreichte, öffnete ich die Naht, entfernte Drain und Tampon, worauf etwa $^1/_3$ Liter eines röthlichen Serum sich entleerte. Da man deutlich sah, dass bei der tiefen Inspiration die Mediastinalplatte nach der gesunden Seite zu ausschlug und augenscheinlich dadurch die Dyspnoe zu Stande kam, fixirte ich, um dem Mediastinum mehr Halt zu geben, die immer noch collabirte Lunge in der Wunde. Der Effect dieses Eingriffs war sofort zu sehen. Die Athmung sank auf 60, auch die Pulszahl verlangsamte sich.

Fig. 2.

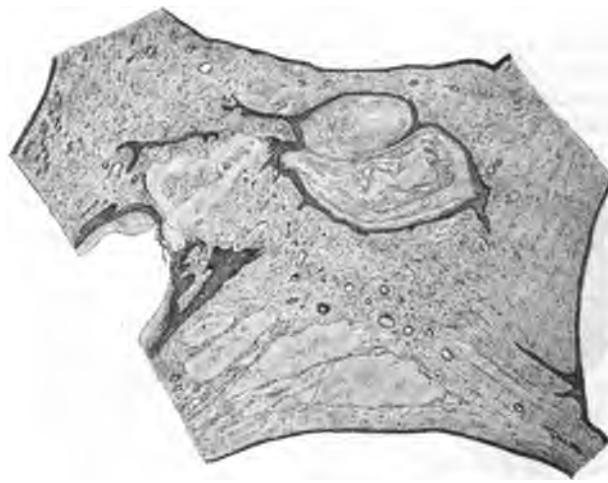

In den folgenden Tagen wurde nun täglich der V.-W. vorgenommen. Jedesmal entleerte sich klares Serum aus der breit eröffneten Wunde. Das Herz rückte allmälig weiter nach links, auch die linke Lunge schien sich etwas auszudehnen. Um eine Ausdehnung der Lunge zu beschleunigen, wurde die Tamponade und Drainage weggelassen; nach Auswischen der zwischen Herz und Lunge gebildeten fibrinösen Beläge und vorsichtigem Ausspülen der Wunde mit warmer Kochsalzlösung wurden die Wundränder exact an einander gelegt und die Mamma gleichsam als Tampon in die Wundhöhle hineingedrückt. Es sollte durch vollkommenen Abschluss der Wundhöhle von aussen eine raschere Ausdehnung der Lunge zu Stande kommen. Dies bedeutete in der That eine wesentliche Verbesserung der Athmung. Die ständige Verabreichung kleiner Dosen von Morphium sorgte für ausgiebige schmerzfreie

Ventilation des Thorax. Wiederholt zeigte sich nunmehr rostfarbiges Sputum, welches wohl von der sich ausdehnenden Lunge herrührte. Da sich jedes Mal innerhalb 24—48 Standen wieder reichliches Serum in der Pleura angesammelt hatte, wurde der V.-W. jeden Tag oder mindestens jeden zweiten Tag vorgenommen und stets in der eben angedeuteten Weise die Wundränder exact an einander gelegt.

Unter dieser Behandlung verkleinerte sich die Wundhöhle sichtlich und besserte sich der Allgemeinzustand der Patientin ganz wesentlich. Temperatur und Puls war normal, an der rechten Lunge zeigte sich niemals irgend eine Abweichung von der Norm.

19 Tage nach der Operation trat eine Verschlimmerung ein: die Temperatur stieg auf 38,5, Puls auf 160, er wurde arythmisch, die Respiration betrug 54. Patientin hustete viel und entleerte mühsam schleimiges, eitriges Sputum, es zeigte sich hochgradige Schwäche. Der Zustand der Patientin war besorgnisserregend. Obwohl weder auscultatorisch noch percutorisch irgend eine Abnormität nachgewiesen werden konnte, musste in Anbetracht der Arythmie an ein Uebergreifen des Eiterprocesses auf das Pericard gedacht werden; es wurde die vorsichtige Punction vorgenommen, jedoch ohne Erfolg.

Patientin erhielt Campheröl-Einspritzungen und Strophantus-Tropfen, Sauerstoff-Inhalationen und wurde im Uebrigen durch Excitantien behandelt.

Glücklicher Weise besserten sich nach 3 Tagen diese bedrohlichen Symptome; fortan schritt der Wundheilungsprocess ganz glatt vor. Ob diese schweren Symptome durch das starke Hinüberrücken des Herzens auf seinen alten Platz oder durch Resorption von der immerhin reichlich secernirenden Wundfläche her, zu Stande gekommen waren, konnte nicht festgestellt werden.

Von nun an wurde der Sicherheit halber die Wunde offen gelassen, täglich mit etwas H_2O_2 ausgespült, und nachträglich ein in Lapis-Glycerin[1]) getauchter hydrophiler Gaze-Tampon eingeführt. Eine wesentliche Beschleunigung der Verkleinerung wurde sicherlich dadurch erzielt, dass jedes Mal beim V. W. die linke Mamma stark nach oben zu durch Suspensions-Touren gedrängt wurde. 2 Monate nach der Operation war das Allgemeinbefinden ein vorzügliches: Die Patientin sah blühend aus, hatte nur mehr wenig Secret in der Wunde. Nur ab und zu traten neuralgische Schmerzen im Bereich des linken Plexus auf.

Gegenwärtig ist die Wunde verheilt (Fig. 3), die linke Lunge bis zur normalen Grenze ausgedehnt und das Athmen über derselben durchaus vesiculär. Auch das Herz ergiebt normalen Befund.[2]). Die Narbe ist stark eingezogen.

Somit ist die Patientin durch die Operation als von ihrem Leiden geheilt zu betrachten.

---

[1]) Ich verwende zur Ausfüllung von grossen Wundhöhlen weisse Gaze, welche in eine Lösung von 1. Ag. nitric. 2. Bals. peruv. 100. Glycerin getaucht ist.

[2]) Patientin konnte in vollkommen geheiltem Zustande am 4. Juni zu Berlin auf dem Congress vorgestellt werden.

Fig. 3.

III. Fall.

Ich verdanke der Freundlichkeit des Herrn Prof. Albrecht ein Präparat, welches von einem an der Wiener allgemeinen Poliklinik beobachteten und daselbst zur Obduction gelangten Falle von Dermoid des Mediastinum anticum herstammt.

Ein 3jähriges Kind wurde mit der Erscheinung schwerer Dyspnoe und Cyanose in die allgemeine Poliklinik gebracht, die Untersuchung ergab die Zeichen einer linksseitigen Pleuritis, die Probepunction hämorrhagische Flüssigkeit. Das Kind starb nach kurzer Zeit.

Die Obduction ergab ein Dermoid des Mediastinum, welches die Lunge ganz comprimirt und nach oben zu verlagert hatte. (s. Fig. 4). Das Dermoid war durch einige Stränge lose an die

Fig. 4.

Lunge fixirt; eine Auslösung wäre sehr leicht gelungen. Die mikroskopische Untersuchung ergab, dass es sich um ein sarkomatös degenerirtes Teratom (Dermoid bigerminalen Ursprunges) handelte, in welchem Knochen und Knorpelgewebe sich vorfand.

Bezüglich der Genese, Pathogenese, Diagnose der Dermoide des Mediastinum ant. verweise ich u. a. auf die Arbeit von Pflanz[1]) sowie die bereits oben erwähnte von Dangschat, in welcher auch eine Aufzählung der bisher beobachteten Fälle enthalten ist. Hier seien nur wenige Bemerkungen der Besprechung der Therapie vorangeschickt.

Unter den 3 Fällen von Dermoid des vorderen Mediastinum, handelte es sich zweimal um Dermoide bigerminalen Ursprungs (eingeschlossene Frucht), einmal, im zweiten Falle, anscheinend um ein Epidermoid. In allen Fällen wurden, wie in sämmtlich bisher beobachteten, erst durch das Wachsthum der Geschwulst Beschwerden verursacht.

Die Diagnose konnte im letzten Fall erst durch die Obduction, in den beiden ersten Fällen durch die Punction bezw. die Incision

[1]) Ueber Dermoidcysten des Mediastinum anticum. Zeitschrift f. Heilkunde. 1896.

gestellt werden. Das langsame Wachsthum, sowie die Vorwölbung der betreffenden Thorax-Partien scheint zu Gunsten einer solchen Diagnose zu verwerthen zu sein. (Bastianelli).

Von 44 Fällen, die Dangschat aus der Litteratur zusammenstellen konnte, wurden 13[1]) operativ behandelt; nur zweimal gelang es, die Dermoidcyste zu entfernen, Bastianelli[2]) und Bergmann[3]). Bei Bastianelli handelte es sich um eine nussgrosse Cyste, bei Bergmann um einen gänseeigrossen Tumor, während in meinem Falle der Tumor über mannskopfgross war.

Bezüglich der Therapie möchte ich auf Grund der 3 Fälle vor allem darauf hinweisen, dass es wesentlich leichter ist als man glauben sollte, die Cyste aus der Umgebung auszulösen. Das lehrte sowohl der zweite Fall bei der Operation sowie die Betrachtung des 3. Präparates. Endlich sei darauf hingewiesen, dass das Obductions-Protokoll bei Fall I eigens angiebt, die derbe Sackwand lasse sich sehr leicht von der etwas verdichteten linksseitigen Pleura costalis abziehen. Ich bedauere daher, dass ich in diesem Falle nicht einen nachhaltigeren Versuch gemacht habe, die Cyste auszulösen, wodurch wohl wahrscheinlich der letale Ausgang vermieden worden wäre, der vielleicht dadurch zu Stande kam, dass der breiige Inhalt eine Infection der frischen Wundfläche verursachte.

Auf Grund meiner Beobachtungen empfehle ich in erster Linie die Auslösung des Sackes d. h. die Totalexstirpation zu versuchen und sich durch Adhäsionen nicht gleich davon abhalten zu lassen.

Der unvermeidlich dabei entstehende Pneumothorax wird uns in keiner Weise vor der Exstirpation abschrecken, allerdings muss derselbe in wirksamer Weise bekämpft werden. Dazu scheinen zwei Mittel besonders in Betracht zu kommen. Erstens das Vernähen der Lunge — Pneumopexie — wie dies zum ersten Mal durch C. Bayer[4]) ausgeführt wurde, nachdem schon W. Müller[5]) darauf aufmerksam machte, dass durch Vorziehen der collabirten Lunge sofort der bedrohliche Collaps schwindet.

---

[1]) Dabei ist mein Fall I, den ich noch in Königsberg operirt habe, mit eingerechnet.

[2]) Riforma medica. 1893. Mai.

[3]) Ueber einen Fall von Dermoidcyste des Mediastinum anticum. Prager medicin. Wochenschr. 1898.

[4]) Zur Pneumopexie. Centralbl. f. Chirurgie. 1897. No. 2.

[5]) Deutsche Zeitschr. f. Chirurgie. Bd. 37.

Der Werth der Pneumopexie scheint mir wohl, wie dieses Murphy[1]) auf Grund von Thierexperimenten mit Recht betont, darin zu liegen, dass dieser Eingriff das Hin- und Herflottiren des Mediastinum aufhebt und die gesunde Lunge wenigstens ausgiebig und zweckmässig respiratorische Bewegungen machen kann.

Der Nutzen der Pneumopexie konnte in meinem zweiten Fall direct beobachtet werden, indem die Patientin in den der Operation folgenden Stunden an Zunahme der Athemnoth litt und wohl sicherlich in kürzester Zeit zu Grunde gegangen wäre, wenn nicht durch die Pneumopexie wieder die normale Athmung hergestellt worden wäre.

Jedenfalls erscheint mir die Pneumopexie viel einfacher als die von Quenu und Longuet[2]) angegebene Erhöhung des intrapulmonalen Druckes durch Einlegen einer Tamponcanüle (bezw. einer modificirten O'Dwyer-Canüle (Tuffier und Hallien[3]). Hier sei auch auf die von Dollinger[4]) angegebene Methode hingewiesen, welcher einige Tage vor der voraussichtlich zum Pneumothorax führenden Operation absichtlich einen Pneumothorax unter localer Anästhesie ausführt und dadurch dem Shok während der Hauptoperation vorbeugen will.

Die zweite Methode, den entstandenen Pneumothorax zum Schwinden zu bringen, scheint mir die sofortige exacte Naht der Hautwunde, unterstützt von einem mässigen Compressionsverband [Bardenheuer][5]). In meinem Falle II hatte ich in Anbetracht des Umstandes, dass bei Verkleinerung des Dermoides gewiss der Inhalt desselben in die Pleura eingeflossen war und so eine Infection derselben erfolgt sein konnte, nicht den Muth, diese Naht auszuführen. Die in den folgenden Tagen auftretende reichliche Secretion eines allerdings klaren Serums und die Bildung reichlicher Pseudomembranen sprachen für die Anwesenheit einer Pleura-

---

[1]) Surgery of the lung. The Journal of the american. Med. Association. July 23, 30. August 6. 13. 1898.

[2]) Recherches experimentales et étude critique sur la chirurgie du poumon. Soc. de chirurgie de Paris. T. 22.

[3]) Société de biologie. 21. nov. 1896. Sem. med. Nov. 25. 96.

[4]) Centralbl. f. Chirurgie. 1902. 3.

[5]) Citirt in „Grundriss der Lungenchirurgie" von Garrè und Quincke. Ich verweise auf diese äusserst exacte und lichtvolle Darstellung der modernen Lungenchirurgie, welche während des Druckes dieser Arbeit erschien.

Reizung und rechtfertigten mein Vorgehen. Wenn die Reizung der Pleura im Falle II bei dem täglichen V. W. unschädlich blieb, so ist damit noch nicht bewiesen, dass sie dies auch bei völliger Naht der Wunde geblieben wären. Dort, wo aber eine solche Gefahr nicht besteht, wird gewiss bei unverletzter Lunge die sofortige exacte Naht der Thoraxwunde mit folgendem Compressionsverband — im Falle II ist durch das Einlegen der Mamma in den nach Entfernung des Dermoids aufgetretenen Defect gewiss ein guter Ausgleich geschaffen worden, — ein zweckmässiges Mittel bleiben.

Nur dort, wo die Exstirpation des Dermoid wegen zu starker Verwachsungen, oder wegen Collaps des Patienten während der Operation nicht ausführbar ist, wird das Einnähen der breit eröffneten Wandung in die äussere Haut das beste Mittel bleiben. Jedenfalls wird hierbei erst eine möglichst breite Eröffnung der Thorax-Wandung erfolgen müssen und darauf gesehen werden, dass nicht an den Stellen, wo eine Vernähung zwischen äusserer Haut und der mit Epidermis ausgekleideten Innenwand der Cyste unmöglich ist, ein zu breiter Wundrand übrigbleibt.

Hier sei nochmals darauf verwiesen, dass die in vivo gemachte Beobachtung bei meinem zweiten Falle, sowie die Obduction von Fall I und III erwiesen haben, wie relativ leicht sich die Cystenwandung auslösen lässt.

XIII.

(Aus den Kgl. chirurgischen Kliniken zu Königsberg und Breslau.)

Zur Diagnostik der Knochen- und Gelenktuberculose.

Von

Privatdocent Dr. K. Ludloff.

(Mit 29 Figuren im Text.)

Während man in der Magen-Darmchirurgie etwas früher zu exacter Indicationsstellung für die operativen Eingriffe gekommen ist, scheint man sich bei der Behandlung der Knochen- und Gelenktuberculose noch nicht zu so allgemein anerkannter Behandlungsmethode durchgerungen zu haben. Hier ist immer noch keine Einigung erzielt worden, unter welchen Bedingungen die Resection, oder die Jodoforminjection oder die Bier'sche Stauung angewandt werden soll. Die Wahl der Mittel scheint hier immer noch mehr oder weniger persönliche Geschmackssache zu sein. Der eine resecirt möglichst frühzeitig und sieht darin das einzige Heil, der andere lässt sich durch scheinbar ganz unbedeutende Momente jahrelang von der Resection abhalten. Vielleicht kommt ein Theil der Verschiedenheit der Indicationsstellung für diese Operation mit von der verschiedenen Auffassung vom Wesen der Resection. Mancher perhorrescirt die Resection wohl nur deshalb, weil sie bei jugendlichen Individuen für ihn gleichbedeutend ist mit Ausrottung der Epiphysenfugen und daraus resultirender enormer Verkürzung und secundärer hochgradiger Contracturstellung, und er auf weniger

[1]) Vorgetragen am 1. Sitzungstage des XXXII. Congresses der Deutschen Gesellschaft für Chirurgie zu Berlin, 3. Juni 1903.

eingreifende Weise das Bein auch als ungelenkige Stütze bewahren zu können glaubt. Ausser der Beherrschung der verschiedenen Behandlungsmethoden liegt diese abweichende Indicationsstellung wohl zum grösseren Theil mit an dem noch ergänzungsbedürftigen Ausbau der Diagnostik der Knochen- und Gelenktuberculose. Und doch müsste man bei der Knochen- und Gelenkchirurgie verlangen, dass vor der Wahl der Behandlungsmethode erst ganz genau festgestellt werden könnte, in welcher Weise die einzelnen Gelenkbestandtheile von dem tub. Prozess ergriffen sind. Oft wird es nicht ganz einfach zu entscheiden sein, ob wirklich ausser der Synovialtuberculose auch Knochenherde vorhanden sind. Wer von vornherein resecirt, wird auf diese Weise alles Krankhafte in allen Theilen, Knochen und Synovia entfernen können. Aber mag man früher die Resection immerhin als einen enormen Fortschritt auf der Bahn der conservativen Behandlung angesehen haben, die Tendenz unserer Zeit geht doch viel weiter, nicht bloss eine gesunde Stütze, sondern womöglich ein gesundes bewegliches Gelenk zu erhalten. Dabei kommt es aber vor Allem darauf an, das Leiden schon früh zu erkennen, wenn es noch nicht weit vorgedrungen und womöglich auf einen Herd beschränkt ist. Dann könnte dieser Herd extracapsulär operativ entfernt werden ohne dass das benachbarte Gelenk inficirt oder zerstört ist, wenn anders es richtig ist, dass eine grosse Zahl der Gelenktuberculosen ihren primären Ursprung im Knochenherd haben, der erst secundär in's Gelenk durchbricht.

Bei Schulfällen die hochgradigen Zerstörungen vor der Operation vorherzusagen, ist nicht gerade sehr schwer, aber die ersten Anfänge zu diagnosticiren und zu localisiren, kann oft ganz unmöglich sein. Hier scheint noch das Röntgen-Bild berufen, gerade in dem Stadium der vagen Symptome aufklärend zu wirken. Nicht allzuselten kommen tub. Gelenkaffectionen zur Untersuchung, nachdem sie längere Zeit als rheumatisch etc. behandelt worden sind, bis nach längerer oder kürzerer Dauer eines Tags unter Massage und Einreibungen sich das unzweifelhafte Bild der Gelenktuberculose enthüllt. Leider sind wir aber in der Röntgen-Diagnostik der Tuberculose noch nicht über die allerersten Anfänge hinaus. Besonders bei der Knochen- und Gelenktuberculose der Kinder haben wir mit Röntgen-diagnostischen Schwierigkeiten zu kämpfen, hauptsächlich in dem Alter, in dem die einzelnen Gelenkcomponenten noch durch

mächtige Knorpelhüllen gegen die Gelenkhöhle begrenzt sind. Hier scheinen uns manche charakteristischen Bilder, wie die des Marksequesters, der angefressenen Gelenklinien vollständig im Stich zu lassen, weil die sich abspielenden normalen Wachsthumsvorgänge Bilder geben, die, weniger bekannt, für pathologisch gehalten werden könnten.

Aber weil gerade in das 1. Decennium ein sehr grosser Procentsatz der tuberculösen Knochenerkrankungen fällt, so ist ein Eingehen auf diese jugendlichen Formen ganz besonders nothwendig, zumal man a priori schon annehmen kann, dass eben diese Wachsthumsvorgänge vielleicht bestimmte Beziehungen zu den Praedilectionsstellen der Knochenherde der Tuberculose haben könnten.

Nachdem ich vor einigen Monaten aus der Königsberger Klinik die Befunde an normalen Knieen mittheilen konnte, möchte ich jetzt die einschlägigen Beobachtungen an tuberculösen Knieen kleiner Kinder aus der Breslauer Kgl. Klinik hier vorbringen.

Das Resultat der damaligen Untersuchung, soweit es sich auf diese Fragen bezieht, besteht in folgenden zwei Beobachtungen:

1) An den Condylen des Femur jugendlicher Individuen, solange die Epiphysenfuge noch persistirt, ist deutlich sichtbar, bei seitlicher Durchstrahlung des Condylus, sei es in der Lage auf dem medialen oder lateralen Condylus, eine durchsichtigere Stelle, die in der vorderen Hälfte des Condylus liegt und genau bis zum Epicondylus reicht. (Fig. 1). Diese auf dem Negativ dunklere Stelle von der Gestalt eines Kreissectors zeigt im Innern ein feines Netzwerk von Knochenbälkchen, bei denen aber die Richtung von oben nach unten zurücktritt gegen eine mehr stern- oder netzförmige. Dieser Epiphysenfleck ist nicht scharf durch eine einzige Linie, wie etwa die der Corticalis, begrenzt, sondern die Grenzen werden dadurch gebildet, dass immer dichtere Knochenbälkchen am Rande allmälig aneinandertreten, und so eine Art Knochenwulst entsteht. Dieser Epiphysenfleck entspricht der Stelle an beiden Seiten des Condylus, wo zahlreiche Vasa nutritia in den Condylus hineintreten und wo der Umschlag der Synovia liegt und ist also ganz normal bis zum 16. Jahre vorhanden, wird aber öfter irrthümlich für einen Knochenherd angesprochen.

2) Bei Durchstrahlung von vorn nach hinten erscheinen im 2. Lebensjahr auffallend lange Protuberanzen an der medialen

Fig. 1.

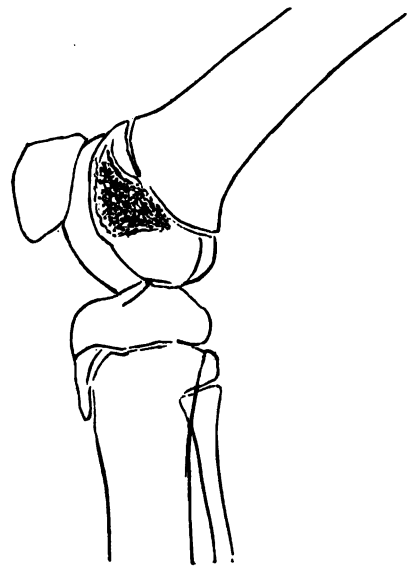

Fig. 2.

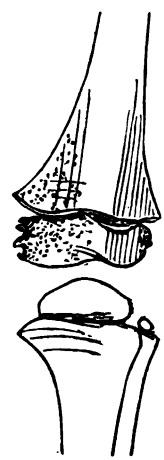

Knochenknorpelgrenze des Condyl. medial., im 4. Lebensjahr auch am Condyl. externus. (Fig. 2). Diese langen zungenförmigen Fortsätze stehen gewöhnlich je 4 übereinander und liegen zwischen Epiphysenfuge und unterer Condylusfläche an der Stelle, wo bei

seitlicher Durchstrahlung der „Epiphysenfleck“ liegt, also auch in der Gegend der eintretenden Vasa nutritia.

Von $4^3/_4$ Jahren an (bei weiblichen Kindern) sind diese Gebilde verschwunden und nun findet das Wachsthum der Condylen gleichmässig mit glatten Grenzen statt in der Form, wie sie allgemein bekannt ist.

Selbst bis ins hohe Alter hinein erscheint der Condylus medialis von weniger dichten Längsbalkenzügen durchzogen als der Condylus lateralis, und an dem medialen Rande bleibt immer ein Bezirk sichtbar, der für die Röntgen-Strahlen durchgängiger ist, als die übrigen Theile.

Diese Befunde, die an und für sich überraschend waren, regten mich nun an, tub. Kniee von Kindern in diesem Alter genauer mit Röntgen-Strahlen zu untersuchen, indem ich von vornherein gespannt war, wie sich diese Protuberanzen und dieser Epiphysenfleck bei der Kniegelenkstuberculose verhalten würden. Es kamen 5 Kinder im Alter von 3—7 Jahren mit ausgesprochener Synovialtuberculose zur Untersuchung. Dabei stellte sich die Nothwendigkeit heraus, wollte man nicht den grössten Täuschungen ausgesetzt sein, von dem betreffenden Individuum beide Kniee in verschiedenen Stellungen zu photographiren, so dass von jedem Individuum 6 Photogramme gemacht wurden.

Nur mit Hülfe dieses Vergleichens kann man auch die feineren Veränderungen bei beginnender Tuberculose herausfinden, und nur dann ist es möglich, auch andere einzelne Photogramme tuberculöser Kniee richtig zu verwerthen.

Ich habe nun von den Photogrammen Pausen gemacht und diese in zwei Serien unter einander gestellt. Die erste Serie enthält das gesunde und kranke Knie bei Durchstrahlung von vorn nach hinten, die zweite Serie das gesunde und kranke Knie bei seitlicher Durchstrahlung, beide Kniee auf dem entsprechenden Condylus aufliegend. (Die eine Verticalreihe jeder Serie a giebt die gesunden, die andere b die kranken unter einander wieder. Mit Hülfe von Pauszeichnungen ist es leicht möglich, das Zusammengehörige in derselben Stellung wiederzugeben, weil man jede Pause bequem umkehren und so die einzelnen Details in derselben Stellung leichter vergleichen kann). Die Originalphotogramme werden an anderer Stelle erscheinen. Ueberblicken wir nun Serie I,

Serie I.

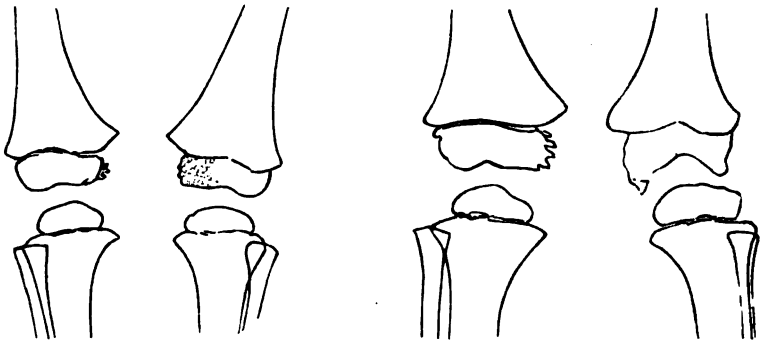

1a 1b 2a 2b

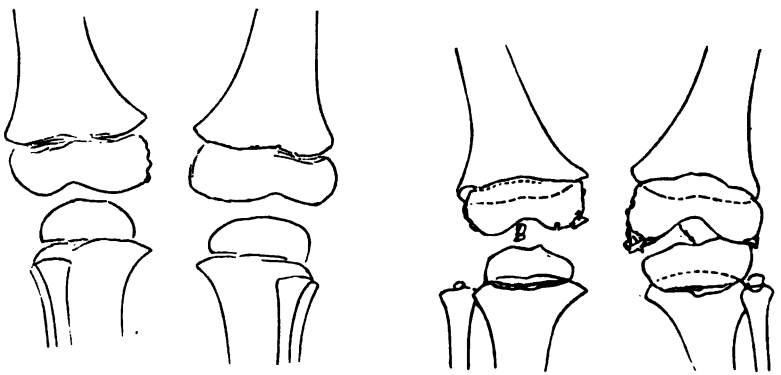

3a 3b 4a 4b

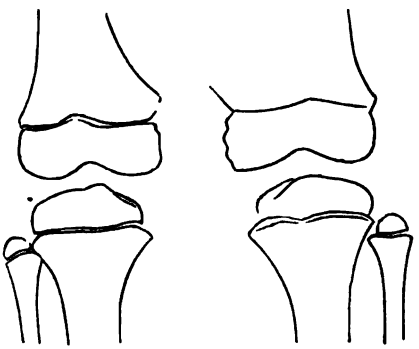

5a 5b

die gesunden Kniee (a), so sehen wir, dass an der Knochenknorpelgrenze des Condylus medialis bei allen ausser 5 a Protuberanzen in grosser oder geringer Ausbildung vorhanden sind, nur bei 5 a ist die Contur glatt; hier handelt es sich aber um einen Knaben von 7 Jahren, in welchem Alter normaler Weise schon die Protuberanzen verschwunden sind. Besonders deutlich sind diese Gebilde bei 2 a, hier stehen 4 zungenförmige lange Protuberanzen an der medialen Knochenknorpelgrenze des Condylus medialis übereinander. Am Condylus lateralis sind diese undeutlicher und kleiner entwickelt. Im Gegensatz dazu sind bei 2 b die Protuberanzen an dem medialen Condylus des kranken Kniees wie weggewischt, die Conturen verhältnissmässig fast ganz glatt; dagegen erstrecken sich 2 zapfenförmige Fortsätze von der Unterfläche der beiden Condylen nach dem Tibiakopf zu.

Derselbe Unterschied der kranken und gesunden Seite bei 2 lässt sich nun in grösserem oder geringerem Grade bei 1, 3 und 4 wiederfinden. Bei 1 b und 2 b Verringerung der Protuberanzen am Condylus medialis, bei 4 b vor allem zapfenförmige Fortsätze des Condylus nach unten. 4 a ist noch deshalb besonders hervorzuheben, weil hier auch auf der gesunden Seite an der Unterfläche des Condylus sich kleine Protuberanzen zeigen, aber in viel geringerem Grade als bei b.

5 b fällt dadurch auf, dass am kranken Knie am Condylus medialis kleine Protuberanzen auftreten.

4 b zeigt eine wesentliche Vergrösserung des Condylus, des Tibiakopfes, des Fibulakopfes und der Patella.

Diese Grössenverhältnisse des gesunden und kranken Knies treten noch deutlicher auf den Bildern der Serie II hervor bei seitlicher Durchstrahlung. Ich brauche nicht erst hinzuzufügen, dass die Aufnahme beider Kniee von derselben Seite, auf demselben Condylus aufliegend mit dem gleichen Röhrenabstand erfolgt ist. Wir haben wieder in der a-Reihe das gesunde, in der b-Reihe das kranke Knie. Von 1 (Serie I) existirt keine Seitenaufnahme.

Sofort fällt auf, dass die Femurepiphyse von 2 b, 3 b, 4 b im Vergleich zur gesunden Seite wesentlich vergrössert ist. Bei 2 und 3 ist die Patella noch nicht verknöchert. Bei 4 und 5 ist sie auf der gesunden Seite als kleiner Knochenkern sichtbar, bei 4 als doppelte Kernanlage. Bei 4 b und 5 b ist dieser Knochenkern

Serie II.

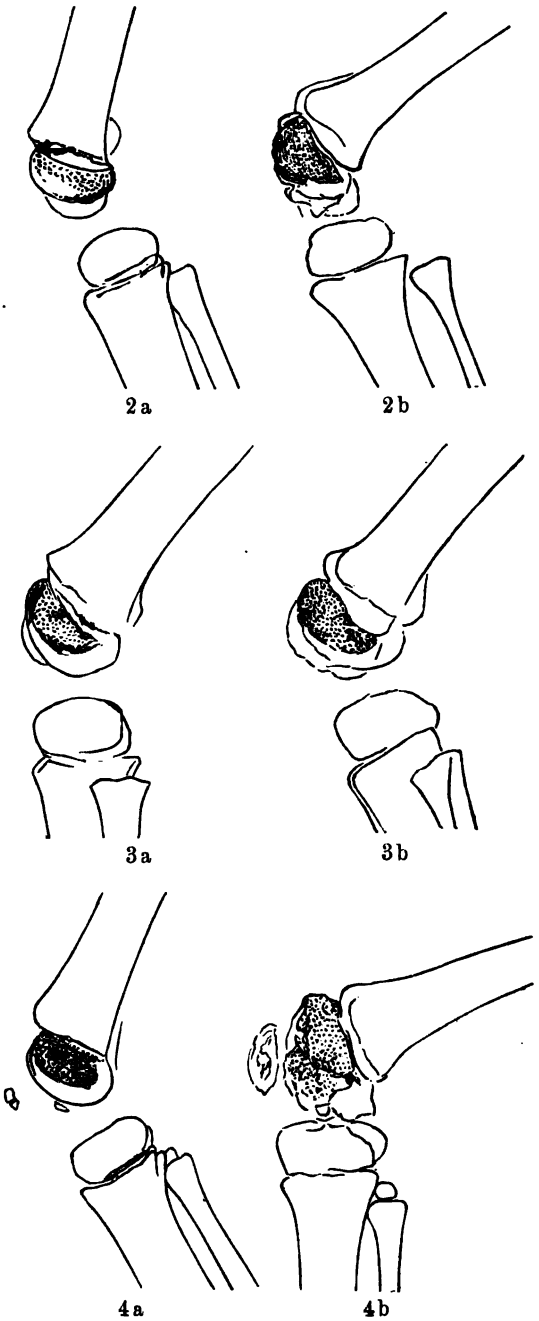

2a 2b

3a 3b

4a 4b

Serie II.

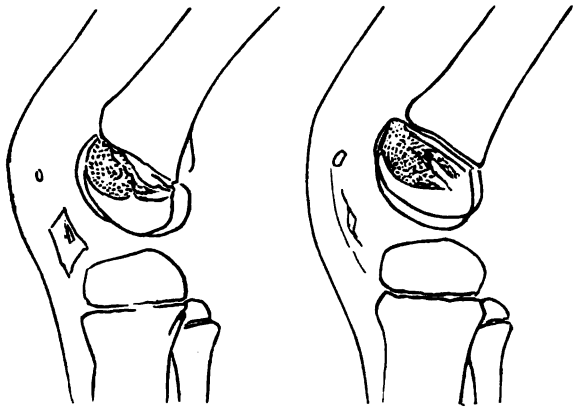

5a 5b

(auf der kranken Seite) vergrössert, ganz enorm bei 4b, wo ja die ganze Kniegelenksgegend noch besonders ausgeprägte Veränderungen der Knochenknorpelgrenze aufweist, Vergrösserung der Patella, der Femurepiphyse, der Tibia und Fibulakopfes, die bei 5b sehr zurücktreten.

Bei 2b, 4b erscheint die Contur der unteren Condylenfläche gezackt. Diese rauhe Linie entspricht den Zapfen bei Serie I 2b und 4b. Bei 5a (Serie II) muss noch aufmerksam gemacht werden auf den rautenförmigen dunklen Fleck unterhalb der Patella. Dieser entspricht dem Raum zwischen Patella, knorpeliger Vorderfläche der Condylen, Tibiakopf und Lig. patellae proprium. Diese für das normale Knie charakteristische rautenförmige Gestalt ist bei 5b verloren gegangen, weil hier Fungusmassen sich hervordrängen, die diese (auf dem Negativ dunkle) Stelle verschleiern. Diese Fungusmassen gehen von den Plicae alares aus, welche an dieser Stelle der Vorderfläche der Condylen aufliegen und bei 5a etwas in den rautenförmigen Bezirk hineinragen.

Diese Befunde sind leicht auch durch schematische Zeichnungen darzustellen. Anders verhält es sich mit dem „Epiphysenfleck". Wie ich schon oben angeführt hatte, existirt bis zur Verknöcherung der Epiphysenfuge sowohl im Condylus medialis wie lateralis eine für die Röntgenstrahlen durchgängigere, ungefähr halbkreisförmige Stelle, wo zahlreiche Vasa nutritia in den Condylus hineintreten (cf. S. 215). Dieser Epiphysenfleck zeigt nun bei allen

Röntgenphotogrammen auf der kranken Seite, selbst bei 5b, wo am Knochen sonst wenig Pathologisches zu constatiren ist, Veränderungen, und zwar ist die vordere Hälfte, die sonst beim gesunden Knie allmälig in den Knochen übergeht, scharf begrenzt, und auf dem Negativ erscheint ein scharfer unvermittelter Contrast zwischen Knochenschale der vorderen Condylushälfte und dem dunklen Fleck. Ferner, während man auf der gesunden Seite in diesem dunklen Bezirk ein feines Netzwerk von Spongiosa sieht, ist dies auf der kranken Seite rareficirt oder ganz verschwunden. Ausserdem ist dieser dunkle Fleck bei allen von 2b—5b vergrössert, bei 4b erstreckt sich diese Vergrösserung bis in die untere hintere Hälfte des Condylus. Diese auf dem Negativ sehr auffallenden Verhältnisse habe ich durch Abstufung der Punctirung hier schematisch darzustellen gesucht.

Wenn wir das zusammenfassen, was wir durch Vergleichung der Röntgenbilder gefunden haben, so besteht das Charakteristische des kranken Knies in:

1. Verminderung resp. Vernichtung der Protuberanzen an der Knochenknorpelgrenze, besonders des Condylus internus, bis zum 5. Jahre, Auftreten von Rauhigkeiten an der Knochenknorpelgrenze im 7. Lebensjahr.

2. Zapfenförmige Knochenneubildung an der Unterfläche der Condylen.

3. Vergrösserung der knöchernen oder verknöcherten Theile der Condylen, der Patella, der Tibia und Fibulakopfes. (Diese Theile erscheinen geradezu wie aufgeblasen.)

4. Vergrösserung des Epiphysenfleckes und grössere Durchlässigkeit derselben für Röntgenstrahlen.

Es fragt sich nun, in welchen Beziehungen diese Erscheinungen zur Tuberculose stehen? Wir müssen uns diese Befunde hervorgebracht denken durch das wechselnde Spiel zweier Processe bei der Entwicklung der Tuberculose, einerseits Knochenzerstörung, andererseits Knochenneubildung. Die Knochenzerstörung, Erweichung, Rareficirung zeigt sich in der Vernichtung der normalen Protuberanzen an der Knochenknorpelgrenze des Condylus medialis bis zum 5. Jahre und an dem Auftreten von Rauhigkeiten an derselben Stelle im 7. Lebensjahre. Das klingt paradox, wenn wir uns aber die Resultate meiner früheren Arbeit „Ueber Wachsthum

und Architectur der unteren Femurepiphyse etc.“ [1]) vor Augen halten, so wissen wir, dass die Protuberanzen spätestens im 5. Jahre verschwinden und nun die Condylen mit glatter Knorpelgrenze gleichmässig weiter wachsen. Im 1. Zeitabschnitt muss also ein tuberculöser Herd an dieser Stelle diese zungenförmigen Protuberanzen auf dem Röntgenbild zum Verschwinden bringen; wenn aber deren Knorpelgrenze glatt ist, muss ein tuberculöser Herd in diesen glatten Contouren Lücken erzeugen, wie wir es dann bei 5b sehen. Diese Erweichung und Verkäsung zeigt sich ferner in der Veränderung des normalen Epiphysenfleckes, Vergrösserung, scharfe Conturen, Vernichtung des feinen Netzwerkes.

Dagegen wird die Knochenneubildung sichtbar in den zapfenförmigen Auswüchsen an der Knochenknorpelgrenze der Condylen nach unten, an der Vergrösserung der knöchernen Theile der Condylen, der Patella etc.

Besonders auffallend ist, dass sich diese Vergrösserung der Knochenschale wieder nur hauptsächlich in dem Alter der Protuberanzen zeigt, während sie bei dem 7jährigen Knaben zurücktritt. Obwohl diese Knochenneubildungstendenz ganz besonders für die Osteomyelitis als charakteristisch gilt, müssen wir sie hiernach auch für die Tuberculose wenigstens für das Alter energischen Wachsthums anerkennen, wenn auch die Knochenwucherungen andere Formen annehmen als bei der Osteomyelitis.

Jedesfalls können wir in allen diesen Röntgenbefunden die verschiedenen Wirkungen des abgestuften Entzündungsreizes verfolgen. Knochenneubildung in der Nachbarschaft des Herdes, Vernichtung der Knochen im Centrum; auffallend ist das Fehlen jeglichen Sequesters, das man wohl auch in Beziehung zu den sehr jugendlichen Knochenbildungen bringen möchte; gerade diese Protuberanzen können nur ganz junge labile Knochenbildungen in der Nähe der eintretenden Gefässe sein, die natürlich der Erweichung schnell zum Opfer fallen, ehe es noch zur Verdickung der Knochenbälkchen und späterer Sequesterbildung wie bei älteren Individuen kommen kann.

Als Stütze für diese Ausführungen möchte ich das Röntgenphotogramm eines Resectionspräparates [2]) anführen (Fig. 3). Wir

[1]) Beiträge zur klin. Chirurgie. Bd. XXXVIII. 1. Heft.
[2]) Aus der Sammlung des Herrn Geheimrath Garrè.

sehen auf diesem Photogramm den Horizontalschnitt durch die beiden Condylen in den Tibiakopf eines tuberculösen Knies eines 4jährigen Knabens. Condylen und Tibiakopf werden gebildet durch ein feines Netzwerk von Knochenbälkchen. Die Knochenknorpelgrenze der Condylen zeigt kleine kegelförmige Spitzen, die oben beschriebenen Protuberanzen. Die Knochenknorpelgrenze des Tibiakopfes ist etwas anders gebaut entsprechend der verschiedenen statischen Inanspruchnahme der Condylen und des Tibiakopfes, hier stehen kleine Zähnchen nebeneinander. Im Condylus medialis

Fig. 3.

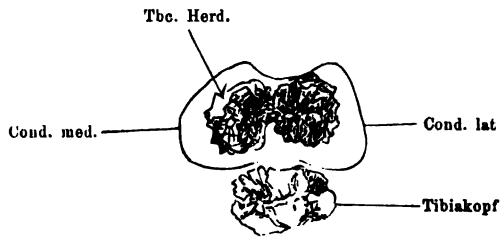

an der Knochenknorpelgrenze in der vorderen Hälfte liegt der etwa bohnenförmige Herd. An dieser Stelle sind die Knochenbälkchen wie ausradirt, die Knochenknorpelgrenze undeutlich, aber nirgends ein Sequester oder eine Verdickung nekrotischer Knochenbälkchen. Wenn wir dieses Bild in unserer Vorstellung zusammenbringen mit den Photogrammen der Kniee von vorn und von der Seite, so werden wir nun leicht einsehen, wie es zum Verschwinden der Protuberanzen, und wie es bei seitlicher Durchstrahlung zur Veränderung des Epiphysenfleckes kommen kann, denn dieser Herd liegt gerade da, wo bei seitlicher Durchstrahlung der Epiphysenfleck erscheint, nämlich in der vorderen Hälfte des Condylus medialis.

Dieses Präparat erklärt nicht nur die oben angeführten Röntgensymptome, sondern beweist auch dadurch für die andern ähnlichen Fälle, dass die Tuberkulose im Knochen an der Knochenknorpelgrenze localisirt ist.

Man könnte nun einwerfen, dass diese beschriebenen Veränderungen am Epiphysenfleck einfach Folgen der Inactivitätsatrophie des Knochens sind. Aus zwei Röntgenphotogrammen zweier atro-

phischer Kniee, die nicht tuberkulös sind, lässt sich nun aber ein deutlicher Unterschied zwischen derartiger Knochenatrophie und tuberkulöser nachweisen. Ich gebe die Pauszeichnungen dieser Kniee in Serie III wieder. 1a ist die seitliche Aufnahme eines Knies bei Little'scher Krankheit, das sehr lange im Gypsverband gelegen hat. Der Epiphysenfleck ist wesentlich durchsichtiger, als der normale dieses Alters, er ist auch nach vorn scharf lineär begrenzt, aber in seinem Innern hauptsächlich nach hinten zu zeigt sich eine deutliche, sternförmige Figur von wohlerhaltenen Knochenbalken. Wenn wir das Bild dieses Knies (von vorn nach hinten durchstrahlt) betrachten (1b), sehen wir an diesem atrophischen Knie hauptsächlich erhalten die schräg und quer verlaufenden Knochenbälkchen, während die Verticalbälkchen, die hauptsächlichen Vertreter der Stützfunction, vermindert sind. Bei seitlicher Durchstrahlung müssen dann diese Quer- und Schrägbalken in der oben angeführten sternförmigen Projection erscheinen.

Das andere Knie ist das eines Mädchens, das vor 7 Wochen eine Osteomyelitis des mittleren Drittels des Oberschenkels acquirirt hat. Hier haben wir in der Femurepiphyse ein ähnliches Bild der Knochenatrophie wie bei dem der Little'schen Krankheit.

Auch aus der Berücksichtigung dieser Röntgenbefunde geht hervor, dass wir bei den angeführten Knietuberculosen ausser der manifesten Synovialtuberculose noch Herde im Knochen haben. Die Herde selbst sehen wir nicht in der Weise, wie wir uns das vielleicht vorgestellt haben, wir erkennen sie aber an der Wirkung auf die Nachbarschaft.

Diese Vergrösserung des Knochens, die Knochenneubildung, erstreckt sich aber nicht nur auf einen knöchernen Theil des Gelenkes, sondern auf mehrere, in dem einen Falle sogar zugleich auf die Patella, Condylen, Tibia und Fibulakopf. Können wir daraus nun schliessen, dass alle diese Abschnitte im Knochen inficirt sind, oder kann durch den Reiz des chronisch entzündeten Zustandes der Synovia, des Fungus, allein schon eine stärkere Verknöcherungstendenz der benachbarten noch in dicke Knorpelschalen eingehüllten Knochen angenommen werden? Da nun bei allen diesen Fällen eine ausgesprochene Synovialtuberculose besteht, aber nur bei 4b so viele knöcherne Theile verändert sind, so können wir doch wohl daraus folgern, dass immer eine besondere Infection an der Knochenknorpelgrenze der einzelnen Theile zur Vergrösserung der knöcher-

nen Bestandtheile führt, besonders da noch eine dicke Knorpelschicht zwischen Fungus und Knochen liegt.

Wir müssten also aus diesen Bildern schliessen, dass bei

Serie III.

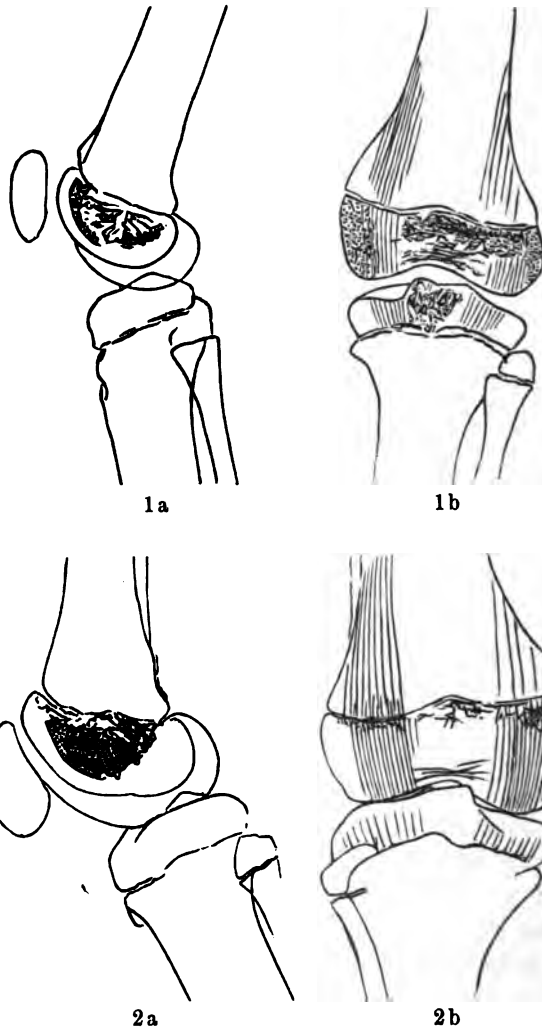

1a 1b

2a 2b

Serie I u. II 1b, 2b, 3b nur in der Femurepiphyse und event. in der Tibiaepiphyse ein Herd, bei 5b in Femurepiphyse und Patella, bei 4b in Femur, Tibia, Fibulaepiphyse und Patella je ein Herd sitzt.

Diese Kenntniss ist natürlich von grosser Wichtigkeit für die einzuschlagende Therapie und erklärt uns, weshalb in einzelnen Fällen die Jodoforminjection von eklatanter Wirkung ist, in andern vollständig versagen muss. Was nützt z. B. bei 4b Jodoforminjection ins Gelenk, wenn sämmtliche knöchernen Bestandtheile erkrankt sind. Anders wird sich 5b verhalten. Hier kann man wohl eine günstige Wirkung auf den Tbc.-Process erwarten, denn hier ist der Condylus und die Patella verhältnissmässig in geringem Maassstabe ergriffen. Vielleicht wäre hier eine intraossale Injection in den Epiphysenfleck von ganz besonderem Vortheil, wenn man es nicht vorziehen würde, gerade diesen Epiphysenfleck operativ anzugreifen, da man hier ganz bequem an den Herd kommen könnte, ohne das Gelenk zu eröffnen.

Es geht aber auch aus diesen Ausführungen die Nothwendigkeit deutlich hervor, stets beide Kniee in den verschiedensten Lagen zu photographiren, weil nur durch den Vergleich sich diese feinen Details erkennen lassen. Derartige Röntgenaufnahmen sind aber nicht nur für die genaue Localdiagnose von Werth, sondern auch für die Beurtheilung des Heilerfolges unserer Maassnahmen. Besonders lehrreich würde es z. B. sein, die Wirkung der Bier'schen Stauung durch diese feinere Untersuchungsmethode in vivo zu verfolgen und es wäre ferner interessant zu untersuchen, ob nicht auch bei Jodoforminjectionen ins Gelenk eine Wirkung auf die benachbarten Knochen zu constatiren ist.

Wir haben gerade in den Veränderungen am „Epiphysenfleck" ein sehr feines Testobject für die degenerativen und regenerativen Processe des Knochentbc. Seine Wichtigkeit wird noch dadurch erhöht, weil er vom 1.—15. Lebensjahr bestehend ungleich häufiger diagnostisch verwerthet werden kann als die Protuberanzen, die nur vom 2.—4. Lebensjahr in dieser Weise sichtbar sind. Wie sich hier die ersten Anfänge der Knochentuberculose zeigen, so treten auch hier die ersten regenerativen Vorgänge zu Tage, wie aus den schematischen Zeichnungen der Serie IV ersichtlich ist. Es sind dies 4 tuberculöse Kniee, die in längerer Behandlung mit Jodoforminjection und Fixationsverbänden gestanden haben. Bei 1 sehen wir den Epiphysenfleck noch deutlich, aber verkleinert, bei 2 noch mehr reducirt; bei 3 ziehen schon neu angelegte Verticalknochenbälkchen

durch den Epiphysenfleck, bei 4 sind diese noch deutlicher entwickelt, und hier ist der Fleck fast vollständig verschwunden. Das ist um so interessanter, weil sonst normaler Weise der Fleck bis zum 15. Jahre bestehen bleibt, hier aber bei einem 6jährigen Kinde durch Verticalknochenbälkchen ausgefüllt ist, die sonst überhaupt an dieser Stelle nicht zu finden sind. Da das Gelenk voll-

Serie IV.

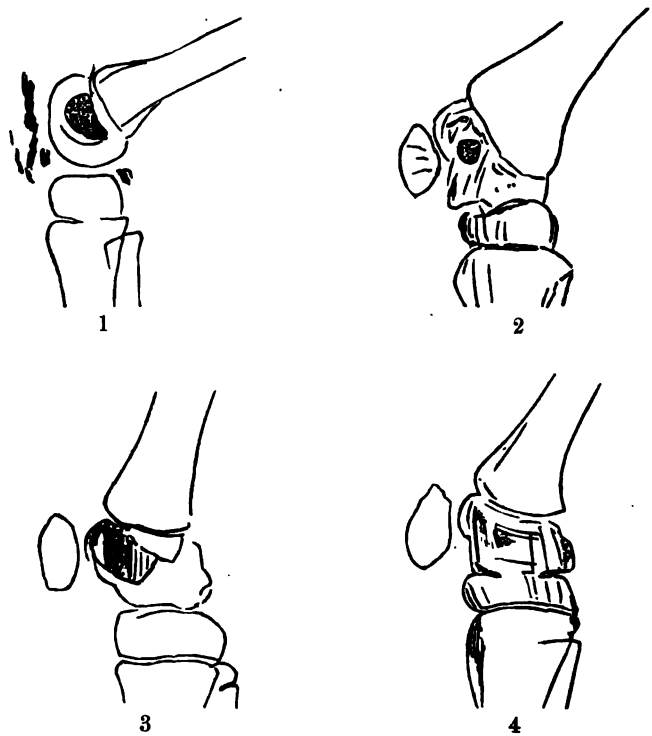

ständig functionsunfähig geworden ist, zeigt sich hier die Anpassung der Knochenbildung an die neue statische Inanspruchnahme nur als Stützorgan.

Aus allen diesen Ausführungen scheint nun das hauptsächlich hervorzugehen, dass wir bei jugendlichen Individuen bis zum 15. Jahre aus den Veränderungen an der Knochenknorpelgrenze und an dem Epiphysenfleck des Condylus im Röntgenbild die Tuberculose, ihre Localisation, ihren Heilungsverlauf diagnosticiren

können. Es geht aus dem Verschwinden der Protuberanzen, dem Auftreten von Knochenneubildungen, der Vergrösserung der knöchernen Theile hervor, dass der tuberculöse Herd im Knochen zwar hauptsächlich an der Knochenknorpelgrenze in der Gegeud des Epiphysenfleckes des Condylus internus localisirt ist; ob das aber ursprünglich die einzige primäre Localisation ist, können wir daraus nicht mit Sicherheit schliessen.

Da jedoch in allen unsern Fällen auch eine ausgedehnte Synovialtuberculose besteht, so werden wir noch zu folgender Fragestellung gedrängt:

1. Entsteht der tuberculöse Knochenherd von der Synovialtuberculose aus, oder

2. wird die Synovialtuberculose von dem Knochenherd aus hervorgerufen, oder

3. geht der Process von der Stelle des Epiphysenfleckes gleichzeitig auf Knochen und Synovia über?

Wir müssen daran denken, dass an dieser Stelle zahlreiche Vasa nutritia in den Knochen treten, da, wo an der Ueberschlagsfalte der Synovia zahlreiche Gefässstämmchen in die Synovia eintreten. König hat nachgewiesen, dass gerade von dieser Uebergangsfalte sich der Pannus auf die Condylen hinüberschiebt. Eine weitere Untersuchung müsste nun davon ihren Ausgang nehmen, die Gefässversorgung beider Stellen zu studiren, um im letzten Ziele nachzuweisen, dass die Arterien beider Bezirke sich in nächster Nähe aus einem Hauptstamm, der die Infectionsmassen zuführt, abzweigen.

Für die Aetiologie ist das natürlich von grösster Bedeutung; für die Therapie ist aber das schon von grosser Wichtigkeit, zu wissen, dass schon im frühen Stadium beide Formen, Knochen- und Synovialtuberculose, zu gleicher Zeit vorhanden sind. Je nachdem nun aus dem Röntgenbild hervorgeht, ob die eine oder die andere Form in den Vordergrund tritt, würde der Heilplan zu entwerfen sein, ob Resection oder Jodoforminjection, ob hauptsächlich Jodoforminjection mit operativer Eröffnung des Herdes im Condylus internus oder intraossale Injection zu bevorzugen ist. Allen Indicationen würde ausser der ausgedehnten Totalresection bis an die Epiphysenfuge theoretisch wenigstens wahrscheinlich nur die Bier'sche Stauung gerecht werden.

Auf diesem Wege der systematischen Röntgenuntersuchung würde es ferner aber auch vielleicht gelingen, die Gründe aufzudecken, weshalb bei andern Gelenken, der Hüfte, dem Ellenbogen, der Schulter und dem Sprunggelenk die verschiedenen Behandlungsmethoden ganz verschiedene therapeutische Erfolge haben. Während erfahrungsgemäss die Coxitis oft schon bei einfacher Entlastung und Fixirung ausheilt, hat wiederum bei der Ellenbogen — und der Handgelenkstuberculose die Jodoforminjection den grössten Erfolg. Im Grunde wird es auf ein genaues Studium des Knochenbaues der einzelnen Gelenkcomponenten der verschiedenen Gelenke und deren Gefässversorgung hinauskommen. (Unterdessen ist das schon durch die ebenfalls auf dem Chirurgencongress vorgetragenen Untersuchungen Lexers: „Die Entstehung der entzündlichen Knochenherde und ihre Beziehung zu den Arterienverzweigungen der Knochen“ [1]) geschehen.) Zu berücksichtigen wäre dabei ausserdem noch der Einfluss der Function auf die Circulation in den verschiedenen Gefässgebieten.

---

[1]) Archiv für klin. Chirurgie. Bd. 71. Heft 1.

XIV.

Zur Behandlung der Gesichtslähmung durch Nervenpfropfung.[1]

Von

Dr. P. Hackenbruch,

dirigirender Arzt am St. Josefs-Hospital in Wiesbaden.

(Mit 8 Figuren im Text.)

M. H.! Als mir vor nunmehr 1 1/4 Jahren das Ihnen hier in lebensgrossen Photographien dargestellte kleine unglückliche Mädchen mit vollständiger rechtsseitiger Gesichtslähmung von seiner Mutter zugeführt wurde, kam mir sofort die im Jahre 1900 von Manasse[2] veröffentlichte höchst interessante Arbeit über an Thieren vorgenommene Vereinigung des N. facialis mit dem N. accessorius in Erinnerung. Ich schlug daher der Mutter, welche mir erzählte, dass die rechtsseitige Facialislähmung bei ihrem 8jährigen Kinde im Alter von 3 Monaten plötzlich eingetreten sei (nachdem wenige Tage zuvor ein kleiner Blutschwamm am linken Unterschenkel excidirt worden war) vor, durch eine Nervenpfropfung die Beseitigung der Lähmung zu versuchen, zumal bis jetzt therapeutisch alles Mögliche gethan worden war.

Zwecks Aufstellung eines genauen elektrischen Untersuchungsbefundes wies ich die Patientin meinem befreundeten Neurologen Herrn Dr. Hezel in Wiesbaden zu, welcher die Kleine auf dem vorjährigen medicinischen Congresse zu Wiesbaden vorstellte. Herr College Hezel sowie die bei dem Congresse anwesenden

---

[1] Auszugsweise vorgetragen am 3. Sitzungstage des XXXII. Congresses der Deutschen Gesellschaft für Chirurgie zu Berlin, 5. Juni 1903.

[2] Archiv für klin. Chirurgie. Bd. 62. S. 805.

Herren Naunyn, Strümpell und Quincke konnten nicht mit Sicherheit entscheiden, ob es sich lediglich um eine centrale Lähmung des N. facialis handelte oder ob auch nucleäre und periphere Fasern in Mitleidenschaft gezogen seien. Sicher war, dass es sich um eine totale Lähmung der gesammten Facialismusculatur handelte, welche seit ihrem Eintritte im 3. Lebensmonat bis dahin unverändert geblieben war.

Die Lähmung der ganzen rechten Gesichtshälfte können Sie an den hier aufgehängten Bildern (No. 1—3) deutlich erkennen, welche nach den von mir selbst aufgenommenen Bildern resp. deren Originalplatten Herr College Dr. Witkowski in Wiesbaden unter meiner Beihilfe anzufertigen die grosse Liebenswürdigkeit hatte. (Besonders zu erwähnen brauche ich wohl nicht, dass die sämmtlichen Bilder die getreue Wiedergabe der Aufzeichnung geben, wie sie die photographische Linse projicirte und keinerlei Retouche in Anwendung kam.) Die vor der Operation durch Herrn Collegen Dr. Hezel[1]) vorgenommene elektrische Untersuchung ergab, dass „alle Muskeln der rechten Gesichtshälfte direct wie indirect mit beiden Stromarten erregbar waren, die Zuckungen nur stellenweise ein wenig träger sich verhielten als links. Die zur Erzielung der minimalen Zuckungen erforderliche Stromstärke war nicht grösser, eher eine Kleinigkeit geringer als an der gesunden linken Gesichtshälfte. Dagegen waren die mit mittlerer Stromstärke erzeugten Zuckungen rechts etwas weniger umfangreich als links. Der Lidreflex am rechten Auge war ebenso deutlich und lebhaft wie am linken."

Da es nun leider nicht möglich war, mit Bestimmtheit vorherzusagen, ob die beabsichtigte Pfropfung des N. accessorius in den Facialis realen Erfolg haben würde, musste zuerst die berechtigte Frage der Eltern, ob durch die gewollte Nervenpfropfung das Kind irgend welchen Schaden erleiden könnte, erledigt werden. Insbesondere wollten die Eltern vorher wissen, ob nach der Operation zur bestehenden Gesichtslähmung nicht noch eine Lähmung im Gebiete des N. accessorius eintreten könnte. Hierauf antwortete ich, dass es meine Absicht sei, nicht den ganzen Stamm des N. accessorius zur Pfropfung zu verwenden, sondern etwa nur

[1]) Verhandlungen des XX. Congresses für innere Medicin. Seite 391. (1902.)

zwei Drittel des Nerven. Wenn dies gelänge, so könnte man mit einiger Sicherheit annehmen, dass die betreffenden vom Accessorius versorgten Muskeln nur wenig in ihrer Function geschädigt würden. Herr College Hezel hatte mich nämlich in dankenswerther Weise darauf aufmerksam gemacht, dass man einen gewissen Theil der Fasern eines motorischen Nerven zerstören könne, ohne dass der von ihm innervirte Muskel auf die Dauer eine erhebliche Einbusse seiner functionellen Leistungen zu erfahren brauche. Zu dem kommt in unserem concreten Falle, dass der N. accessorius nicht allein und nicht in jedem Falle ausschliesslich den Musculus sternocleidomastoideus und den M. trapezius mit motorischen Fasern versorgt, sondern dass hier auch sehr häufig Fasern des Cervicalplexus mitbetheiligt sind. Nachdem nun die Eltern noch betreffs der zurückbleibenden Hautnarbe orientirt worden waren, willigten dieselben in die vorgeschlagene Operation ein.

Die am 7. Mai 1902 in Chloroformnarkose der Patientin vorgenommene Operation verlief folgendermaassen:

Dicht hinter dem Ansatz des rechten Ohrläppchens beginnend wurde ein etwa 6 cm langer Schnitt am vorderen Rande des Sternocleidomastoideus herabgeführt, die Vena jugularis externa nach doppelter Unterbindung durchtrennt und der N. accessorius dort, wo er in den Muskelbauch eintritt, freigelegt, und nach oben bis unter den Kieferwinkel verfolgt; darauf wurde der Stamm des N. facialis nach Abhebung der Parotis auf etwa 1 cm Länge freigelegt. Die Berührung des Facialisstammes mit dem Skalpellstiele löst leichte Zuckungen in der rechten Gesichtshälfte aus. Der Stamm des Facialis wurde nun in seiner freigelegten Länge mit einem feinen Messerchen durchgeschlitzt. Nach Entfernung einiger kleiner Drüsen oberhalb der Stelle, wo der N. accessorius in den M. sternocleidomastoideus eintritt, wurde der Stamm des Accessorius vom Muskelbauch aufwärts mit einem feinen Messer so durchstochen, dass gut zwei Drittel des Nervenstammes oberhalb des mit der Schneide nach dem Kieferwinkel gerichteten Messerchens, der feine restirende Nervenfaden unterhalb desselben zu liegen kam. Das Messerchen wurde nun vorsichtig schneidend nach dem Kieferwinkel zu nach oben geführt bis zum hinteren Bauch des M. digastricus. Darauf wurde der obere dickere Theil des gespaltenen Accessoriusstammes dicht an der Eintrittsstelle in den Sternocleidomastoideus abgeschnitten, so dass nur ein feiner Nervenfaden mit dem genannten Muskel in organischer Verbindung blieb. Der dicke obere Theil des Accessoriusstammes (gut Zwei Drittel) wurde darauf unter den vorher vom M. stylo-hyoideus stumpf abgelösten hinteren Bauch des Digastricus geschoben und in den geschlitzten Facialisstamm mit einer Knopfsonde eingestopft, wo er schon allein durch die Klemmung zwischen den Facialisfasern ruhig liegen blieb. Durch zwei feinste Seidenfäden wurde der abgespaltene Accessoriusstamm an den Facialis be-

Fig. 1.

Fig. 2.

Fig. 3.

Fig. 4.

Fig. 5.

Fig. 6.

festigt. Die nach vorn gehaltene Parotis legte sich nach Entfernung des sie zurückhaltenden Häkchens wie ein Deckel auf die Facialiswunde, in welcher der implantirte Nerv ohne die geringste Spannung lag. Die Hautwunde wurde bis auf eine kleine Oeffnung am unteren Mundwinkel, in welche ein kleines Gazestreifchen zur Drainage eingelegt wurde, ganz geschlossen. Der Heilverlauf war ein glatter. Nach acht Tagen konnten die Hautnähte entfernt werden.

M. H.! Es wird Ihnen nicht entgangen sein, dass der Vorgang der geschilderten Operation von der Methode Manasse's ganz abweicht und mehr der von Sick-Sänger ähnelt. Durch die Ein-

Fig. 7.

Fig. 8.

pflanzung des abgespaltenen Accessoriusstammes in den geschlitzten Facialis erhoffte ich nämlich ein leichteres und zahlreicheres Einwachsen von Primitivfasern des Accessorius in die schlitzförmige Facialiswunde, als dies bei der einfachen seitlichen Vernähung der in Betracht kommenden Nervenstämme — theoretisch wenigstens — der Fall sein kann. Denn zufolge der zur Zeit mit grösster Wahrscheinlichkeit zu Recht bestehenden Ansicht in der Neurobiologie degeneriren die durch die Naht umfassten und gequetschten Nervenfasern in ihren distalen Enden und von den centralen Axencylinderstümpfen aus geschieht die Regeneration, was auch schon Manasse

erwähnt. Bei der seitlichen Vernähung ist man somit mehr oder weniger dem Zufall ausgesetzt, ob die neu aussprossenden Primitivfasern gerade in den gelähmten Nerven einwachsen oder in ihre früheren Nervenbahnen sich wieder einschieben. Ferner schien mir die Art der von uns verwendeten Pfropfung, bei welcher der N. facialis in seiner geschützten Lage ruhig belassen wurde, deshalb eine bessere Gewähr für einen günstigen Einheilungsprocess zu bieten, weil das Pfropfungsgebiet keinen Zerrungen Seitens der umgebenden Musculatur ausgesetzt ist.

Schon nach Ablauf eines Monats gab die kleine Patientin spontan an, dass sie zuweilen ein „komisches Kriebeln" in der rechten Gesichtshälfte fühle. Als das Kind nach den Sommerferien Ende August wieder zur Schule kam, fiel seiner Lehrerin auf, dass der Mund nicht mehr so schief stehe wie früher. Die am 21. September 1902, etwa $4\frac{1}{2}$ Monate nach der Operation von mir angefertigte Photographie (No. 4) zeigt Ihnen, dass man bei ruhigem Gesichtsausdruck von einer Lähmung des N. facialis-Gebietes kaum noch etwas bemerken kann, während beim Lachen (No. 5) noch ein erhebliches Ueberwiegen der Muskelkraft der linken Gesichtshälfte über die rechte deutlich sichtbar wird; doch ist auch beim Lachen die Wirkung des M. orbicularis oculi rechts deutlich vorhanden, das Auge bleibt nicht mehr so rund offen wie früher vor der Nervenpfropfung, während auch das frühere lästige Thränen des rechten Auges aufgehört hat. Die Besserung der rechtsseitigen Facialislähmung nahm unter der 2 Monate nach der Operation begonnenen Faradisirung, welche zuerst von Herrn Dr. Hezel zweimal wöchentlich, von Weihnachten ab täglich und zwar zuletzt von der Mutter selbst vorgenommen wurde, stetigen Fortgang. Etwa 9 Monate nach der Operation konnte das Kind willkürlich den rechten Mundwinkel etwas nach aussen ziehen (No. 6, 7), worauf demselben dringend gerathen wurde, dieses Manöver sehr häufig am Tage auszuführen. Recht deutlich zeigt Ihnen das Bild No. 7 dieses willkürliche Verziehen des rechten Mundwinkels; gleichzeitig ist aber auch gut erkennbar, dass der Stirnast des Facialis noch keine nachweisliche Function ausübt. Bei dem Versuche, den rechten Mundwinkel nach aussen zu ziehen, wird gleichzeitig ein Emporziehen der rechten Schulter sowie eine leichte Anspannung des rechten Sternocleidomastoideus bemerkbar.

Auch bei dem activen Versuche des Kindes, seinen Kopf nach vorne und rechts zu beugen, wird gleichzeitig der rechte Mundwinkel etwas nach aussen gezogen.

Das mit No. 8 bezeichnete Bild, welches das Kind in decolletirtem Zustande darstellt, habe ich deshalb angefertigt, um zu zeigen, dass die Symmetrie des Halses und der Schulter durch die Operation auf den ersten Blick nicht erkennbar gelitten hat. Gleichwohl ergab die vor einigen Wochen von Herrn Collegen Hezel vorgenommene elektrische Untersuchung, dass „der rechte Sternocleidomastoideus faradisch schwerer erregbar ist als der linke; galvanisch ist derselbe vom unteren motorischen Punkte aus nur schwer oder gar nicht zu erregen. Die faradische Erregbarkeit des rechten M. trapezius ist im oberen und mittleren Drittel annähernd gleich gut; dagegen ist etwa das untere Drittel des rechten Trapezius nicht erregbar. Dementsprechend steht die rechte Scapula eine Spur höher als die linke und der untere Winkel derselben weicht ein klein wenig vom Thorax ab. Beim activen Zurücknehmen der Schulter stehen die beiden Scapulae etwas ungleich, weil der untere Winkel der rechten Scapula von der Wirbelsäule etwas nach aussen abweicht, während gleichzeitig eine leichte Vertiefung der Weichtheile neben dem medianen unteren Scapularande sichtbar wird."

Die elektrische Untersuchung der Facialismusculatur rechterseits ergab gegen den vor der Nervenpfropfung erhaltenen Befund insofern einen Unterschied, als die Zuckungen den leicht trägen Charakter verloren haben und jetzt ebenso prompt und blitzartig erfolgen als links. Ferner sind zur Auslösung kräftiger Zuckungen nicht mehr wie damals grössere Stromstärken erforderlich als links; auch die Frontalismusculatur, die früher ganz unerregbar war, zeigt jetzt eine kleine Reaction auf elektrische Reize.

Ich hatte vorher schon kurz erwähnt, dass bei der Patientin, wenn sie den rechten Mundwinkel nach aussen zieht, ein unfreiwilliges Emporheben der rechten Schulter stattfindet bei gleichzeitiger leichter Anspannung des rechten Sternocleidomastoideus. Diese Erscheinung ist wohl nur dadurch zu erklären, dass Nervenfasern des Accessorius in den gelähmten Facialis eingewachsen sind und dessen Musculatur zur Contraction bringen. In allerletzter Zeit konnte ich aber die bestimmte Beobachtung machen, dass das

Emporheben der rechten Schulter beim willkürlichen Verziehen des rechten Mundwinkels nicht mehr so stark ist wie früher, wonach es scheint, als ob die kleine Patientin anfängt, durch ihren Willenimpuls die in den Facialis gepfropften Fasern des Accessorius zur Erregung der Facialismusculatur allein zu benutzen.

Eine genügende Erklärung über das Zustandekommen dieser Erscheinungen dürfte vor der Hand nicht leicht möglich sein. Analoge Beobachtungen hat auch Herr Prof. Körte[1]) in seinem Falle von Vereinigung des distalen Facialisstumpfes mit dem N. hypoglossus machen können.

Der schon bis jetzt wohl als günstig anzusprechende Erfolg, welcher in unserem Falle von fast achtjähriger Facialislähmung durch die Pfropfung von Zwei Drittel des Accessoriusstammes in den geschlitzten Facialis erzielt wurde, lässt es wohl am empfehlenswerthesten erscheinen, bei einer sonst jedweder Therapie trotzenden Facialislähmung als Pfropfungsnerv den N. accessorius und zwar partiell zu verwenden.

M. H.! Noch eins möchte ich kurz berühren. Schon vor drei Jahren hatte ich nach dem Studium der schönen Arbeit von Manasse Herrn Dr. Hezel gegenüber den Gedanken geäussert, bei spinalen Kinderlähmungen eine Nervenpfropfung zu versuchen. Da aber Herr College Hezel vom neurologischen Standpunkte aus sich hiergegen sehr skeptisch verhielt, liess ich vorläufig diesen Gedanken fallen. Nachdem ich aber bei der besprochenen Facialislähmung durch Accessoriuspfropfung günstigen Erfolg erreicht hatte, nahm ich die Idee der Nervenpfropfung bei spinalen Kinderlähmungen wieder auf. Vor gut einem Viertel Jahre pfropfte ich bei einer totalen, spinalen Lähmung des N. peroneus ein Drittel des Stammes des N. tibialis in den geschlitzten Stamm des Peroneus ein. Die elektrische Untersuchung bei diesem Kinde kann in Anbetracht der Kürze der verlaufenen Zeit noch nichts Positives ergeben, doch ist es sicher, dass dieses Kind nunmehr mit seinem rechten Füsschen nicht mehr so leicht umklappt wie früher, während gleichzeitig die vorher erhebliche Spitzfussstellung bedeutend geringer geworden ist. Ueber den weiteren Verlauf hoffe ich seiner Zeit Mittheilung machen zu können.

[1]) Deutsche Med. Wochenschrift. 1903. S. 293.

XV.

Zur Behandlung schwerer Formen von Pseudarthrosis.[1]

Ein Beitrag zur Behandlung der sog. intrauterinen Fracturen des Unterschenkels.

Von

Dr. P. Reichel,

Chefarzt des Stadtkrankenhauses zu Chemnitz.

(Mit 2 Figuren im Text..)

M. H.! Welch' enorme Schwierigkeiten die Behandlung einer Pseudarthrose oft verursacht, beweist zur Genüge die grosse Zahl der angegebenen Behandlungsmethoden. Haben wir auch dank Verbesserung der Asepsis und der Technik, insbesondere durch Ausbildung der im letzten Jahrzehnt vielfach erfolgreich angewandten Osteoplastik entschiedene Fortschritte gemacht, so bleiben doch auch heut noch Fälle, in denen uns die bisherigen Methoden im Stiche lassen und wir genöthigt sind, den Patienten dauernd lästige Bandagen tragen zu lassen oder gar zur Amputation als ultimum refugium zu schreiten. Die Zahl dieser Fälle noch mehr einzuschränken bezweckt das Verfahren, das sich mir in einem Falle, nachdem ich alles Andere vergeblich versucht hatte, ausgezeichnet bewährt hat, und das ich deshalb den Collegen zur Nachprüfung empfehlen möchte.

Zu diesen Fällen, die oft aller unserer Mühe spotten, weil trotz sorgfältigster Operation und Nachbehandlung jede Callusbildung ausbleibt, gehört ein Theil der sogen. intrauterinen Fracturen des Unterschenkels, deren ich in den letzten fünf Jahren drei zu behandeln Gelegenheit hatte.

---

[1]) Vorgetragen am 3. Sitzungstage des XXXII. Congresses der Deutschen Gesellschaft für Chirurgie zu Berlin, 5. Juni 1903.

Sie Alle, m. H., kennen dies Leiden. Sie wissen, dass es sich dabei um eine Abknickung beider Unterschenkelknochen meist an der Grenze des untersten und vorletzten Viertels oder Drittels mit nach vorn gerichtetem Scheitel des Knickungswinkels handelt. Meist zeigt die Haut über der Knickstelle die Beschaffenheit einer kleinen weisslichen, oft etwas eingezogenen und mit dem Knochen verwachsenen Narbe, trägt auch wohl gar noch Amnionfetzen zum Beweis, dass aller Wahrscheinlichkeit nach Verwachsungen mit dem Amnion oder Einschnürungen durch dasselbe die Veranlassung zu der Missgestaltung abgaben. Auf die bis heutigen Tages strittige Frage, ob es sich dabei wirklich um intrauterin entstandene und mit mehr oder minder starker Dislocation der Bruchstücke zur Heilung gelangte Fracturen handelt, oder ob eine Continuitätstrennung überhaupt nicht statthatte und die pathologische Form nur der Ausdruck einer fehlerhaften Keimanlage oder wahrscheinlicher eines abnormen durch die Eihäute ausgeübten localen Druckes ist, will ich heut nicht näher eingehen. Diese Frage bildet vielleicht den Gegenstand einer späteren Arbeit.

Die Träger der in Rede stehenden Missbildung werden uns bald gleich nach der Geburt, oft aber erst nach mehreren Jahren zur Behandlung zugeführt. Meine Beobachtungen betrafen Kinder von 9, 8 und 3 Jahren. Die Kinder sind dann meist mit ihren verkrümmten Beinchen längere Zeit, so gut oder schlecht es eben ging, herumgelaufen und tragen die Zeichen der unter abnormen statischen Verhältnissen erfolgten Belastung. Bei meinen drei Patienten war die Form im Grossen und Ganzen stets die gleiche: das kranke Bein war im Unterschenkel und Fuss im Wachsthum zurückgebleiben, seine Musculatur nur schwach entwickelt; das unterste Viertel des Unterschenkels war stark nach hinten abgeknickt und bildete mit dem oberen Schafttheil einen nach hinten offenen rechten, ja spitzen Winkel; der Fuss hingegen war abnorm stark dorsal flectirt, stand im spitzen Winkel zum unteren Abschnitt der stark atrophischen Unterschenkelknochen. Die Abbildung (Fig. 1) zeigt Ihnen die charakteristische, in allen 3 Fällen gleich typische Difformität des Unterschenkels, giebt gleichzeitig aber auch eine gute Vorstellung von der abnormen Dorsalflexion des Fusses und der Hochgradigkeit der Verkürzung der Weichtheile an der Rückseite des Unterschenkels, die zur Gradrichtung die

Tenotomie oder besser plastische Verlängerung der Achillessehne unerlässlich macht. Nicht ohne Interesse war in meinen Fällen das Verhalten des Oberschenkels; in einem Falle, bei einem neunjährigen Mädchen, nahm er an der Störung des Längenwachsthums Theil, war um 2 cm, der Unterschenkel um 6 cm verkürzt; bei dem zur Zeit der ersten Aufnahme drei-, jetzt sechsjährigen Mädchen ist er ein wenig, um ca. $^1/_2$ cm, verlängert bei einer Verkürzung des Unterschenkels um $2^1/_2$—3 cm, und bei dem jetzt

Fig. 1.

Johanna L., 3 Jahr. Congenitale Fraktur des rechten Unterschenkels.

13jährigen, zur Zeit der ersten Operation 9jährigen Knaben weist eine jetzt vorgenommene Nachuntersuchung eine Verlängerung des Femur der kranken Seite um $1^1/_2$ cm, eine Verkürzung des Unterschenkels um $8^1/_2$ cm, eine solche des Fusses um 3 cm nach.

Operirt man nun Kinder mit derartigen Leiden, so erzielt man wohl eine Gradrichtung des Unterschenkels, aber die knöcherne Consolidation pflegt, wie allbekannt, entweder auszubleiben oder doch nur ausserordentlich langsam zu erfolgen. Die intrauterinen

Fracturen sind ja wegen dieser Neigung zur Pseudarthrosenbildung geradezu berüchtigt.

In meinen 3 Fällen liessen mich die bisher üblichen Methoden der Pseudarthrosenbehandlung sämmtlich im Stich. Ich habe die bindegewebige Zwischenmasse zwischen den Bruchstücken sorgfältig excidirt, die Bruchstücke angefrischt, sie exact adaptirt und durch Naht vereinigt; ich habe das eine Bruchstück ausgehöhlt, das etwas zugespitzte andere in die Hohlkehle hineingesteckt; ich habe das obere längere Bruchstück eine Strecke weit gespalten und in die Gabel der auseinanderfedernden Hälften das untere Bruchstück eingeklemmt; ich habe eine dem Tibiakopf entnommene Knochenscheibe brückenförmig über die Bruchstelle nach Anfrischung der Bruchenden hinweggelegt, um sie mit beiden Bruchstücken verwachsen zu lassen und so indirect eine Continuität zu erzielen; das Resultat der zahlreichen, sämmtlich aseptisch verlaufenen Operationen war trotz sorgfältigster Nachbehandlung stets das gleiche: die Wunden heilten per primam, es kam langsam zu einer leidlich festen, ja zeitweise knöchern erscheinenden Consolidation. Sowie man aber die fixirenden Verbände fortliess, stellte sich ziemlich bald eine Abknickung des unteren Fragmentes nach hinten von neuem wieder her; an der Bruchstelle fühlte man erst ein leichtes Federn, dann deutliche abnorme Beweglichkeit. Die Röntgenphotographie liess im Bereich der Bruchstelle nicht die Spur eines knöchernen Callus erkennen; vielmehr spitzten sich die Bruchstücke zu und, schritt man zu einer neuen Operation, so fand man stets nur eine derbe bindegewebige Vereinigung, aber keinen neugebildeten Knochen.

Ich lasse die Krankengeschichten meiner beiden ersten Patienten nur auszugsweise folgen, gebe nur die des dritten Falles ausführlicher wieder:

1. Arthur G., 9 Jahre alt, wurde zuerst im März 1899 in das Krankenhaus aufgenommen. Er war vorher bereits von einem anderen Collegen ohne Erfolg operirt worden. Etwas unterhalb der Grenze des unteren und mittleren Drittels des linken Unterschenkels bestand deutliche abnorme Beweglichkeit und Achsenknickung, ausserdem Zeichen eitriger Entzündung in der Operationsnarbe. Am 29. 3. 99 Einschnitt auf die Bruchstelle, Ausschabung der eitrig infiltrirten Granulationen. Nach raschem Verschwinden der Eiterung am 24. 5. subcutane Tenotomie der Achillessehne. 1. 6. 99 Anfrischung der Bruchenden und Knochennaht mit Aluminiumbroncedraht. 29. 7. 99 wegen fortbe-

stehender Pseudarthrose abermalige Anfrischung, Excision der Bindegewebsnarbe, Knochennaht. Entlassung am 7. 10. mit Gypsgehschiene bei noch vorhandenem Federn der Bruchstücke. — 8. 2. 00. Neue Excision der Pseudarthrose und Ueberpflanzung eines dem Tibiakopf entnommenen Periostknochenlappens. Glatte Wundheilung. Gleichwohl bestand bei der Entlassung noch abnorme Beweglichkeit.

Die Einwilligung zu der letzten Operation wurde nur noch schwer von den Eltern erlangt; sie drängten wegen der steten Erfolglosigkeit conservativer Eingriffe zur Amputation, zu der ich mich aber nicht entschliessen mochte. Pat. wurde mit noch federnder Bruchstelle und einem abnehmbaren Stützapparat aus der Behandlung entlassen. Ich sah ihn mehrere Jahre nicht wieder. Bei einer erst vor wenigen Tagen vorgenommenen Nachuntersuchung erhob ich folgenden Befund:

Der jetzt 13jährige Knabe hat sich entsprechend seinem Alter gut entwickelt; sein Allgemeinbefinden ist gut. Er geht stark hinkend an einer Krücke, trägt am linken kranken Bein zum theilweisen Ausgleich der Verkürzung einen Schuh mit stark erhöhtem Absatz und Sohle. Schmerzen empfindet er weder beim Auftreten, noch wenn man energisch auf abnorme Beweglichkeit prüft. Der linke Unterschenkel ist stark verkürzt und difform. Ueber seine Vorderfläche ziehen zahlreiche, von den mehrfachen Operationen herrührende, alte, feste Narben. Die unteren Dritttheile des Schien- und Wadenbeins bilden mit dem oberen Theil des Schaftes einen stumpfen, nach hinten offenen Winkel, ragen an der Stelle des Zusammenstosses vor den oberen Bruchenden vor und sind diesen gegenüber deutlich beweglich. Das untere Fragment der Tibia ist verdickt. Die Weichtheile rings um die Pseudarthrose sind in eine feste schwielige Narbenmasse umgewandelt. Der Tibiakopf bezw. das obere Ende der Tibia ist — in Folge Abmeisselung der zur Transplantation dienenden Knochenscheibe — von vorn nach hinten etwas verdünnt. Das Kniegelenk ist frei beweglich, das Fussgelenk nur wenig in der Plantarflexion beschränkt. Der Fuss zeigt leichte Hohlfussstellung. Die Entfernung der Spina anterior superior ossis ilei

	R.	L.
vom oberen Rand der Kniescheibe misst	36,0 cm,	37,5 cm
von der Spitze des inneren Fussknöchels	71,2 „	62,5 „
„ „ „ „ äusseren „	73,0 „	63,0 „

Es besteht also eine Verlängerung des linken Femur um $1^1/_2$ cm. Die Länge der Fusssohle beträgt rechts 24 cm, links 21 cm. Die Musculatur des linken Unterschenkels ist stark, die des linken Oberschenkels nur mässig atrophirt.

Ich hoffe, dass es mir gelingen wird, die Eltern zur Einwilligung zu einer nochmaligen Operation zu überreden und mittelst des in meinem 3. Falle erfolgreich zur Anwendung gebrachten Verfahrens den Knaben schliesslich doch noch zu heilen.

2. Gertrud S., 8 Jahre alt, zeigte bei ihrer ersten Aufnahme ins Krankenhaus im October 1899 die charakteristische Deformität der intrauterinen Fractur

des linken Unterschenkels an der Grenze seines letzten und vorletzten Viertels: Winkelstellung von 90° mit nach vorn gerichtetem Scheitel, abnorme Dorsalflexion des Fusses, hochgradige Atrophie der Musculatur. Auch bei ihr wurde zunächst am 3. 10. 99 der Versuch gemacht, nach vorausgeschickter Sehnenplastik der Achillessehne durch Resection der Bruchenden, exacte Adaption durch Knochennaht und Gypsverband eine Heilung in guter Stellung zu erzwingen. Trotz sorgfältiger Nachbehandlung blieb die Pseudarthrose bestehen und stellte sich ein Theil der alten Deformität wieder her. Eine Messung am 8. 6. 01 ergab eine Verkürzung des linken Femur um 2 cm, eine solche des linken Unterschenkels um 6 cm.

Am 5. 7. 01 implantirte ich eine der gesunden rechten Tibia entnommene 7 cm lange, $^1/_2$ cm breite, 1 cm dicke Knochenspange in einen mit dem Meissel gesetzten Längsspalt der Bruchenden des linken Schienbeins; das fibröse Gewebe zwischen denselben war vorher sorgfältig exstirpirt worden. Die Bruchstücke der Fibula wurden durch Aluminiumbroncedraht gegen einander fixirt. Nach einigen Wochen liess sich nach reactionslosem Verlaufe nur noch ein schwaches Federn der Fragmente nachweisen, der Bruch schien zu consolidiren; doch beim nächsten Verbandwechsel war die abnorme Beweglichkeit wieder grösser geworden, das implantirte Knochenstück schien der Resorption verfallen. Langdauernde Behandlung mit Massage und Umhergehen in abnehmbaren Gypshülsenverbänden besserte den Zustand wohl etwas, doch bestand bei der Entlassung am 9. 6. 02, fast ein Jahr nach der letzten Operation, immer noch ein geringes Federn. Erst bei einer Wiederaufnahme im October 1902 behufs Anpassung eines entsprechenden Schuhes vermochte ich bei dem jetzt 11jährigen Mädchen abnorme Beweglichkeit nicht mehr mit Sicherheit nachzuweisen. Doch hatte sich inzwischen — Patientin hatte draussen jeden Stützapparat weggelassen — eine Winkelstellung von ca. 160° wieder ausgebildet; auch klagte das Kind, wenn man die Theile kräftig gegen einander zu bewegen versuchte, immer noch über Schmerz an der Stelle der früheren Pseudarthrose. Es besteht also wohl der Verdacht, dass diese selbst jetzt noch nicht knöchern consolidirt ist.

3. Johanna L., 3 Jahre alt, wurde am 17. 10. 00 wegen Verkrümmung des rechten Unterschenkels ins Krankenhaus aufgenommen. Die Mutter gab an, dass der rechte Unterschenkel schon gleich nach der Geburt sehr „weich" gewesen sei; allmälig sei er fester geworden, doch unter Zunahme der Verkrümmung.

Der rechte Unterschenkel war unterhalb der Grenze seines unteren und vorletzten Drittels in einem nach hinten offenen Winkel von 80° abgeknickt (Fig. 1). An der Knickstelle fühlte man ein geringes Federn; dennoch vermochte das schwächliche, äusserst lebhafte Kind zu gehen. Dabei stellte sich der Fuss in übertriebene Dorsalflexion; die Achillessehne sprang als starker Strang vor. Die sonst normale Haut zeigte über der Knickstelle der Tibia eine linsengrosse weissliche Stelle von narbenähnlicher Beschaffenheit.

Am 20. October 1900 I. Operation: Zunächst plastische Verlängerung der Achillessehne durch offene Blosslegung, Längsspaltung durch ⌐ förmigen

Schnitt und Vernähung der beiden, aneinander gleitend verzogenen Sehnenhälften. Darauf subperiostale Freilegung der Knickstelle der Fibula, Anfrischung und Vereinigung der Knochenenden mit Zwirn. Blosslegung der Bruchstelle der Tibia, Durchmeisselung; glockenförmige Aushöhlung des oberen Fragmentes und Einfügen des spitzen unteren Bruchstückes in den Hohlkegel, Aluminiumbroncedrahtnaht. Periostcatgutnaht. Hautzwirnnaht. Wegen zu erheblicher Spannung der verkürzten Weichtheile an der Rückseite des Unterschenkels trotz der vorausgeschickten Durchtrennung der Achillessehne musste auf vollständige Correction der Stellung, um nicht zu viel Knochen opfern zu müssen, zunächst verzichtet werden. Reactionsloser Verlauf. Heilung der Wunden per primam. Bei den folgenden Verbänden wurde allmälig die Stellung der Fragmente und des Fusses vollständig corrigirt. Am 14. 12. war schon eine leidliche Festigkeit der Bruchstelle erreicht; doch knöcherne Consolidation blieb aus, und ein Theil der Winkelstellung kehrte wieder.

Daher am 17. 4. 01 II. Operation: Blosslegung der Pseudarthrose; Excision der bindegewebigen Zwischenmasse; Längsspaltung beider Fragmente der Tibia in einer Gesammtlänge von 8 cm. Zwischen die federnden Knochenspangen wird in den Spalt ein der linken Tibia entnommenes 6 cm langes, ca. $^3/_4$ cm breites und dickes Knochenstück eingesetzt; über diesem, soweit möglich, Periostcatgutnaht. Völliger Nahtverschluss der Haut. — Nach ungestörter Wundheilung lief Pat. im Gypsverbande munter umher. Knöcherne Consolidation blieb indess aus.

Am 13. 7. 01 wurde deshalb die Knochentransplantation in der gleichen Weise, wie am 17. 4., nochmals wiederholt (3. Operation). [Ich glaube, bei dieser 2. Implantation das die Knochenleiste bedeckende Periost mit überpflanzt zu haben; doch finde ich in der Krankengeschichte darüber keinen Vermerk, kann es also nicht bestimmt behaupten.] Der am 17. 4. implantirte Knochen war nicht mehr aufzufinden, scheint vollständig resorbirt worden zu sein. Der künstlich gesetzte Längsspalt der Fragmente, in den er eingesetzt war, war zwar mit Knochenmasse ausgefüllt; die Vereinigung zwischen beiden Bruchstücken wurde indess nur durch festes fibröses Gewebe gebildet.

Auch dieser Operation folgte der gleiche Misserfolg: der überpflanzte Knochen verfiel der Resorption; nach einer kurzen Zeit anscheinender Consolidation zeigte sich wiederum deutliche abnorme Beweglichkeit und geringe Abknickung der Bruchstücke, kurz der alte Zustand.

Die Ursache dieser stets ausbleibenden knöchernen Consolidation — und wahrscheinlich auch schon der primären Missbildung — darf, das haben mich meine zahlreichen Misserfolge gelehrt, nur in einer rein örtlich begrenzten Störung, wahrscheinlich einem vollständigen Mangel der knochenbildenden Substanz, der Osteoblastenschicht des Periostes an der Bruchstelle und ihrer unmittelbaren Nachbarschaft gesucht werden. Eine allgemeine Ernährungsstörung kann nicht die Veranlassung sein; denn an den

Stellen der Entnahme des transplantirten Knochens, wie im Bereich der künstlichen Längsspaltung der Fragmente kam es in ganz normaler Weise zur Knochenbildung. Am Orte der Pseudarthrose blieb aber, wie Röntgenphotographie und Befund bei den nachfolgenden Operationen regelmässig zeigten, überhaupt jede Callusbildung aus; nicht osteoides Gewebe, sondern rein bindegewebige Narbe vereinigte, oft ziemlich straff, die Bruchstücke.

Um Heilung zu erzielen, genügt demnach — und ich möchte dies als allgemeinen Satz für die Behandlung aller solcher intrauterinen Fracturen hinstellen — nicht die exacte Anfrischung, Adaption und Retention der Bruchstücke ohne oder mit Knochennaht, nicht die Transplantation todter Knochensubstanz in den Defect — weder Thier- noch Menschenknochen, weder vom fremden noch vom gleichen Individuum entnommen — (nach Barth's Untersuchungen, die in obigen Erfahrungen eine Stütze finden, verhält sich ja der ganz aus der Continuität gelöste, wenn auch sogleich implantirte Knochen wie todter Knochen und verfällt der Resorption), sondern in erster Linie muss dafür Sorge getragen werden, dass knochenbildende Substanz in genügender Menge an den Ort des Defectes gebracht wird, dass ein behufs brückenförmiger Verbindung der Bruchstücke implantirtes Knochenstück nicht nur eine vorübergehende Stütze abgiebt, dann aber als todtes Gewebe eingeschmolzen und aufgesaugt wird, sondern dass diese Brücke dauernd lebensfähig bleibt und mit beiden Knochenenden fest verwächst. Dieser Forderung vermag aber nur ein durch breiten Stiel mit seinem Mutterboden genügend lang verbunden bleibender Hautperiostknochenlappen zu genügen.

Es ist bekannt, dass diese zuerst von Müller angegebene Methode der Knochenplastik, der Verschiebung eines von dem einen Bruchstück abgemeisselten Lappens über den Defect bis zum anderen Bruchstück bereits zahlreichen Chirurgen gute Erfolge bei Behandlung schwerer Pseudarthrosen, insbesondere zur Deckung grosser Knochendefecte und Vermeidung stärkerer Verkürzungen durch ausgedehnte Resectionen gegeben hat. Auch ich habe sie in einigen solchen Fällen mit Erfolg ausgeführt.

Für die in Rede stehenden Fälle congenitaler Unterschenkelfracturen aber eignet sich die Müller'sche Plastik um deswillen nicht, weil selbst das kräftigere obere Fragment der Tibia meist

so gracil ist, dass es gewagt erscheint, seine Tragfähigkeit durch Fortnahme eines Stückes seiner Corticalis noch zu schwächen. — In dieser Verlegenheit nahm ich schliesslich am 13. 6. 1902 bei meiner kleinen Patientin L. Zuflucht zu der italienischen Plastik und überpflanzte einen gestielten Hauptperiostknochenlappen vom gesunden linken Unterschenkel auf die rechte Tibia.

Ich verfuhr folgendermaassen:

Zunächst legte ich die Pseudarthrose der Fibula frei, hebelte das Periost zurück, legte zwischen dieses und den Knochen, die Bruchstelle überbrückend, ein ca. 4 cm langes, 3 mm dickes Elfenbeinstäbchen und nähte darüber das Periost mit Catgut, die Hautwunde mit Zwirn.

Darauf incidirte ich die alte Narbe über der Bruchstelle der Tibia bis auf den Knochen, spaltete das Periost auf- und abwärts je ca. 3—4 cm weit und hebelte es nach beiden Seiten zurück. Nunmehr umschnitt ich über der Vorderseite des linken Schienbeins einen 4 eckigen Hautlappen an 3 Seiten, median, oben und unten. Der mediane Schnitt, ca. 6 cm lang, lief etwa 3 bis 4 mm einwärts des inneren Randes der Tibia ihm parallel und durchtrennte das Periost bis auf den Knochen etwa 3 mm hinter dem freien inneren Knochenrand; der obere und untere Querschnitt wurden bis zum vorderen Rande der Tibia direct bis auf den Knochen, nach aussen davon noch 3 cm darüber hinaus bis auf die Muskelfascie geführt. Mit dem Meissel wurden die Querschnitte in den Knochen vertieft und nun leicht eine 3 mm dicke Knochenplatte aus der Vorderfläche der Tibia im Zusammenhang mit Periost und Knochen abgeschlagen. Durch stumpfe Ablösung des breiten Hautfettstieles von der Muskelfascie bis zu seiner nach aussen gerichteten Basis wurde der so gewonnene Hautperiostknochenlappen jetzt leicht mobilisirt und unter entsprechender Aneinanderlagerung und theilweiser Kreuzung beider Unterschenkel in die vorher gesetzte Hautperiostwunde des rechten Unterschenkels derart hineingeschlagen, dass er die Bruchstelle auf- und abwärts um je ca. 3 cm überragte. In dieser Stellung wurde er in der Weise fixirt, dass der freie Rand seines Periostüberzuges mit dem Periost des rechten Schienbeins durch Catgut, die Hautwundränder durch Zwirn exact vernäht wurden. Der aseptische Verband und über diesem ein von den Zehen bis zur Mitte beider Oberschenkel reichender circulärer Gipsverband sorgten für die nöthige Immobilisirung der Beine in der angegebenen Stellung.

Nach 20 tägigem fieberfreiem Verlaufe wurde der Verband zum ersten Male erneuert. Die Wundränder waren per primam mit einander vereinigt; der transplantirte Lappen hatte ganz normales Aussehen und war fest mit dem rechten Unterschenkel verwachsen. Ein scharfer Messerschnitt durch seine Basis löste ihn rasch von seinem Mutterboden, ohne dass er sich verfärbte. Nach Vernähung der an beiden Unterschenkeln dadurch erzeugten schmalen Wunden wurde der rechte Unterschenkel nochmals eingegipst.

Nach einigen Wochen liess sich an Stelle der alten Pseudarthrose nur

noch ein ganz schwaches Federn nachweisen, das weiterhin vollständig verschwand.

Ehe Patientin entlassen wurde, erlitt sie jedoch noch einen Unfall, der nicht verschwiegen werden soll: Beim Umherspringen im Garten stürzte sie hin und zog sich einen isolirten Querbruch der linken Tibia zu, da, wo dieselbe durch Entnahme des Knochenlappens etwas verdünnt war. Dieser mit Sicherheit erst durch Röntgenphotographie nachgewiesene Knochenbruch heilte durch knöchernen Callus binnen wenigen Wochen ohne jede Dislocation.

Am 18. 1. 03 wurde Pat. völlig geheilt ohne jeden Stützapparat entlassen.

Am 27. 3. 03 wurde sie aber nochmals dem Krankenhause zugeführt, da sie durch abermaligen Fall sich das linke Schienbein noch ein 2. Mal in der gleichen Weise, wie im Herbst 1902 gebrochen hatte. Auch diesmal heilte der frische Bruch ohne Störung. Der rechte Unterschenkel war bei dem Falle beidemal unverletzt geblieben, die Pseudarthrose fest, knöchern und wohl sicher dauernd in sehr guter Stellung geheilt.

Vor der Entlassung am 30. 5. 03 erhob ich folgenden Befund:

Das Kind geht auf ebener Erde sicher und tritt mit dem vollen Fusse auf, klagt über keinerlei Schmerz. — An der Vorderseite der unteren Hälfte des rechten Unterschenkels ist ein 7,5 cm langer, 2,2 cm breiter Hautstreifen von einer lineären Narbe umkreist (er entspricht der mit dem Knochen überpflanzten Haut); Haut und Narbe sind auf der Unterlage gut verschieblich und normal gefärbt. Unter diesem Hautlappen fühlt man den implantirten Knochen nach vorn etwas vorragen, nach oben und unten ohne deutliche Begrenzung in die Tibia übergehen. Der Schienbeinknochen ist vollständig fest und lässt auch nicht eine Spur von Federn fühlen. Die Form von Tibia und Fibula sind im ganzen normal; nur besteht eine minimale Abknickung der unteren Bruchstücke nach hinten. Ueber die Aussenseite des unteren Endes der Fibula zieht eine 6 cm lange, über die Achillessehne eine 8 cm lange Narbe; beide Narben sind lineär, verschieblich und völlig schmerzlos. Die Entfernung der Spina anterior sup. ossis ilei:

vom oberen Rande der Kniescheibe misst . . .	rechts 23,0 cm,	links 22,5 cm
von der Spitze des inneren Fussknöchels . . .	„ 42,5 „	„ 45,2 „
von der Spitze des äusseren Fussknöchels . . .	„ 43,0 „	„ 46,2 „

Es ist also das rechte Bein im Ganzen um ca. 3 cm verkürzt und zwar das Femur um $^1/_2$ cm verlängert, der Unterschenkel um $3^1/_2$ cm verkürzt. — Das Kniegelenk ist frei beweglich. Der rechte Fuss hat die Form eines mässigen Hohlfusses, wird activ bis zu einem Winkel von ca. 80° dorsalwärts und bis zu 120° plantarwärts gebeugt.

Der Bruch der linken Tibia ist ohne jede Verkürzung in normaler Stellung knöchern consolidirt; die Bruchstelle ist nur noch an einer geringen Verdickung des Knochens zu erkennen.

Wie die Röntgenphotographie bestätigt, ist der transplantirte Knochenlappen fest mit den beiden Bruchstücken der Tibia derart verwachsen, dass seine Grenzen diesen gegenüber nur noch un-

deutlich zu erkennen sind. Seine Dicke hat durch periostale Knochenneubildung etwas zugenommen; dieser Callus setzt sich auf und abwärts auf die Bruchstücke selbst fort (Fig. 2). Auf Seiten der Fibula ist nur eine ganz geringfügige Knochenneubildung zu erkennen. Das transplantirte Elfenbeinstäbchen hebt sich noch deutlich mit seinem oberen und unteren Ende etwas vom Wadenbeinknochen ab.

Fig. 2.

Johanna L. Congenitale Fraktur des Unterschenkels nach der Heilung.

Dieser Verlauf, die glatte Einheilung des überpflanzten Hautperiostknochenlappens und die jetzt prompt erfolgende Consolidation der gegenüber allen bisher versuchten Verfahren so hartnäckigen Pseudarthrose scheint mir die Brauchbarkeit der Methode und die Richtigkeit der ihr zu Grunde liegenden theoretischen Erwägungen zu beweisen.

Soweit meine Literaturkenntniss reicht, ist in gleicher Weise die Heilung einer Pseudarthrose oder eines Knochendefectes vorher noch nicht versucht worden. Am ehesten ähnelt mein Vorgehen

noch demjenigen, mir erst kürzlich bei Durchsicht der Literatur bekannt gewordenen, Phelps's, der einen gestielten Hautperiostknochenlappen des Schienbeins eines Hündchens in einen Knochendefect bei einem Menschen einzuheilen versuchte und zu diesem Zwecke Mensch und Thier einige Wochen hindurch aneinander verband, einen Erfolg aber nicht erzielte.

Gewiss wird das von mir eingeschlagene Verfahren auf seltene Fälle beschränkt bleiben müssen. Für die Mehrzahl der Pseudarthrosen, deren Ursachen ja sehr verschiedene und durchaus noch nicht völlig aufgeklärt sind, kommt man mit den bisher gebräuchlichen Methoden aus. Wo diese aber im Stiche lassen, wo insbesondere auch die Müller'sche Osteoplastik wegen zu grosser Gracilität der Bruchstücke oder zu erheblicher Grösse des Knochendefectes nicht anwendbar erscheint, wird die Transplantation eines gestielten Hautperiostknochenlappens von einer entfernten Stelle des Körpers in Erwägung gezogen werden müssen.

Zur Deckung von Knochendefecten am Oberschenkel halte ich die Methode technisch kaum für verwerthbar, wohl aber an allen anderen Extremitätenknochen für ausführbar. Für Defecte an einem Unterschenkel käme der andere Unterschenkel, für solche an Radius oder Ulna die Tibia der gleichen Seite als Entnahmestelle des Lappens in Betracht. Zum Ersatz von Defecten am Oberarmknochen möchte ich die Rippen in Vorschlag bringen. An der Aussenseite des Thorax liesse sich ohne grosse Schwierigkeit ein 2 Rippenstücke von 10—12 cm Länge enthaltender Weichtheilknochenlappen genügend mobilisiren, um ihn in einen Defect des anliegenden Oberarmes zu schlagen. Die geringe Krümmung der Rippen an dieser Stelle wäre ziemlich belanglos; 2 Rippen würden aber, wenn sie einheilen, eine schon ziemlich kräftige Stütze an Stelle des fehlenden Oberarmschaftstückes abgeben. Ich vermuthe, dass ein derartiger Ersatz leichter ausführbar und im Erfolg wegen des für längere Zeit bestehen bleibenden Zusammenhanges des überpflanzten Knochens mit seinem Mutterboden vielleicht sicherer sein dürfte, als die von Bardenheuer in 2 Fällen ausgeführte Einpflanzung der abgemeisselten Spina scapulae.

Dass von Bramann in seinem bekannten, auf dem Chirurgencongress vorgestellten Falle durch Implantation eines völlig aus der Continuität gelösten Periostknochenstückes aus der Tibia in

einen Defect des Humerus einen so guten Erfolg erzielte, verdankt er wohl wesentlich nur dem Umstande, dass noch genügend knochenneubildende Substanz an der Stelle der Pseudarthrose vorhanden war, welche eben nur des durch den überpflanzten Fremdkörper bedingten, vorher fehlenden Reizes bedurfte, um genügend Knochen neu zu produciren. In meinem Falle war das Resultat einer 2 maligen Einpflanzung eines ganz aus der Continuität gelösten Knochenstückes aus der andern Tibia des gleichen Patienten nur das gewesen, dass beide Male der transplantirte Knochen aseptisch resorbirt wurde und die Pseudarthrose bestehen blieb, und in meinem ersten Falle G. hatte die Einpflanzung eines der gleichen Tibia entnommenen Periostknochenstückes in die Pseudarthrose diese nicht zur Heilung zu bringen vermocht. Meine Resultate bestätigen also die Ergebnisse der Thierexperimente Barth's. In Betracht wird mein Verfahren demnach vorzugsweise in solchen Fällen kommen müssen, in denen nicht nur der Knochen, sondern auch das Periost verloren gegangen ist.

Bedingung des günstigen Erfolges ist freilich: aseptischer Wundverlauf und genügend lange Immobilisirung, bis es zur organischen Verwachsung des überpflanzten Knochens mit den Bruchstücken des defecten Knochens gekommen ist.

XVI.

(Aus der chirurgischen Klinik zu Halle a. S. — Professor v. Bramann.)

Ueber Darmstenose.[1]

Von

Professor Dr. Haasler,

Oberarzt der Klinik.

(Hierzu Tafel III und 4 Figuren im Text.)

Bei der Häufigkeit und Mannigfaltigkeit der Darmerkrankungen, die regelmässig oder gelegentlich zu Verengerungen seines Lumens führen können, ist es auffallend, dass der chirurgischen Therapie fast ausschliesslich Stenosen zufallen, bei welchen Carcinom oder Tuberculose die Ursache des Leidens ist. (Ich spreche hier nur von Verengerungen des Dünn- und Dickdarms, die Mastdarmstricturen sollen im Folgenden nicht berücksichtigt werden.) Es ist danach schon ohne weiteres anzunehmen, dass eine grosse Anzahl von Stenosen, die aus anderen Ursachen zur Entwickelung kommen, sehr vollkommen compensirt oder völlig, bis zur restitutio ad integrum reparirt werden müssen. Hierfür spricht auch der Umstand, dass es schwierig ist, beim Versuchsthier experimentelle Darmstenose hervorzubringen. Und in der That giebt es eine grosse Zahl von temporären Stenosen.

Aus meinen klinischen und experimentellen Beobachtungen zu dieser Frage, möchte ich Ihnen auszugsweise hier einige kurze Mittheilungen machen.

Zum Ausgangspunkt meiner Betrachtung nehme ich die zur Zeit wohl häufigste Form der temporären Darm-Verengerung, eine

---

[1]) Vorgetragen am 2. Sitzungstage des XXXII. Congresses der Deutschen Gesellschaft für Chirurgie zu Berlin, 4. Juni 1903.

traumatische, und zwar durch ein gewolltes Trauma, die operative Darmvereinigung, bedingte. Bei jeder termino-terminalen Darmvereinigung — ob man nun eine der zahlreichen Nahtmethoden oder einen der nicht minder zahlreichen Darmknöpfe verwendet — entsteht bekanntlich durch die Einstülpung der Darmwandschichten ein stenosirender circulärer Wulst, und es hat ja jeder Chirurg wohl Gelegenheit gehabt, sich zu überzeugen, wie nach Monaten oder Jahren nicht nur diese artificielle Verengerung völlig geschwunden, sondern überhaupt die Stelle der Darmnaht nicht mehr aufzufinden war. Es liegen eine Reihe werthvoller experimenteller Arbeiten über diesen Punkt vor [v. Frey[1]), Rindfleisch[2]), Cornil[3]), Burci[4]), Evans[5])], die das Zustandekommen dieses vollkommenen Ausgleichs illustriren. Nach meinen Untersuchungen ist ein wesentliches Moment darin zu sehen, dass bei der Heilung der termino-terminalen Darmvereinigung die Anbildung von neuen Gewebselementen in dem stenosirenden Wulst ganz geringfügig ist, dagegen treten sehr bald regressive Veränderungen und Schrumpfung ein; sehr lebhaft dagegen ist die Gewebsbildung in den peripheren, in der Richtung des Längszuges gelegenen Schichten. Hier findet eine sehr lebhafte Zellneubildung statt, die Zellzüge sind exquisit in der Richtung des Längszuges angeordnet. Es erfolgt also die Ausbildung eines im wesentlichen längsgerichteten Narbengewebes vorwiegend in der Verlaufsrichtung des Darmrohres; der stenosirende Wulst verschwindet bald, die Innenfläche bekleidet sich mit Epithel (Taf. III Fig. 1). Der Heilungsprocess, die vorwiegend in den functionell in Anspruch genommenen Schichten erfolgende Gewebsbildung, die Schrumpfung der functionell unwesentlichen oder schädlichen Gewebe, erinnert an die Vorgänge, wie sie bei der Entwickelungsmechanik der Muskel- und Sehnennarben beschrieben sind. Die verschiedenen Methoden der Darmvereinigung bedingen nur quantitative Unterschiede, die Höhe des stenosirenden Ringes, seine Masse ist verschieden, der Vorgang der Heilung ganz analog. Die völlige Wiederherstellung des Lumens ist so ohne weiteres verständlich.

---

[1]) Beitrag z. klin. Chir. Bd. 14. S. 1.
[2]) Langenbeck's Archiv. Bd. 46. S. 600.
[3]) Bull. de l'Acad. d. Méd. 1896. No. 3.
[4]) u. [5]) nach Hildebrand's Jahresbericht.

Ein anderer Vorgang, der mit dem oben geschilderten manche Berührungspunkte hat, spielt sich bei der Stenosenbildung und Heilung nach Darmeinklemmung ab. Es ist ja eine Reihe derartiger Stenosen beschrieben, in einer kleinen Anzahl von Fällen ist Operation aus diesem Grunde ausgeführt worden [Streubel[1]), Garrè[2]), Treves[3]), Maass[4]), Schulz[5]), Göbell[6]), Luksch[7]), Thomsen[8]) u. A.]. Immerhin ist bei der Häufigkeit der Incarceration das Vorkommen reiner Stenosen, bei denen nicht gleichzeitig peritoneale Verwachsung, Abknickung, Strangulation vorliegt, doch recht selten. Dagegen ist es wohl zweifellos, dass eine ganze Anzahl solcher frischer Stenosen zunächst zur Ausbildung kommt, weiterhin jedoch völlig ausgeglichen wird, und zwar sowohl nach operativer Reposition, wie nach Taxis und Spontan-Reduction.

Bei unserem Hernienmaterial, das recht reichlich ist — im letzten Jahre kamen 30 incarcerirte Hernien zur Operation — ist in den letzten 12 Jahren eine nach Incarceration entstandene Stenose weder klinisch beobachtet, noch operirt worden. Dagegen habe ich als Nebenbefund bei Sectionen von Incarcerationsfällen, bei denen eine intercurrente Erkrankung zum Exitus geführt hatte, in verhältnissmässig kurzer Zeit (ca. einem Jahre) mehrere derartige frische Stenosen gesehen, die aber, klinisch völlig belanglos, keine Erscheinungen gemacht hatten, und voraussichtlich, wie in zahlreichen anderen geheilten Fällen, auch weiterhin keine verursacht hätten, sondern völlig ausgeglichen wären.

Am häufigsten sind wohl ringförmige Einziehungen an den Schnürringen, und zwar auch an solchen, die nach Lösung der Incarceration sich zunächst rasch erholen, zu keinem Bedenken Anlass geben, so dass sie ohne Uebernähung die Reposition gestatten. Hier tritt hinterher doch die durch die Umschnürung bedingte Ernährungsstörung deutlicher hervor, die Schnürstelle sinkt ein, markirt sich wieder sehr deutlich. Die Heilung muss hier, bei schwerer Schädigung sämmtlicher Wandschichten, in der Weise

[1]) Verh. d. Med.-Ges. z. Leipzig. Bd. 1.
[2]) Beitr. z. klin. Chir. Bd. 9.
[3]) Lancet 1884.
[4]) Deutsche Med. Wochenschr. 1895.
[5]) Deutsche Zeitschr. f. Chir. Bd. 47.
[6]) Ibid. Bd. 67.
[7]) Wiener klin. Wochenschr. 1898.
[8]) Br. M. J. 1901.

erfolgen, dass über der eingesunkenen Schnürstelle die benachbarten gesunden Darmwandungen sich aneinanderlegen, mit einander verkleben und späterhin verwachsen. Das Verschwinden des stenosirenden Wulstes, die Ausweitung des Lumens würde dann analog den Vorgängen bei der Darmnaht zur Ausbildung kommen.

Einmal sah ich als Sectionsbefund eine, zweifellos durch frühere Incarceration bedingte, röhrenförmige Stenose, die jedoch keinerlei Beschwerden und Erscheinungen intra vitam gemacht hatte.

Ein 64 Jahre alter, sehr fettleibiger Mann wird wegen incarcerirter Hernie eingeliefert; in der Klinik keine Incarcerationserscheinungen, rechter Leistenring für 2 Finger durchgängig, bei der Untersuchung nicht schmerzhaft. Patient isst mit gutem Appetit, Stuhlgang und Winde vorhanden, Leib nicht empfindlich. Bei weiterem Fehlen von Abdominalsymptomen entwickelte sich eine Pneumonie, der der Patient nach 4 Tagen erlag.

Bei der Section fand sich ein leerer Leistenbruchsack mit schieferiger Pigmentation frei; in der Bauchhöhle eine Dünndarmschlinge, die die Zeichen einer frischen, zweifellos spontan gelösten Incarceration aufwies (stärkere Röthung an beiden Schnürringen ohne schwerere Ernährungsstörung der Darmwand). Dann aber fand sich eine andere Dünndarmschlinge, die in ca. 12 cm Länge besonders am Mesenterialansatz und am zugehörigen Mesenterium, schieferig pigmentirt und um die Hälfte der Weite des übrigen Darmes stenosirt war. Die Darmwand war im Bereiche der Stenose verdickt, die Mucosa zeigte auffallend reichliche und hohe Falten. Während sich der übrige Darm durch Wasserdruck ausdehnte, blieb diese Strecke verengt. Es ist die Annahme wohl berechtigt, dass diese Schlinge, deren Länge der frisch incarcerirten und spontan reponirten entsprach, deren Pigmentirung die gleiche war, wie die des Bruchsacks, früher einmal ebenfalls incarcerirt gewesen ist und sich spontan gelöst hat. Es fand sich ferner noch ein grosser Appendix epiploicus, der eine dunkel-schieferige, gegen den Darm scharf abgegrenzte Pigmentirung zeigte. In den Lungen fanden sich neben der frischen Entzündung zahlreiche kleinste verkalkte Herde; ob diese mit der früheren Incarceration in Beziehung zu setzen sind, soll nicht weiter untersucht werden.

Dass auch bei der Uebernähung gangränverdächtiger Stellen von incarcerirten Schlingen eine oft hochgradige Verengerung des Darmes hervorgerufen wird, ist ja ohne weiteres klar. Die einschlägigen Mittheilungen Crampe's[1]) aus der Königsberger Klinik zeigen uns, dass eine bleibende, zu operativem Vorgehen nöthigende Stenose, trotzdem zu den Seltenheiten gehört. Das pathologisch-anatomische Verhalten ist noch wenig geklärt (cfr.

[1]) Beitr. z. klin. Chir. Bd. 38. S. 551.

Crampe). Zur Kenntniss dieser Stenosen sei folgender Fall mitgetheilt.

Gangränverdächtiger Schnürring, circuläre Uebernähung, Exitus an intercurrenter Krankheit. Mucosa gangränös, ringförmiger stenosirender Wulst, hochgradige Verengerung, sichtbares Lumen ein feiner Spalt. Stenosenerscheinungen hatten intra vitam nicht bestanden (Fig. 5, Taf. III).

Die temporäre Stenose ist in diesen Fällen durch weiches, nachgiebiges Gewebe bedingt. Die Verhältnisse für die Restitutio ad integrum liegen ähnlich, jedoch noch günstiger, wie bei der circulären Naht: statt gesunden Gewebes wird gangränöses oder in seiner Ernährung geschädigtes eingestülpt, die Rückbildung und Beseitigung des stenosirenden Wulstes wird um so rascher eintreten. In zahlreichen Fällen ist die Uebernähung gangränöser Schnürringe und gangränverdächtiger Stellen seit Jahren mit bestem Erfolg an der v. Bramann'schen Klinik geübt worden. Niemals hat die Verengerung des Darms sich klinisch bemerkbar gemacht oder gar einen späteren Eingriff erfordert.

Eine relative Gutartigkeit, bedingt durch weitgehende Regenerationsfähigkeit kommt meiner Meinung nach auch den seltenen, nach Invaginationen entstehenden Stenosen zu.

Ich habe aus einer Reihe von Invaginationspräparaten — ich verfüge zur Zeit über neun einschlägige Präparate — einige zusammengestellt, die den Vorgang der Stenosenbildung und der gelegentlichen Spontanheilung bei Invaginationsstenose veranschaulichen sollen. Ohne damit die Fülle der Möglichkeiten zu erschöpfen, kann man an diesen Präparaten drei Typen unterscheiden: 1. Feste, scharf abgesetzte Einschnürung am Invaginationshals, 2. lockere Umschliessung mit allmäliger Verengerung des Invaginatum, 3. schubweise Vergrösserung des Invaginatum mit partieller Desinvagination, dementsprechend die Art der Verengerung: Auf eine Strecke röhrenförmige Stenose, am Invaginationshals hochgradige Stenosirung (cf. die Abbildungen Fig. 1—3). Bei Fällen vom ersten Typus, in welchen bei der Operation der frischen Invagination der Darm am Invaginationshals beim leichtesten Zug einreissen oder quer durchreissen kann — ein Zwischenfall, der bei 2 von unseren Fällen eintrat — wird der Effect der Spontanheilung nach Abstossung des Invaginatum im günstigsten, seltenen Falle derselbe sein wie bei einer Resection mit wenig exacter

Darmvereinigung; stellt doch der Vorgang der Ausstossung des Darmsequesters und völligen Heilung des Darmes gewissermaassen eine Selbst-Resection des Darmes dar. Dieser Process wird

Fig. 1.

Fig. 2.

dann in ähnlicher und erheblich gröberer Weise wie die Darmnaht eine Stenosirung bewirken können. Die Aehnlichkeit beider Vorgänge wird überraschend dargethan durch ein Präparat, das von

Fig. 3.

einer Stenose nach Invagination herrührt. Die Einstülpung der Schichten, die besonders an den oberen Schichten der Muscularis hervortritt, der Schleimhautwulst, die mächtige Bindegewebsentwickelung in den peripheren Schichten sind völlig analog den Vorgängen bei einer wenig exact gelegten Darmnaht (Abb. 4 und Fig. 2, Tafel III). Es ist wohl verständlich, wie eine derartige circuläre Narbe ebenso wie eine stark eingestülpte Etagennaht im weiteren Verlauf nach dem oben besprochenen Heilungsmodus mit völliger Herstellung des Lumens heilen kann.

Fig. 4.



Allerdings werden meistens Complicationen vorliegen, selten wird im ganzen Umfange des Darmrohrs ein derartiger Zustand bestehen, selten wird die Demarcation gleichmässig sein, eben so wenig eine Verheilung der Darmenden in der ganzen Circumferenz gleichzeitig einsetzen und fortschreiten. So auch in diesem Falle. Reste des Invaginatum, wie sie auch am Präparate zwischen Schleimhautzotten kenntlich sind, hängen als polypöse Gebilde an der Schnür- und Demarcationsstelle, erhöhen die Verengerung.

Immerhin wird der Vorgang der Spontanheilung günstigsten Falls in der geschilderten Weise sich abspielen, und zwar vor Allem am kindlichen Darm mit guten Chancen.

Ich verfüge über 2 einschlägige Beobachtungen, eine davon aus der Privatpraxis des Herrn Prof. v. Bramann. In beiden Fällen bestand Invagination mit allen classischen Symptomen, das Invaginatum ging mit der Stuhlentleerung ab; einige Wochen später entwickelte sich Darmstenose mit allen charakteristischen Zeichen (Resistenz, mächtige, sichtbare Peristaltik, laute Stenosengeräusche etc.). Aus äusseren Gründen wurde nicht operirt: bei kurzer Dauer schwerer Symptome liess rasche Besserung die Einwilligung der Eltern zur Operation nicht erlangen. In beiden Fällen wurden die Anfälle seltener und seltener, es trat völlige Genesung ein, beide Kinder sind dauernd geheilt.

In dem einen Falle sind 3 Jahre, im anderen ein Jahr seither vergangen. Allerdings handelte es sich beide Male um Kinder.

Solche Fälle sind Ausnahmen und sollen nicht zum Abwarten in ähnlicher Lage verleiten. Mein Standpunkt zur Frage der operativen Behandlung der Invagination, wie ich ihn kürzlich formulirt habe[1]), wird dadurch nicht berührt.

Wenn wir sehen, wie bei einer so schweren Erkrankung, wie sie eine Invagination mit ausgedehnter Gangrän des Intussusceptum darstellt, der Darm im Stande ist, die nach der Demarcation eintretende Stenosirung in günstigen, seltenen Fällen, zu überwinden und auszugleichen, so wird uns die Ausgleichung anderer Verengerungen nicht auffallend erscheinen, so der aus Darmverletzungen durch stumpfe Gewalt, so auch der aus anderen, geschwürigen Processen hervorgehenden. Bei Typhus, besonders auch bei Dysen-

[1]) Langenbeck's Archiv. Bd. 68.

terie, bilden sich bei der Ausheilung der Geschwüre Verengerungen; doch auch dies sind nur temporäre Stenosen. Es ist bekannt, wie ausserordentlich selten nach diesen Infectionen Stenosen dauernd zurückbleiben (Woodward).

Alle Krankheitsprocesse am Darm, die einen typischen Verlauf zeigen und in Narbenbildung ausgehen, können Stenosirungen bewirken.

Diese enterogenen Stenosen, wie wir sie im Gegensatz zu den Compressions- und Tractions-Stenosen bezeichnen, sind jedoch nicht nur der Compensation, sondern weitgehenden Ausgleichs, völliger Restitution fähig.

Heilt das Grundleiden in typischer Weise, so ist im Allgemeinen die Stenose nur eine temporäre, vorübergehende. Ausnahmen kommen vor, stellen jedoch bei der enormen Häufigkeit der verschiedenen Causalleiden eine relative Seltenheit dar.

Die Reparationsfähigkeit des Darmrohrs ist eine ausserordentlich weitgehende, seine functionelle Selbstgestaltung nach derartigen Läsionen eine sehr vollkommene.

Nur wenn das Grundleiden selbst einen progressiven Charakter hat (Tuberculose, Carcinom), liegt der Fall anders, dann sehen wir hochgradige, irreparable Verengerungen auftreten.

Tuberculose, die zur Ausheilung kommt, bildet gelegentlich Stenosen, die der Deutung Schwierigkeiten machen können, oder auch, selbst nach der Operation falsch gedeutet werden, da sie nichts Typisches und Characteristisches haben. Derartige Fälle finden sich mehrfach in der Litteratur. In solchen zweifelhaften Fällen ist keins der erstgenannten Grundleiden, sondern Tuberculose als Ursache wahrscheinlich.

Ein Beispiel hierfür bietet einer unserer Fälle; Fig. 3 Taf. III giebt die Abbildung der resecirten Stenose. Der 25 J. alte Mann wurde wegen ausgesprochener Stenosenerscheinungen operirt. Es fand sich eine solitäre canalförmige Stenose des Dünndarms, die durch Resection entfernt wurde. Darmnaht. Pat. zunächst sehr elend, weiterhin glatte Heilung. Entlassung. Am Präparat war das Wesen des Grundleidens, die Ursache der Stenose nicht zu erkennen. Pat. selbst gab plötzliche Erkrankung an; behauptete, aus Versehen eine Farblösung getrunken zu haben, danach erkrankt zu sein.

Der Fall wurde erst aufgeklärt, als Pat. später zur Wiederaufnahme kam, sehr elend, mit schwerer Darmtuberculose. Ein Eingriff schien nicht mehr an-

gezeigt; Pat. kam bald zum Exitus. Bei der Section fand sich vorgeschrittene Darmtuberculose, der Darm war jetzt mehrfach in ähnlicher Weise, wie an der resecirten Stelle, stenosirt.

Ein weiterer Grund dafür, dass sich bei relativ gutartigem Grundleiden (Lues) irreparable Stenosen ausbilden, ist die Vielzahl der Stenosen, und zwar ist es hier einmal die Störung der motorischen Darmfunction, dann auch die mangelnde vis a tergo, die von wesentlicher Bedeutung sind.

Die functionelle Anpassung und Umgestaltung der Darmnarbe und der Narbenstenose (cf. Darmnaht) ist nur bei intacter motorischer Function der Umgebung möglich. Diese fehlt bei multiplen Stenosen, die lange peristaltische Welle ist zerlegt und unterbrochen.

Wie wesentlich die vis a tergo, die vorwärtsbewegte Flüssigkeitssäule für das Offenhalten und Ausweiten von Verengerungen ist, beweist die rapide Zunahme von Stenosen nach Anlegung eines Anus praeternaturalis. Auch die unverhältnissmässig grosse Zahl und der hohe Grad der Stenosirungen am Appendix mag als Beweis angeführt werden. Dass hier aus verhältnissmässig geringfügigen Grundleiden so häufig Verengerungen und Verlegungen entstehen, hat nicht nur in der Enge des Lumens seinen Grund, sondern auch in der mangelnden vis a tergo und der fehlenden Peristaltik. Auch am Darm selbst darf man wohl bei multiplen Stenosen die beiden oben genannten Momente für die Hochgradigkeit dieser Verengerungen verantwortlich machen.

Einen sehr typischen Fall dieser Art hatte ich kürzlich zu operiren Gelegenheit (Abb. Fig. 4, Tafel III).

Bei einem 41jähr. Arbeiter, der vor ca. 5 Monaten erkrankt war, hatten sich in anfallsweiser Verschlimmerung die typischen Erscheinungen schwerer Darmstenose ausgebildet: Unter dem rechten Rippenrand Steifung von Dünndarmschlingen sehr deutlich, laute Stenosengeräusche, heftiger Leibschmerz, Obstipationen, in den letzten Tagen zu völligem Darmverschluss gesteigert; Erbrechen. Bei der Operation wurde im rechten Hypochondrium sofort eine hochgradig stenosirte Dünndarmschlinge aufgefunden, deren Resection sehr einfach gewesen wäre. Doch bei der weiteren Revision des Darmes machte ich die betrübende Wahrnehmung, dass eine Unzahl derartiger Stenosen — im Ganzen etwa 50 — über dem ganzen Dünndarm vertheilt sassen, vom obersten Jejunum an bis zur Klappe hin, hier besonders zahlreich. Eine ganze Anzahl dieser Stenosen, die sämmtlich ringförmig waren, war kaum permeabel, der Dünndarm, zwischen den Stenosen meteoristisch aufgetrieben, hatte strecken-

weis das Aussehen einer Kettenwurst. Die Abbildung (Fig. 4) giebt die Verhältnisse in vivo nur sehr abgeschwächt wieder. Am Dickdarm, besonders am Colon ascendens und an der Flexura sigmoidea fanden sich ebenfalls mehrere sehr hochgradige Stenosirungen, auch am Magen flachere narbige Einziehungen. Unter diesen Umständen erschien eine Erfolg versprechende Operation ausgeschlossen. Der Darm wurde an den am meisten geblähten Stellen entlastet. Exitus am nächsten Tage.

An allen Stenosen, die sehr hart waren, und auch derbe Infiltration des Mesenteriums zeigten, war der primäre Krankheitsprocess völlig abgelaufen, besonders von Geschwüren nichts nachweisbar. Das Grundleiden muss am Mesenterialrande sich abgespielt haben.

Tuberculose ist nach dem gleichmässigen Verhalten der ringförmigen Narben bei völligem Fehlen einer Betheiligung des Peritoneums, nach der diffusen Localisation über den ganzen Magen-Darmtractus, nach dem Fehlen erkrankter Mesenterialdrüsen auszuschliessen. Für einen embolischen oder thrombotischen Process fanden sich keine Anhaltspunkte, die Mesenterialgefässe waren nicht pathologisch verändert. Acute Infectionskrankheit als Causalleiden war ebenfalls auszuschliessen. Nach dem ganzen Befunde, und auch nach der mikroskopischen Untersuchung ist Lues als wahrscheinliche Ursache der Stenosen anzusehen; Pat. hatte sich vor 8 Jahren inficirt.

Es liegt nahe, die hochgradige Verengerung, ja Verschliessung des Darmes an zahlreichen Stellen so zu erklären, dass die Verlegung einer hoch gelegenen Stenose die Verschlimmerung der tiefer gelegenen ausgelöst hat, dass die Schädigung und Aufhebung der motorischen Darmfunction durch Verschluss an einer Stelle die Unwegsamkeit der peripheren Stenosen bedingt hat.

Enterogene Stenosen können in der grossen Mehrzahl der Fälle nicht nur compensirt, sondern völlig ausgeglichen werden.

Ist die Ursache der Stenose eine Darmerkrankung, die im typischen Ablauf zur Heilung kommt, so tritt für gewöhnlich nur vorübergehende Stenosirung auf, weiterhin erfolgt functionelle Umgestaltung des Darmrohres und Restitutio ad integrum.

Anders, wenn die causale Erkrankung fortschreitenden, deletären Charakter hat (Tuberculose, Carcinom), oder wenn es sich bei relativ gutartigem Grundleiden (Lues) um multiple Stenosen handelt. Bei letzteren bewirkt die schwere Störung

der motorischen Darmfunction die Verschlimmerung des Leidens.

Stenosen zweifelhaften Ursprungs werden zumeist der tuberculösen Aetiologie zuzuzählen sein.

Erklärung der Figuren auf Tafel III.

Fig. 1. Mehrere Wochen alte Darmnaht (circulär, termino-terminal) in der Längsrichtung des Darmes geschnitten. Starke Entwickelung längsgerichteter Gewebszüge (a) in der Peripherie, stenosirender Wulst geschwunden. Ausser der Serosa zeigt auch die Submucosa gut entwickelte längsgerichtete Bindegewebszüge (b).

Fig. 2. Darmstenose nach Invagination, Schnitt in der Längsrichtung. Einstülpung der Darmenden, besonders an der Muscularis, deutlich ausgesprochen. Mächtige Entwickelung der äusseren Bindegewebsschichten. Verlaufsrichtung der Bindegewebszüge, entsprechend dem complicirten Vorgang — Invagination, Demarcation, Abstossung des Intussusceptum, spontane Darmvereinigung — nicht nur in der Längsrichtung, sondern nach verschiedenen Richtungslinien angeordnet. Mucosa stark hypertrophirt, mit anhängenden Resten des Intussusceptum. (1 und 2, mikrophotographische Aufnahmen, hatte Herr Privatdocent Dr. W. Gebhardt die Liebenswürdigkeit anzufertigen.)

Fig. 3. Röhrenförmige Stenose (Tuberculose).

Fig. 4. Multiple Darmstenosen.

Fig. 5. Stenose nach Schnürring-Uebernähung, klinisch keine Stenosenerscheinungen.

XVII.

Erfolge der aseptischen Wundbehandlung.[1]

Von

Geh. San.-Rath Dr. G. Neuber

in Kiel.

Vor etwa 20 Jahren stand ich mitten in den Arbeiten, welche den Uebergang von der antiseptischen zur aseptischen Wundbehandlung vorbereiteten. Wir hatten seit 1879 den in mancher Hinsicht noch mangelhaften, in vereinzelten Fällen schon früher von Bergmann und Thiersch angewandten antiseptischen Dauerverband (2), welcher für viele Wunden die Heilung unter einem Verbande gestattete, jedenfalls den Vortheil ausserordentlich seltenen Verbandwechsels sowie ungestörter Wundruhe bot.

2) Ein antiseptischer Dauerverband nach gründlicher Blutstillung. Arch. für klin. Chir. 24. Bd. S. 315—330.

S. 327. „Der eben näher beschriebene Verband, welchen ich Dauerverband nannte (25. Bd. S. 116), beansprucht einige Uebung und Sorgfalt, Verbandmaterial darf in keiner Weise gespart werden, dafür aber liegt er unter Umständen 2—4 Wochen und trägt auf diese Weise verlorene Zeit, Mühe und Kosten reichlich wieder ein.“

S. 328-29. „Ich empfehle statt der bisher angewandten Gummidrains die resorbirbaren dekalcinirten Knochendrains, statt der antiseptischen Wechselverbände die antiseptischen Dauerverbände. Die Methode bietet ganz wesentliche Vortheile dadurch, dass sie dem verletzten Theile die möglichste Ruhe gewährt, den Heilungsvorgang somit nicht stört und die Wahrscheinlichkeit einer von aussen eindringenden Schädlichkeit während der Nachbehandlung ausserordentlich herabsetzt.“

1) Auszugsweise vorgetragen am 2. Sitzungstage des XXXII. Congresses der Deutschen Gesellschaft für Chirurgie zu Berlin, 4. Juni 1903. Die ohne Namensangabe citirten Schriften sind vom Verfasser.

Das in Folge energischer Wunddesinfection reichlich gelieferte Sekret wurde durch resorbirbare Drains (3), Haut- oder Weichtheilscanäle (4) abgeleitet und in antiseptisch präparirten grossen Verbandsmassen aufgefangen.

3) Veränderungen decalcinirter Knochenröhren in Weichtheilswunden etc. Arch. für klin. Chir. 25. Bd. S. 116—139.

S. 118. „Trendelenburg hat nachgewiesen, dass decalcinirte Vogelknochen in Weichtheilswunden zur Resorption gelangen, ich stellte ähnliche Versuche in grösserem Maassstabe an und zwar mit decalcinirten, zu Drainröhren verarbeiteten Rindsknochen."

4) Bericht über die mit den Dauerverband erreichten Resultate. Arch. für klin. Chir. 26. Bd. S. 77—110.

Nachdem sich herausgestellt hatte, dass die Resorption der decalcinirten Knochendrains ungleichmässig erfolgte und für rasch heilende Wunden zu lange dauerte, wurden bei letzteren die Sekrete durch Hautlöcher und Weichtheilscanäle abgeleitet.

Diesen Verbänden nahm ich — bei gleichzeitigem Fortfall des die Wunde unmittelbar deckenden Protectiv silk (5) — die äussere luftabschliessende Schicht (6) und benutzte poröses, stark absorbirendes, eine rasche Eintrocknung beförderndes Material (Torf, Sägespähne, Schwämme, Moos), in welchem die Sekrete in Folge der schnellen Verdunstung sich nicht zersetzen konnten. Damit war die antiseptische Präparation der Verbandstoffe hinfällig geworden.

5) Ueber die mit dem antiseptischen Dauerverband erreichten Resultate. Arch. für klin. Chirurgie. 26. Bd. S. 80.

„Das Protectiv silk fand nur in seltenen Fällen bei freien Wundflächen Verwendung; im Uebrigen legten wir direct auf die Wunde ein kleines antiseptisches Polster, darüber ein grösseres etc."

6) Ueber die fäulnisswidrigen Eigenschaften des Torfmulls. Verh. der Deutschen Gesellsch. f. Chir. 1882. S. 141.

„Also der Torfmull enthält entwicklungsfähige Keime niederer Organismen, er besitzt nicht hinreichende antiseptische Eigenschaften, um die Entwicklung von Bakterien verhindern zu können (Gaffky); dennoch geht aus den klinischen Beobachtungen zweifellos hervor, dass sich der Torf, selbst in unpräparirter Form, sehr gut für Verbandzwecke eignet. Ich glaube, dass in dieser Hinsicht die Porosität des Torfes, welche eine schnelle Verdunstung seines Flüssigkeitsgehalts begünstigt, von grosser Bedeutung ist. Da wir die Torfverbände mit einer äussersten luftabschliessenden Schicht nicht umgeben, tritt die Verdunstung sehr rasch ein und während die Sekrete rasch eintrocknen, verlieren sie die für eine Entwicklung organischer Keime nothwendigen Bedingungen. Es möchte sogar rationell erscheinen, die Austrocknung durch Ofen- oder Sonnenwärme zu beschleunigen."

Direct auf die Wunde wurde etwas Jodoformgaze gelegt, die darüber liegenden Verbandpolster waren nicht antiseptisch präparirt, sie fanden vielmehr in sterilisirter (7), zum Theil auch in unbearbeiteter Form (8) Verwendung, jedoch nach leichter Besprengung mit Carbol- oder Sublimatlösung. Letzteres weil der Torfmull nach vorheriger Anfeuchtung besonders gut absorbirt.

7) Schlange, Ueber sterile Verbandstoffe. Verh. der Deutschen Gesellschaft für Chir. 1887. S. 148.

„In der Kieler Klinik wurden im Jahre 1884 sämmtliche Wunden mit einfach in strömendem, heissem Wasserdampf sterilisirten Torfkissen verbunden und, wie ich versichern kann, mit den besten Erfolgen."

8) Ueber die fäulnisswidrigen Eigenschaften des Torfmulls. Verhandl. der Deutschen Gesellsch. f. Chir. 1882. S. 131.

„Der bei uns z. Z. gebräuchliche Verband besteht aus einem oder zwei mit Torfmull gefüllten Gazebeuteln, welche wir direct auf die Wunde legen; weder Gaze noch Torf sind antiseptisch präparirt, jedoch werden sie unmittelbar vor der Operation mit Sublimatwasser besprengt, dadurch erhält der Torf einen geringen Feuchtigkeitsgehalt, welchen er besitzen muss, um gut aufsaugen zu können."

Gleichzeitig beschäftigen mich Versuche, welche auf die Einschränkung der Drainage (9) gerichtet waren. Bei starrwandigen Wundhöhlen, welche nach Osteotomien, Nekrotomien, Evidements, zuweilen auch nach Gelenkresectionen zurückblieben, wurde die Organisationsfähigkeit des die Höhle füllenden Blutes (10) in den Dienst der Wundheilung gestellt — andererseits aber suchte ich durch versenkte Nähte (11), durch Einstülpung von Haut- und Implantation von Weichtheillappen (12) Sekretansammlungen innerhalb der Wunde zu erschweren und die Sekretion selbst durch Vermeidung jeder überflüssigen mechanischen und chemischen Reizung herabzusetzen (13). Die Wunde sollte während der Operation möglichst wenig berührt und am besten garnicht — höchstens mit gekochtem Wasser oder steriler Kochsalzlösung — irrigirt werden (14). Nach sorgsamer Blutstillung sowie bei mässiger Compression von aussen lieferten derartig schonend behandelte Wunden nur wenig Sekret, welches durch Nahtlücken und offen gebliebene Spalten genügende Abflussgelegenheit fand.

9) Veränderungen decalcinischer Knochenröhren in Weichtheilswunden etc. Archiv für klin. Chir. 25. Bd. 1880. S. 133—134.

„Angesichts der geringen Sekretion unserer Wunden könnte man sich wohl zu der Frage berechtigt fühlen, ob die Drainage für eine grosse Zahl antiseptisch behandelter Wunden nicht überhaupt als überflüssig aufzugeben sei. Bei kleineren Wunden darf man vielleicht riskiren die Drainage fortzulassen, anders bei grösseren Wunden. Trotz sorgsamer Blutstillung, möglichst geringer Reizung der Wunde, Compressionsverband und hoher Lagerung wird es selten gelingen, eine stärkere serös-blutige Sekretion zu verhindern. Erst wenn die Zukunft uns Mittel in die Hand gegeben haben wird, dieselbe zu beherrschen, darf von einem Aufgeben der Drainage die Rede sein."

10) Ibid. S. 136—137.

„Die ersten Versuche mit den Dauerverbänden beschränkten sich auf kleinere Weichtheilswunden, wir gingen über zu den Amputationen, sodann zu den Resectionen, Osteotomien, Nekrotomien und Evidements. Ich ging bei letzteren in folgender Weise vor. Nach möglichst energischer Desinfection wurde die Haut über der Wunde in grösster Ausdehnung durch Catgutnähte vereinigt, ein starkes, antiseptisches Polster auf die Wunde gelegt, darüber einige Wattebäusche, sodann folgten Gazeverband und elastische Binde sowie schliesslich Lösung der Constriction bei hoch gehaltener Extremität. Den Tampon bildet also hier das in die freie Wundhöhle eingedrungene, später geronnene und organisirte Blut. Oft sahen wir primäre Heilungen, zuweilen Eiterungen, immer aber verhältnissmässig rasche Heilungen." Schede hielt seinen Vortrag über die Heilung unter dem feuchten Blutschorf 1886, also 6 Jahre später.

11) Eine neue Amputationsmethode. Mittheil. aus der chir. Klinik zu Kiel. 1883. S. 7.

„Wir bedienen uns etagenförmig übereinander liegender Nähte des Periost, der Muskeln sowie der Haut und legen dadurch unter Vermeidung von Höhlenbildung die Weichtheile fest aneinander."

12) Vorschläge zur Beseitigung der Drainage für alle frischen Wunden. Mitth. aus der chir. Klinik zu Kiel. 1884. S. 43—45.

„Durch die Methode der Nahtversenkung lassen sich alle Höhlen und Nischen vermeiden, welche nach chirurgischen Eingriffen oder Verletzungen in nachgiebigen Weichtheilen entstanden sind."

Ibid. S. 45—49.

Frühere Versuche, die Heilung starrwandiger Wundhöhlen durch Anfüllung mit Blut zu beschleunigen, führten durch Vereiterung der die Wunde füllenden Coagula öfters zu Misserfolgen; um dies zu vermeiden, wurden starrwandige Höhlen durch Einstülpung von Haut und Implantation von Weichtheilslappen möglichst verkleinert.

Anleitung zur Technik der antiseptischen Wundbehandlung und des Dauerverbandes 1883.

S. 38—44 über Einstülpungsnaht und Hautlappenimplantation. U. A. wird unter Hinweis auf mehrere Abbildungen ein Fall von Exstirpation der vorderen Thoraxwand beschrieben. Exstirpation der vorderen Thoraxwand von der 3. bis 7. Rippe — die Intercostalgewebe, sowie die finger-

dick aufliegenden Schwarten werden in gleicher Ausdehnung mit entfernt, Ausschabung der die Pleurahöhle auskleidenden Granulationen. — Einstülpung eines handtellergrossen oberen, eines kleineren unteren und medianen Hautlappens, Tamponade. Es handelt sich hier m. E. um den ersten Fall einer Thoraxresection, die Operation wurde im September 1882 ausgeführt und April 1883 publicirt. Schede hielt seinen Vortrag über diesen Gegenstand erst im Jahre 1890 auf dem 9. Congress für innere Medicin.

Eine besondere Arbeit über „die Behandlung starrwandiger Höhlenwunden" findet sich im Arch. f. klin. Chir. Bd. 51. H. 3. 1895.

13) Ueber die fäulnisswidrigen Eigenschaften des Torfmulls. Verhandl. der Deutschen Gesellsch. für Chir. 1882. S. 137.

Um die Wunde möglichst kurze Zeit den mit der Operation verbundenen chemischen und mechanischen Insulten auszusetzen, ist schnelle Ausführung wünschenswerth, auch sind alle Wundreize während und nach der Operation möglichst zu vermeiden, daher z. B. statt der Ligaturen thunlichst die Torsion, statt der Drains lockere Naht und Hautlöcher.

Anleitung zur Technik der antiseptischen Wundbehandlung. 1883. S. 24.

„Je schneller die Ausführung der Operation, je seltener die Benutzung von Schwämmen und Tupfern, desto geringer die Wahrscheinlichkeit einer Infection, desto geringer auch die durch mechanische Reizung der Wundfläche bedingte Sekretion während der ersten Tage des Wundverlaufes. Von diesem Gesichtspunkte aus kommt auch der künstlichen Blutleere eine besondere Bedeutuug für die antiseptische Methode zu, weil man damit schneller operiren kann und selten Veranlassung findet, die Wunde durch Schwämme, Tupfer oder antiseptische Berieselungen zu insultiren."

Ibid. S. 28.

„Die Herabsetzung der Sekretion wird erreicht

1. durch sorgsame Blutstillung (Ligatur, Torsion, Compression),
2. durch Vermeidung aller überflüssigen mechanischen resp. chemischen Wundreize. In dieser Hinsicht sind von Belang
   a) schnelle Ausführung der Operation,
   b) beschränkte Benutzung von Schwämmen, Tupfern und desinficirenden Lösungen.
   c) möglichst wenig Fremdkörper in die Wunde bringen: Torsion statt Ligatur, Canalisation statt Drainage,
   d) seltener Verbandwechsel zwecks Vermeidung neuer Wundreize."

Ibid. S. 94.

„Beim Verbandwechsel wird jede unnöthig reizende und nachtheilig wirkende Ausspülung vermieden."

14) Vorschläge zur Beseitigung der Drainage. Mitth. 1881. S 32.

„Unter der Voraussetzung tadelloser Vorbereitungen für die Operation erscheint das häufige Bespülen der Wunde mit antiseptischen Lösungen nicht nur zwecklos, sondern in Folge der dadurch bedingten mechanischen und chemischen Insulte direct schädlich, insofern es die Wunde reizt und hernach zu erhöhter Sekretion anregt. Es wäre überhaupt am besten, wenn die

Wunde während der Operation garnicht bespült würde, wo dies aber im Interesse eines klaren Gesichtsfeldes durchaus nicht zu vermeiden ist, sollte man sich einer aseptischen uud gleichzeitig indifferenten Flüssigkeit — 0,6 proc. Kochsalzlösung — bedienen.“ Landerer hielt seinen Vortrag über trockene Operationen 1889. cf. Verhandl. d. deutsch. Ges. f. Chir. 1889. Ich operire nach wie vor möglichst aber nicht absolut trocken.

Ibid. 28—29.

„Dagegen haben die Versuche, welche sich auf die Verminderung der Sekretbildung und Verbesserung der Ableitung bezogen, ihren wie ich glauben möchte, definitiven Abschluss gefunden und zwar in einer Weise, welche ich selbst noch vor kurzer Zeit für unmöglich gehalten habe. In das Wintersemester 83/84 konnten wir mit einer Wundbehandlung treten, welche fast ausnahmslos vollkommene oder nahezu vollkommene Heilung unter einem Dauerverbande gestattet, nachdem für den Abfluss der Sekrete entweder garnicht oder doch nur durch die Nahtlücken der prinzipiell über den tiefsten Wundbezirk geführten Schnitte gesorgt war. Es handelt sich also um nichts Geringeres als um die Abschaffung der Drainage für alle frischen Wunden.“

Je mehr ich auf diese Weise von der primären Wunddesinfection Abstand nahm, desto grösseres Gewicht müsste natürlich auf die Vorbereitungen gelegt werden, welche zum grossen Theil antiseptisch blieben und bis heute geblieben sind. Für die allgemeine Organisation des Betriebes (15) die Reihenfolge der Operationen, die Desinfection der Haut, die Vorbereitungen der Patienten, die Sauberkeit des Zimmers, des Inventars und der Luft wurden strenge noch heute in gleicher Weise bestehende Vorschriften gegeben. Die Zweckmässigkeit einfacher Einrichtung sowie Inventarisirung der Operationszimmer (16), in denen Glas und Eisen reichlich Verwendung fand, wurde betont, auch gelangten die aseptischen, möglichst aus einem Stück gearbeiteten Instrumente (17) zur Einführung.

15) cf. Vorschläge zur Beseitigung der Drainage. Mitth. 1884. S. 36.

16) Anleitung zur Technik des antisept. Dauerverbandes. 1883. S. 8.

„Der Operationsraum muss gut ventilirt und stets sehr sauber gehalten werden, für die reichlich vorhandenen Waschbecken, Wasserhähne, Glastische und Glasapparate, kurz für das gesammte Inventar gilt dasselbe. Alle soeben erwähnten Gegenstände werden täglich, ob sie benutzt waren oder nicht, gründlich abgewaschen und desinficirt. Im Operationszimmer sollten mit Ausnahme des Operationstisches, einiger Instrumententische, der Waschvorrichtungen sowie Glasapparate, weder Schränke noch andere Inventarien ihren Standplatz haben. Bedingung für ein gutes Operationszimmer sind: glatte

Wände, fester etwas abschüssiger Fussboden mit Abflussgelegenheit, viel Licht, gute Luft, weder staubfangende Vorhänge noch unnöthiges Mobiliar, dagegen gute Ventilations- und Sprengvorrichtungen, viel Wasser sowie einfache Waschvorrichtungen und desinficirende Lösungen in reichster Menge. Alle Schränke mit Instrumenten, Verbandgegenständen etc. können ebensowohl in der Nähe des Operationszimmers als in demselben stehen."

17) Ibid. S. 7.

„Ich verlange von einem für antiseptische Operationen brauchbaren Instrument, deren Zahl, wie erwähnt, möglichst beschränkt sein sollte, dass es einfach construirt, wo möglich aus einem Material und Stück, ohne Rillen, Spalten und scharfe Absätze gearbeitet sei. Herr Geheimrath Esmarch liess in London Messer herstellen, welche allen diesen Anforderungen genügen, da Klinge und Griff aus einem Stück einfach und solide gearbeitet sind. Nach ähnlichen Principien hatte ich die alte Langenbeck'sche Schieberpincette umarbeiten lassen. Das Instrument ist möglichst glatt, auch lässt es sich zwecks gründlicher Reinigung leicht auseinander nehmen. Später liess ich vernickelte Raspatorien, scharfe Löffel, Elevatorien, scharfe und stumpfe Haken, Meissel (schon früher von Mac Even u. A. benutzt), Sägen etc. in gleicher Weise glatt, ohne Rillen und aus einem Stück arbeiten. Alle diese Instrumente haben den grossen Vortheil, dass sie leicht zu reinigen sind und in Folge dessen zur Uebertragung von Infectionsstoffen kaum je Gelegenheit bieten." Ein completes aseptisches Instrumentarium liess ich durch den Instrumentenmacher Beckmann-Kiel anfertigen und 1883 in der Berliner Hygieine-Ausstellung vorführen.

In der Praxis bewährte sich die Sache so gut, dass ich schon damals die Drainage bei vielen frischen Wunden für eine überflüssige, unter Umständen schädliche Complikation erklären konnte. Ich schloss einen Vortrag (18) jener Zeit mit der Bemerkung, dass wir zu einer Wundbehandlung kommen müssten, bei der mit höchstens 6 pCt. Ausnahmen, alle für die prima intentio geeigneten Wunden unter einem Verbande zur Heilung gelangen würden, dazu sei aber das Aufgeben der Drainage erforderlich.

Alles wurde nun daran gesetzt dies Ziel zu erreichen, der ganze Schwerpunkt in die Prophylaxe gelegt und ein besonders eingerichtetes Hospital erbaut in der ausgesprochenen Absicht an die Stelle der antiseptischen die aseptische Wundbehandlung (19) treten zu lassen.

18) Vorschläge zur Beseitigung der Drainage für alle frischen Wunden. Mitth. aus der Chir. Klinik zu Kiel. 1884. S. 70.

19) Die aseptische Wundbehandlung in meinen chir. Privathospitälern. Kiel 1886. S. 32.

„Mit Erreichung dieses von mir seit Jahren erstrebten Zieles würde an Stelle der antiseptischen die aseptische Wundbehandlung getreten sein."

Antwort auf den von Prof. Petersen gehaltenen Vortrag „Zur Wundbehandlung. Kiel 1887. S. 11.

„Da somit meine Wunden mit antiseptischen Mitteln garnicht oder kaum in Berührung kommen, wählte ich um dieser Sache einen Ausdruck zu geben die Bezeichnung „aseptisches Verfahren" im Gegensatz zu dem noch allgemein üblichen antiseptischen Verfahren, bei den Carbol- und Sublimatlösungen zur Irrigation Verwendung finden."

In diesem Hospital (20) befanden sich gesonderte Bade-, Untersuchungs- und Operationsräume, letztere mit glatten Wänden, Decken, Böden, mit sauberen Waschvorrichtungen, gläsernen Tischen, Fensterbänken etc. Vor der Operation wurden die Zimmer, in welche nur filtrirte Luft gelangte, durch Bespritzen der Wände in eine feuchte Kammer verwandelt. Für die Sterilisation des Wassers der Instrumente, Schalen, Güsse, Irrigatoren, Holzfaserbündel, Bürsten genügten Kochtöpfe verschiedener Grösse; auch Verbandgaze, Tupfer, Servietten, Handtücher wurden Anfangs durch Kochen später — der Nachtrocknung halber — durch strömenden Dampf sterilisirt. Während der Operation herrschte Ruhe, Zuschauer waren selten zugegen, die Aerzte trugen leinene Kopfkappen, die Schwestern arbeiteten in den Verbandzimmern mit sterilen Leinenhandschuhen. Der Verband war sehr einfach, er verkleinerte sich mit zunehmender Asepsis bei abnehmender Wundsecretion immer mehr. Die der Wunde direct aufliegende sterilisirte oder Jodoformgaze wurde mit Binden oder durchlöchertem Heftpflaster befestigt, darüber lag — falls erforderlich — ein Compressionsschwamm oder Fixationsverband.

M. H.! Rückblickend habe ich mir erlaubt Ihnen kurz zu skizziren wie die aseptische Wundbehandlung im Anschluss und als Abschluss der Arbeiten über den antiseptischen Dauerverband m. E. mit festem Zielpunkt in logischer Entwicklung entstanden ist. Obwohl bekannt war, dass Law. Tait, Spencer Wells, Koeberlé u. A. schon vor der Lister'schen Aera, bei grösster

20) Genaue Angaben enthalten: Die aseptische Wundbehandlung in meinem chir. Privathosp. Kiel 1886. — Kurze Beschreibungen der aseptischen Wundbehandlung. Kiel 1892. — Aseptische Wundbehandlung. Real-Encyclopädie der ges. Heilkunde. Encyclopädische Jahrbücher. III. Bd. 1893.

Sauberkeit ohne Benutzung antiseptischer Mittel, sehr gute Resultate erreicht hatten, fand das aseptische Verfahren zunächst in einer Zeit, wo man überall strengster Antiseptik huldigte, wenig Beachtung. Als dann die Methode Anfang der 90ger Jahre sich Bahn gebrochen hatte, wurde sie vielfach aber nicht immer glücklich modificirt und bacteriologisch bearbeitet. Dass ich mich an diesen gewiss interessanten und lobenswerthen Untersuchungen nicht betheiligte, ist mir schwer verdacht worden; meine Arbeiten geriethen in Vergessenheit, während R. Koch als Begründer der modernen Asepsis bezeichnet wurde. Dem muss ich, bei aller Hochachtung vor der Bacteriologie, widersprechen.

Schon lange war die infectiöse Wirkung gewisser Mikroorganismen bekannt; wir wussten dass diese Infectionserreger durch Reinlichkeit fernzuhalten, durch mechanisch wirkende Mittel fortzuschaffen, durch bactericide chemische Stoffe sowie durch kochendes Wasser und kochenden Dampf zu tödten seien. Das genügte einstweilen, und von dieser Basis ausgehend habe ich gearbeitet ohne mich um das fernere Schicksal und das Vorkommen von Bacterien in Wunden und Verbandstoffen viel zu kümmern, da die klinischen Erfolge der angewandten Methode sich zufriedenstellend und immer günstiger gestalteten. Und so ist die aseptische Wundbehandlung nicht im bacteriologischen Laboratorium sondern auf Grund sorgsamster Beobachtung und allmälig fortschreitender Prüfung im Operations- und Krankenzimmer entstanden, als ein Product unserer doch im wesentlichen practischen Wissenschaft.

Es liegt mir absolut fern, die grosse Bedeutung der Kochschen Arbeiten über die Desinfection zu bestreiten, aber als nächster und unmittelbarer Einfluss dieser Arbeiten war für die Chirurgie nicht etwa eine Bewegung in der Richtung auf die moderne Asepsis, sondern eine Steigerung der Antisepsis durch Einführung des Sublimats in die Wundbehandlung zu verzeichnen. Im Jahre 1884 sagte Schede (21) in seinem Vortrag „Ueber die antiseptische Wundbehandlung mit Sublimat“ in Kopenhagen, dass er, wesentlich durch R. Koch's Untersuchungen veranlasst worden sei, die Sublimatantisepsis einzuführen, nachdem sich gezeigt habe „dass — unter den damals ungünstigen Ham-

21) M. Schede, Die antiseptische Wundbehandlung mit Sublimat. Samml. kl. Vorträge von R. Volkmann. Chirurgie III. S. 2119.

burger Hospitalsverhältnissen — trotzdem die Desinfection der frischen Wunden und ihrer Umgebung in alter Weise mit Carbolsäure in's Werk gesetzt wurde, das Jodoform noch viel weniger als der Lister'sche Occlusivverband im Stande war Sepsis, Erysipele und Pyämie zu verhindern." Das war eine erstaunliche Mittheilung, die allem widersprach, was wir bisher geglaubt und erfahren hatten — aber Schede musste seine Gründe haben und er sah sich veranlasst, die Wunden im Allgemeinen mit 1 proc. Sublimatlösung zu irrigiren und mit Sublimatmoos oder -Gaze zu verbinden. Schede stand nicht allein, vielmehr fand die Sublimatantisepsis allgemeine Einführung. Ich hebe besonders hervor, dass noch im Jahre 1889 v. Bergmann (22) grosses Gewicht auf die primäre Wunddesinfection legte und frische Wunden mit Sublimat 1 : 2000 berieselte; zur selben Zeit berichtete von Mikulicz (23), dass er während der Operation alle 5—10 Minuten die Wunden mit Sublimatlösung 1 : 2000 bespüle und zum Schluss eine Uebergiessung mit 5 proc. Carbollösung anwende. In ähnlicher Weise verfuhr man — veranlasst durch die Koch'schen Untersuchungen über die Desinfection — fast überall bis in den Anfang der 90er Jahre und auch ich habe während der Uebergangszeit von der Antisepsis zur Asepsis vorübergehend grössere Operationswunden vor dem Verschluss kurz mit schwacher Sublimatlösung irrigirt.

Im Uebrigen aber musste ich gegen den Strom schwimmen, denn gerade in diese Periode allgemein verschärfter Antisepsis fiel der Beginn der aseptischen Wundbehandlung, mit der ich es unternehmen wollte, die directe Wundantisepsis aufzugeben oder doch wesentlich einzuschränken. Das geschah zu einer Zeit, wo man es z. Th. für ein strafwürdiges Verbrechen hielt, wenn jemand unterliess, die Wunden während und kurz vor Beendigung der Operation mit Carbol-, Sublimat- oder anderen Lösungen zu übergiessen. Die primäre Wunddesinfection — letztere zumal nach Aufgeben der Spray's (v. Bruns, Trendelenburg v. Mikulicz 1880) — die Drainage und der antiseptische Occlusivverband waren doch die Fundamente des Lister-

22) v. Bergmann, Die antiseptische Wundbehandlung in der kgl. chir. Klinik zu Berlin. Klinisches Jahrbuch 1889. S. 158.

23) v. Mikulicz, Erfahrungen über den Dauerverband und die Wundbehandlung ohne Drainage. Kl. Jahrbuch 1889. S. 169.

schen Verfahrens; auf diesem Boden standen wir Anfang der 80er Jahre sammt und sonders, ihn zu verlassen erschien mir durchaus nicht als Kleinigkeit und wenn ich damals schwere Kämpfe voraussah, so habe ich mich jedenfalls in dieser Erwartung nicht getäuscht.

M. H.! Fast 20 Jahre sind seitdem vergangen; fragen wir uns einmal — wie weit sind wir denn seitdem gekommen, bewährte sich die Sache und ist erreicht, was ich damals in Aussicht gestellt hatte?

Ich kann natürlich nur von eigenen Verhältnissen sprechen und will von vorne herein bemerken, dass ich nicht nur principiell, sondern im Allgemeinen auch in den technischen Einzelheiten der damals empfohlenen Methode treu geblieben bin.

Um nun die Resultate aus der Uebergangsperiode mit den jetzigen der voll ausgebildeten Asepsis vergleichen zu können, nehme ich Bezug auf eine Statistik aus dem Jahre 1884, welche der Abhandlung „Ueber Vorschläge zur Beseitigung der Drainage“ angehängt war.

Es handelte sich um 85 mit Dauerverbänden behandelte Wunden, darunter zahlreiche Amputationen und Resectionen, 23 Geschwulstexstirpationen, 11 Verletzungen etc. Wenn wir 8 Fälle nach Gelenkresectionen, welche zunächst heilten, alsbald aber in Folge tuberculöser Recidive wieder aufbrachen, nicht berücksichtigen, so bleiben 77.

Von diesen 77 Fällen sind 68 primär unter einem Verbande geheilt und zwar 41 absolut mit strichförmiger Narbe,

27 mit belanglosen Unterbrechungen, die alsbald vollkommen heilten.

9 Mal dagegen kam es zu Störungen des Wundverlaufs, welche — ohne das Endresultat zu beeinträchtigen — vorzeitigen Verbandwechsel und zum Theil secundäre Drainage veranlassten.

Jenen 85 Fällen aus dem Jahre 1884 stelle ich eine fortlaufende Serie von ebenfalls 85 Fällen aus der letzten Zeit gegenüber, nämlich:

9 Varicenexstirpationen,
7 Muskel- und Sehnenplastiken,
1 Nervennaht,
2 Radicaloperationen der Hydrocele,

3 Exstirpationen tuberculöser Halsdrüsen,
24 Geschwulstexstirpationen,
darunter 4 Mammaexstirpationen mit Achselräumung,
3 Strumaexstirpationen, 3 Castrationen,
1 Amputation uteri supravag., verschiedene sehr bedeutende Geschwulstexstirpationen, theilweise mit Knochenresectionen u. A.

18 verschiedene Operationen an Knochen, Gelenken, Sehnenscheiden und Schleimbeuteln,
darunter 3 Ausräumungen tuberculöser Sehnenscheiden, 1 Incision und Kapselexstirpation wegen tuberculöser Gonitis, 1 Knochenabcess des Radius, 1 partielle Handgelenksresection, 1 Hüftgelenksresection, 1 ausgedehnte Rippenresection, 3 Exstirpationen von Exostosen, 1 Amputation femoris.

18 Radicaloperationen von Leisten-, Nabel- und Schenkelhernien,
3 Resectionen des Proc. vermiform.

Von diesen 85 Fällen sind 83 primär unter einem Verbande geheilt und zwar
77 absolut mit strichförmiger Narbe,
6 mit belanglosen Nahtunterbrechungen, die alsbald vollkommen heilten,
3 Mal wurden subcutane Hämatome durch Punction entleert, ohne irgend wie weiter zu stören.

Nur 2 Mal kam es zu Störungen des Wundverlaufs — nämlich einmal nach der Radicaloperation einer Schenkelhernie, wo 14 Tage nach zunächst eingetretener Primärheilung reactionslose Abstossung eines in die Bruchpforte gepflanzten Stückes der Fascia pectinea erfolgte und einmal nach der Radicaloperation eines grossen Leistenbruches. Hier musste ebenfalls nach zunächst erfolgter Primärheilung ein in der Wunde liegen gebliebenes Gazestückchen entfernt werden. Beide Patienten sind inzwischen vollkommen geheilt.

Die vorstehend verzeichneten je 85 Fälle aus 1884 und 1903 sind zwar etwas ungleichartig, immerhin wird man sie für einen Vergleich der damals und jetzt erreichten Resultate heranziehen

können und dieser Vergleich ergiebt eine Steigerung von 80 pCt. Primärheilungen in 1885, auf 97,5 pCt. in 1903.

Die letzt genannte Zahl ist natürlich nicht constant, es kann gelegentlich einmal etwas schlechter, vielleicht auch noch besser ausfallen, aber ich glaube doch z. Zt. eine Durchschnittsleistung erreicht zu haben, welche die früher von mir geforderten 94 pCt. übertrifft, cf. S. 270. Dabei ist hervorzuheben, dass die selten vorkommenden Störungen meist harmloser Art sind und als Belag für die günstigen Hospitalsverhältnisse mag die Mittheilung gelten, dass wir während des letzten Jahrzehntes nur alle 2 Jahre je ein Erysipel erlebt haben. Wenn überhaupt noch Unregelmässigkeiten eintreten, so sind dieselben gewöhnlich durch Abstossung mangelhaft ernährter Gewebe, meist Fascientheile bedingt. Zuweilen mag's auch vorkommen, dass wir Primärheilungen dort versuchen, wo sie eigentlich gar nicht zu erwarten sind, so dass wir also im Vertrauen auf die Methode die Anforderungen zu hoch schrauben. So ist z. B. nach allen Operationen in chronisch entzündeten Geweben der Verlauf bei primärem festen Wundverschluss zweifelhaft; es kann gut gehen — aber wir haben es nicht in der Hand. Ich verzichte daher schon seit einer Reihe von Jahren nach derartigen Operationen, besonders nach Resectionen wegen schwerer Tuberculose auf den Versuch einer prima intentio. Die Wunde wird, wie ich s. Zt. beschrieben habe (24), nur theilweise, bis auf einen mit Jodoformgaze tamponirten Spalt vereinigt, erst einige Tage später nach Entfernung des Tampons mit 5 proc. Jodoformamylon gefüllt, darüber event. locker geheftet oder sie bleibt offen und heilt auf dem Wege der Organisation des mit Jodoform gemischten die Wundhöhle anfüllenden Blutes unter dem Schorf.

Auch frische Verletzungen sind mit Vorsicht zu beurtheilen, jedenfalls ist bei starken Verunreinigungen und Quetschungen trotz sorgsamster Toilette der Versuch einer Primärheilung nicht zu empfehlen; ich vereinige in solchen Fällen nur die Wundwinkel, tamponire die Haupttheile der Wunde und schliesse erst nach einigen Tagen. In manchen Fällen mag man zweifelhaft sein und wenn ich in der Hoffnung, doch eine primäre Heilung — was ja von allem bei Weitem das Beste ist — erreichen zu können, etwas

24) Zur Behandlung der Knochen- und Gelenktuberkulose. Arch. f. klin. Chir. Bd. 49. Heft 1.

riskire, so wird natürlich sehr aufgepasst und bei der leisesten Störung die Wunde revidirt, event. geöffnet, tamponirt oder drainirt.

Im Anschluss an diese Mittheilungen möchte ich auf einige Punkte hinweisen, die zwar z. Th. schon früher von mir erwähnt, aber wie mir scheint, wenig beachtet worden sind.

Während der Operation vermeiden wir jede überflüssige Berührung (25) der Wunde mit Fingern, Tupfern u. s. w., füllen — soweit es ohne Störung möglich ist — die freigelegten Wundbezirke mit gestielten Gazecompressen und stopfen bei Laparotomien die dem Operationsgebiet benachbarten Peritonealräume mit sterilen Tüchern ab (26).

25) Kurze Beschreibung der aseptischen Wundbehandlung. Kiel 1892. S. 15, 16, 20.

„Je weniger Hände mit der Wunde direct oder indirect in Berührung kommen, desto geringer die Infectionsgefahr, daher ist das während der Operation thätige Personal auf das äusserste zu beschränken."

„Es kommt selten vor, dass ich während der Visite die Finger mit den Wunden oder deren Secreten in Berührung bringe."

„Je weniger Finger direct oder indirect mit der Wunde in Berührung kommen, desto besser. Jedes überflüssige Betasten und Abwischen der Wundfläche soll vermieden werden."

Unmittelbar vor dem Verschluss wird die Wunde sorgsam trocken gelegt, mit steriler oder 5proc. Jodoformgaze gefüllt, darüber bis auf einen kurzen Spalt geschlossen, sodann mit Krüllgaze oder in Gaze gehüllten Schwämmen von allen Seiten gegen diesen Spalt hin comprimirt und dabei inzwischen angesammeltes Blut herausgepresst. Darauf wird unter mässigem Druck gegen die entfernteren Wundbezirke die im Wundinnern befindliche Gaze wieder herausgezogen, wobei gleichzeitig noch etwas Blut, oft auch eingedrungene Luft nach aussen zu treten pflegt, schliesslich der bis dahin verbliebene kleine Wundspalt geschlossen und der Verband vollendet.

Stichcanalseiterungen kommen nicht mehr vor, seitdem wir die Wunden mit den Michel'schen Klammern heften. Trotz tausendfacher Verwendung habe ich nie eine von hier ausgehende Eiterung beobachtet; das Verfahren ist einfach, schnell ausgeführt und liefert glatte Narben.

26) Ueber chron. Darmstenosen. Mitth. für den Verein Schles. Holst. Aerzte. 1888. Heft 9. S. 157.

Die Vorbereitungen des Patienten haben sich gegen früher nicht wesentlich geändert. Vollbäder, Theilbäder, Einpackungen mit feuchten Umschlägen zwecks Erweichung der Oberhaut, wiederholte Reinigung mit Formalinseife, Rasiren und Aetherabreibungen versetzen jedenfalls die oberen Epidermisschichten in einen sauberen Zustand.

Die eigenen Hände (27) suchen wir in einer salonfähigen, der Reinigung zugänglichen Verfassung zu erhalten; das ist m. E. in dieser viel umstrittenen Frage die Hauptsache, denn eine elegante, gut gepflegte und daneben noch gründlich gewaschene Salonhand ist m. E. den Wunden weniger gefährlich als die zwar mechanisch gereinigte und energisch desinficirte, aber spröde, trockene und rissige Hand mancher Chirurgen.

Reinliche Waschvorrichtungen, milde und doch wirksame Seifen, möglichst weiches Wasser, feine Holzfaserbündel, gute Nagelinstrumente und rauhe Handtücher spielen im Uebrigen die Hauptrolle.

Eine Desinfection der Hände mit Formalinseife oder Seifenspiritus findet nur vor grösseren hochaseptischen Operationen sowie nach Berührungen infectiöser Gegenstände statt. Dass wir jede überflüssige Wundberührung zu vermeiden suchen, wurde bereits gesagt. Gummihandschuhe werden als Schutz für die Hände nur bei Operationen in schwer inficirten Geweben getragen. Oefters benutze ich vor dem Eingehen in frische Wunden, um letztere zu schützen, Gummifingerlinge oder Umwickelungen des betreffenden Fingers mit steriler Gaze.

Kopfkappen, welche wir früher trugen, sind längst als entbehrlich abgeschafft; auch besondere Schutzvorrichtungen für den Mund sind m. E. bei genügender Pflege desselben nicht erforderlich. Ich spüle vor jeder aseptischen Operation den Mund mit schwacher Alkohollösung aus; wer sprechen will oder muss, mag es mit abgewendetem Gesicht thun.

Hinsichtlich des Inventars sei kurz erwähnt, dass alle freistehenden Wasch- und kleineren Emailleschaalen sowie Decken, Schürzen und Binden aus Gummistoff mit Schmierseife und heissem Wasser gereinigt, hernach mit Carbollösung abgewaschen werden.

---

27) Kurze Beschreibung der aseptischen Wundbehandlung. Kiel 1892. S. 16.

Erstere bleiben alsdann bis zur nächsten Verwendung in einem mit Carbolwasser gefüllten Gefäss, letztere im Formalinschrank.

Noch wenige Worte über die Verbandtechnik. Für kleinere Wunden genügt etwas Krüllgaze, welche mit Binden oder einigen Streifen durchlöcherten Heftpflasters fixirt wird. Nach grösseren Operationen liegt über der die Wunde zunächst deckenden Krüllgaze eine Lage weichen porösen Schwammfilzes (28), der sich ganz besonders an den Extremitäten bewährt hat, da er durch Schusterspahn oder einige biegsame Metallschienen verstärkt als sicherer Fixationsverband wirkt. Soll einige Tage nach der Operation ein Tampon entfernt, die Wunde revidirt oder secundär geheftet werden, so gelingt dies ohne Störung der Ruhe, wenn man, event. gleichzeitig mit den biegsamen Schienen, einen vorher entsprechend umschnittenen Filzlappen zurückschlägt und ihn nach Freilegung sowie Versorgung der Wunde in seine frühere Lage zurückbringt.

Was sich in meiner Anstalt bewährt hat, ist natürlich nicht ohne Weiteres auf alle Verhältnisse zu übertragen. Da ist zunächst zu erwähnen, dass ich grösstentheils mit altgedienten Leuten arbeite, denen ein gewisser Grad von Reinhaltung des eigenen Körpers, der Patienten und des Inventars zur selbstverständlichen Gewohnheit geworden ist. Zudem brauchen wir uns im Allgemeinen nicht übermässig anzustrengen, denn die Krankenzahl ist verhältnissmässig gering, es kommt auf jeden Tag im Durchschnitt nur eine grössere Operation, also ist genügend Zeit vorhanden, um für jeden einzelnen Fall die Vorbereitungen mit grösster Sorgfalt zu treffen. Die baulichen und sonstigen äusseren Verhältnisse liegen in meinem kleinen Hospital ebenfalls günstig, so dass wir mit der Sauberkeit allein schon recht weit kommen und wenig Desinfection gebrauchen.

Ich kann mir — besonders in grösseren Betrieben — Verhältnisse vorstellen, welche ganz andere Maassnahmen erfordern, daher sind gewiss manche der jeweiligen Lage angepasste Modificationen der aseptischen Wundbehandlung zweckmässig und berechtigt. Wie in den meisten Dingen, so sollte man auch hier nicht nach der Schablone gehen, sondern individualisiren. Nur die Grundbedingungen müssen beachtet werden und das sind: grösste Reinlich-

28) Bezugsquelle: J. W. Schultze,. Dresden-N., Louisenstrasse 10.

keit, sorgsamste Prophylaxe combinirt mit antiseptischen Vorbereitungen und aseptische Operation unter möglichster Schonung der Wunden allen äusseren Insulten gegenüber. —

Geschichtliches über die versenkte Naht. Nachtrag.

Kurze Zeit nach dem letzten Chirurgen-Congress übersandte mir Herr Prof. Werth (29) eine höchst interessante Abhandlung „Ueber die Etagennaht der Bauchwunde bei gynäkologischen Laparotomien und ihre Ergebnisse".

Angeregt durch die in dieser Arbeit S. 161 enthaltene Bemerkung, dass Werth „die Anwendung versenkter Suturen als methodisches Nahtverfahren zuerst im Jahre 1879 beschrieben und empfohlen habe und zwar für plastische Scheiden- und Dammoperationen" möchte ich doch darauf hinweisen, dass sowohl versenkte als auch Etagennähte den Chirurgen bereits vor 1879 bekannt waren und von ihnen nach Einführung der antiseptischen Methode immer häufiger angewandt wurden. Bei der durch die Antisepsis ziemlich gesicherten Primärheilung der Wunden lag es ausserordentlich nahe, unter Verwendung des resorbirbaren Catguts auch die Wunde tiefer liegender Gewebe primär zu vereinigen. Die Blasennaht nach der Sectio alta, die Knochennaht nach der Fractura patella oder olecrani, die Nerven-, Sehnen- und Muskelnähte — was waren sie anders als versenkte Nähte. Die Patellanaht wurde 1877 von Lister, etwa gleichzeitig von Heine ausgeführt, Albert vereinigte 1876 die geöffnete Blase mit Catgut und nähte darüber die Weichtheile, 1876 nähte Pauly (Centralbl. für Chir. No. 3 1878) eine quer durchtrennte Achillessehne mit Catgut und darüber die Hautwunde mit carbolisirter Seide. Gleichzeitige Belege lassen sich für das Lig. patellae und die Sehne des Quadriceps erbringen, besonders häufig aber wurden an der Beugeseite des Vorderarms versenkte Sehnen- und Nervennähte nach Verletzungen angelegt. Albert sagt 1878 in seinem Lehrbuch der Chir. Bd. 2 S. 601 über die queren Wunden der Sehnen und Muskeln: „kommt der Fall in frischem Zustande zur Behandlung, so wird heutzutage kein

29) Richard Werth, Ueber die Etagennaht der Bauchwunde bei gynäkologischen Laparotomien und ihre Ergebnisse. Beiträge zur Geburtshülfe und Gynäkologie. 1903. Bd. VII. Heft 2.

Chirurg versäumen, die Naht der Sehne oder des Muskels mit Catgut auszuführen". Ferner Volkmann 1875 (Sammlung klin. Vorträge No. 96 S. 53): Catgut ist zur Naht nur zu verwenden, wo „versenkte" Nähte angewandt werden; so bei der Sehnennaht, beim Aneinandernähen der Kniegelenksepiphysen nach Res. genu etc. — Ranke 1878 (Sammlung klin. Vorträge No. 128 S. 11): Zur Blutstillung und zu versenkten Nähten wurde nach wie vor das Lister'sche Catgut in Anwendung gezogen.

Im Jahre 1878 erschienen Czerny's Beiträge zur operativen Chirurgie. Im ersten Aufsatz „Zur Radicaloperation der Hernien" steht S. 4—6 etwa Folgendes: „Der Bruchsack wird freigelegt, ein dicker Catgutfaden um den Brucksackhals geschnürt und mit dreifachem Knoten gesichert. Die Fadenenden werden kurz abgeschnitten. Nun folgt die directe Naht der Bruchpforte, entweder eine fortlaufende Miedernaht oder 3—4 Knopfnähte. Nachdem die Nähte der Bruchpforte, welche gleichsam die zweite Etage bilden, ebenfalls kurz abgeschnitten und versenkt sind, wird in der dritten Etage die Hautwunde vernäht, so dass bloss das Drainrohr herausmündet".

Wie vermuthlich in vielen, nachweislich in mehreren Anstalten so wurden auch von Esmarch in weiterer Ausbildung seiner Unterfütterungsmethode bei plastischen Operationen, mit fortschreitender Antisepsis — und zwar jedenfalls seit Mitte der 70er Jahre — bei Sehnen- Nerven- und Muskelwunden, ferner nach Laparotomien und Radicaloperationen der Hernien, auch bei Perinaeoraphien versenkte, z. Th. etagenförmig über einander liegende Nähte angewandt. Publicirt wurde die Methode vor 1883 (30) nicht; darin muss ich Werth beistimmen, jedoch hat v. Esmarch, gelegentlich der Diskussion über den Vortrag Küster's „Ueber die Anwendung versenkter Nähte, insbesondere bei plastischen Operationen" diese Angelegenheit selbst berührt. cfr. Verhandlungen der deutschen Gesellsch. f. Chir. 1884. I. S. 7.

„Schon lange, bevor Herr Werth seine Mittheilungen über versenkte Nähte machte, habe ich mich dieses Verfahrens bei plastischen Operationen bedient, namentlich bei der Operation der Lippenspalte und der Blasenscheidenfistel, bei der Urethroplastik und

30) Eine neue Amputationsmethode. Mitth. aus der chir. Klinik zu Kiel. 1883.

ausserordentlich günstige Resultate bei einer grossen Zahl von Operationen erzielt. Wir wenden jetzt bei fast allen grösseren Operationen die versenkten Nähte an, ziehen damit die in der Tiefe liegenden Theile fest zusammen, so dass nirgends ein Hohlraum bleibt, in welchem sich Perinaeoplastik. In letzter Zeit' hat nun mein bisheriger erster Assistent dies Verfahren weiter ausgebildet und haben wir dadurch Blut oder Wundsekret ansammeln könnte, und schliessen dann die äussere Wunde nicht ganz hermetisch, so dass, falls sich noch irgendwo ein Wundsekret bilden sollte, dieses in den comprimirenden Verband frei austreten kann. Es wird dadurch die Drainage bei den meisten Operationswunden entbehrlich".

Werth hat ohne Frage sehr viel dazu beigetragen, die versenkte Naht weiteren Kreisen zugänglich zu machen, sein Verdienst will ich durchaus nicht schmälern — aber andererseits muss anerkannt werden, dass versenkte und etagenförmig über einander liegende Nähte von den Chirurgen bereits vielfach vor 1879 angewandt und darüber von verschiedenen Seiten Mittheilungen gemacht worden sind.

XVIII.

Zur Klinik der subcutanen Nierenverletzungen.[1]

Von

Dr. H. Riese,

dirig. Arzt des Kreiskrankenhauses in Britz.

M. H.! Nachdem Simon in seinem grundlegenden Werke über die Chirurgie der Nieren[2]) den Rath gegeben hat, bei den bis dahin im allgemeinen prognostisch als absolut schlecht angesehenen schweren subcutanen Nierenverletzungen operativ einzugreifen, nachdem er den Verlauf derselben und ihre Diagnose näher präcisirt auch die Prognose richtig gestellt hatte, sind über diesen Gegenstand zahlreiche Arbeiten klinischer und experimenteller Art, zahlreiche casuistische Mittheilungen erschienen. Durch dieselben sind wir über die Ursache der Entstehung und über den Mechanismus der Verletzung, über ihre anatomischen Verhältnisse, die Diagnose, den Verlauf und die verschiedenen Endausgänge genau unterrichtet worden, und es herrscht über diese Punkte im allgemeinen Einigkeit unter den Aerzten. Nur inbetreff der Therapie gehen die Meinungen der verschiedenen Chirurgen noch vielfach auseinander. So möchte ich, die ersteren Dinge nur kurz streifend, hauptsächlich auf den letzteren Punkt eingehen, dabei vornehmlich die ganz schweren Formen der Verletzung in's Auge fassend.

Bekanntlich kommen die subcutanen Nierenverletzungen einerseits durch directe Gewalteinwirkung: durch Fall auf harte Gegen-

[1]) Vorgetragen am 4. Sitzungstage des XXXII. Congresses der Deutschen Gesellschaft für Chirurgie zu Berlin, 6. Juni 1903.

[2]) Bd. II. 1876. S. 30ff. u. S. 294.

stände, Stoss, Schlag, Quetschung zwischen zwei festen Körpern, andererseits indirect durch Muskelzug zu Stande, bei welch letzterer Art die durch krampfhafte Contraction der Bauchmuskeln erzeugte stossweise Adduction der unteren Rippen als ursächliches Moment besonders von Küster betont worden ist. Nur selten entstehen Nierenverletzungen durch Einwirkung der Gewalt auf einen entfernten Körpertheil z. B. bei Sturz auf die Füsse. In welcher Art aber auch die Verletzung zu Stande gekommen sein mag, stets muss der Kliniker bedenken, dass, wie Reczey sich ausdrückt, nicht die Grössen der traumatischen Einwirkung sondern der Umstand maassgebend ist, ob die Verletzung gut gezielt war, d. h. das veranlassende Trauma steht nicht in geradem Verhältniss zu dem Grade und der Extensität der Verletzung; leichte Gewalteinwirkungen können schwere Verletzungen hervorrufen und umgekehrt.

Ueber den Mechanismus der Verletzung haben uns namentlich die Untersuchungen von Maas, Grawitz, Küster, Tuffier, le Dentu Aufklärung verschafft. Diesbezüglich dürfte im allgemeinen die Theorie Küsters allseitig acceptirt worden sein. Nach ihr kommt die Verletzung so zu Stande, dass die durch eine Adduction der untersten Rippen an die Wirbelsäule gedrängte Niere einer Sprengwirkung durch hydraulische Pressung unterliegt. Doch darf nicht verschwiegen werden, dass namentlich französischerseits immer wieder betont worden ist, dass unter Erschlaffung der Muskeln, die von der Gewalt überrascht werden, und unter Ausweichen der Därme die Niere direct von der einwirkenden Gewalt zerquetscht werden könne, indem sie von ihr direct gegen die Wirbelsäule und die letzten Rippen gedrückt würde. Ganz vor kurzem ist Waldvogel mit Experimenten hervorgetreten, die beweisen sollen, dass bei offenem Ureter auch bei schweren Nierencontusionen die Druckwirkung nicht so hochgradig sein kann, dass eine hydraulische Sprengwirkung eintreten könne. Er spricht sich daher dahin aus, dass die Niere direct von der Gewalt zerquetscht würde, und dass bei Einwirkung des Traumas auf entfernte Körpertheile die Theorie von dem Gegenschlag heranzuziehen sei, die bekanntlich in le Dentu ihren hervorragendsten Vertreter gefunden hat. Meiner Ansicht nach beweisen diese Experimente wenig, weil durch die Gewalteinwirkung im Momente der Zerreissung der Ureter vermuthlich abgeknickt oder

comprimirt wird, und weil mir die Art, wie Waldvogel durch die Einbringung eines Manometers in das Nierenbecken durch ein künstlich erzeugtes Loch in dem Nierengewebe den in der Niere herrschenden Druck zu messen versucht, den natürlichen Verhältnissen zu wenig Rechnung zu tragen scheint. Der Druck, der in den Gefässen des Nierengewebes selbst herrscht, ist dabei garnicht berücksichtigt. Jedenfalls scheint mir eine Nachprüfung oder eine Modificirung der Waldvogel'schen Experimente geboten, ehe man sich für die Stichhaltigkeit seiner Ansicht aussprechen kann, ganz abgesehen davon, dass Küster selbst seine Theorie nicht auf alle Fälle von Nierenquetschungen angewandt wissen will und die directe Zerquetschung durch die Gewalt für bestimmte Fälle eine ausreichende Erklärung des Zustandekommens der Verletzung giebt.

Ueber die pathologische Anatomie der Niere nach den Verletzungen sind wir durch die verschiedensten Experimente und durch zahlreiche casuistische Mittheilungen unterrichtet. Ich erwähne nur, dass auf Grund derselben, namentlich durch die Franzosen Ravel, Gargam, le Dentu eine allgemein anerkannte practische Eintheilung der verschiedenen Grade der Nierenverletzungen getroffen worden ist, die in der von Küster veränderten Form 5 Grade unterscheidet. 1. Zerreissung der Fettkapsel; 2. Risse des Parenchyms; 3. Risse bis in's Nierenbecken; 4. Zertrümmerung der Niere; 5. Abreissung der Niere vom Ureter und den Gefässen. Diese Eintheilung genügt den practischen Bedürfnissen, nur dürfte hinzuzufügen sein, dass die Untersuchungen von Holz uns auch über das nicht seltene Auftreten von traumatischen Albuminurien und Nephritiden aufgeklärt haben. Danach finden sich in solchen Fällen: zahlreiche über die ganze Rinde verbreitete nur mikroskopisch wahrnehmbare Hämorrhagien, nach innen davon eine Schicht kleinzelliger Infiltration, und noch weiter davon abgestorbenes Nierengewebe.

Weiterhin ist durch neuere Beobachtungen (de Quervain) erwiesen worden, dass auch bei leichten Verletzungen der Niere das Peritoneum darüber einreissen kann, und dass nicht nur ganz schwere Gewalteinwirkungen, die zur Zertrümmerung der Niere führen, dieses Ereigniss herbeiführen. Die früher namentlich von Poireauld verfochtene, neuerdings noch von Petroff, der unter Leitung Poncets arbeitete, unterstützte Hypothese, dass das Peri-

toneum nur zerreisse, wenn es fest an der Niere fixirt sei, wie namentlich bei Kindern unter 10 Jahren, ist bereits von vielen Seiten als falsch zurückgewiesen worden. Die späteren Veränderungen, die an den verletzten Nieren auftreten, sind ebenfalls in den letzten Jahren näher studirt worden. Ganz abgesehen von den wichtigen zu einem bestimmten Abschluss gelangten Untersuchungen über die Heilung der Nierenwunden überhaupt (Barth, Tuffier) beschäftigten sich andere Autoren mit dem Effect, welchen die Verletzungen der verschiedenen Gefässe auf die Nieren ausüben. Nachdem diesbezüglich Bobroff und Alessandri gestützt auf Thierversuche angenommen hatten, dass auch beim Menschen die Unterbindung der A. renalis zulässig sei, weil nach derselben die Niere sich in Folge Blutzuflusses aus den Collateralen zum grossen Theil erhole, kam Giani auch durch Thierexperimente zu dem Schluss, dass bei fehlendem arteriellem Zufluss durch die A. renalis die Parenchymzerstörungen und die Nekrose doch zu ausgedehnt seien, um ein auch nur einigermaassen brauchbares Organ zu erhalten. So wurden die Bedenken, die schon Wagner und Andere gegen den Vorschlag Bobroffs erhoben hatten, bei schweren Blutungen durch Nierenverletzung die A. renalis zu unterbinden, durch Experimente als sehr gründet erwiesen. Nur der Abschluss der Vene allein ist nach mannigfachen Experimenten mit der Function der Niere verträglich.

Weiterhin ist unsere Kenntniss von den traumatischen Aneurysmen durch die Mittheilungen von Hochenegg und Hahn und zuletzt von Keen erweitert worden. Letzterer fand unter 13 Fällen von Nierenarterienaneurysmen 6 traumatische. Wir wissen nach diesen Beobachtungen, dass immer von neuem wiederkehrende, plötzliche, echte Hämaturien neben der Tumorbildung, die zeitweise in ihrer Grösse wechselt, das Zeichen von Aneurysmen sind, dass aber wegen der Vieldeutigkeit dieser Zeichen die Diagnose derselben kaum möglich ist.

Schliesslich ist die Lehre von den Sackbildungen der Niere in Folge subcutaner Verletzungen derselben ausgebaut worden, und namentlich die Untersuchungen von Tuffier und Ch. Levi haben uns in diesem Punkte gefördert. Tuffier unterscheidet 3 Arten traumatischer Sackbildungen. 1. Die abgekapselten perirenalen Blutergüsse entsprechend den traumatischen Pseudo-Hydronephrosen Monod's, und die abgekapselten perirenalen traumatischen Harnergüsse, die er nur von Zerreissung des Ureters nicht der Niere

selbst herleitet. Klinisch sehr wichtig ist die Kenntniss, dass derartige perirenale Blutergüsse in das Nierenbecken durchbrechen können, und dadurch längere Zeit nach dem Trauma eine neue schwere, aber nur scheinbare Hämaturie nach längerem Stillstand derselben zu Stande kommt. Das aus der Blase dann zur Entleerung kommende Blut erweist sich nämlich schon makroskopisch durch seine braune Farbe und krümlige Beschaffenheit als altes verändertes Blut und ist mikroskopisch noch sicherer als solches zu erkennen, sodass die Diagnose bei Berücksichtigung des Umstandes, dass sich gleichzeitig mit dieser Blutentleerung die bis dahin an Stelle der Niere befindliche Geschwulst plötzlich verkleinert, leicht zu stellen ist. 2. Entstehen nach Tuffier traumatische echte Hydronephrosen nach Abknickung des Ureters in Folge Verschiebung der Niere nach Trauma; 3. Durch narbige Verengerung des Ureters.

Ueber die Diagnose subcutaner Nierenverletzungen ausführlicher zu werden, erübrigt sich bei der allseitigen Bekanntschaft mit diesen Dingen; nach wie vor steht bei den schwereren Verletzungen die Hämaturie dabei im Vordergrunde, deren Herkunft aus der Niere ja unschwer zu erkennen ist.

Während sich über alle diese erwähnten Punkte die Anschauungen im letzten Jahrzehnt völlig geklärt haben, ist dies betreffs der Prognose namentlich aber der Therapie noch nicht so der Fall. Nur eines steht absolut fest und ist durch zahlreiche klinisch statistische Untersuchungen bewiesen, von denen ich nur die von Maas, Edler, Grawitz, Reczey, Küster, Keen, Delbet nenne, dass die Prognose keine so schlechte ist, als früher von Rayer angenommen wurde, dem in dieser Hinsicht vor Simon eigentlich nur Roser widersprochen hatte. Immerhin rechnet Küster auf 306 Fälle von subcutanen Nierenverletzungen im Jahre 1896 noch 47,05 pCt. Mortalität. Schon Maas hat aber betont, dass man, um zu richtigen Resultaten zu kommen, die Fälle nicht mit in Rechnung ziehen dürfe, bei denen gleichzeitig mit der Nierenverletzung eine andere Verletzung bestand, die für sich allein bereits dem Leben hochgradig gefährlich ist. Nach diesem Gesichtspunkt verfahrend kommt denn auch Küster bei 222 uncomplicirten subcutanen Nierenverletzungen auf eine Morbalitätsziffer von nur 30,18 pCt. Er sprach sich 1896 dahin aus, dass man nicht wissen könne, welchen Einfluss operative Eingriffe, die damals noch selten waren,

auf die Sterblichkeitsziffer haben würden, jedenfalls aber sei die Prognose jeder schweren Nierenverletzung recht ernst zu stellen. Keen konnte in seiner Statistik eine grössere Anzahl von operativen Eingriffen verwerthen, trotzdem kam er aber nicht zu einem besseren Resultate als Küster. Auch er berechnet nach Abzug der complicirten Fälle noch eine Mortalität von 33 pCt. In der letzten Zeit haben sich aber nun die Stimmen vermehrt, welche die Prognose der uncomplicirten Nierenverletzungen im allgemeinen als günstig ansprechen, ich nenne nur Schmidt, Goldstein, Reczey, Schwartz, le Dentu, die annehmen, dass die meisten subcutanen Nierenverletzungen unter exspectativer Behandlung glatt heilen, und die demnach vor Operationen warnen zu müssen glauben, und sie nur in den dringendsten Nothfällen angewandt wissen wollen.

Eins geht aus den neuen Veröffentlichungen mit Sicherheit hervor, dass bisher in Folge der meist nur die schwereren Fälle berücksichtigenden Veröffentlichungen die Prognose unberechtigt als ungünstig hingestellt worden ist, und dass dies sich ändert, wenn man die leichten Fälle mit in Betracht zieht. Anders stellt sich die Frage, ob auch die Prognose der schweren Fälle im allgemeinen günstiger angesehen werden darf wie früher, und ob, wenn dies wirklich so ist, nicht eben die häufiger gewordenen operativen Eingriffe Wandel geschaffen haben. Ob diejenigen Recht behalten, die wie Simon, bei schweren Fällen operativ vorgehen wollen, oder diejenigen, die auch diese anfangs exspectativ behandeln wollen.

Dass die leichten Verletzungen bei zuwartender Behandlung mit Ruhe, Eis, Sedativis fast immer ohne Complicationen glatt heilen, dass dies auch bei den in den Hilus vordringenden Verletzungen der Fall ist, dass selbst schwere Zerreissungen einmal ohne jeden Eingriff zu völliger Vernarbung kommen können, ist als feststehende Thatsache zu betrachten. Selbst Arterienrisse können durch Thromben dauernd verschlossen werden. Auch darüber herrscht Einigkeit, dass in den schweren Fällen, nachdem die erste Gefahr vorüber ist, secundäre Gefahren wie die Bildung von falschen und wahren Hydro- und Hämonephrosen, Aneurysmen, in erster Linie aber Eiterungen klinisch berücksichtigt werden müssen, dass diese Spätfolgen häufiger einen operativen Eingriff erheischen, und dass derselbe namentlich bei den Eiterungen möglichst frühzeitig ausgeführt werden soll.

Wir wissen jetzt, dass die Gefahr der späteren Eiterung meist vermieden werden, dass sie jedenfalls auf eine Mindestzahl von Fällen beschränkt bleiben kann, wenn der Katheterismus möglichst vermieden oder wenigstens absolut aseptisch ausgeführt wird, weil die Infection traumatisch afficirter Nieren in erster Linie von der Blase aus aufsteigend erfolgt. Immerhin müssen wir uns vor Augen halten, dass auch von den Därmen her, wie schon Grawitz hervorgehoben hat, auf dem Wege der Lymphbahnen Bacillen in die Niere gelangen können, eine Thatsache, die jetzt durch Posner und Levy auch experimentell erhärtet worden ist, und dass dies auch auf dem Blutwege von weiter entfernten Punkten aus, z. B. nach Auftreten einer Pneumonie vom Lungenherd aus erfolgen kann. Dem Umstande, dass diese Kenntnisse Allgemeingut der Aerzte geworden sind, ist es wohl zuzuschreiben, dass Fälle, in denen Nierenverletzte Eiterungen bekommen, in den neueren Mittheilungen seltener geworden sind, während früher zweifellos der Unkenntniss in diesen Dingen nicht wenig Verletzte zum Opfer gefallen sind.

Alle diese Errungenschaften der neueren Forschung nun nützen uns nur wenig für den Fall, dass wir einem Patienten mit augenscheinlich sehr schwerer Nierenverletzung bald nach dem Unfall gegenüber gestellt werden. Was sollen wir da thun? Ich selbst habe bei solchen Vorkommnissen stets ein Gefühl der Unsicherheit gehabt und habe es daher, da die Erfahrungen des Einzelnen auf diesem Gebiete nicht ausreichen können, für wichtig gehalten, alle die bisher beobachteten Fälle unter diesem Gesichtspunkte kritisch zu prüfen, um so aus dem Studium eigener und fremder Beobachtungen zu bestimmten Schlüssen zu kommen.

Dabei traf ich auf die letzte grosse Statistik von Delbet, und fand, dass er von ganz denselben Motiven geleitet an die Frage herangetreten ist, sodass ich die Ergebnisse meiner Literaturstudien und eigenen Beobachtungen seiner Statistik direct anschliessen kann.

Wie die Blutung das ganze klinische Bild der Nierenverletzungen beherrscht, so ist auch die Gefahr, die dem Verletzten aus der Blutung erwächst, die grösste. An Blutungen gingen von den 327 uncomplicirten Verletzungen, die ich sammelte, bei exspectativer Behandlung von den 69 überhaupt Gestorbenen 40 zu

Grunde; wegen Blutungen (primären und secundären) wurden von 163 überbaupt Operirten 100 operirt. Neben der Blutung kommt spätere Vereiterung als hohe Gefahr in Betracht, die aber, wie schon gesagt, in letzter Zeit seltener beobachtet worden ist, und bei der die Nothwendigkeit eines operativen Eingriffs allseitig anerkannt ist. Delbet, der sich auf die Sammlung von 320 Fällen stützt, berechnet nach Ausscheidung der mit schweren Nebenverletzungen complicirten Fälle auf 183 expectativ behandelte Fälle eine Sterblichkeitsziffer von $33^1/_8$ pCt.; scheidet er auch noch diejenigen aus, bei denen Eiterung entstand und nicht rechtzeitig eingegriffen wurde, so vermindert sich die Ziffer auf 21 pCt. Nach meiner Ansicht werden an Eiterung nur verschwindend wenig zu Grunde gehen, wenn man sich nicht etwa nur mit Punction des Eiters begnügt, wie dies mehrfach geschehen ist, sondern rechtzeitig frei incidirt.

Als dritte Gefahr für die Nierenverletzten wird die Peritonitis angegeben.

Schon von verschiedenen Seiten ist hervorgehoben worden, dass diese sehr wenig in Betracht kommt, und ganz neuerdings hat de Quervain zu beweisen gesucht, dass auch bei Nierenverletzungen mit Zerreissung des Peritoneums eine primäre Peritonitis nicht nothwendig zu Stande kommen muss, wie bisher meistens angenommen wurde. Ist nämlich bei diesem Ereigniss die Blutung aus der verletzten Niere gering, so schadet, vorausgesetzt, dass es sich nicht gerade um Zerreissung einer schon inficirten Niere handelt, der Urin dem Bauchfell in geringen Quantitäten wenig. Es ist dies durch Experimente, von denen ich nur die von Israel-Grawitz, von Tuffier, Willgerodt und de Quervain nenne, bewiesen. Dass aber keine grösseren Quantitäten Urin in die Bauchhöhle hineinkommen, dass der Urinaustritt in dieselbe nicht andauert, dafür sorgen, wie dieselben Experimente zeigten, schnell eintretende Verklebungen um den Peritonealriss. Besteht aber eine starke Blutung bei Zerreissung des Peritoneums aus der verletzten Niere, so gehen die betreffenden Patienten bei exspectativer Behandlung an Verblutung zu Grunde, ehe sich eine Peritonitis entwickeln kann. Die an Peritonitis nach subcutanen Nierenverletzungen Gestorbenen sind meist solche, bei denen eine nicht erkannte oder exspectativ behandelte Eiterung in der Niere oder um dieselbe in die Bauchhöhle durchgebrochen war oder per

contiguitatem letztere inficirt hatte. In diesen Fällen fällt also die Gefahr einer Peritonitis mit derjenigen der Eiterung zusammen. Dass die Peritonitis bei offenen Nierenverletzungen sehr viel leichter eintritt, ist selbstverständlich. Bei subcutanen Verletzungen aber ist sie im Allgemeinen eine secundäre Gefahr.

Somit komme ich auf die Blutung zurück und auf die Momente, die uns einen Fingerzeig dafür geben, wann wir die Blutung als lebensgefährlich betrachten müssen. Die Diagnose der Blutung ist bei den Fällen, in denen eine Hämaturie nach Nierenverletzung besteht, sehr einfach. Die Hämaturie an sich bedingt aber keine augenblickliche Lebensgefahr, andrerseits tritt sie gerade bei manchen ganz schweren Verletzungen häufiger garnicht auf, oder sistirt sehr bald, weil entweder der Ureter mit zerrissen ist, oder weil Ureter oder Blase durch Blutgerinsel verstopft werden. Schliesslich kann auch infolge reflectorischer Anurie oder Anurie bei Verletzung einer Solitärniere eine Hämaturie fehlen. Jedenfalls wird uns eine Hämaturie in den ersten Tagen, auch wenn sie stärker ist, allein keine Indication zu einem Eingriff wegen Verblutungsgefahr geben. Anders ist es, wenn eine schwere Hämaturie viele Tage anhält. Die kritische Sichtung der bisher beobachteten Fälle ergiebt, dass man dann nicht länger als 14 bis 20 Tage exspectativ verfahren soll, wenn man den Kranken nicht verbluten lassen will.

Mit Hämaturie oder ohne solche kann der Verletzte entweder durch Blutung in den Raum um die Niere oder bei Zerreissung des Peritoneums durch solche in die Leibeshöhle zu Grunde gehen.

Was zuerst die extraperitoneale Blutung betrifft, so pflegt hier der Verblutungstot nicht so schnell einzutreten, weil der Gegendruck der fest aneinanderhaftenden Gewebe, namentlich der Fascien dem Blutdruck das Gegengewicht hält. Wächst aber die durch die angesammelten Blutmassen um die Niere entstandene Geschwulst schnell bei gleichzeitigem Bestehen allgemeiner Symptome starken Blutverlustes, so ist dies ein sicheres Zeichen dafür, dass der Blutdruck den Gegendruck der Gewebe überwunden hat. Wenn auch der Tod durch Verblutung in solchen Fällen bis zu 48 Stunden auf sich warten lässt, wie die Casuistik lehrt, so ist er doch auch schon 6 Stunden nach dem Trauma beobachtet worden. Sehr viel grösser ist aber noch die Gefahr der Verblutung bei schwerer Zerreissung

der Niere mit gleichzeitiger Verletzung des darüber liegenden Peritoneums. Hier fehlt jeder Gegendruck, und so sehen wir derartige Verletzte ganz rasch, in wenigen Stunden nach der Verletzung zu Grunde gehen.

Ob es sich um eine Mitverletzung des Peritoneums handelt, ist schwer zu diagnosticiren. Bei gleichzeitiger stärkerer Blutung haben wir da neben den allgemeinen Symptomen des Blutverlustes überhaupt, nur das Auftreten einer bei Lagewechsel verschieblichen Dämpfung in den abhängigen Parthien des Leibes. Die sonstigen Symptome einer etwa bestehenden peritonealen Reizung sind trügerisch, weil auch bei extraperitonealer Verletzung dieselben häufig bestehen, ja bei den schweren extraperitonealen Verletzungen sind Erbrechen, allgemeine Schmerzhaftigkeit des Leibes, Meteorismus recht häufige Begleiterscheinungen in den ersten Stunden und Tagen nach dem Unfall. Auch das Alter der Patienten ist für die Unterscheidung zwischen intra- und extraperitonealen Verletzungen nicht maassgebend, weil, wie schon gesagt, die Annahme, dass das Peritoneum bei Kindern an sich leichter reisse als bei Erwachsenen, kaum zu Recht bestehen dürfte. Stets haben wir jedenfalls bei den schweren Nierenverletzungen neben den localen Symptomen Hämaturie, Geschwulstbildung bei extraperitonealer, Auftreten einer verschieblichen Dämpfung bei intraperitonealer Zerreissung, nebst peritonitischen Reizerscheinungen in beiden letzteren Fällen, die allgemeinen Symptome der Blutung besonders zu berücksichtigen. Unmöglich dürfte die Diagnose mit Sicherheit auf Mitverletzung eines andern Organs der Bauchhöhle gleich anfangs zu stellen sein, d. h. dann, wenn etwa eine sofortige Operation in Frage kommt. Jedenfalls ist in einer ganzen Reihe von Fällen trotz anscheinender Zerreissung anderer intraperitonealer Organe, bei der deshalb ausgeführten Laparotomie, nur die als daneben bestehend diagnosticirte Nierenverletzung gefunden worden. Die anscheinende Aussichtslosigkeit von Fällen, in denen eine Mitverletzung anderer intraperitonealer Organe angenommen wird, soll uns daher von einem Eingriff bei Nierenverletzung erst recht nicht abhalten. Ausserdem ist aber die Ansicht von der Aussichtslosigkeit von Fällen gleichzeitiger schwerer subcutaner Verletzung der Nieren und anderer Bauchorgane durch die Mittheilung Bardenheuer's erschüttert worden, dem es gelang, einen Patienten mit Nieren- und

Leberzertrümmerung durch lumbale Nierenexstirpation und per laparotomiam ausgeführte Lebernaht und Tamponade zu heilen. Im Hinblick auf die Therapie ist weiterhin die Differentialdiagnose zwischen schwerer Blutung und Shock sehr wichtig. Man weiss zur Genüge dass Blutungs- und Shocksymptome bei schwer Verletzten recht schwierig auseinander zu halten sind, und man hat gemeint, dass die subcutanen schweren Nierenzerreissungen häufig mit Shock combinirt seien. Das letztere ist nun nach der Casuistik und nach meinen eigenen Erfahrungen entschieden nicht richtig, im Gegentheil ist bei den uncomplicirten subcutanen Nierenverletzungen länger anhaltender, d. h. ein mehrere Stunden dauernder Shock eminent selten. Delbet fand unter 300 Beobachtungen: Shock nur 12 Mal angegeben, unter den von mir angeschlossenen ist nie etwas anderes als schnell vorübergehender Shock erwähnt. Unter den 12 von Delbet berichteten Fällen sind 7 spontan geheilt, 2 sind nephrectomirt und geheilt und 3 sind im Shock gestorben. Bei diesen Dreien fehlte aber die zweite Niere, es dürfte sich bei ihnen also eher um urämische Erscheinungen, als um eigentlichen Shock gehandelt haben. Man kann somit wohl sagen, dass, wenn bei subcutanen Nierenverletzungen schwerer Shock besteht, dieser meist durch andere Dinge verursacht ist, namentlich durch gleichzeitige Verletzung anderer lebenswichtiger Organe.

Die Therapie der schweren uncomplicirten Nierenverletzungen betreffend wissen wir, dass in einigen Fällen, in denen sich die Patienten anfänglich verbluten zu wollen schienen, schliesslich die Blutung bei exspectativer Behandlung doch noch stand. Es existirt eine Reihe von Beobachtungen, wo ein später nothwendig werdender Eingriff wegen Eiterung, Nachblutung oder Sackbildung zeigte, dass die betreffende Niere quer zerrissen gewesen war, dass aber die Rissstellen vernarbt waren oder dass die Rissenden mit einer Bindegewebsnarbe überzogen waren. Andererseits ergiebt die Casuistik, dass sich zahlreiche Patienten nach 12—48 Stunden und früher bei exspectativer Behandlung verblutet haben. Es besteht also ungefähr dasselbe Verhältniss wie bei der Behandlung der Magenschüsse. Auch hier kann unter günstigen Umständen Heilung bei exspectativer Behandlung eintreten, meist aber tritt eine tödliche Peritonitis ein, und so pflegen wir bei Magenschüssen den Bauch aufzumachen und den Magen zu versorgen. Dieser Vergleich hinkt,

wie so ziemlich alle, wir werden aber doch sagen müssen, dass wenn die Casuistik immer wieder zeigt, dass an schweren Nierenblutungen nach Nierenzerreissungen bei exspectativer Behandlung mehr Menschen zu Grunde gehen als bei operativer, wir der letzteren den Vorzug geben müssen. Der Hinweis darauf, dass unter 12 Fällen, bei denen in den letzten Jahren bei subcutanen Nierenverletzungen wegen sehr schwerer innerer Blutung in den ersten 12 Stunden eingegriffen wurde, nur 1 Patient starb, bei dem nur das Peritoneum über dem verletzten Organe genäht worden war, in der Erwartung, dass die Blutung aus dem letzteren stehen würde, dürfte manchem den Entschluss zu operativem Vorgehen erleichtern. Gewiss wird derselbe in gewisser Weise von der Individualität des einzelnen Chirurgen beeinflusst werden, eins aber steht fest, dass der sicherste Weg, einen Patienten mit schwerer Nierenzerreissung zu retten, der der Operation ist.

Dabei setze ich aber voraus, dass wirklich alle Symptome einer sehr schweren Blutung bestehen, dass der Verletzte schnellen, kleinen Puls, zunehmende hochgradige Blässe der Haut und Schleimhäute, Unruhe und niedrige Temperatur zeigt, und dass entweder ein schnell sich vergrössernder Tumor um die Niere besteht, oder dass mit einiger Sicherheit eine intraperitoneale Nierenzerreissung diagnosticirt werden kann.

Wenn wir so in einzelnen Fällen von schwerer Blutung genöthigt sein werden, möglichst rasch nach dem Unfall einzugreifen, so giebt es noch eine andere Reihe von Verletzungen, wo uns langandauernde schwere Hämaturie, oder plötzliche schwere Nachblutungen zwingen, später operativ vorzugehen. Nach der Casuistik ist es, wie schon erwähnt, bei langdauernder Hämaturie nicht günstig, dies exspectative Verfahren länger als 14, höchstens 20 Tage fortzusetzen. Fälle derartig schwerer Hämaturie sind aber jedenfalls recht selten. Treten, wie dies bei Arterienrissen, die zuerst durch Thromben verstopft wurden und die dann wieder aufbrechen, häufiger vorkommt, plötzlich beträchtliche Nachblutungen auf, so muss man schnell bei der Hand sein, weil die Blutung stark zu sein pflegt und dieselbe Patienten betrifft, die in Folge früherer Blutverluste nicht mehr viel zuzusetzen haben. Dass diese Nachblutungen mit dem plötzlichen Durchbruch perinephritischer Blutansammlungen in das Nierenbecken nicht verwechselt werden

dürfen, und dass sie leicht davon zu unterscheiden sind, erwähnte ich schon. Dass auch Spätblutungen aus Aneurysmen spätere Operationen erheischen können und dass in diesen Fällen die Operation lebensrettend wirkt, beweisen die Beobachtungen von Hochenegg, Hahn und Tusini.

Jedenfalls ist und bleibt die Gefahr der Verblutung, sei sie primär oder secundär, bei den ganz schweren Nierenverletzungen eine hochgradige, auch wenn keine Complication mit Verletzung anderer lebenswichtiger Organe besteht. Mögen noch soviel Fälle leichter und auch schwerer Art der Verletzung bei vernünftiger exspectativer Behandlung heilen, eine immerhin beträchtliche Zahl von Nierenverletzten wird an Blutung zu Grunde gehen, wenn nicht rechtzeitig operativ vorgegangen wird, das beweisen alle grossen Statistiken. Ueberschätzt worden ist bisher nur die Zahl der wirklich schweren Nierenverletzungen, d. h. es giebt eine sehr viel grössere Zahl von leichten Verletzungen dieser Art; überschätzt worden ist ferner die Gefahr der Verletzung mit gleichzeitiger Zerreissung des Peritoneums. Denn einerseits haben die Fälle von Roux und de Quervain bewiesen, dass auch Zerreissungen des Peritoneums bestehen können, ohne dass hochgradige Blutung trotz einer beträchtlicheren Verletzung der Niere vorhanden zu sein braucht, andererseits zeitigte rasches operatives Vorgehen bei Kehr und in einem von mir beobachteten Falle völlige Heilung.

Wie sollen wir nun eingreifen?

Entsprechend der jetzt herrschenden Strömung auf dem ganzen Gebiete der Nierenchirurgie muss der erste Grundsatz auch bei den Operationen wegen Verletzungen sein, möglichst conservativ vorzugehen; welcher Schnitt angewandt wird, um zur Niere zu gelangen, das ist nicht so wichtig. Wir wissen aus zahlreichen Beobachtungen — ich nenne nur die von Tuffier, Küster, Borowskt, Hutchinson, Philippe, Bázy, de Quervain, denen sich auch einige eigene anschliessen — dass wir auch beträchtlich zerrissene Nieren erfolgreich tamponiren und nähen können, und ich füge hinzu, dass dies Verfahren bei nicht zu ausgedehnten Verletzungen das normale ist. Andererseits hat es keinen Zweck, in viele Theile zerrissene Nieren ganz oder theilweise zu erhalten, denn die Theilstücke haben bei solchem Vorgehen wegen Nekrose noch später entfernt werden müssen. Es ist, wie schon erwähnt, fernerhin

zwecklos, bei Zerreissung der Arterie nur diese zu unterbinden, und die Niere zu erhalten, sie wird doch grösstentheils nekrotisch. Wohl aber kann bei hauptsächlicher Verletzung der Vene durch Unterbindung derselben die erste Gefahr abgewandt und vielleicht doch die Niere erhalten werden. Handelt es sich um secundäre Operationen wegen Hämaturie oder Nachblutungen, so werden wir häufig bereits Nekrosen vorfinden, die eine Naht nicht mehr thunlich erscheinen lassen (vergl. meine letzte Beobachtung No. 8). In diesen und den Fällen von Zertrümmerung bleibt nur die Nephrectomie übrig.

Was den Schnitt betrifft, so wird wohl die Laparotomie die Methode der Wahl bleiben, wenn wir noch andere Organe der Leibeshöhle als verletzt annehmen müssen. Sehr häufig hatte aber die Laparotomie in den von mir gesammelten Fällen ein negatives Ergebniss, das heisst trotz der Annahme einer Mitverletzung anderer intraperitonealer Organe war doch nur die Niere verletzt. In diesen Fällen haben die meisten Operateure der Laparotomie einen extraperitonealen Schnitt zur Freilegung der Niere hinzugefügt. Ist nur die Niere verletzt, so scheint mir der extraperitoneale Flankenschnitt auch bei Mitzerreissung des Peritoneums genügend und kann man denselben ja mit Leichtigkeit in das Peritoneum weiterführen, um die Bauchhöhle zu inspiziren, eventuell auch Operationen an anderen Bauchorganen von hier aus vornehmen.

Selbst in einem Falle von völliger Abreissung des Ureters und der Gefässe von der Niere, den Zeidler durch Operation zur Heilung brachte, genügte ein extraperitonaler Schnitt, obgleich früher derartige Fälle für absolut aussichtslos gehalten wurden: Maas meinte, man könnte den Nierenstiel nicht bekommen.

Dem hierüber gesagten möchte ich noch hinzufügen, dass wir auch nach ausgeführtem Laparotomieschnitt bei Zerreissung des Peritoneums über der verletzten Niere, wenn die Zerreissung der letzteren nicht zu ausgedehnt ist, conservativ verfahren können, da die Fälle von de Quervain und Souligoux und Fossard nach Tamponade der Niere durch die Bauchhöhle hindurch in Heilung ausgingen. In dem letzteren Falle konnte bis zu der später doch noch nothwendig werdenden Exstirpation der Urin 14 Tage lang ohne Schaden für das Peritoneum durch die Bauchhöhle aus einer Lücke in der Bauchdeckennaht hinausgeleitet werden.

Was die Erfolge der operativen Eingriffe betrifft, so beträgt

die Mortalitätsziffer von 85 conservativ chirurgisch behandelten Fällen 11,7 pCt. Demgegenüber ergaben 78 Nephrectomien 14 Todesfälle, d. i. 17,9 pCt. Mortalität; die seit 1890 ausgeführten Nephrectomien ergaben sogar eine Mortalitätsziffer von nur 16,8 pCt. Das ist mit den Zahlen der grossen Küster'schen Statistik vom Jahre 1902 verglichen ein recht günstiges Ergebniss; denn nach derselben ist das günstigste Ergebniss aller Nephrectomien überhaupt, das bei der Operation der Sacknieren erzielt wurde, eine Mortalität von 16,6 pCt.

Aus der Casuistik geht als sichere Thatsache hervor, dass von den ganz schweren Nierenverletzungen bei exspectativer Behandlung sehr viel mehr sterben als bei operativem Vorgehen, und wenn man sich die einzelnen Beobachtungen, in denen bei exspectativem Verhalten der Tod eintrat, genauer ansieht, so muss man sagen, dass ein grosser Theil derselben durch rechtzeitigen operativen Eingriff hätte gerettet werden können. Andererseits ergiebt der nachfolgende Bericht über die einzelnen Fälle, in denen operativ vorgegangen wurde, dass der Tod bei denselben nur höchst selten Folge des Eingriffs war. Man kann wohl sagen, dass dies eigentlich nur zweimal der Fall war, in dem einen von Borowski, wo bei der Operation Chloroformtod eintrat, und einen zweiten von Hahn, wo das Peritoneum angerissen wurde und wohl in Folge dessen Verwachsungen der Ileumschlingen mit dem Riss eintraten, die zur Abknickung und tödtlichem Ileus führten. Sonst erfolgte der Tod, weil entweder der Eingriff nicht radical genug war, d. h. Zerreissungen der Nierengefässe oder der Niere selbst übersehen wurden oder weil er zu spät kam.

Was kann uns also von einer Operation bei schwerster subcutaner Nierenverletzung abhalten, wenn die Erfolge so günstige sind? Das dürfte die immer noch vorhandene Angst vor dem Shok und Verwechselung der Shok- mit Blutungssymptomen sein, ferner aber die Angst, dass die andere Niere nicht vorhanden oder nicht genügend functionsfähig sein könnte, da wir keine Zeit haben, durch Cystoskopie und Kryoskopie diese Verhältnisse zu klären. Dass die erste Besorgniss unberechtigt ist, erwähnte ich schon, was die zweite angeht, so werden wir, selbst wenn wir an einer Solitärniere vorgehen, wenig Schaden anrichten, falls wir ein conservatives Verfahren einschlagen, und sollte eine Solitärniere so zer-

trümmert sein, dass wir zur Nephrectomie gezwungen wären, so würden wir auch ohne diese Operation den Patienten höchstens einige Stunden länger leben sehen.

Nach allen diesen Ausführungen dürfte es nicht mehr zweifelhaft erscheinen, dass bei den Symptomen schwerster Blutung nach subcutanen Nierenverletzungen ein sofortiger operativer Eingriff mit conservativer Tendenz der richtigste und sicherste Weg ist, die davon Betroffenen am Leben zu erhalten. Halten mittelschwere Blutungen an, so soll man das Messer nicht zu spät in die Hand nehmen; kommt es zu einer Nachblutung, so ist ebenfalls rasch einzuschreiten; und treten Symptome von Eiterung auf, so muss man schleunigst vorgehen. Alle leichten und mittelschweren Fälle aber sind unter genauer Beobachtung etwa eintretender Complicationen exspectativ zu behandeln.

II.

Ich führe nun die Fälle einzeln oder in Gruppen auf, welche in der Arbeit von Delbet, die die meisten Beobachtungen der früheren grossen Statistiken umfasst, nicht aufgeführt sind.

Ich hebe hervor, dass ich aus der Delbet'schen Casuistik die complicirten Fälle herausgenommen und garnicht verwerthet habe, dass meine Liste nur solche subcutanen Nierenverletzungen enthält, bei denen Verletzungen anderer lebenswichtiger Organe nicht vorhanden waren:

Delbet's Liste umfasst 319 Fälle, davon wurden:

225 Fälle exspectativ,
50 „ conservativ chirurgisch,
44 „ mit Nephrectomie

behandelt.

Von den 225 exspectativ Behandelten starben 103. Von diesen Fällen will Delbet selbst 42 ausscheiden und zwar 31 die durch complicirende Verletzungen starben, 7, die Spättod in Folge Aneurysmen, Hydronephrosen und Steinen erlitten, 3, die bei Fehlen der anderen Niere endigten und einen der in Folge Verletzung beider Nieren starb. Meiner Ansicht nach sind aber von den 31 angeblich in Folge complicirender Verletzungen gestorbenen 3, nämlich die Patienten von Dangau, Reczey und Bergeron thatsächlich nur an der Nierenverletzung zu Grunde gegangen.

Dementsprechend habe ich nicht 42 Fälle, die Delbet ausscheiden will, sondern nur 39 abgezogen. So komme ich zur Berechnung von 186 von Delbet aufgeführten exspectativ behandelten Fällen. Von diesen starben 64 und zwar:

an Blutung	. . .	33 Fälle
an Eiterung	. . .	18 „
an Peritonitis	. . .	10 „
an anderen Leiden	.	3 „

Zu diesen 186 Fällen kann ich folgende hinzufügen:

3 Fälle C. Adams (Brit. med. Journ. 1899), 2 geheilt mit starker Hämaturie; 1 gestorben, bei dem trotz Zerreissung der l. Niere, die erst bei der Section gefunden wurde, keine Hämaturie bestand.

2 Fälle Blum (bei Moineau, Thèse de Paris) lange Hämaturie.

1 Fall Bosse (Deutsche medic. Wochenschr. 1899. S. 379) lange Hämaturie.

2 Fälle Dock (Un. med. magazin. 1891), 1 gestorben an Blutung extraperitoneal.

1 Fall Eales (bei Petroff, Fall III) an Blutung 48 Std. nach Trauma gestorben.

1 Fall Edlefsen (Münch. med. Wochenschr. 1902) Albuminurie.

2 Fälle Franz (Deutsche Zeitschr. f. Chir. Bd. 45) Hämaturie.

1 Fall Gutsch (Verhandl. d. Gesellsch. Deutscher Naturforscher u. A. Frankfurt a. M. 1896) Hämaturie.

20 Fälle Goldstein (Hahn) (cfr. Verhandl. d. Chir. Berlin 1902). Von den 24 erwähnten Fällen sind 4 von mir ausgeschieden worden, die an anderen schweren Verletzungen starben; im Uebrigen handelt es sich um schwere Fälle.

1 Fall Grodecki (Centralbl. f. Chir. 1901) Hämaturie.

2 Fälle Hensgen (Monatsschr. f. Unfallheilk. 1900) Hämaturie.

9 Fälle Hohlbeck (Petersb. med. Wochenschr. 1898). Von den 12 berichteten Fällen wurden von mir 3 mit schweren Nebenverletzungen einhergehende abgezogen, die alle 3 starben.

1 Fall Honneth (Helferich) (Inaug.-Diss. Kiel 1901), Hämaturie. Tumor um die Niere.

7 Fälle Küster (Geiss, Inaug-Diss. Marburg 1900), 18 Jahre Nierenchirurgie.

7 Fälle Kremser (Jahrb. d. Hamburg. Staatskrankenanstalten. Bd. IV. S. 93, 94.

1 Fall Clément Lucas (Lancet 1884), indirecte Verletzung.

1 Fall Mudd (Amer. Journ. 1889. Ref. Centralbl. f. Chir. 1890. S. 576), grosse Geschwulst.

1 Fall Nasse (Berl. klin. Wochenschr. 1898), Hämonephrose, spontane Entleerung durch Harnröhre.

2 Fälle Ris (Kroenlein) (Beitr. z. klin. Chir. Bd. 7. 1891. S. 193.

Fall 22 u. 23). In dem einen Falle bestand starke Hämaturie, in dem andern, der nach einigen Stunden starb, bestanden: enorme retroperitoneale Blutansammlung, mehrfache Arterienrisse; fast völliger Querriss der Vena.

53 Fälle Georg Schmidt (Deutsche militärärztl. Zeitschr. XXXI. Dec. 1902. Heft 12) fasst die Fälle aus dem Sanitätsbericht der Armee zusammen. Von den 5 Nierenzerreissungen, die alle starben, habe ich 2 ausgeschieden, weil bei ihnen gleichzeitig andere schwere Verletzungen bestanden.

2 Fälle Georg Schmidt (Mikulicz) (Münch. med. Wochenschr. 1903. No. 17). Hämaturie.

1 Fall Sendler (Münch. med. Wochenschr. 1899. No. 5 u. 6), schwere Hämaturie.

2 Fälle Tuffier (bei Moineau, Fall IX u. XI), Hämaturie, einmal mit grösserem Tumor um die Niere.

1 Fall Turner (bei Keen, Philad. med. Journ. 1900. Mai), Tod vier Wochen nach Trauma. Niere von Blutgerinnseln umgeben, Riss in der Arterie bis $^1/_2$ Zoll vom Abgang von der Aorta. Untere Nierenhälfte normal, obere zerfallen, Eiter im Nierenbecken; allgemeine Peritonitis.

15 Fälle Waldvogel (Deutsche Zeitschr. f. Chir. Bd. 64. 1902), vier leichte Albuminurien, 8 leichte Hämaturien, 1 schwere Hämaturie, 1 langdauernde leichte Hämaturie, 1 später Hämatom um die Niere (1 Fall von gleichzeitiger Leberruptur wurde von mir nicht aufgenommen).

Summa: 138 mit 8 Todesfällen, von denen 7 auf Blutung und 1 auf Eiterung und Peritonitis entfallen.

Hierzu kommen 3 von mir beobachtete unten näher beleuchtete Fälle mit Hämaturie, so dass ich zu den 186 Fällen Delbet's 141 hinzufügen kann. Von den 327 exspectativ behandelten Fällen starben 72 und zwar in Folge von Blutung 40, in Folge Eiterung 18, in Folge Peritonitis 11; 3 in Folge traumatischer Nephritis und anderer Leiden. —

Chirurgisch conservativ behandelte Fälle finden sich bei Delbet 50.

Von ihnen wurden operirt:

wegen Blutung	16 Fälle
wegen Spätblutung	1 Fall
wegen Pseudohydronephrosen, Hämonephrosen, Hydronephrosen . . .	23 Fälle
wegen Eiterung	10 „

Es starben von den 50 nur 2 in Folge von Eiterung, bei denen zu spät eingegriffen wurde.

Dazu kann ich folgende Beobachtungen hinzufügen:

1 Fall Agrikow (Virchow-Hirsch's Jahresbericht 1898. S. 474). Bei 24jähr. Mann am 5. Tage nach Lendencontusion Lumbalschnitt wegen Fieber Tamponade, Abstossung von Nierenstücken.

3 Fälle Borowski (Ref. Centralbl. f. Chir. 1900. S. 879):

1. Hämaturie. Am 12. Tage Eingriff: Niere quer bis ins Nierenbecken gerissen, Hälften 2 Finger breit klaffend. Blutcoagula. Venöse Blutung. Tamponade. Urinfistel. Nach $3^1/_2$ Monate geheilt.
2. $4^1/_2$ Monate nach Unfall Lumbalschnitt viel Eiter entleert. Tod an Chloroformnarkose. Die Niere zeigt in der Mitte durch ganze Dicke bis in's Nierenbecken gehende quere Narbe.
3. Blutung. Lumbalschnitt am 4. Tage wegen derselben. Perirenale Blutung, Riss nicht gefunden. Tamponade.

1 Fall Bazy (bei Moineau, Fall VIII). Wegen Frösten und Schmerzen Spätoperation 1 Monat nach Verletzung.

Lumbalschnitt. Riss, in den man den Finger hineinlegen kann, starkes perirenales Hämatom. Tamponade.

1 Fall Pissavy und Guinard (Centralbl. f. Chirurgie. 1897. S. 644). Laparotomie wegen schwerer Blutung nach Quetschung zwischen Eisenbahnpuffern. Netzriss. Zerreissung der V. renalis übersehen, daher Tod.

1 Fall Gutsch (l. c.). Wegen Blutung 20 Stunden nach Verletzung Laparotomie. Blut in der Bauchhöhle, keine Verletzung intraperitonealer Organe. Quere Zerreissung der Niere erst bei Section nach dem 12 Stunden post operationem an Blutung erfolgtem Tode bemerkt.

1 Fall Grauert (Helferich) (Diss. inaug. Kiel. 1901). Nierenruptur. Blutung. Lumbalschnitt. Tamponade.

1 Fall Hildebrandt (D. Z. f. Chirurgie. Bd. 40. 1895. S. 99). Spätoperation wegen paranephritischen Hämatoms, eventuell auf geplatztes Aneurysma zu beziehen, jedoch nicht ganz sicher, ob traumatisch. Incision. Drainage.

1 Fall Hutchinson (Medical Press. 1898. May 25). Wegen Blutung, da Nebenverletzung im Bauche nicht auszuschliessen war, Laparotomie, jedoch mit negativem Ergebniss. Darauf Lendenschnitt rechts, Niere stark zerrissen, Tamponade. Drain. Urinfistel, später Heilung.

1 Fall Kellermann (D. milit. Zeitschr. 1901. S. 102). Wegen Eiterung am 17 Tage nach Trauma Incision, Drainage.

1 Fall Kühn (Aerztl. Sachverständigen Zeitung. 1901. Nr. 8). Pseudohydronephrose nach Hufschlag. Nephrotomie. Heilung.

1 Fall Küster (Geiss l. c.). Wegen erneuter Blutungen am 13. Tage Tamponade des Nierenbeckens nach Medianschnitt.

1 Fall Kredel (bei Bispinck, Diss. inaug. Marburg. 1892). Tamponade eines Nierenrisses. Heilung.

2 Fälle Lange (New Yorker med. Wochenschrift. 1893). Bei zwei in Eiterung übergegangenen Fällen Lumbalschnitt.

1 Fall Martina (Klin. chirurgic. 1895). Lendenschnitt, Tamponade nach Annähung der Rissränder an die Haut.

1 Mandry (Zur Casuistik der Nierenchirurgie. Virchow-Hirschs Jahresber. 1898. S. 480). Zunehmende Hämaturie bei 48jährigem Mann nach Ueberfahrung. Secundäre Nephrotomie am 18. Tage; es entleeren sich zwei lose

Nierenstücke etwa ein Drittel der Niere entsprechend. Nach Entfernung der Tampons am 7. Tage post operationem Nachblutung. Tod in der 5. Woche nach Trauma an Sepsis.

1 Fall Mudd (Americ. Journ. of the medic. science. 1889. Ref. Z. f. Chirurgie. 1890. Incision am 15. Tage wegen anhaltender Blutung. Tamponade. Am 21. Tage Tod durch Erschöpfung infolge Blutverlustes. Unterer Pol quer abgerissen.

1 Fall Paton (Brit. medic. Journ. 1900, Jan. 13). Nach 13 Tagen wegen Hämatom Freilegung der Niere. Riss nicht gefunden. Tamponade.

1 Fall Philippe (Arch. provincial. 1900. No. 4). Niere in 2 Hälften zerrissen. Naht der Niere, Heilung bei 9jährigem Knaben.

1 Fall de Quervain (l. c.). Am 2. Tage wegen innerer Blutung Laparotomie, Peritoneum über der Niere zerrissen, Blut im Bauch; untere Hälfte der Niere blutig infiltrirt in der Umgebung. Tamponade nach Mikulicz bis zum 9. Tage. Bis zum 21. Tage Drainage. Abdomen reactionslos.

1 Fall Ris (Krönlein l. c.). Spätoperation nach mehreren Monaten. 1 Liter theils flüssigen, theils geronnenen Blutes entfernt. Tamponade.

1 Fall Schultze (Duisburg) (Verh. d. Ges. D. Naturf. u. Aerzte. 1900. S. 98). Nierenquetschung. Nach Wochen Pneumonie. Darauf Abscessbildung in der verletzten Niere. Incision. In der Abscesshöhle Nierensequester, während das obere Drittel der Niere an der Rissstelle vernarbt ist.

1 Fall Stern (eben daselbst). Starke Blutung, Nierenschnitt, Entfernung eines Nierensequesters, Tamponade.

1 Fall Tscherning (Kopenhagen 1901, ref. Jahresber. f. Chirurgie. 1902). Intermittirende Blutung nach subcutaner Verletzung. Naht. Tamponade.

1 Fall Tuffier (Fall III bei Moineau). Ueberfahrung, Laparotomie, da innere Blutung angenommen wird; dieselbe zeigt nach erfolglosem Absuchen aller anderen Organe Riss in der Niere. Tamponade derselben, Herausleitung eines Tampons. Tod am nächsten Tage. Section nicht gestattet.

2 Fälle G. R. Turner (Brit. med. Journ. 1899. I. S. 1417) 1. Laparotomie wegen Blutung, Ausräumung des Blutes um Niere. Entfernung von Nierenstücken. Heilung. 2. Dasselbe am 3. Tage nach Trauma. Ausräumung des Blutes. Tod.

3 Fälle Waldvogel (D. Z. f. Chirurgie l. c.). 1. Laparotomie rasch nach Verletzung wegen Blutung. Linke Niere zeigt grossen extraperitonealen Bluterguss. Riss im Peritoneum darüber vernäht. Tod 3 Stunden post operationem. 2. Laparotomie am 2. Tage wegen angenommener Blasenruptur. In Nierengegend prall elastische Geschwulst. Hämaturie, dann Albuminurie. Heilung. 3. Laparotomie 5 Stunden post trauma. Rechte Niere in der oberen Hälfte von retroperitonealem Hämatom umgeben. Heilung.

Mit 3 am Schlusse genauer wiedergegebenen eigenen Beobachtungen ergiebt dies eine Summe von 35 Fällen, mit denen von Delbet 85 Fälle.

Von den 85 wurden 35 primär, 11 secundär wegen Blutungen operirt mit 5 bezugsweise 2 Todesfällen; 15 wegen Eiterung mit 3 Todesfällen; 24 wegen Sackbildung ohne Todesfall. Es entfallen also auf 85 Operationen 10 Todesfälle, das ist eine Mortalität von 11,7 pCt., worunter 1 Chloroformtod.

Delbet führt 43 Nephrectomien auf, unter denen sich 3 befinden mit Nebenverletzungen. Die Operation bei den Delbetschen Fällen wurde vorgenommen:

17 mal wegen Blutungen, unter denen nur 3 starben und zwar 1 Fall, wo wegen gleichzeitiger Milzruptur diese ebenfalls exstirpirt worden war, 1 Fall, in dem die beiden Nieren verletzt waren, und 1 Fall, in dem die Niere ganz zertrümmert war;

7 mal wegen langdauernder Blutungen oder Spätblutungen, von denen 3 wegen zu späten Eingriffes starben;

14 mal wegen Eiterungen, von denen 5 und zwar 4 davon wegen zu späten Eingriffes starben;

5 mal wegen Sackbildung.

Diesen 34 Fällen reihe ich die folgenden an:

1 Fall Bardenheuer (Arch. f. kl. Chir. Bd. 42. S. 371). Operation wegen Blutung bei 32jährigem Mann. Genauere Daten über diesen Fall fehlen.

1 Fall Bardenheuer (Verh. der Ges. deutscher Naturforscher und Aerzte. München. 1899). Primäre Operation wegen Blutung bei 30jährigem Mann: zuerst Nephrectomie; Niere quer durchtrennt. Dann Laparotomie: Lebernaht und Tamponade wegen Riss und Zerquetschung. — Operation bereits $1^1/_4$ Stunden post trauma.

1 Fall Battle (Centralblatt für die Krankheiten der Harn- und Sexualorgane. 1896. S. 362). Bei 30jährigen Mann nach Eisenbahnunfall. Laparotomie wegen Nierenzertrümmerung. Entfernung der Niere. Heilung.

1 Fall Demons (Bulletin et mémoire de la société de chirurgie de Paris 1886). Secundäre Nephrectomie wegen Vereiterung am 26. Tage.

1 Fall Fischer (Inaugural-Dissertation. Marburg. 1900). Secundäre Nephrectomie. Am 10Tage Nephrotomie, nach weiteren 9 Tagen wegen Fieber Nephrectomie. Niere zeigt ausgedehnte Risse.

1 Fall Giordano (Ref. Centralblatt für Chirurgie. 1896. S. 1256). Primäre Nephrectomie per laparotomiam. Tod 10 Stunden post trauma an anderen Verletzungen.

2 Fälle Goldstein (Hahn l. c.). 1. Primäre lumbale Nephrectomie am 2. Tage wegen schwerer Blutung. Peritoneum angerissen. Tod am 11. Tage an Ileus; Schlingen am Riss adhärent und abgeknickt. 2. Nephrectomie lumbal am 4. Tage bei schon bestehender Peritonitis wegen schwerer Nachblutung. Tod an Peritonitis.

1 Fall Gutsch (l. c.). Primäre lumbale Nephrectomie wegen schwerster Blutung. 3 Stunden post trauma.

1 Fall Hahn (l. c.). 49jähriger Mann. Spätoperation wegen Blutungen 2 Monate nach Trauma. Lumbale Exstirpation ergiebt Aneurysma traumaticum.

1 Fall Habs (Münchener medicinische Wochenschrift. 1899. S. 370). 40jähriger Mann. Nephrectomie lumbal am 2. Tage post trauma; oberer Pol

abgerissen, untere Hälfte zeigt zahlreiche Risse; besonders schwere Blutung aus oberer Rissstelle.

1 Fall Heinlein (Nürnberger medicinische Gesellschaft. 1899. Münchener medicinische Wochenschrift. 1900). Schwere subcutane Zerreissung. Primäre Nephrectomie lumbal.

1 Fall Ilau (Société nationale. Lyon médical. 1901). Primär: Zuerst Laparotomie, Blut im Leibe, dann lumbale Nephrectomie sofort angeschlossen. Linke Niere in zwei Hälften zerrissen, untere ganz vom Hilus getrennt.

1 Fall Israel (Katzenstein) (Klinik der Nierenkrankh. und Deutsche med. Wochenschr. 1899). Spätnephrectomie (lumbal), wegen vereiterten Hämaoms.

1 Fall Löhlein (Verhandlungen der freien Vereinigung der Chirurgen Berlins. 1898. S. 14). 18 Stunden post trauma. Primäre Nephrectomie mit Eröffnung des Peritoneum, da fälschlich auch Leberruptur angenommen war. Niere in zwei Hälften zerquetscht.

1 Fall Nasse (Berliner klinische Wochenschrift. 1898). Spätblutung 4 Wochen nach Trauma. Lumbale Nephrectomie. Grosser Blutsack, in dem Niere in zwei Hälften zerrissen war.

1 Fall Payr (Deutsche Zeitschrift für Chirurgie. Bd. 47). Combination zwischen offener Verletzung und Sprengwirkung durch Contusion. Primäre Nephrectomie lumbal wegen Blutung am zweiten Tage. Tod am dritten Tage an Bronchopneumonie.

1 Fall Pendl (Wiener klinische Wochenschrift. 1899. No. 21). Secundäre lumbale Nephrectomie wegen andauernder Blutung am 26. Tage. Beginnende Nekrose.

1 Fall Perthes (Deutsche Zeitschrift für Chirurgie. Bd. 42. S. 260). Fall 21. Lumbale Spät-Nephrectomie wegen Pyonephrose, 13 Jahre nach Nierenquetschung durch Wurf.

1 Fall Poncet (Fall I bei Pétroff). Wegen Annahme innerer Blutung Probelaparotomie, daran anschliessend primäre lumbale Nephrectomie, beides 48 Stunden nach Trauma wegen Blutung. Tod am 9. Tage nach der Operation an subphren. Abscess und Pneumonie.

1 Fall G. Riese (Diss. in Giessen. 1900). Primäre lumbale Nephrectomie wegen Blutung bei 33jähr. Mann.

1 Fall Routier (Bull. et mém. de la soc. de Chir. 1901. No. 28). Primäre Nephrectomie wegen Blutung durch Laparotomie, da intraperitoneale Verletzung angenommen war.

1 Fall Adolf Schmitt (Verh. d. D. Ges. d. Naturf. u. Aerzte. München). 18jähr. Mann auf Zaunpfahl gefallen. Secundäre lumbale Nephrectomie wegen andauernder Blutungen.

1 Fall Schloffer (Prag. med. Woch. 1903. No. 7). Primäre Nephrectomie bei 16jähr. Mann lumbal, wegen schwerster Hämaturie. Grosses Hämatom in der rechten Nierengegend, Zerreissung einer hydronephrotischen Niere. Starke Blutung aus Nierenstiel [1]).

[1]) Schloffer berichtet noch einen zweiten Fall, wo er 6 Wochen nach der Verletzung bei einem 6jähr. Knaben eine grosse Harnblutcyste eröffnete, in der die in 3 Stücke zerrissene Niere lag. Heilung.

4 Fälle Sorrentino (1902. Arte medica). Nephrectomie 2mal wegen Blutung, 2mal wegen Eiterung.

1 Fall Souligoux et Fossard (Bull. et mém. de société anat. de Paris. 1900. No. 4). 25jähr. Mann Ueberfahrung. Intraperitoneale Zerreissung. Operation 5 Stunden post trauma. Tamponade und Drainage durch Bauchwunde. Urin 13 Tage ohne jeden Schaden aus Bauchfistel herausgeleitet. Wegen Fieber am 14. Tage Nephrectomie lumb. In der Kapsel fand sich etwas Eiter; es bestanden mehrere Risse und Querrisse bis in den Hilus.

1 Fall Stern (l. c.). Primäre Exstirpation wegen starker Blutung (lumbal).

1 Fall Bland Sutton (Clin. soc. of London. Brit. med. Journ. II. p. 1417. 18. Nov. 1899). Primäre Exstirpation per laparot. wegen starker Zerreissung, Verletzung der Vene; Tamponade, Bauchnaht.

1 Fall Trowbridge (Medic. News 1901. May 11). Primäre lumbale Nephrectomie wenige Stunden nach der Verletzung. Niere quer in der Mitte zerrissen.

1 Fall Waldvogel (l. c.). Primäre Nephrectomie wegen Blutung 10 Stunden nach Trauma. 8 Stunden post op. Tod. Section gerichtlich.

1 Fall Wallis (Lancet 1896. p. 1229). Fall auf Pfahl. Rechte Niere per laparot. freigelegt, zeigt sich zertrümmert. Primäre Nephrectomie (vom Bauch aus?)

1 Fall Woithe (Dissert. in München. 1901). 2 Stunden post trauma bei 29jähr. Mädchen primäre lumbale Nephrectomie nach Probelaparotomie mit negativem Ergebniss. In der quer zerrissenen Niere zahlreiche Risse (der 2. Fall von W. wurde von mir wegen gleichzeitig bestehenden Leberrisses nicht aufgenommen).

1 Fall Zeidler (Russisch 1897. Ref. Jahresb. f. Chir. III. 1898). Bei 31jähr. Frau primäre Nephrectomie lumbal 16 Stunden post trauma. Untere Nierenhälfte in mächtigem Bluterguss freiliegend, ebenso obere, die von Gefässen und Ureter abgerissen. Stiel schwer zu fassen. Heilung.

Zwei Beobachtungen von Nephrectomie aus meinem Krankenhaus sind am Schluss genau berichtet, eine primäre und eine secundäre, beide wegen Blutungen.

So ergiebt sich eine Summe von 38 weiteren Nephrectomien, die zu den von Delbet gesammelten hinzukommen. Von ihnen wurden 27 primär wegen schwerer Blutung ausgeführt, vielfach schon wenige Stunden nach dem Trauma bei schwerstem Collaps, mit 5 Todesfällen. 17 mal wurde die Operation mit extraperitonealem Schnitt ausgeführt, 1 mal wurde erst die lumbale Nephrectomie, dann die Laparotomie wegen Leberriss gemacht. 6 mal wurde zuerst die Laparotomie vorgenommen, weil die Verletzung eines intraperitonealen Organs fälschlich angenommen wurde, daran die Nephrectomie extraperitoneal angeschlossen. In einem der Fälle, dem von Souligoux, wurde zuerst die Niere per laparo-

tomiam tamponirt und secundär die lumbale Nephrectomie ausgeführt. Nur 3 mal wurde allein der Bauchschnitt benutzt. 3 Todesfälle kommen auf die extraperitoneale Nephrectomie, darunter 1 mal durch Bronchopneumonie verursacht, 1 mal durch Ileus, 1 mal wohl durch Erschöpfung (die Section wurde nicht ausgeführt). Nach Bauchschnitt und extraperitonealer Nephrectomie starb ein Patient am 9. Tage post operationem an subphrenischem Abscess und Pneumonie. Ein Patient starb nach Laparotomie in Folge anderer Verletzungen, gehört also streng genommen nicht hierher.

Sechs lumbale Nephrectomien wurden secundär wegen Blutungen ausgeführt; zu ihnen habe ich auch den Hahn'schen Fall gerechnet, in dem sich ein aneurysmatischer Nierensack fand. Es starb von den sechs 1 Patient, bei dem schon Peritonitis bestand, an dieser. Die Todesursache war also zu späte Operation.

Von den 5 wegen Eiterung nephrectomirten starb keiner.

Von den 81 von Delbet und mir gesammelten Fällen starben 17. Wegen Blutung wurden operirt 57 und zwar:

Primär 44 mit 8 Todesfällen, von denen 3 ausgeschieden werden müssen (2 von Delbet, 1 von mir).

Secundär 13 mit 4 Todesfällen in Folge zu späten Eingriffs.

Wegen Eiterung wurden operirt 19 mit 5 Todesfällen, von denen 4 auf zu späten Eingriff, einer auf unglücklichen Zufall zurückzuführen ist. Wegen traumatischer Sackbildung wurden 5 operirt.

Scheide ich die 3 Fälle aus, in denen der Tod in Folge der Nebenverletzungen erfolgte (2 Fälle aus der Delbet'schen Statistik mit doppelseitiger Verletzung resp. Milzruptur, 1 aus der meinigen [Giordano] mit vielfachen Nebenverletzungen), so ergiebt sich eine Summe von 78 Nephrectomien wegen subcutaner Nierenverletzung mit 14 Todesfällen, d. i. eine Mortalität von 17,9 pCt.

Fasse ich die sämmtlichen Fälle der von nicht reinen subcutanen Nierenverletzungen befreiten Statistik Delbet's und von mir zusammen, so zeigt sich folgendes Bild:

Es wurden behandelt: exspectativ 327 Fälle mit 69 Todesfällen = 21,1 pCt. Mortalität.

Davon starben an Blutung . 40
„ Eiterung . 18
„ Peritonitis . 11

Operativ 163 und zwar conservativ 85 mit 10 Todesfällen = 11,7 pCt. Mortalität.

Mit Nephrectomie 78 mit 14 Todesfällen = 17,9 pCt. Mortalität.

Das ergiebt 490 Fälle mit 93 Toten = 18,9 pCt. Mortalität.

Von den operativ conservativ behandelten wurden operirt

wegen Blutung . .	primär	35	mit	5	Todesfällen
	secund.	11	„	2	„
„ Eiterung . . .		15	„	3	„
„ Sackbildungen . .		24	„	0	„

Von den nephrectomirten wurden operirt

wegen Blutung . .	primär	41	mit	5	Todesfällen
	secund.	13	„	4	„
„ Eiterung . . .		19	„	5	„
„ Sackbildung . .		5	„	0	„

Man erkennt also, dass die exspectativ behandelten Fälle, von denen natürlich nur die schwer verletzten starben, eine höhere Mortalitätsziffer aufweisen als die operativ behandelten, obgleich auch hier bekanntlich unter den nephrectomirten fast nur die schwersten Verletzungen sich finden. Die Mortalitätsziffer der ersteren beträgt 21,1 pCt., der operativ behandelten 14,7 pCt. — Wie sich gegenüber den früheren Statistiken nunmehr die allgemeine Prognose der uncomplicirten subcutanen Nierenverletzungen verschiebt, wird aus folgender Zusammenstellung meiner Statistik mit derjenigen anderer ersichtlich:

	Zahl der Fälle	Zahl der Toten	pCt.	Tod durch Blutung	Operirt wegen Blutung
Keen	100	33	33	—	—
Küster	222	67	30,18	30	—
Delbet	279	77	27,6	—	—
Operirt exspectativ .	186	64	34,4	33	—
Operirt conservativ .	50	2	4	—	17
Operirt Nephrectomie	43	11	25,5	—	24
Riese	490	93	18,9	—	—
Operirt exspectativ .	327	69	21,1	40	—
Operirt conservativ .	85	10	11,7	—	46
Operirt Nephrectomie	78	14	17,9	—	54

Zum Schlusse lasse ich in Kurzem meine eigenen Beobachtungen folgen:

1. C. H., 24 Jahre alter Mann, wurde von einem aus 3 m Höhe fallenden Brett in die linke Seite getroffen. Contusion der linken Niere. Fractur des linken Querfortsatzes des 1. Lendenwirbels am 8. 7. 02. Starke Schmerzhaftigkeit und Schwellung in der Gegend der linken Niere. 2 Tage dauernde leichte Hämaturie. Am 2. 8. 02 geheilt entlassen nach exspectativer Behandlung. Eis und Ruhe.

2. G. D., 34 Jahre alter Mann. Am 18. 4. 99 Aufnahme. Pat. wurde vor wenigen Stunden durch einen Fusstritt gegen die rechte Brusthälfte verletzt. Es bestand Fractur der 10. und 11. rechten Rippe in der Axillarlinie; Schmerzhaftigkeit und leichte Schwellung in der Gegend der rechten Niere. Hämaturie mässigen Grades hielt 4 Tage lang an. Heftpflasterverband; Application von Eisbeutel, Secaleinfusmedication 4 Tage lang. Nach 3 Wochen völlige Heilung.

3. P. J., 15jähr. Jüngling. Aufnahme am 18. 4. 03. Pat. war 2 Stunden vorher von einer Fuhre Heu heruntergefallen, ein Rad des Wagens ging über die linke Seite. Es bestand leichter Shok, Blässe der Schleimhäute, kleiner Puls von 126 Schlägen pro Minute, Hautabschürfungen in der linken Glutäusgegend und an der Innenfläche des Oberschenkels. Es bestand Luxatio iliaca des linken Oberschenkels; in der Gegend der Lendenwirbelsäule schwappender, subcutaner Bluterguss. Gegend der linken Niere sehr schmerzhaft, linksseitige Bauchmuskeln stark contrahirt. Es wird spontan trüber, blutiger Urin entleert, derselbe ergiebt positive Heller'sche Probe, Eiweiss in mässigen Mengen; mikroskopisch reichliche Hämoglobincylinder.

In kurzer Narkose: Reposition der Luxation. Eisblase auf die linke Bauchseite.

Schon am nächsten Tage war der Urin frei von Blut und Eiweiss. Da nach 4 Wochen eine Appendicitis auftrat, konnte Pat. erst am 14. 6. aufstehen und wurde dann bald völlig geheilt entlassen.

Es folgen die operativ behandelten Fälle:

4. E. K., 48jähr. Mann, wurde am 25. 6. 01 aufgenommen, nachdem ihm 3 Stunden vorher ein eiserner Pflastersteinheber gegen die rechte Seite geschleudert worden war. Das Eisen flog mit starker Gewalt gegen ihn, da dasselbe auf der Bordschwelle liegend von einem vorbeifahrenden Lastwagen emporgeschleudert wurde. Sehr kräftiger Mann mit schwachem, beschleunigtem Puls zeigt eine pfennigstückgrosse Wunde in der Höhe des 9. Intercostalraums etwas nach aussen von der Mammillarlinie. Die Bauchdecken sind rechts stark gespannt, Dämpfung nicht nachweisbar. Die rechte Nierengegend ist auf Druck sehr schmerzhaft, es bestehen spontane Schmerzen im Verlaufe des rechten Ureters. Urin kann nicht spontan gelassen werden, mit Catheter wird reines Blut entleert. Pat. giebt nachträglich an, dass er gleich nach dem Unfall ca. $^3/_4$ Liter stark blutigen Urins aus der Harnröhre entleert habe. Da eine Nierenzerreissung angenommen, in Narkose erst Erweiterung der Wunde, die auf die

Leber führt. Dieselbe ist nicht verletzt. Nierenkapsel stark blutig suffundirt. Hierauf Schnitt am Rande des Sacrolumbalis und vom oberen Ende desselben Schnitt parallel den Rippenbogen. Fettkapsel der Niere mit Blut stark imbibirt, nach Eröffnung derselben entleert sich reichliches Blut, das sich zwischen der Capsula fibrosa und ihr angesammelt hat. In der Mitte der Convexität 3 cm langer Riss in der Niere, aus dem reichlich Blut strömt. Derselbe dringt in das Nierenbecken. Nähte schneiden in dem stark gequetschten Gewebe durch, daher Tamponade mit steriler Gaze. Abends war der mit Catheter entleerte Urin noch stark bluthaltig. Am nächsten Tage war der Urin klar. Am 28. 6. Erneuerung der Tamponade. Am 13. 7. trat, nachdem die Tampons bereits mehrere Tage fortgelassen worden waren, eine nochmalige Hämaturie auf, die aber schon am nächsten Tage verschwand. Am 21. 8. wurde Patient völlig geheilt entlassen.

5. J. W., 19jähr. Schlächtergeselle, wurde am 21. 5. 01 spät Abends aufgenommen. Er war über ein Schrotkorn, das auf einer Treppenstufe lag, ausgerutscht und mit der linken Seite aufgeschlagen, dabei war ihm ein frischgeschliffenes Messer mit der Spitze in die Weiche eingedrungen, das mit der Schneide über die letzte Treppenstufe hervorragte und durch den Fall emporgeschleudert worden war. Es fand sich dicht oberhalb der Sp. a. sup. ilei links eine 1 cm lange scharfrandige Wunde. Die Bauchmuskeln waren stark contrahirt, namentlich links; Athmung oberflächlich und beschleunigt. Nirgends abnorme Dämpfung festzustellen. Linke Nierengegend sehr schmerzhaft. Der mit dem Catheter entleerte Urin ist frei von Blut. Puls ist sehr klein, 120 Schläge in der Minute. Gesichtsausdruck verfallen, sichtbare Schleimhäute sehr blass. Da eine innere Blutung angenommen wurde, Erweiterung der Wunde in Narkose bis zum Rippenbogen. Nach Eröffnung des Peritoneums erscheint die Nierenkapsel sehr stark blutig imbibirt, Niere selbst scheint ohne Wunde. In die Bauchhöhle strömt reichlich Blut aus einer 10 cm langen, das ganze Zwerchfell ziemlich dicht an seinem Ursprung von den Rippen quer durchsetzenden Wunde. Bei der Freilegung der Rippen zeigt sich die 11. und 12. knöcherne Rippe von dem Messer scharf durchtrennt. Nach theilweiser Resection der 10. bis 12. Rippe wurde die Zwerchfellwunde genäht, die ebenfalls verletzte Pleurahöhle drainirt, ein Tampon auf die Zwerchfellnaht oben durch die Brusthöhle, ein zweiter unten durch die Bauchwunde hinausgeleitet, die Bauchwunde im Uebrigen durch Schichtnaht geschlossen. Es bestand also eine Quetschung der Nierenkapsel, wenigstens wurde auch später kein blutiger Urin entleert. Ich nahm an, dass die Quetschung durch den Fall, nicht durch das ganz scharf die Bauchwand, die knöchernen Rippen und das Zwerchfell durchdringende Messer veranlasst worden ist. (Also subcutane Nierenquetschung combinirt mit Messerrunde.) Pat. wurde am 13. 7. geheilt, in vorzüglichem Allgemeinbefinden entlassen.

6. F. Z. 47jähriger Kutscher wurde am 23. April 03. Vormittags aufgenommen, nachdem er wenige Stunden vorher von einem beladenen Mistwagen so überfahren worden war, dass das eine Rad quer über seinen Leib ging. Er zeigt sehr blasse Schleimhäute, kleinen Puls von 72 Schlägen in der Minute,

Temperatur nur 36°, schwer leidender Gesichtsausdruck, etwas beschleunigte mühsame Athmung. Ueber beiden Lungen bronchitische Geräusche, nirgends Dämpfung. Abdomen ist gespannt, besonders links sehr druckempfindlich. Es besteht nirgends Dämpfung. Die XI. und XII. Rippe links zeigen Fractur in der vorderen Axillarlinie. Ueber der Bruchstelle mässiger Bluterguss. Pat. kann nicht spontan Wasser lassen. Mit Katheter wird etwa 1 Liter ganz blutiger Urin entleert, in dem mikroskopisch in Form und Farbe gut erhaltene rothe Blutkörperchen in grosser Zahl nachzuweisen sind. In der Nacht und am nächsten Morgen liess Pat. immer noch ganz blutigen Urin spontan. Leib war aufgetrieben, namentlich in der linken Lumbalgegend sehr schmerzhaft. Der Puls war klein, 110 per M., obgleich Pat. mehrfache Campher- und Morphiuminjectionen bekommen hatte, Pat. machte stark collabirten Eindruck. Schleimhäute sehr blass. In der Lendengegend links war ein von der Nierengegend nach der Axillarlinie und der Beckenschaufel sich hinziehender Tumor zu fühlen. Da eine Nierenruptur angenommen wurde, auch eine Verletzung eines intraperitonealen Organs nicht auszuschliessen war, entschloss ich mich 24 St. nach der Aufnahme zu einem operativen Eingriff. Durch linksseitigen Lumbalschnitt wurde die Niere freigelegt. Fettkapsel ist wenig mit Blut durchtränkt, Niere zeigt aus der Fettkapsel ausgelöst eine stärkere Quetschung an der Vorderfläche, dicht am Hilus. Darauf Eröffnung der Bauchhöhle, aus der mässige Mengen Blut sich entleeren. Dickdarm zeigt, soweit er zu übersehen ist oder hervorgezogen werden kann, keine Verletzung, ebensowenig Dünndarm, der allmälig hervorgezogen und wieder reponirt wird. Auch Milz ist frei von Verletzung. Es findet sich schliesslich geringe Netzverletzung. Darauf Schluss der Peritonealwunde und Tamponade der Niere. Am nächsten Tage Allgemeinbefinden gut, Puls 100, kräftiger. Im Urin mässige Mengen Blut und Eiweiss; Urinmenge in 24 St. 1500 ccm; mikroskopisch finden sich zahlreiche rothe Blutkörperchen und zahlreiche granulirte Cylinder. Es entwickelt sich eine stärkere Aetherbronchitis. Der Blut- und Eiweissgehalt des Urins nahmen in den nächsten Tagen allmälig ab, die Menge des Harns blieb in 24 St. fast ganz gleichmässig 1500 ccm. Am 28. 4. wurde die Tamponade theilweise erneuert, am 1. 5. gänzlich, darauf trat wieder etwas mehr Blut im Urin auf. Am 4. 5. fand sich wenig Eiweiss, wenig Blut, mikroskopisch wenige rothe Blutkörperchen, reichliche granulirte Cylinder. In den nächsten Tagen nahm die Bronchitis zu, am 12. 5. trat eine Infiltration im linken unteren Lungenlappen auf, es entwickelte sich dann ein linksseitiges abgekapseltes Empyem und am 18. 5. ergab eine Probepunction Eiter, der Streptokokken in Reincultur enthielt. Daher am 18. 5. partielle Resection der X. Rippe in der Scapularlinie Entleerung einer faustgrossen Empyemhöhle. Am 22. 5. fühlte sich Pat. wieder wohl. Im Urin noch wenig Eiweiss, ganz wenig Blut, spärlich granulirte Cylinder. Anfangs Juni war der Urin völlig normal und Pat. konnte das Bett verlassen. Ende Juni wurde er in vorzüglichem Allgemeinbefinden entlassen.

Schliesslich habe ich noch über 2 Nephrectomien zu berichten:

7. R. B. 25jähriger Zimmerpolier wurde am 6. August 1901 um $2^1/_4$ Uhr Nachmittags in das Krankenhaus eingeliefert. Er war um 7 Uhr Morgens von

einem Baugerüst $1^1/_2$ m hoch mit der linken Brustseite auf einen scharfkantigen Balken aufgeschlagen. Er verspürte sofort heftige Schmerzen in der linken Seite, versuchte sich nach seiner Wohnung zu schleppen, wurde aber ohnmächtig und von dem herbeigerufenen Arzt mit Wagen in das Krankenhaus geschickt. Der grosse, kräftige Mann zeigt hier höchste Anämie der Haut und Schleimhäute, kleinen, kaum fühlbaren Puls von 140 Schlägen in der Minute. Beim Versuch, den Pat. im Bett aufzurichten, tritt Ohnmacht ein Am Thorax sind keine Veränderungen nachzuweisen. Die Bauchdecken sind links stark gespannt, von der Gegend der linken Niere erstreckt sich eine bis zur Mittellinie reichende Dämpfung, die bei Lagewechsel ebenfalls wechselt. Blase ist mässig gefüllt. Pat. hat seit dem Unfall kein Wasser gelassen, der Katheter entleert reines, flüssiges Blut. Da mein damaliger 1. Assistent Herr Dr. Salzmann (jetzt in Apolda), der mich vertrat, eine Nierenruptur annahm und keine Zeit zu verlieren war, führte er sofort einen grossen Flankenschnitt links aus bis auf die Nierenkapsel. Dieselbe war stark gespannt, und ebenso wie das umgebende Gewebe stark mit Blut durchtränkt. Nach Eröffnung der Kapsel strömte massenhaft flüssiges Blut heraus, das Peritoneum zeigte mehrfache Risse, auch aus dem Bauchraum quillt flüssiges Blut hervor. Da zuerst noch gleichzeitige Milzruptur angenommen wurde, rasche Verlängerung des Schnittes nach Tamponade der Niere. Milz erwies sich als unverletzt; es entleert sich aber noch viel Blut aus der Bauchhöhle. Nach provisorischer Abstopfung derselben Exstirpation der quer völlig durchrissenen Niere nach Massenligatur des Stiels mit Seide und Ligatur der einzelnen Gefässe mit Catgut. Nach Einführung eines Gazedrains in die Bauchhöhle Schichtennaht der Bauchdecken bis auf Oeffnung für die Drainage, und einen auf Stielstumpf geführten Gazedrain. Während der Operation wurden 2 Liter physiologischer Kochsalzlösung infundirt. Gegen Ende der Operation Puls 136.

Die Niere ist quer völlig durchrissen, beide Hälften werden von zahlreichen kleineren Rissen durchsetzt.

Am nächsten Tage ging der Puls auf 124 zurück, Fieber bestand nicht. Im Urin, der spärlich entleert wurde, fand sich noch Blut. Am 2. Tage nach der Operation Puls 96, im Urin noch Blut, Erbrechen. Drain aus Bauchraum theilweise entfernt. Urinmenge in 24 Stunden 1500 ccm. Am 3. Tage kein Erbrechen mehr, Stuhlgang, Leib wenig aufgetrieben. Am 4. Tage Urinmenge 1900, Puls regelmässig, kräftig, 90 Schläge. Kein Fieber. Am 11. 8. waren die letzten Blutspuren verschwunden. Am 12. 3. wurden die Drains sämmtlich entfernt die Nierenraumwunde wurde durch Gummiröhren drainirt. Pat. erholte sich allmälig, doch trat Anfang September einige Male Erbrechen auf, das Anfangs auf Diätfehler zurückgeführt wurde, da der Leib weich und schmerzlos war, auch Stuhlgang erfolgte. Schliesslich aber wurde Pat. wieder elender, es trat am 19. 9. Kothbrechen auf, ich konnte am nächsten Tage eine deutliche kuglige dem Darm angehörige Resistenz etwas unterhalb des Nabels feststellen, dazu Darmsteifungen oberhalb der Resistenz, sodass ich sofort die Diagnose auf Obturation durch eine zurückgelassene Gazecompresse stellen musste, die ich Nachmittags durch Ileostomie entfernte (sie war 1 m lang).

Darnach erholte sich Pat. zusehends. Am 19. 12. wurde er mit einer Gewichtszunahme von 30 Pfd. im gutem Allgemeinbefinden entlassen. Es bestand noch geringe Anämie der Schleimhäute. Die Narben waren fest, es bestand kein Bauchbruch, der Urin war normal bis 2000 ccm in 24 Stunden. Pat. befand sich bis Anfang Mai d. J wohl, hat auch, wie er mir schrieb, in seinem alten Berufe wie früher gearbeitet. Dann entwickelte sich ein Seidenfadenabscess, der von Dr. Ilgner in Beeskow gespalten wurde. Wir mir derselbe schrieb, ist Pat. geheilt uud arbeitet jetzt wieder.

Es handelt sich also um eine intraperitoneale Nierenzerreissung, die 8 Stunden nach dem Unfall zur lebensrettenden Operation kam.

8. V. J., 38jähriger Canalarbeiter wurde am 24. März 1903 Abends 10 Uhr in das Krankenhaus eingeliefert, nachdem er am Nachnittag auf dem Wege von der Arbeit (um 6 Uhr) gestolpert und mit der linken Lende auf eine Eisenbahnschine aufgefallen war. Er bekam sofort starke Schmerzen in der linken Seite, schleppte sich aber den $^3/_4$ Stunden weiten Weg nach seiner Wohnung. Der hinzugerufene Art liess ihn sofort durch Krankenwagen hierher bringen. Pat. sah hier sehr blass aus, hatte kleinen Puls, 100 Schläge in der Minute, war bei klarem Bewusstsein, die linke Brustseite war stark contrahirt, die Palpation der linken Lendengegend sehr schmerzhaft. Sonst waren keine Besonderheiten zu finden. Da die Diagnose, obgleich Urin noch nicht entleert worden war, von mir auf Nierenquetschung gestellt wurde, bekam Patient Morphium subcutan und eine Eisblase in die linke Lendengegend. Am nächsten Morgen war die Blässe des Patienten noch stärker geworden, der Puls war kräftiger, 88 Schläge pro Minute. Die linke Lendengegend war sehr schmerzhaft, man fühlte eine Resistenz, die von der Nierengegend bis zur Beckenschaufel hinunterreicht. Der Perkussionsschall darüber ist gedämpft, sonst überall tympanitischer Schall. Die Dämpfung wechselt bei verschiedener Lagerung nicht. Der spontan entleerte Urin ist sehr stark bluthaltig. Gegen Abend geht die Pulsfrequenz auf 136 Schläge herauf, der Puls ist aber leidlich kräftig. Die Urinmenge betrug in den ersten 24 Stunden 1100 ccm. Mikroskopisch finden sich zahlreiche rothe Blutkörperchen, keine Cylinder. Die Dämpfungszone blieb gleich gross. Am 26. Februar war der Urin klar, auch mikroskopisch kein Blut nachweisbar, der Puls ging auf 108 Schläge zurück, die Temperatur ging am 25ten und 26ten auf 38,8°. Die Urinmenge bis 26. März Abends betrug in 24 Stunden 1100 ccm. Am 29. März ging die Pulsfrequenz auf 88 Schläge zurück, Patient fühlte sich wohler, die Temperatur ging zur Norm herab, die Urinmenge betrug im Durchschnitt 1500 ccm in 24 Stunden, der Urin war stets klar, doch der Tumor in der Nierengegend blieb in gleicher Grösse bestehen, auch blieb die Nierengegend schmerzhaft. Am 3. März fand sich ohne jede Ursache — Patient hatte immer noch etwas Morphium subcutan und lag ganz ruhig — wieder viel frisches Blut im Urin. Die Haematurie blieb trotz Einnahme eines Secaleinfuses bestehen, der Tumor fing an sich etwas zu vergrössern, die Anaemie des Patienten nahm zu, die Urinmenge schwankte zwischen 2000 und 3000 ccm in 24 Stunden. Da Patient schwächer wurde, am 10. April auch die Pulsfrequenz, die bis dahin im Durchschnitt

80 betragen hatte, wieder auf 120 stieg, entschloss ich mich zur Operation. Dieselbe führte ich Mittags in Aethernarkose aus: Grosser Flankenschnitt in der Mitte, zwischen Rippenbogen und Crista ilei vom lateralen Rand des Rückenstreckers nach der Mittellinie und Simon'scher Schnitt. Nierenkapsel braunroth mit Blut durchtränkt; das Organ reicht tief nach unten in das grosse Becken hinein und geht hoch unter das Zwerchfell hinauf. Die Fettkapsel ist so fest mit der Umgebung verwachsen, dass sie sich nicht auslösen lässt. Daher Spaltung derselben. In ihr liegen grosse Mengen ganz frischer Blutgerinnsel und die in 2 fast gleich grosse Hälften quer durchtrennte Niere die einen Abstand von 3 Fingerbreiten zeigen. Beim Anziehen öffnet sich ein Loch in der Art. renalis, aus dem das Blut hervorspritzt, so dass an das Gefäss eine Klammer gelegt werden muss.

Entfernung der oberen Nierenhälfte und Unterbindung des daran haftenden Nierenstiels. Da es aus der Fettkapsel beträchtlich blutet, Exstirpation zuerst des oberen Theils derselben, die sich wegen der festen Verwachsungen schwierig gestaltet und bei der die Nebenniere angerissen wird. Darauf wird die untere Nierenhälfte entfernt, in die von der Convexität aus mehrere grosse accessorische Gefässe eintreten, die vorher ligirt werden. Schliesslich auch Auslösung des unteren Theiles der Fettkapsel. Verschluss des Ureters durch Ligatur. Tamponade des Nierenbetts mit steriler Gaze und Schichtennaht der Bauchmusculatur beschloss die einstündige Operation.

Patient überstand die Operation gut, doch musste der Urin Abends mit Katheter entleert werden, da die Blase mit Blutcoagulis angefüllt war, die ausgespült werden mussten. Erst am 19. April war der Urin wieder ganz klar, die tägliche Urinmenge betrug bis dahin im Durchschnitt 1500 ccm und hielt sich auf dieser Höhe. Die Heilung ging glatt von statten und konnte Patient am 15. Mai das Bett verlassen. Jetzt ist er blühend, es besteht keine Spur von Anaemie mehr.

Es handelte sich also in diesem Falle um eine schwere Nachblutung, die nach anfänglich 2tägiger Haematurie am 13. Tage nach dem Unfall einsetzte und am 18. Tage nach demselben so hochgradig wurde, dass Patient ohne den Eingriff sicher verblutet wäre. Augenscheinlich war der in der Arterie vorhandene Riss ursprünglich durch einen Thrombus verschlossen, der sich ohne erkennbare Ursache gelöst hatte. Interessant ist, dass trotz grosser accessorischer Gefässe in dem unteren, von den Gefässen des Stiels getrennten Nierentheil die Nekrose[1]) in diesem fast die ganse Organmasse ergriffen hatte. Da die Nekrose, wie die Abbildungen zeigen, auch in dem oberen Theil sehr ausgedehnt war, konnte an ein conservatives Vorgehen nicht gedacht werden.

[1]) In den vorgezeigten Abbildungen sind die beim Lebenden auseinander gewichenen Hälften genähert.

Literatur.[1])

Delbet, P., de la contusion rénale et de son traitement. Ann. de maladies des organs génitourinair. 1901. p. 669 und 805 und folgende.

Moineau, Thèse de Paris. 1900. Contusion et déchirure du Rein.

Pétroff, Thèse de Lyon. 1901. DesRuptures traumatiques intrapéritoneales du Rein.

De Quervain, Ueber subcutane intraperitoneale Nierenverletzung. Deutsche Ztschr f. Chir. 1901. Bd. 62. I. II.

Woithe, Diss. inaug. München. 1901. Ueber Nierenverletzungen.

Waldvogel, Ueber Nierenverletzungen. Deutsche Zeitschr. für Chir. 1902. Bd. 64.

Keen, W. W., Philadelphia med. journ. 1900. Mai 5. Nephrectomy for a large aneurysma of the right renal artery etc.

Tusini, Nefrectomia per emorragia gravissima Aardiva. Pisa. Tip. Manotti. 1900.

Bei diesen Autoren finden sich weitere Literaturangaben.

---

[1]) Ich führe nur die neuere Literatur an, soweit sie in den Werken von Küster und Schede nicht bereits aufgeführt ist: Küster, Chirurgie der Nieren. Deutsche Chirurgie. Bd. 52b. — Schede, Verletzungen und Erkrankungen der Niere etc. Handbuch der pract. Chirurgie von v. Bergmann, Bruns, Mikulicz. Bd. III. 2.

XIX.

(Aus der königl. chirurgischen Klinik zu Königsberg i. Pr. — Geh. Rath Garrè.)

Zur Pathogenese und Therapie der acuten Pankreashämorrhagie und abdominalen Fettgewebsnekrose.[1]

Von

Privatdocent Dr. Bunge,

Oberarzt der Klinik.

Die chronischen, mit Eiterung einhergehenden Erkrankungen des Pankreas gehören schon seit Jahren unbestritten zum Arbeitsfeld des Chirurgen. Unsere Kenntnisse über das durch dieselbe ausgelöste Krankheitsbild haben bereits einen gewissen Abschluss erreicht. Wenn auch noch manches Kapitel sorgfältiger Nacharbeit bedarf, so ist doch in vieler Hinsicht durch werthvolle Einzelbeobachtungen und zusammenfassende Darstellungen[2]) Klarheit. geschaffen, sodass wir vor Allem betreffs der Diagnose und der Behandlung schon etwas festeren Boden unter den Füssen haben.

Bei den acuten Erkrankungen des Pankreas, speciell der Pankreasblutungen liegen die Verhältnisse bei Weitem nicht so günstig. Wir stehen hier, sowohl was unsere Kenntniss von der Aetiologie, als

---

[1]) Vorgetragen am 4. Sitzungstage des XXXII. Congresses der Deutschen Gesellschaft für Chirurgie zu Berlin, 6. Juni 1903.

[2]) Auf eine ausführliche Litteraturangabe kann hier verzichtet werden. Die Literatur findet sich vorzüglich zusammengestellt bei: 1. Körte, Chirurg. Erkrankungen und Verletzungen des Pankreas. Deutsche Chirurgie. Liefg. 45 d. — 2. Oser, Die Erkrankungen des Pankreas. Nothnagel's Spez. Pathologie und Therapie. Bd. 18. — 3. Katz u. Winkler, Die multiple Fettgewebsnekrose. Berlin, J. Karger. 1899. — 4. v. Brunn, Die Pankreas-Fettnekrose. Zusammenfassendes Referat. Centralbl. f. allgem. Pathol. u. pathol. Anatomie. Bd. XIV. No. 3—4. — 5. Truhart, Pankreas-Pathologie. I. Theil. Wiesbaden, Bergmann. 1902.

auch was die Diagnostik und die Behandlung anbetrifft, noch viel mehr im Anfange.

Es kann diese Differenz nicht Wunder nehmen.

Einmal scheint es als ob die chronisch verlaufenden Fälle von Pankreaserkrankung an und für sich häufiger sind, sicher kommen sie häufiger in chirurgische Behandlung. Dann aber bieten sie für ein chirurgisches Eingreifen ein viel günstigeres Object, da ihr Verlauf für einen operativen Eingriff einen besseren Angriffspunkt bietet, während die acuten Pankreasblutungen häufig einen derartig foudroyanten Verlauf nehmen, dass ein chirurgischer Eingriff entweder garnicht oder zu spät in Frage gezogen wird.

Die Mehrzahl der bekannt gegebenen Fälle von Pankreasblutung hat daher im Wesentlichen dazu gedient, die Frage nach dem viel umstrittenen Zusammenhang zwischen Pankreaserkrankung und der multiplen abdominalen Fettgewebsnekrose zu erörtern, nur seltener sind derartige Fälle der Ausgangspunkt für diagnostische und noch seltener für therapeutische Erörterungen geworden.

Es herrscht zur Zeit, was die Behandlung der acuten Pankreaserkrankungen, speciell der Blutungen anbetrifft, ein grosser Pessimismus vor Allem betreffs der Wirkung einer chirurgischen Intervention.

Die Mehrzahl der Chirurgen, an ihrer Spitze solche mit den grössten Erfahrungen auf diesem Gebiete, rathen bei acuten Pankreaserkrankungen, welcher Art dieselben ihrem anatomischen Charakter nach auch sein mögen, von einem chirurgischen Eingriff auf Grund der bisher vorliegenden Erfahrungen unbedingt ab. Sie glauben, dass mit einem chirurgischen Eingriff nur geschadet werden könne, dass der Eingriff den letalen Ausgang bei den operirten Kranken bisher nur beschleunigt habe.

Es gilt daher jetzt als Grundsatz, zu versuchen, die Patienten über das acute in das chronische Stadium hinüberzuführen und dann erst zu operiren, wenn es zur nachweislichen Eiterung gekommen ist. Die Behandlung ist dementsprechend eine rein symptomatische: Morphium gegen die vehementen Schmerzen, Excitantien gegen den Collaps, Magenspülungen gegen das stürmische Erbrechen, hohe Einläufe gegen die Stuhlverhaltung etc.

Sieht man das bisher vorliegende casuistische Material durch, so kann man der Auffassung von der Nutzlosigkeit eines chirur-

gischen Eingriffes im acuten Stadium nicht unbedingt widersprechen. Es fragt sich nur ob dasselbe wirklich als beweisend angesehen werden darf. Die Mehrzahl der bisher ausgeführten Eingriffe ist unter falscher Diagnose unternommen, meist unter der Diagnose eines hochsitzenden Darmverschlusses oder einer Perforationsperitonitis; bei der Operation wurde viel Zeit mit der Orientirung über die Art der vorliegenden Erkrankung, mit dem Suchen nach dem vermutheten und schliesslich doch nicht gefundenen Hinderniss oder der angenommenen Organperforation verloren. Es scheint daher sehr wohl die Frage discutabel, ob die Kranken, die meist in sehr schwer collabirtem Zustande zur Operation kamen, nicht nur dem Umstand zum Opfer fielen, dass die Operation zu eingreifend und dem Kräftezustand der Kranken nicht genügend angepasst war.

Andrerseits ist es fraglich, ob in den Fällen, die operativ behandelt wurden, der Eingriff auch wirklich zweckentsprechend war. Die Operation bestand für gewöhnlich nur in einer Laparotomie, eventuell wurde die freie Bauchhöhle drainirt. Die Schädlichkeiten, die von dem erkrankten Pankreas dem Organismus drohten, wurden auf diese Weise nicht genügend ausgeschaltet. Ich komme auf diesen Punkt, der mir sehr wichtig zu sein scheint, später noch zurück.

Treffen diese Gesichtspunkte zu, so muss man wohl zugestehen, dass die absolute Reserve, die man sich jetzt bei der Erörterung der Berechtigung eines chirurgischen Eingriffes bei den acuten Erkrankungen des Pankreas auferlegt, nicht mehr gerechtfertigt ist.

Thatsächlich scheint sich jetzt ein Umschwung vorzubereiten. So hat Hahn[1]) auf Grund eines nach einem chirurgischen Eingriff geheilten schweren Falles acuter Pankreasblutung den Standpunkt vertreten, dass ein operativer Eingriff bei den acuten Pankreaserkrankungen nicht mehr so absolut als unberechtigt angesehen werden dürfe, vorausgesetzt, dass derselbe den Kräften und dem sonstigen Zustande des Kranken angepasst sei.

Die bisher vorliegende Casuistik über erfolgreiche chirurgische Behandlung acuter Pankreasblutungen ist eine sehr geringe, sie

---

[1]) Hahn, Deutsche Zeitschr. f. Chirurgie. 1900. Bd. 58. S. 1ff.

beschränkt sich auf 2 Fälle. Der erste Fall ist von Halstedt[1]) operirt.

Es wurde hier ein acuter Darmverschluss angenommen. Die Laparotomie ergab, dass ein mechanisches Hinderniss im Darme nicht vorlag. In der Gegend des Pankreas und der Mesenterialwurzel fühlt man eine verhärtete Masse; im Omentum und Mesenterium waren Herde von Fettgewebsnekrose zu finden.

Die Bauchhöhle wurde ohne Drainage geschlossen, der Kranke genas. Nach einer persönlichen Mittheilung von Halsted an Körte[2]) ist der Kranke mehrere Jahre später unter den gleichen klinischen Erscheinungen erkrankt und genas diesmal ohne Operation.

Der Kritik, die Körte an diesen Fall legt, dass er das erste Mal trotz Operation gesund geworden sei, lässt sich daher eine gewisse Berechtigung wohl nicht absprechen.

Die zweite erfolgreiche Operation ist die bereits erwähnte von Hahn ausgeführte.

Es handelt sich um einen 49jährigen Mann, der vor 10 Jahren eine Gallensteinkolik überstanden hatte, nach einer Karlsbader Kur jahrelang frei von Schmerzen war. Wiederholt traten später Anfälle von Leibschmerzen auf, einhergehend mit Stuhlverstopfung, Uebelkeit und Erbrechen. Während eines längeren Aufenthaltes im Krankenhause im Jahre 1899 (Behandlung einer complicirten Ellenbogengelenksfractur) konnte von Hahn Abnormes an den Verdauungsorganen nicht wahrgenommen werden. Nach einem Influenzaanfall 1900 erneuter vorübergehender Anfall. Etwa 3 Monate später erneuter sehr heftiger Anfall: Aufstossen, an Intensität zunehmendes Erbrechen dunkelgrüner Massen, starke Spannung des Leibes, Sistiren von Stuhl und Flatus. Temperatur nicht erhöht, Puls zunächst mässig beschleunigt (90), geht auf 140 in die Höhe, wird sehr klein, fast fadenförmig.

Bei der Untersuchung wird das Rectum leer gefunden, Bruchpforten sind frei. Patient macht einen sehr schwer kranken, peritonitischen Eindruck. Der Leib ist aufgetrieben, besonders im Epigastrium sehr gespannt. Die Partie zwischen Nabel und Proc. ensiformis ist ausserordentlich druckempfindlich. Eine grössere Resistenz daselbst ist wahrscheinlich, aber wegen der grossen Druckempfindlichkeit nicht mit Sicherheit nachweisbar. Keine Darmperistaltik.

Urin ist frei von Zucker und Eiweiss. Drei Tage nach Beginn der Erkrankung wird die Operation ausgeführt. Laparotomie in der Linea alba oberhalb des Nabels. Das vorliegende Netz ist geröthet, die Gefässe sind stark erweitert. Unter dem nach oben geschobenen Netz quillt trübe, chokoladenfarbige, dünne Flüssigkeit hervor, die sich frei zwischen den gerötheten Darmschlingen befindet. Tamponade der Wunde mit Jodoformgaze. Zweiter Lapa-

---

[1]) Citirt nach Körte, l. c. S. 171.

[2]) Deutsche medicin. Wochenschrift. 1901. Vereinsbeilage. S. 11.

rotomieschnitt unterhalb des Nabels. Nach Abfliessen einer grösseren Menge der oben beschriebenen Flüssigkeit stellt sich die Flexura sigmoidea ein: an den Appendices epiploicae und im Fett des Mesenteriums finden sich eine grosse Anzahl linsen- bis erbsengrosser Fettgewebsnekrosen, regellos zerstreut, von weissgrauem opakem Aussehen, theils rund, theils unregelmässig gestaltet, scharf gegen das umgebende Fettgewebe abgesetzt. Gleiche Herde finden sich in grosser Anzahl im Mesenterium des Dünndarmes und am Peritoneum parietale.

Beide Wunden werden nach Drainage mit Jodoformgaze geschlossen.

Nach der Operation bessert sich der Zustand ganz entschieden, auf Eingiessungen erfolgt Stuhlgang, der Puls geht während der nächsten Tage langsam herunter. Patient kann 24 Tage nach der Operation entlassen werden.

Ob nach der Operation Zucker im Urin aufgetreten ist, wird nicht erwähnt.

Hahn zieht aus diesem mit Erfolg operirten Falle, bei dem er sich wegen des ausserordentlich schlechten Zustandes des Patienten nur sehr ungern zur Operation entschloss, den Schluss, dass eine so ablehnende Haltung, wie man sie bisher gegenüber operativen Eingriffen bei acuter Erkrankung des Pankreas, eingenommen hat, nicht mehr zu rechtfertigen sei.

Die Hauptschädlichkeit scheint ihm das Exsudat in der Bauchhöhle zu sein, auf dessen Entleerung daher das Hauptgewicht zu legen sei. Er warnt direct vor grösseren Eingriffen, die für die so gut wie regelmässig sehr geschwächten Patienten unheilvoll werden können, da sie nur den bereits bestehenden Collaps vermehren und so den Exitus beschleunigen können. Er räth daher, falls eine Wahrscheinlichkeits- oder sichere Diagnose auf acute Erkrankung des Pankreas gestellt sei, nicht wie bisher eine symptomatische Behandlung einzuleiten, sondern unterhalb des Nabels zu laparotomiren, Netz und Darm hervorzuziehen und auf das Vorhandensein von Fettgewebsnekrosen zu untersuchen. Ist dieselbe sicher gestellt, so soll man nur das Exsudat so ausgiebig wie möglich ablassen, Jodoformgaze zur Drainage einführen, und die Wunde im Uebrigen schliessen. Bei irreparabler Erkrankung des Pankreas, die zur Nekrose des Pankreas und Eiterung führt, werden Nachoperationen nöthig werden können, eventuell kann auch ohne Nekrose des Pankreas Heilung eintreten.

Zu den Frühoperationen bei acuter Pankreaserkrankung gehört auch ein von Pels-Leusden[1]) mitgetheilter, von Köhler operirter

[1]) Charité-Annalen. Jahrgang 26.

Fall. Es lag hier allerdings keine Pankreasblutung, sondern eine ganz frische eitrige Pankreatitis vor.

22jährige Kellnerin, Gewohnheitstrinkerin, gonorrhoisch und luetisch inficirt, hat ein Jahr vorher wegen Icterus syphiliticus eine Schmierkur durchgemacht. 4 Tage nach der Neuaufnahme (wegen Lues und Gonorrhoe) treten Schmerzen im Leibe, Erbrechen und Druckempfindlichkeit unter dem linken Rippenbogen auf, Erscheinungen, die bald zurückgehen. 11 Tage später erneutes Auftreten dieser Erscheinungen, hochgradige Mattigkeit, häufiges Erbrechen. Rasche Verschlimmerung des Zustandes, fortwährendes Erbrechen grünlicher, saurer, nicht faeculent riechender Massen; Stuhl angehalten, Leib aufgetrieben, der Puls verschlechtert sich mehr und mehr.

Bei der Verlegung in die chirurgische Klinik hat sich der Zustand weiter verschlechtert; Pat. ist sehr unruhig, Puls stark beschleunigt, klein. Zunge dick belegt, trocken. Häufiges Erbrechen galliger, nicht kothiger Massen. Urin von braunrother Farbe, ohne Eiweiss und Zucker. Bauch im Ganzen aufgetrieben, am stärksten oberhalb des Nabels, hier druckempfindlich. Starke Spannung der Recti; Leberdämpfung sehr schmal; kein Erguss nachweisbar, keine Peristaltik.

Unter der Diagnose auf Perforationsperitonitis (perforirtes Magenulcus?) wird laparotomirt. Aus dem Peritoneum quillt eine mässige Menge leicht getrübter, gelblicher Flüssigkeit ohne flockige Beimengungen hervor. Darmschlingen stark gebläht, Serosa hyperämisch, aber glatt und glänzend.

Im Netz eine Anzahl zweifelloser Fettnekrosen.

Flexura hepatica mit dem Magen in der Pylorusgegend ziemlich ausgedehnt verwachsen.

Nach Emporheben von Netz, Colon und Magen zeigt sich das Peritoneum in der Pankreasgegend, hauptsächlich in der Gegend des Pankreaskopfes und -Schwanzes grünlich verfärbt, augenscheinlich eitrig infiltrirt.

Wegen des bedrohlichen Zustandes wird die Operation abgebrochen, ein Jodoformgazestreifen in die Gegend des Pankreasschwanzes eingeführt, die Wunde bis auf eine Tamponöffnung im oberen Wundwinkel geschlossen.

Am Magen war eine Perforationsstelle nicht zu finden.

Die nach der Operation stark collabirte Patientin erholt sich schon am nächsten Tage. Beim ersten Verbandwechsel am 4. Tage war der Leib eingesunken, nicht mehr druckschmerzhaft. Später auftretende unregelmässige Temperatursteigerungen, die den Verdacht auf subphrenische Eiterung erweckten, gingen spontan zurück. Patientin erholt sich vollkommen, sodass sie etwa 2 Monate nach der Operation geheilt entlassen werden kann. Sie ist seitdem dauernd beschwerdefrei geblieben. Zucker im Urin niemals aufgetreten.

In der Annahme, dass bei der Seltenheit der acuten Pankreasblutungen jeder Beitrag erwünscht sein wird, zur Klärung der Frage, ob ein operativer Eingriff dabei Berechtigung hat und Aussicht auf Erfolg bieten kann, erlaube ich mir, über einen in

Vertretung von Herrn Geh.-Rath Garrè von mir operirten Fall von acuter Pankreashaemorrhagie zu berichten, der durch Operation geheilt ist und der nach meiner Auffassung ohne Operation verloren gewesen wäre.

51jährige Arbeitersfrau, Henriette Z. Aus gesunder Familie stammende Pat., seit 30 Jahren verheirathet, hat 15 Partus und 2 Aborte durchgemacht. 14 Kinder starben in jugendlichem Alter. 1 Sohn lebt. Sie hat im 18. Lebensjahre angeblich Typhus und Cholera überstanden, war im Uebrigen bis zu ihrer jetzigen Erkrankung gesund.

Am Tage vor der Aufnahme (30. 8. 01) stellten sich Abends ohne nachweisbare Ursache heftige Schmerzen in der rechten Unterbauchgegend ein, die sich von da über den ganzen Leib und besonders nach dem Kreuz zu zogen.

Sie fühlte sich sehr schwer krank, musste sich zu Bett legen. In der Nacht stellte sich Uebelkeit und Erbrechen ein; das Erbrochene bestand aus grünlichen schleimigen Massen, roch nicht faeculent.

Die Schmerzen waren zunächst continuirlich und bestanden in unverminderter Heftigkeit; manchmal hatten sie wehenartigen Charakter.

Der Appetit lag von Beginn der Erkrankung an ganz darnieder, der Stuhl, bis dahin regelmässig, sistirte, ebenso der Abgang von Flatus.

Pat. wurde zunächst in die innere Klinik aufgenommen.

Status: Kräftig gebaute Frau mit starker Adipositas universalis. Zunge trocken, mit dickem gelbbraunen Belag. Temperatur normal. Puls mässig gespannt, 128. Brustorgane normal. Abdomen gleichmässig meteoristisch aufgetrieben. Leber und Milz nicht fühlbar. Die rechte Unterbauchgegend, Umgebung des Nabels und das Epigastrium sind auf Druck nur wenig schmerzhaft. Nirgends ist eine Resistenz zu fühlen. In den abhängigen Partien ist Dämpfung vorhanden, die sich bei Lagewechsel nicht deutlich verschiebt. Das Percussionsresultat ist wegen der starken Fettleibigkeit der Pat. nicht absolut deutlich. Untersuchung per vaginam und per rectum ergiebt keinen abnormen Befund. Peristaltik nicht wahrnehmbar. In Zwischenräumen von wenigen Minuten treten heftige kolikartige Schmerzen auf, die die Pat. in die Lendengegend links neben der Wirbelsäule localisirt. Bei diesen kolikartigen Anfällen bleibt das Abdomen weich, eine gesteifte Darmschlinge ist dabei nicht zu fühlen, Darmgeräusche sind nicht hörbar.

Urin frei von Eiweiss und Zucker, enthält etwas Urobilin, reichlich Indican. 1. 9. Pat. hat Nachts wenig geschlafen. Kolikartige Schmerzen haben weiter bestanden, häufiges Erbrechen kleiner Mengen eigelber, übel, aber nicht deutlich fäculent riechender Flüssigkeit. Reaction sauer. Mikroskopisch viele Fetttropfen und spärliche kurze Bakterien. In kurzen Abständen treten wieder heftige kolikartige Schmerzen auf, die von der Pat., die 15mal geboren hat, als wehenartig bezeichnet werden. Bei diesen Anfällen ist eine Peristaltik nicht sichtbar, Darmge-

räusche sind durch Auscultation nicht nachweisbar. Das Erbrochene nimmt allmälig deutlich den Charakter von Dünndarminhalt an. Durch hohen Einlauf ($^1/_2$ Ltr.) werden nur einige graubraune Kothpartikel entleert.

Die Druckempfindlichkeit im Epigastrium hat zugenommen, ebnso ist daselbst die Auftreibung des Leibes stärker geworden. Die Schmerzhaftigkeit des übrigen Abdomens hat nicht zugenommen, eher abgenommen. Die Schallverkürzung in den abhängigen Partien ist deutlicher geworden, ändert sich jedoch nicht nachweisbar bei Lagewechsel.

Unter der Diagnose eines hochsitzenden Darmverschlusses wird (60 Stdn. nach Beginn der Erkrankung) in Aethernarkose zur Laparotomie geschritten. Schnitt in der Mittellinie oberhalb und unterhalb des Nabels. Es präsentirt sich sofort das sehr stark geblähte Colon transversum. Sämmtliche sichtbaren Appendices epiploicae sind durchsetzt von hirsekorn- bis linsengrossen typischen Fettgewebsnekrosen. Die grauen Knötchen setzen sich theilweise scharf ohne Hof von dem gesunden Fettgewebe ab, theilweise zeigen sie einen röthlichen Hof.

Nach Zurückschieben des die Laparotomiewunde tamponirenden Colon entleert sich eine grosse Menge leicht blutiger, fleischwasserähnlicher getrübter Flüssigkeit. Die bakteriologische Untersuchung derselben wurde leider unterlassen. Oberhalb des Colon, im Lig. gastro-colicum findet sich ein faustgrosses Loch, das durch vollständigen Zerfall des Fettgewebes bedingt ist. Durch die Offnung ziehen frei, wie herauspräparirt, die Gefässe. Die Ränder des Loches sind eingenommen von einer Fettgewebsschicht, die vollständig an Farbe und Consistenz den Fettgewebsnekroseherden in den Appendices gleicht. Durch das Loch sieht man auf der Wirbelsäule, nach links reichend, der Pankreasgegend entsprechend eine dicke wurstförmige dunkelblauroth blutig infarcirte Masse.

Magen mit Colon und Netz wurden nach oben geschlagen. Die Infarcirung reicht in der Wirbelsäule fast handbreit nach unten vom Ansatz des Mesocolon. Die Wurzel des Mesocolon erscheint ebenfalls etwas blutig durchtränkt, das Gewebe ist sehr weich, matsch. Eine Perforation der Bursa findet sich hier nicht. Beim Emporschlagen dieser Theile zeigt sich, dass überall in der Bauchhöhle, wo Fettgewebe sichtbar ist, sich hirsekorn- bis erbsengrosse Herde von Fettgewebsnekrosen finden, theils isolirt, theils zu kleineren und grösseren Herden confluirend. Kein Theil, wo Fettgewebe sich findet, scheint frei davon zu sein. Die Därme sind gleichmässig gebläht, injicirt, ohne Belang. In den Gallenwegen sind Steine nicht fühlbar. Durch das Loch im Lig. gastrocolicum wird ein Tampon bis auf die Hinterwand der Bursa omentalis eingeführt, die ganze Bursa mit Jodoformgaze austamponirt. Ein zweiter Tampon wird hinter das Colon und den Magen eingeführt. Schluss der Bauchwunde bis auf die Tamponöffnung im oberen und unteren Wundwinkel. Der weitere Verlauf ist ein sehr protrahirter, bedingt durch starke Eiterung aus der Bursa omentalis, der Endausgang aber doch ein günstiger.

2—6. 9. Der Puls geht auf 90 herunter. Flatus gehen spontan ab, der Leib wird etwas dünner. Pat. klagt noch immer über anfallsweise auftretende

kolikartige heftige Schmerzen, so dass sie dauernd Morphium erhalten muss. Aus der Tamponöffnung tritt bräunliche, rahmige Flüssigkeit, untermischt mit schwärzlichen Bröckel aus. Deutlicher Geruch nach ranzigem Fett. 7. 9. Auf Einlauf Stuhl. Die Schmerzen lassen nach. 9. 9. Im Urin wird zum ersten Mal Zucker nachgewiesen; die Zuckerausscheidung hält bis zum 16. 9. an. 13. 9. Die Tamponstreifen werden entfernt und durch Drains ersetzt. Aus den Drainöffnungen entleeren sich stets grosse Mengen der oben geschilderten Flüssigkeit, die schliesslich einen mehr eitrigen Charakter annimmt. Die mikroskopische Untersuchung der darin suspendirten Bröckel ergiebt nur das Vorhandensein von Zellzerfallmassen und Fettsäurenadeln, niemals Theile von drüsigem Bau. Das untere Drainrohr wird am 14. 9. weggelassen, muss aber wegen Retention nach 10 Tagen wieder eingeführt werden. Der Zustand bleibt während der nächsten 6 Wochen im Wesentlichen unverändert. Es treten gelegentlich leichte Temperatursteigerungen bis 38,4 auf; ebenso Brechneigung und Pulsbeschleunigung. Regelmässig findet sich dann eine Retention von Eiter. Der Versuch, das Drain im unteren Wundwinkel wieder wegzulassen, muss aufgegeben werden, da es nach Verschluss der Drainöffnung sofort zu Retention kommt. Die entleerte Flüssigkeit behält den gleichen Charakter, ist schleimig-eitrig, untermischt mit grösseren und kleineren Bröckeln, in denen nie Pankreastheile nachgewiesen werden können. Der Geruch ist stets der von ranzigem Fett.

Die untere Drainöffnung beginnt am 2. 11. sich zu schliessen, ohne dass wieder Erscheinungen von Retention auftreten. Am 5. 11. steht Pat. auf. Die Secretion aus der oberen Drainöffnung versiegt jetzt ziemlich schnell, so dass Pat. am 25. 11. mit kleiner oberflächlicher Fistel im oberen Wundwinkel entlassen werden kann. Die Fistel schliesst sich erst zu Hause nach Ausstossung einer Ligatur. Bei der Entlassung ist Pat. vollkommen wohl. Zucker im Urin ist nie mehr aufgetreten, eine abnorme Resistenz im Epigastrium nicht nachweisbar. Fettstühle sind nie aufgetreten. Ein Jahr nach der Operation stellt sich Pat. im besten Wohlbefinden wieder vor. Urin frei von Zucker. Im oberen Wundwinkel eine kleine Bauchhernie, die gelegentlich Schmerzen macht.

Es handelte sich also im vorliegenden Falle um eine acute schwere Pankreasblutung, die auch im peripankreatischen Gewebe eine weite Ausdehnung erreicht hatte. Dabei bestanden Fettgewebsnekrosen in einer selten beobachteten Ausdehnung.

Bei der Operation wurde eine sehr grosse Menge freien sanguinolenten Exsudats in der Bauchhöhle gefunden. Die Blutung und Exsudatbildung hatte zweifellos zuerst in der Bursa omentalis stattgefunden, secundär war es nach Zerfall des Fettgewebes im Lig. gastro-colic. zum Durchbruch der vorderen Wand der Bursa gekommen.

Eine Perforation der hinteren unteren Begrenzung der Bursa wäre wahrscheinlich auch in Kürze erfolgt. Bei der Operation war das an der Wurzel des Mesocolon gelegene, stark blutig infarcirte Fettgewebe bereits matsch und brüchig. Der weitere Verlauf, die starke, erst mehr hämorrhagische, später eitrige Secretion, mit Entleerung von zerfetzten Fettgewebspartikeln aus der unteren Drainöffnung macht es zum mindesten wahrscheinlich, dass hier später ein Durchbruch aus der Bursa erfolgt ist.

Hätte man in unserem Falle, vorausgesetzt, dass eine richtige Diagnose gestellt worden wäre, zunächst eine rein symptomatische Behandlung eingeleitet, so wäre die Kranke wohl sicher verloren gewesen.

Die der exspectativen Behandlung zu Grunde liegende Idee ist ja die, dass man, wenn der Patient den ersten Anprall überstanden hat, die Abstossung des Pankreas abwarten will und erst dann, wenn sich eine Eiterung meist in Gestalt eines Bursaempyems abgekapselt hat, operativ durch Entleerung dieses Empyems vorgeht. Dieser Heilungsmodus wäre im vorliegenden Falle ausgeschlossen gewesen. Zu der Möglichkeit der Localisirung der Eiterung in Form des Bursaempyems gehört, dass die Begrenzungen der Bursa intact sind und dass der Entstehung einer generalisirten Peritonitis durch Verklebung des Winslow'schen Loches der Weg verschlossen wird.

Im vorliegenden Falle wäre es, wenn die Patientin den ersten Anprall ohne Operation wirklich überstanden hätte, zweifellos bei der schnell unter profuser Eiterung erfolgten Abstossung des Pankreas zu einer diffusen Peritonitis gekommen, die Patientin wohl kaum überstanden hätte.

Ich glaube daher wohl mit Recht, dass diese Patientin durch die Operation, und nicht wie es für den Halsted'schen Fall wahrscheinlich mit Recht von Körte behauptet ist, trotz der Operation geheilt ist.

Die bei unserem Fall gewählte Versorgung der erkrankten Partieen scheint mir einer kurzen Besprechung werth zu sein.

Dass man das vorhandene Exsudat so ausgiebig wie möglich ablassen soll, ist selbstverständlich. Die Erfahrung von Hahn, dass die Ablassung desselben und die Drainage der Bauchhöhle genügen kann, um einen solchen Fall zur Heilung zu bringen, ist

sehr bemerkenswerth, sie beweist, welche Gefahr ein solches Exsudat darstellt.

Worin diese Gefahr liegt, lässt sich alllerdings nach den bisher vorliegenden Erfahrungen noch nicht mit voller Sicherheit erklären. Dass die Bursaexsudate bezw. freien peritonitischen Exsudate bei den Pankreasblutungen zunächst steril bleiben können, beweisen mannigfache Erfahrungen. Auch Thierversuche (Katz und Winkler[1]), eigene Versuche) beweisen dies. Trotzdem gehen sowohl Menschen wie Thiere zu Grunde. Eine Bakterienwirkung durch Stoffwechselproducte ist somit zum mindesten unwahrscheinlich. Die Erklärung, dass es Gewebszerfallsproducte sind, die für den Körper schädlich sind, ist die wahrscheinlichste: ich bin mit der weiteren experimentellen Untersuchung dieses Punktes beschäftigt, kann aber zur Zeit noch kein abschliessendes Urtheil abgeben. Dass Zerfallproducte in den Körper gelangen, nehmen auch Katz und Winkler[1]) auf Grund ihrer Thierversuche an; sie ziehen die Entstehung und Resorption derartiger Stoffe (Nucleine) zur Erklärung der bei ihren Versuchen beobachteten Hyperleukocytose heran.

Trifft diese Erklärung zu, so ist es leicht verständlich, dass die Entleerung des Exsudates und die weitere Ableitung desselben durch Drainage heilend wirken kann. Man kann dann wirklich einmal mit Recht von einer Entlastungsoperation reden.

Wird diese Art der Entlastung aber für alle oder wenigstens nur für die meisten Fälle ausreichen? Ich glaube, nein! Einmal finden wir garnicht durchgehend freie Exsudate in der Bauchhöhle, der Process spielt sich häufig in der Bursa ab, wenigstens zunächst. Trotzdem gehen die Patienten unter Erscheinungen der Intoxication, die manchmal an Cholera erinnern kann [Curschmann[2])], zu Grunde. In solchen Fällen wird die Drainage der freien Bauchhöhle auch Nichts helfen können.

Dann aber droht von der Bursa, selbst wenn sie zunächst abgeschlossen ist, immer noch Gefahr, die Gefahr des Durchbruches in die freie Bauchhöhle und Ueberschwemmung derselben mit toxischem Material.

---

[1]) l. c.
[2]) Citirt nach Körte, l. c. S. 170.

Ich glaube unser Fall ist ein Beweis, wie wir ihn besser nicht wünschen können. Hier war die Perforation in der vorderen Wand der Bursa vor der Operation erfolgt, ein Durchbruch der hinteren erfolgte wahrscheinlich später und bereitete der Nachbehandlung ganz besondere Schwierigkeiten. Wenn es mir auch fern liegt zu behaupten, dass die Laparotomie und Drainage der freien Bauchhöhle für alle Fälle eine nicht ausreichende Operation sei, so glaube ich, beweist unsere Beobachtung gerade, dass wir besser thun, uns nicht damit zu begnügen. Das Wichtigste scheint mir, den Krankheitsherd, das Pankreas bezw. die Bursa omentalis direct in Angriff zu nehmen. Ist die Bursabegrenzung noch intact, so spalte man das Lig. gastro-colic., entleere das etwa vorhandene Exsudat und tamponire die ganze Bursa aus. Der Gefahr der secundären Perforation der hinteren Bursawand begegne man in gleicher Weise durch Einführen eines Tampons unter dem nach oben gehobenen Netz, Colon und Magen. So ist der Krankheitsherd abgeschlossen und wir haben keine unliebsamen Ueberraschungen von hier aus mehr zu befürchten. Wir werden ja nicht immer in der glücklichen Lage sein, den Weg für die Tamponade so vorgezeicnet zu finden wie bei unserem Falle. Die Operation wird aber durch Zerfaserung des Lig. gastro-colic, das doch wohl meist durch ein Bursaexsudat vorgebuchtet sein wird, kaum erschwert und wesentlich verlängert. Dieses Vorgehen erleichtert die Nachbehandlung ganz wesentlich, die meist durch Abstossung am Pankreas und Eiterung complicirt sein wird, zeigt für den Fall secundärer Nachoperationen den Weg für weitere Eingriffe, ist vielleicht sogar geeignet, Nachoperationen überflüssig zu machen.

Schnell ausgeführt wird dieser in wenigen Minuten zu erledigende Abschluss der Operation den Eingriff nicht gefährlicher machen, allerdings wird wohl meist Narkose dazu nothwendig sein.

Wir wählen principiell, und ganz besonders bei collabirten Patienten, die Aethernarkose, eine Zunahme des Collapses haben wir, wie in diesem Falle, wenn sonst die Operation schnell zu erledigen war, nie gesehen.

Es sind ja bisher nur recht spärliche Erfahrungen, die über die operative Behandlung acuter Pankreaserkrankungen vorliegen.

Sie fangen aber doch jetzt schon an, etwas weniger entmuthigend zu werden. Vor allem scheint es wichtig zu sein, möglichst früh zu operiren, bevor eine secundär vom Darm ausgehende Infection die Prognose noch trüber macht, als sie es an und für sich schon ist. Liegt schon eine Infection des Bursaexudates und des eventuell vorhandenen freien Exsudates in der Bauchhöhle vor, dann werden wir häufig mit der Operation zu spät kommen. Der Patient erliegt einer Combination toxischer Einwirkungen. Wichtig für den operativen Eingriff ist natürlich eine möglichst sichere Diagnose. Aber gerade in dieser Hinsicht lassen unsere Kenntnisse noch sehr zu wünschen übrig. Wie schon erwähnt wurde, ist auch die vorliegende Operation unter falscher Diagnose unternommen, unter der Diagnose eines hochsitzenden Darmverschlusses. Zu dieser Diagnose wurden wir geführt durch die häufigen kolikartigen Schmerzen und das sehr rasch auftretende Erbrechen von Dünndarminhalt. Gegen Peritonitis sprach die geringe Druckempfindlichkeit des Abdomens, die vollständige Weichheit des Leibes.

Immerhin hätten verschiedene Symptome, vor Allem das Zusammentreffen derselben, mit einer gewissen Wahrscheinlichkeit auf die richtige Diagnose führen können. Der acute Anfang, die starke Prostration, die, wenn auch nicht absolut ausgesprochen, so doch angedeutet stärkere Auftreibung und Schmerzhaftigkeit des Epigastriums bei dem sonst diffus meteoristischen, aber nur wenig druckschmerzhaften Abdomen, die äusserst vehementen kolikartigen, links von der Wirbelsäule beginnenden und nach unten ausstrahlenden, von der multiparen Patientin als wehenartig bezeichneten Schmerzen hätten wenigstens mit Wahrscheinlichkeit auf die Diagnose leiten können. Dörfler[1]) hat auf die diagnostische Bedeutung grade solcher Schmerzanfälle aufmerksam gemacht und es ist sicher, dass ihnen, wenn sie mit anderen Symptomen, die für eine acute Pankreaserkrankung sprechen, vergesellschaftet sind, diese Bedeutung zukommen kann.

Dass sie keine ausschlaggebende Bedeutung haben, beweisen 2 Fälle unserer Beobachtung, die ein dem vorliegenden ausserordentlich ähnliches Symptomenbild boten. Bei dem einen Fall

[1]) Münchner medicin. Wochenschr. 1900. No. 8. S. 254.

handelte es sich um eine Embolie der Arteria meseraica, bei der das Auftreten blutiger Stühle und von Purpura die Diagnose schliesslich auf die richtige Fährte leitete[1]); im anderen Falle um einen eingeklemmten Ureterstein.

Haben wir nun mit einer gewissen Wahrscheinlichkeit oder Sicherheit die Diagnose auf eine acute Pankreaserkrankung gestellt, so glaube ich, darf man sich in Zukunft nicht mehr so vollständig ablehnend gegen einen operativen Eingriff verhalten. Die Gefahren des Zuwartens scheinen mir doch grösser zu sein, als die Gefahren der Operation. Als oberstes Princip für die Operation muss festgehalten werden, dass dieselbe nicht zu eingreifend ist. Die von Hahn befürwortete, eventuell in Localanästhesie ausgeführte Laparotomie, ausgiebige Entleerung des Exsudates und Drainage ist so wenig eingreifend, dass sie dem Patienten kaum je schaden wird und wird wahrscheinlich für eine Reihe von Fällen zunächst ausreichen. Aber nicht für alle Fälle, wie unsere Beobachtung beweist. Wir werden doch wohl in der Mehrzahl der Fälle eine secundäre Eiterung am Pankreas erwarten müssen, die Nachoperationen erfordert. Es scheint mir daher, wie ich schon oben auseinandersetzte, empfehlenswerth, von vorneherein gleich bei der ersten Laparotomie die Bursa von vorne her durch das Lig. gastrocolicum zu eröffnen und mittels eines eingeführten Gazestreifen zu drainiren, ebenso die Hinterwand der Bursa durch Tamponade zu sichern.

Ueber die Entstehung der Pankreasblutungen wissen wir zur Zeit noch sehr wenig, oder, sagen wir ehrlich, gar nichts. Ich glaube, wir können dies ohne weiteres trotz zahlreicher anatomischer und experimenteller Untersuchungen eingestehen. Als gesichert können wir zur Zeit aber eins annehmen, das ist der Zusammenhang der Fettgewebsnekrose mit den acuten Pankreaserkrankungen. Als Begründer dieser Lehre muss in erster Linie Hildebrand[2]), neben diesem Langerhans[3]) genannt werden.

Wir dürfen wohl als sicher annehmen, dass in der Mehrzahl der Fälle, wenn nicht ausschliesslich, die die acuten Pankreas-

[1]) Vergl. Talke, Bruns' Beiträge. Bd. 38. 3.

[2]) Centralblatt f. Chirurgie. 1895. S. 297. Verhandl. der Deutschen Gesellschaft für Chirurgie. Bd. 24. Theil I. S. 115. Langenbeck's Archiv. Bd. 57. 1898. S. 435.

[3]) Virchow's Archiv. 1890. Bd. 122.

erkrankungen begleitende Fettgewebsnekrose ein Product der Pankreaserkrankung ist, hervorgerufen, durch die Einwirkung des fettspaltenden Fermentes der Bauchspeicheldrüse, des Steapsins, auf das neutrale Fett der Bauchhöhle.

Auf welchem Wege diese Einwirkung und die daraus resultirende Fettverseifung erfolgt, ob durch Wirkung von der freien Bauchhöhle aus, ob durch Verschleppung auf dem Lymph- oder Blutwege, das sind alles noch strittige Punkte, über die nur weitere experimentelle Untersuchungen Aufklärung bringen können. Zu diesen noch nicht geklärten Punkten gehört auch die eigenartige Knötchenform der Nekroseherde. Ich bin seit längerer Zeit mit einschlägigen Untersuchungen beschäftigt und werde darüber an anderer Stelle getrennt berichten.

Sehen wir die vorliegenden experimentellen Resultate durch, so muss zunächst auffallen, wie schwer es ist, Pankreaserkrankungen mit Fettgewebsnekrose durch Injection eitererregender Mittel, seien dieselben bakterieller oder chemischer Natur, hervorzurufen.

Körte[1]), dem wir eingehende Untersuchungen darüber verdanken, konnte bei gelungenen Versuchen nur etwa in einem Drittel dieser Versuche Fettnekrosen erzeugen. Die gefundenen Nekrosenherde stellten jedoch immer nur einen schwachen Anklang an die beim Menschen beobachteten Veränderungen dar.

Zu gleichen Resultaten kam Hlava[2]).

Weiter ergeben die bisher vorliegenden Erfahrungen für die Auffassung, dass die Erkrankungen des Pankreas, die acuten sowohl wie die chronischen, ihren Ausgang von infectiösen Processen, speciell solchen des Magendarmcanals nehmen, zum Mindesten keine Stütze (Truhart l. c.).

Es scheint ferner auf Grund des bisher vorliegenden casuistischen Materials noch kein Beweis erbracht, dass ein Theil der mit Blutung einhergehenden Pankreaserkrankungen in das Gebiet der primär entzündlichen Erkrankungen gehört. Der Begriff der Pancreatitis haemorrhagica scheint durch die Thatsachen in keiner Weise gestützt. Es sprechen vielmehr eine Menge von besonders neueren Beobachtungen, vor Allem das Vorhandensein von Blutung ohne Entzündungserscheinungen in den Früh-

[1]) l. c., und Berliner Klinik. 1896. Heft 102.
[2]) Citirt nach Truhart und v. Brunn.

stadien der Erkrankung dafür, dass die Blutung das Primäre ist und dass die Entzündung und Eiterung secundär durch Einwanderung von Bakterien vom Magendarmcanal entsteht.

Truhart kommt auf Grund seiner grossen Statistik zu den gleichen Resultaten. Er glaubt, dass das Pankreas überhaupt nur wenig zu bakterieller Infection neigt. Die experimentellen Untersuchungen stehen damit in Einklang.

Klärend wirkten die experimentellen Untersuchungen in erster Linie in einem Punkte, insofern als sie zeigten, dass schwere mechanische Schädigungen der Drüse, wie Zerreissung, Umschnürung etc. (Katz und Winkler), den Tod der Versuchsthiere unter Auftreten von Fettgewebsnekrosen zur Folge hatten. Ebenso konnte der Beweis erbracht werden, dass locale Circulationsstörungen am Pankreas (Ischämien) Pankreasveränderungen und Fettnekrosen zu erzeugen im Stande sind (Blume)[1]).

Alle diese Untersuchungen, so schöne Resultate sie sonst, speciell über den Zusammenhang zwischen Pankreaserkrankung und Fettgewebsnekrose, gezeitigt haben, brachten keine Erklärung über die Entstehung der acuten Pankreashämorrhagien.

Wir wissen, wie gesagt, über die eigentliche Aetiologie der Blutungen und der in ihrem Gefolge auftetenden Nekrosen des Pankreas so gut wie nichts. Wir kennen zur Zeit nur eine Reihe von disponirenden Momenten.

Unter diesen spielen eine grosse Rolle, die excessive Fettleibigkeit, die häufig mit Lipomatose des Pankreas vergesellschaftet ist, ferner locale Veränderungen an den Pankreasgefässen, Alkoholismus und die auf diese oder auf andere Ursachen zurückzuführende Arteriosklerose, wahrscheinlich auch thrombotische Processe in den Pankreasvenen.

Wie verhängnissvoll für das Pankreas gerade die Anwesenheit von Fett ist, erhellt schon aus den klassischen, in der Pankreaspathologie aber anscheinend nicht genügend gewürdigten Versuchen von Claude Bernard[2]): durch Injection von Fett in den Ausführungsgang der Drüse gelang es, hämorrhagische Herde im Pan-

[1]) Citirt nach Truhart und v. Brunn.
[2]) Mémoire sur le pancréas etc. Académie des sciences. Supplément aux Comptes rendus. Tome I.

kreas hervorzurufen. Bei Injection grösserer Dosen erfolgte der Tod der Versuchsthiere unter peritonitischen Erscheinungen. Ob wirklich eine bakterielle Peritonitis vorlag, lässt sich aus den Versuchsprotocollen nicht mit Sicherheit erkennen. Ich betrachte es nicht für ausgeschlossen, dass gar keine echte bakterielle Peritotonitis, sondern dass Veränderungen am Peritoneum vorlagen, die den bei unserem und anderen Fällen vorgefundenen analog waren. Von Fettgewebsnekrosen erwähnt Claude Bernard ebenso wenig etwas, wie alle Experimentatoren, die vor Erscheinen der Balser'schen[1]) Publication arbeiteten. Die Abbildung auf Tafel 9 der Claude Bernard'schen Arbeit legt aber den Gedanken nahe, dass Claude Bernard Fettgewebsnekrosen bei seinen Versuchen erzielte, aber in ihrer Bedeutung nicht erkannte. Ich bin mit Versuchen, die sich an die Cl. Bernard'sche Versuchsanordnung anschliessen, beschäftigt und werde über den Ausfall derselben später berichten. Als wichtigen Anhaltspunkt aus der Cl. Bernard'schen Versuchsreihe kann man jedoch jetzt schon eins festhalten, das ist die Schädlichkeit der Anwesenheit von Fett im Pankreas. Wie die Einwirkung des Fettes auf das Pankreasparenchym oder umgekehrt erfolgt, das ist noch dunkel. Wenigstens haben wir aber einen Anhaltspunkt zur Erklärung der Schädlichkeit localer Lipomatose des Pankreas. Verständlicher ist uns schon die Bedeutung der Arteriosklerose. Wir wissen von der Sklerose der Fussarterien, dass die obliterirende Form der Arteriosklerose zu schweren Circulationsstörungen, Ischämien etc. führen kann. Am Pankreas wird es unter solchen Verhältnissen leicht zu partieller Nekrose des Drüsenparenchyms, zum Freiwerden und zur Diffusion von Pankreasfermenten in die Umgebung kommen, die besonders bei localer Lipomatose des Pankreas analog den Cl. Bernard'schen Experimenten gefährlich wird.

In gleicher Weise können thrombotische Vorgänge in den Pankreasvenen wirken, sei es, dass dieselben local entstehen, oder dass sie von anderen Gefässen (Milzvene, Pfortader) auf dieselben übergreifen. Die Thrombose der Pankreasvenen ist ausserordentlich häufig bei den Pankreaserkrankungen beobachtet; man braucht, um sich davon zu überzeugen, nur die Truhart'schen Tabellen

[1]) Virchow's Archiv. 1882. Bd. 90.

durchzulesen. Ob diese Thrombosen in überwiegender Mehrzahl primär vor der Pankreaserkrankung entstanden sind, oder erst secundär in Folge der Erkrankung desselben, lässt sich häufig allerdings nicht einmal mit Wahrscheinlichkeit entscheiden. Die Frage, ob sie Ursache oder Folge der Pankreaserkrankung sind, muss mithin zur Zeit noch unbeantwortet bleiben.

In neuerer Zeit ist nun eine Beobachtung hinzugekommen, die vielleicht einen neuen Anhaltspunkt für die Entstehung der acuten Pankreasblutungen giebt, das ist das Vorkommen infarctähnlicher Herde im Pankreas.

Brentano[1]) hat schon auf diesen gelegentlichen — er sagt sogar „nicht seltenen" — Befund die Aufmerksamkeit gelenkt und diese Herde verantwortlich gemacht für das Auftreten von Nekrose und Eiterung am Pankreas. Thatsächlich finden wir in Sectionsprotokollen von Pankreashämorrhagien, wenn die Blutung nicht durch die ganze Drüse ging, sodass jede Structur des Pankreas und jede Orientirung über den Ausgangspunkt der Blutung verwischt war, mehrfach derartige infarctähnliche Herde erwähnt.

Einen besonders instructiven Befund erwähnt Kirste[2]),

Bei einem 55 jährigen fettleibigen Manne, der acut nach dem Essen mit heftigen Leibschmerzen, Erbrechen, starker Prostration, kleinem, sehr frequentem Puls, Auftreten einer wurstförmigen Resistenz im rechten Hypochondrium erkrankt war, trat 20 Std. nach Beginn der Erkrankung der Tod ein. Die Section ergab: $^1/_2$ Liter freies hämorrhagisches Exsudat in der Bauchhöhle, keine Peritonitis, starke Blähung und Injection der Darmschlingen; an der Rückwand des Magens leichte Verklebungen. Das Pankreas in toto vergrössert, zeigt 2 Infarcte, welche reichlich ein Drittel des ganzen Pankreas einnahmen, daneben zahlreiche kleinere Blutungen im Pankreasgewebe.

Derartige Befunde mussten den Gedanken an die Entstehung solcher Herde durch embolische Vorgänge nahelegen. Mit dieser Art der Entstehung stimmten die sonst als Prädisposition für die Erkrankung bekannten, oben erwähnten Momente (Arteriosklerose, Herzfehler etc.) ebenso gut zusammen, wie der acute blitzartige Beginn.

---

[1]) Langenbeck's Archiv. Bd. 61.
[2]) Münchner medicin. Wochenschr. 1903. Bd. 8. S. 355.

Diese Art der Entstehung ist auch schon von anderen Untersuchern ins Auge gefasst, aber mit Rücksicht auf den negativen Befund an den grösseren Pankreasgefässen (Körte) und den negativen Ausfall von Thierexperimenten (Hlava) als befriedigende Erklärung abgelehnt worden.

Hlava[1]), dem wir ausführliche, vielfach modificirte Versuche zur Pathologie des Pankreas verdanken, konnte durch Versuche, die den embolischen Vorgang durch ständigen oder zeitweisen Abschluss der arteriellen Blutzufuhr nachahmten, zwar Anämie der Drüse, hie und da auch vereinzeltes Auftreten von kleinen Fettnekrosen erzeugen, niemals aber Blutungen. Ebenso negative Resultate ergaben seine Versuche mit Thrombosirung von Pankreasvenen.

Dieser Ausfall der Versuche erschien mir um so verwunderlicher, als es Panum[2]) schon in seinen 1862 angestellten Versuchen zur Lehre von der Embolie durch Injection von Wachskügelchen in die grossen Körperarterien geglückt war, Blutungen im Pankreas durch Embolie in den Pankreasarterien zu erzeugen.

Ebenso hatte Lépine[3]) positive Resultate; er sah nach Einspritzung von Lycopodium Aufschwemmung in die Hauptarterie des Organs nach wenigen Stunden hämorragische Infarcte und Tod der Thiere eintreten.

Ich habe die Versuche in erweiterter Form wieder aufgenommen und bin zu wesentlich anderen Resultaten wie Hlava gekommen, Resultate, die mir für die Pathogenese der Pankreasblutungen nicht ohne Interesse zu sein scheinen. Ich werde diese Versuche an anderer Stelle ausführlich mittheilen und führe hier nur die wichtigsten Resultate an.

Thrombosirung von Venen, die nur in sehr unvollkommener Weise durch Unterbindung von einer oder mehrerer Hauptvenen mit nachträglicher Injection von Gelatine erzielt wurden, führten zu kleinen Hämorrhagien im Pankreas und zur Bildung sehr spärlicher Fettnekrosen in der Umgebung dieser Herde.

Durch Unterbindung von einer oder 2 der Hauptarterien (A. pancreatico-duodenal. sup. und infer.) kam es zu kleineren und

---

[1]) Citirt nach Truhart und v. Brunn.
[2]) Virchow's Archiv. Bd. 35.
[3]) Citirt nach Körte, l. c. S. 167.

grösseren (linsen- bis beinahe bohnengrossen) Herden im Pankreas, die manchmal, aber nicht immer hämorrhagisch infarcirt waren und schliesslich zu Cysten mit trübem, manchmal hämorrhagisch verfärbtem Inhalt führten.

In der Umgebung dieser Herde waren Fettnekrosenherde regelmässig zu finden, ebenso im Mesenterium und gelegentlich im Netz.

Starke hämorrhagische Infarcirung der Drüse erhielt ich jedoch regelmässig, wenn mit der Ligatur der Arterien Injection von Luft, Paraffinum liquidum oder noch besser Oel verbunden wurde. Während bei der Ligatur der Arterien die Thiere am Leben blieben, die Veränderungen am Pankreas und die Fettnekroseherde nur bei Relaparotomie der Thiere nach 2—4 Tagen nachgewiesen werden konnten, gingen die gleichzeitig mit intraarterieller Oelinjection behandelten Thiere nach wenigen Tagen zu Grunde. Das Pankreas war am duodenalen Theil diffus von Blut durchsetzt, blauschwarz infarcirt, der lienale Theil meist ganz oder fast ganz unverändert. In der freien Bauchhöhle fand sich freies sanguinolentes Exsudat in grosser Menge; Mesenterium des Pankreas, der Dünn- und Dickdärme und das Netz waren von Fettgewebsnekroseherden in einer Zahl und Grösse durchsetzt, die vollständig dem beim Menschen beobachteten ausgesprochenen Bilde entsprachen. Anatomisch stellten sie häufig geradezu ein getreues Abbild der Erkrankung beim Menschen dar, wie auch der klinische Verlauf eine grosse Analogie mit der menschlichen Erkrankung bot.

Ob diese durch Embolie erzeugten experimentellen Resultate eine Bedeutung für die menschliche Pathologie beanspruchen können, das müssen erst weitere Untersuchungen an geeignetem menschlichen Material erweisen; darüber werden die Pathologen das letzte Wort zu reden haben. Bei der Seltenheit der acuten zur Section kommenden Pankreasblutungen hielt ich es für angezeigt, auf diese experimentell gestützte Möglichkeit der Entstehung der acuten Pankreasblutungen hinzuweisen. Zweck dieser Zeilen war es ferner darzuthun, dass die Aussichten für ein sofortiges operatives Eingreifen bei den acuten Pankreasblutungen nicht so trübe sind, als man bisher angenommen hat.

XX.

Zur Resection der Oberschenkel-Diaphyse bei malignen Tumoren.[1]

Von

Med.-Rath Dr. Borchard,

dirig. Arzt der chirurg. Abtheilung des Diakonissenhauses in Posen.

(Mit 2 Figuren im Text.)

Vor 8 Jahren machte Mikulicz[2]) auf dem Chirurgencongress den Vorschlag, bei malignen Geschwülsten der langen Röhrenknochen, wenn eben möglich, anstatt der zumeist geübten Amputation die Resection treten zu lassen. Er gründete seine Erfahrungen damals auf 7 Fälle, von denen drei den Oberschenkel betrafen, während die übrigen sich auf den Arm und den Unterschenkel vertheilten und stellte einen Patienten vor, bei dem er wegen eines periostalen Sarkoms des unteren Drittels des Oberschenkels die Resection gemacht und das erhaltene Stück des Oberschenkels in die Tibia implantirt hatte. Es wurde damals schon von König der Einwand erhoben, dass die conservative Operation nur auf einige Fälle von Riesenzellensarkomen auszudehnen sei. In der That scheint auch nach der Arbeit von Jenckel[3]), dass der damals vorgestellte Patient ein Recidiv bekommen hat, da Jenckel, der sonst die Literatur in einer eingehenden und sorgfältigen Weise berücksichtigt, diesen Fall nicht unter den Geheilten aufführt, während er über den zweiten Fall, den Mikulicz operirt hatte, ausführlicher berichtet. In diesem letzteren, der einen 37jährigen Mann mit periostalem Sarkom des

[1]) Abgekürzt vorgetragen am 1. Sitzungstage des XXXII. Congresses der Deutschen Gesellschaft für Chirurgie zu Berlin, 3. Juni 1903.

[2]) Chirurgen-Congress. 1895.

[3]) Deutsche Zeitschr. f. Chirurgie. 64.

Oberschenkels betraf, hatte Mikulicz ebenfalls die Resection des unteren Drittels des Oberschenkels gemacht, und da $5^1/_2$ Monate später eine knöcherne Vereinigung nicht eingetreten war, die Amputation des Oberschenkels vorgenommen. 5 Jahre später war noch kein Recidiv eingetreten.

Es ist seit Langem bekannt und zumal durch den Vortrag von Krause auf dem Chirurgencongress 1889 eingehender erörtert worden, dass es gewisse Arten von Knochensarkomen giebt, welche in Bezug auf ihre Bösartigkeit ganz anders dastehen, wie alle übrigen Sarkome, und welche in Folge dessen nicht eine derartig eingreifende Therapie erfordern, wie diese. Besonders häufig scheint diese Art der Sarkome am Unterkiefer zu sein und ferner im oberen Theil des Schienbeins.

Im Anschluss an den Vortrag von Krause berichtete damals Bramann, Esmarch, Löbker, Rosenberger über gleichfalls conservativ operirte und geheilte Fälle von Knochensarcomen. Es geht aus diesen Mittheilungen mit aller Bestimmtheit hervor, dass es gewisse Arten von Sarcomen der Knochen giebt, welche in ihrem ganzen Verlauf eine exceptionelle Stellung einnehmen. Es wird im Allgemeinen gesagt, dass es die myelogenen im Knochen gelegenen, von einer Schale umgebenen und gegen die Umgebung abgegrenzten Tumoren seien, deren Masse durch das bekannte rothe, leberähnliche Gewebe gebildet würde, welche makroskopisch zum Theil aus Riesenzellen bestände. Dem gegenüber wird von anderer Seite auf den bekannten Fall von Oberst hingewiesen, der in einwandsfreier Weise zeigt, dass auch diese Art der Geschwülste bösartig werden können.

Mit Recht weist Jenckel in seiner Arbeit darauf hin, dass es weniger auf das histologische Bild ankommt, welches derartige Sarkome bieten, als vielmehr auf das grob anatomische Verhalten, ihre dadurch bedingte Eigenthümlichkeit langsam zu wachsen und höchst selten Metastasen zu bilden. Von den 10 Fällen, die er aus der Literatur als dauernd geheilt zusammenstellen kann, betreffen 7 Fälle allein myelogene Sarkome, während sich die anderen drei auf ein periostales, und zwei im Periost und im Mark gelegene Sarcome vertheilen.

Ich möchte mir erlauben, Ihnen eine Geschwulst zu demonstriren, welche ich vor $1^1/_2$ Jahren durch Resection der Ober-

schenkeldiaphyse gewonnen habe, und welche dieses makroskopische Verhalten der gutartigen Marksarkome in ausgeprägter Weise zeigt. Das Präparat stammt von einer 23jährigen Patientin, die im Alter von 15 Jahren eine allmälige Anschwellung des linken Oberschenkels und Kürzerwerden des Beines bemerkt hatte. Trotz allmäligen Wachsthums macht die Geschwulst keine Beschwerden. Seit $^1/_2$ Jahre aber war die Patientin nicht mehr im Stande, das Bein zu gebrauchen, das plötzlich erheblich kürzer geworden war und Schmerzen machte. Die Untersuchung ergab bei der sonst gesunden Patientin, das linke Bein um 12 cm verkürzt, und am linken Oberschenkel eine kindskopfgrosse, knochenharte Geschwulst, die nicht druckempfindlich war, an deren oberen Grenze aber man eine abnorme Beweglichkeit des Oberschenkels constatiren konnte. Es unterlag nach der Untersuchung keinem Zweifel, dass es sich um eine vom Knochen ausgehende Geschwulst (Sarkom) des Oberschenkels handelte, die aber durch ihren relativ langsamen Verlauf und geringe Störung des Allgemeinbefindens ein Beweis ihrer Gutartigkeit abgelegt hatte. Dagegen war das locale Wachsthum ein ziemlich erhebliches, und da wegen der Spontanfractur nur eine operative Behandlung in Frage kam, so musste man sich entscheiden, ob durch eine Resection oder durch Amputation oder Exarticulation der Hüfte Heilung zu bringen sei. Bei dem relativ hohen Sitz der Geschwulst wäre der Amputationsstumpf nur wenig günstig für eine Prothese ausgefallen und es wäre von dem Gesichtspunkte aus Exarticulation und Amputation gleichwerthig gewesen. Da aber nach dem klinischen Verlauf eine relative Gutartigkeit des Tumors sicher gestellt war, so legte ich erst durch einen Längsschnitt denselben frei, um mich von seinem makroskopischen Verhalten zu überzeugen. Es zeigte sich überall von einer knöchernen Schale umgeben, gar nicht in die Musculatur gewachsen. Ich entschloss mich zur Resection. Zu dem Zweck wurde erst das untere Ende des Oberschenkels freigelegt und der Oberschenkel 3 cm unterhalb der Geschwulst durchsägt, sodann die Geschwulst theils stumpf, theils scharf überall aus der Umgebung herauspräparirt und nun die Geschwulst an der Stelle der Spontanfractur, die dem oberen Theil der Geschwulst entsprach, entfernt.

Danach wurden hoch etwa 2 cm von den restirenden Oberschenkelknochen abgetragen, und das obere und untere Ende des

Femur durch Silberdrähte vereinigt, die ziemlich grosse Wundhöhle austamponirt. Das Mark des Oberschenkelknochens zeigt beiderseits keine weitere Veränderung. Die entfernte Geschwulst erwies sich überall von einer dünnen knöchernen Schale umgeben, die sich an einzelnen Stellen leicht eindrücken liess. Sie misst in ihrer Länge 23 cm, sodass also im ganzen ca. 26 cm des Oberschenkels entfernt wurden. Auf dem Durchschnitt zeigte die Geschwulst sich von weisser, markiger Farbe, ziemlich derber Consistenz. Der

Fig. 1.

Osteosarcoma femoris.

Oberschenkel zeigt an den Resectionsstellen eine ganz dünne Corticalis und als begleitende Erscheinung dieser Knochenatrophie ein sehr fettreiches Mark. Die mikroskopische Untersuchung wurde in dankenswerther Weise von Herrn Prof. Nauwerck in Chemnitz ausgeführt und ergab ein myelogenes Osteosarkom. Die Wundheilung verlief ohne Besonderheiten, aber die knöcherne Vereinigung begann erst einzutreten nach 4 Monaten und war nach $5\frac{1}{2}$ Monaten vollendet. Es wurde dann noch der Silberdraht entfernt. Die Patientin stand nach etwa 7 Monaten auf und ging mit einem Schuh mit er-

höhter Sohle umher. Wie das Röntgenbild zeigt, ist eine knöcherne Vereinigung erfolgt, ein Recidiv auf demselben nicht zu erkennen. Die Resection hat, wie ebenfalls aus dem Röntgenbild hervorgeht ca. 4 cm unterhalb des Trochanter major stattgefunden. Das obere Bruchende ist durch den Zug des Ileo-psoas etwas nach aussen abgewichen, trotzdem steht das Bein gerade. Es war interessant zu beobachten, wie erst nach sehr langer Zeit die anfangs zu langen Muskeln sich nach und nach der hochgradig verkürzten Extremität anpassten. Diese Anpassung ging aber so vollkommen vor sich, dass jetzt der Quadriceps den Unterschenkel in nahezu gestreckter Stellung zu erheben vermag.

Der Tumor zeigte also in seinem exquisit chronischen klinischen Verlauf sowie in seinem makroskopischen Verhalten mit aller Bestimmtheit die gutartigen Eigenschaften und rechtfertigte die conservative Operationsmethode. Nicht das makroskopische Verhalten allein ist es, da ja auch völlig abgekapselte Knochensarkome einen bösartigen Verlauf haben können, nicht der mikroskopische Befund, der ein sicheres Urtheil über die Malignität und Benignität gewinnen lässt, sondern vor allen Dingen der klinische Verlauf vorher — das langsame Wachsthum, der gute Allgemeinzustand.

Wie aus allen Statistiken hervorgeht, sterben die meisten nach unseren gebräuchlichen Methoden operirten Patienten an Metastasen, vor denen weder die Amputation noch die Exarticulation schützt. Nicht so sehr die Wahl der Operationsmethode entscheidet über das Schicksal des Patienten, als vielmehr das Verhalten der Geschwulst in Bezug auf Metastasenbildung. Dies kann man aber keinem Tumor mit Bestimmtheit ansehen. Vielleicht darf man es aus gewissen makroskopischen Kennzeichen vermuthen, annähernde Sicherheit giebt uns der vorherige, Bestimmtheit der nachherige klinische Verlauf.

Wie der Ihnen demonstrirte Fall ein exquisites Beispiel für diese gutartigen, nach allen Seiten abgekapselten Sarkome ist, so zeigt er gleichzeitig die grosse Ausdehnung, in welcher man noch eine Resection in der Continuität der langen Röhrenknochen und zwar auch dort, wo nur einer existirt, machen kann.

Die Technik dieser Resection wird ja immer dieselbe sein, die Resection wird überall, vom technischen Gesichtspunkte aus, erlaubt sein, wo nicht durch die Operation die Verletzung irgend welcher

wichtiger Nerven und Gefässe in Frage kommt. Hinsichtlich ihres functionellen Resultates ist sie den Amputationen überlegen, da sie ja in der Continuität des Knochens vorgenommen, die Beweglichkeit der Gelenke gewährleistet. Voraussetzung ist natürlich, dass eine knöcherne Vereinigung der resecirten Knochenenden zu Stande kommt. Wir haben es selbst bei jugendlichen Patienten in der Regel mit Menschen zu thun, die in Folge des langsamen Wachsthums des Tumors schon längere Zeit die betreffenden Gliedmaassen geschont haben und bei denen in Folge dessen es zu einer hochgradigen Atrophie auch des gesunden Knochens gekommen ist. Ich glaube, dass dies der Grund ist, weshalb die knöcherne Vereinigung in meinen und auch in vielen anderen Fällen so spät erfolgt ist, und in manchen überhaupt nicht eintrat, ich glaube auch, dass dieser Umstand es sein wird, der uns die Resection nur auf jene Fälle beschränken lässt, in denen wir mit Bestimmtheit aus dem makroskopischen Verhalten der Geschwulst und dem klinischen Verlauf auf die Gutartigkeit derselben rechnen können. Denn nur, wenn mit Bestimmtheit anzunehmen ist, dass die Geschwulst ohne locales Recidiv entfernt werden kann, wenn ferner mit aller Wahrscheinlichkeit zu vermuthen ist, dass Metastasen nicht auftreten, nur dann ist es gerechtfertigt, den Patienten einem so langen Krankenlager zu unterwerfen, um die Extremität, wenn auch in verminderter Gebrauchsfähigkeit, zu erhalten. Bei einem einigermaassen auf Malignität verdächtigen Tumor wäre es nicht gerechtfertigt, den Kranken auf Monate ans Bett zu fesseln, um ihn dann entweder doch amputiren zu müssen, oder um ein locales Recidiv oder Metastasen zu erleben. Giebt aber das makroskopische Verhalten im Verein mit dem klinischen Verlauf der Geschwulst die Anhaltspunkte für ihre Benignität, dann soll man selbst bei grosser Ausdehnung der Geschwulst die Resection machen, falls nicht eine Excochleation noch möglich ist. Denn wie der Fall von Braun, bei dem nach Ausschabung eines Oberschenkelsarkoms selbst nach 12 Jahren ein Recidiv nicht eingetreten war, so wie der Fall von Kramer, bei dem ebenfalls der Patient nach Ausschabung eines faustgrossen schaligen Myeloid des unteren Oberschenkeldrittels geheilt geblieben war, zeigt, ist durch die Ausschabung dauernde völlige Heilung zu erzielen. Voraussetzung aber für die Ausschabung ist, dass die Continuität des Knochens erhalten ist, und dass der

Knochen nicht so verdünnt ist, dass er die völlige Stützfähigkeit verloren hat. An den Extremitäten, an denen zwei Knochen vorhanden sind, kann man auch in diesen Fällen die Excochleation

Fig. 2.

Resection des Femur in seiner Continuität wegen Osteosarcoma femoris.

versuchen. Es ist also im Allgemeinen der Ausschabung als der einfacheren und leichteren Methode der Vorzug zu geben vor den schwierigeren Resectionen. Gegebenenfalls soll man sich aber nicht, selbst bei ausgedehnten Tumoren, scheuen diese Letztere vorzu-

nehmen, da die Resultate besser sind in Bezug auf die Function als die Amputation. Man muss aber mit einem langen Krankenlager rechnen und während desselben die Extremität nicht durch einen Gypsverband absolut ruhig stellen, sondern nach Vereinigung der Resectionsenden durch Silberdraht eine Schiene anlegen, die noch kleine Bewegungen an der Resectionsstelle gestattet und so ständig einen Reiz auf die Regenerationsfähigkeit des Gewebes ausübt. Die spätere Function des betreffenden Gliedes wird, da sich die Muskulatur selbst an hochgradige Verkürzungen, wie mein Fall es zeigt, adaptirt, eine relativ gute.

Als einzige Prothese trägt die Patientin einen Schuh mit erhöhter Sohle, der zum besseren Halt noch zwei dünne seitliche Schienen am Unterschenkel hat. Der Gang ist, wie Sie sehen, ein guter.

Ich will nicht weiter auf die Indicationsstellung zur Resection bei den Sarkomen der langen Röhrenknochen eingehen, da dieselben in zahlreichen Arbeiten besonders aber in der von Jenkel genau präcisirt sind. Ich glaube aber, dass man sich den Ausführungen dieses letzten Autors anschliessen kann.

Ich habe auch nicht die Patientin aus dem Grunde vorgestellt, um die dauernde Heilung eines Knochensarkoms durch Resection zu zeigen, da hierfür die Beobachtungszeit viel zu kurz ist, sondern hauptsächlich um zu demonstriren, dass man selbst bei so ausgedehnten Resectionen in der Diaphyse des Oberschenkels knöcherne Vereinigung erzielen kann und dass sich die Function der Muskeln den neuen Anforderungen vollkommen anpasst, so dass eine normal functionirende natürlich bedeutend verkürzte Extremität resultirt. So viel ich nachweisen kann, ist es der erste Fall in der Litteratur von einer so ausgedehnten Resection in der Diaphyse des Oberschenkels, der mit normaler Function der benachbarten Gelenke, d. h. also des Gliedes geheilt ist.

XXI.

Ueber functionelle Nierendiagnostik.[1]

Von

Professor Dr. Barth

in Danzig.

Ueber den Werth der functionellen Nierendiagnostik, wie sie vor einigen Jahren von Casper und Richter und dann in modificirter Weise von Kümmell in die practische Nierenchirurgie eingeführt wurde, gehen die Ansichten unserer competentesten Fachgenossen soweit auseinander, dass jedes auf selbständige Beobachtung gegründete Urtheil zur Klärung der Frage erwünscht sein dürfte. Denn es ist klar, dass hier nur die practische Erfahrung an der Hand sehr sorgfältiger Beobachtungen entscheiden kann. Wir müssen selbst prüfen und alle Thatsachen zusammentragen, die wir mit Hilfe der neuen Methode feststellen können, und erst aus diesen Thatsachen soll sich die Fragestellung ergeben, nach welchen Gesichtspunkten der Werth der Methode zu beurtheilen ist. Nicht was die Methode leisten sollte und was wir in der ersten Begeisterung von ihr erwartet haben, steht heute nach 3 Jahren zur Discussion, sondern was sie wirklich leistet und leisten kann.

Meine Erfahrungen umfassen einen Zeitraum von 2 Jahren, nachdem ich mich durch die Güte des Herrn Casper in der Technik des Harnleiterkatheterismus unterrichtet hatte. Darüber kann ja kein Zweifel sein: im kunstgerechten Harnleiterkatheterismus liegt der Schwerpunkt der neuen Methode, an ihm hängt

[1] Vorgetragen am 4. Sitzungstage des XXXII. Congresses der Deutschen Gesellschaft für Chirurgie zu Berlin, 6. Juni 1903.

eigentlich die ganze functionelle Diagnostik. Mit der Kryoskopie des Gesammtharns können wir bei dem fortwährenden physiologischen Wechsel der Harnconcentration nichts anfangen, und die Kryoskopie des Blutes kann uns zwar einen schätzbaren Fingerzeig auf die jeweiligen Gesammtvorgänge der Nierenfunction geben, namentlich bei vorgeschrittenen doppelseitigen Erkrankungen, aber einen eigentlichen Einblick in den Zustand der Nieren, d. h. ein Urtheil über die Ausdehnung des Erkrankungsprocesses gestattet sie uns nicht. Eine pathologische Gefrierpunktserniedrigung des Blutes im Sinne Kümmell's giebt uns nicht einmal den Beweis, dass beide Nieren krank sind, wie man erwarten sollte, da doch bei der Zerstörung einer Niere die Gesammtnierenfunction nicht in Frage steht, solange die andere gesund ist. Ich habe bei einem Blutgefrierpunkt von — 0,62 eine total degenerirte Niere exstirpirt, die Operation wurde glatt überstanden, weil die andere Niere gesund war, wie wir uns vorher durch den Katheterismus überzeugt hatten. Man sieht also, um den Harnleiterkatheterismus kommt man in allen zweifelhaften Fällen nicht herum, und das hat ja Kümmell selbst oft genug betont.

Ich habe nun den Harnleiterkatheterismus in 36 Fällen ausgeführt, meist doppelseitig, und die functionelle Untersuchung nach Casper-Richter angeschlossen. Auf die übliche chemische und mikroskopische Untersuchung des getrennt aufgefangenen Harns wurde dabei selbstverständlich der grösste Wert gelegt. Zur Ausführung des Katheterismus habe ich mich ausschliesslich des Casper'schen Instrumentes bedient und habe kein Bedürfniss empfunden, daneben anderere Instrumente zu benutzen. Dass das Instrument etwas voluminöser ist, als beispielsweise das Nitze'sche, ist in der Praxis m. E. ohne Belang, die Einführung hat auch beim Manne, wenn man die Harnröhre cocainisirt und das Orificium ext. durch ein conisches Bougie stumpf erweitert, in der Regel keine Schwierigkeiten. Eine allgemeine Narkose war hierzu nie erforderlich. Auf der anderen Seite bietet das Casper'sche Harnleitercystoskop bekanntlich den grossen Vortheil, dass das Führungsrohr für den Harnleiterkatheter herausgenommen und ausgewechselt werden kann. Man ist hierdurch in der Lage, das Führungsrohr, den am schwierigsten zu reinigenden Theil des Instrumentes, durch Auskochen zu sterilisiren, und vor allem durch Auswechseln des

Rohrs verhältnissmäsisg starke Katheter gleichzeitig in beide Harnleiter zu bringen, während die doppelläufigen Instrumente nur die Einführung dünner Katheter gestatten. Dicke Katheter verdienen aber unter allen Umständen den Vorzug vor dünnen. Sie verstopfen sich nicht so leicht, und das ist bei eitrigen Processen in der Niere von Wichtigkeit, auch verletzen und reizen sie die Harnleiterschleimhaut offenbar weniger leicht als dünne Instrumente. Auf der anderen Seite hat mich die zunehmende Erfahrung in der Ueberzeugung bestärkt, dass zuverlässige functionelle Werthe nur durch die gleichzeitige Sondirung beider Harnleiter zu gewinnen sind. Die Verwerthung des aus der anderen Niere in der Blase sich ansammelnden Urins bei einseitig ausgeführtem Harnleiterkatheterismus kann immer nur als Nothbehelf gelten, da wir die Spülflüssigkeit aus der Blase nicht immer vollkommen entfernen können. Ein Zurückbleiben von Spülflüssigkeit muss aber die kryoskopischen Werthe des Blasenharns beeinflussen und zwar um so mehr, je kleinere Harnmengen zur Untersuchung benutzt werden. So habe ich mich, einige Anfangsversuche ausgenommen, auf den einseitigen Harnleiterkatheterismus nur dann beschränkt, wenn mir die Sondirung des anderen Harnleiters nicht gelingen wollte, und das ist mit zunehmender Technik immer seltener geworden. Meist betraf es Fälle mit tuberculösen Geschwüren in der Umgebung der Harnleitermündung, die die Einstellung und Sondirung der letzteren bisweiligen ganz unmöglich machen.

Hiervon abgesehen, weisen unsere Untersuchungen zu meinem Bedauern einige Lücken auf, die sich daraus erklären, dass die Untersuchungen im Anfang nicht in vollem Umfange systematisch durchgeführt wurden. So ist der Phloridzindiabetes häufig nur qualitativ, nicht quantitativ festgestellt worden, in anderen Fällen ist die Phloridzinprüfung verabsäumt worden, oder die Menge des aufgefangenen Harns war zu gering, um die Zuckeruntersuchung im Gährungssacharometer auszuführen. Im übrigen dürfen die in den Protokollen aufgeführten functionellen Werthe auf Zuverlässigkeit Anspruch erheben. Im Besonderen sei hervorgehoben, dass die kryoskopischen Werthe jedes Mal durch einen Vergleich mit dem Gefrierpunkt des destillirten Wassers im Beckmann'schen Apparate bestimmt wurden.

Die Schlussfolgerungen unserer Beobachtungen gründen sich in

erster Linie auf 12 Fälle, welche zur operativen (einer zur postmortalen) Autopsie kamen und dadurch eine sichere Controle über die Deutung der festgestellten Functionswerthe boten. Um dem Leser ein selbständiges Urtheil hierüber zu ermöglichen, habe ich die ausführlichen Krankengeschichten dieser 12 Fälle mit einer genauen Berücksichtigung des anatomischen Nierenbefundes und einer kurzen Epikrise, der Arbeit anhangsweise beigefügt. Von den übrigen, anatomisch nicht controlirten Fällen gebe ich nur kurze Protokolle, jedoch sollen einige durch den klinischen Verlauf bemerkenswerthen Fälle ebenfalls genauer beschrieben werden.

Unsere Beobachtungen ergaben nun Folgendes. Der Harn der kranken, oder bei doppelseitiger Erkrankung der kränkeren Niere hatte stets eine geringere Gefrierpunktserniedrigung als der der gesunden oder weniger kranken Niere, wie es Casper und Richter gelehrt haben. Im Allgemeinen kann man auch bei sehr differenten Gefrierpunkten beider Seiten aus der Höhe der Differenz einen Schluss auf die Ausdehnung des Zerstörungsprocesses ziehen: je grösser die Differenz, um so grösser die Zerstörung. Das gilt ohne Weiteres, wenn die eine Niere durch die sonstige Untersuchung des Harns als gesund befunden wird. Durch Fall 1 unserer Beobachtungen wird das in ausgezeichneter Weise illustrirt. Hier handelte es sich um einen wallnussgrossen vereiterten Infarct im oberen Pol der linken Niere, der übrige Theil der Niere, sowie die rechte Niere waren gesund. Die kryoskopische Untersuchung ergab

rechts $\Delta - 2{,}2$, links $\Delta - 0{,}76$.

Ich machte die Resection des oberen Pols der linken Niere, welche mit einer Schrumpfung des Stumpfes auf etwa $^1/_3$ der normalen Niere endete, wie die nach 10 Monaten ausgeführte Nephrektomie ergab. Die vor der Nephrektomie ausgeführte kryoskopische Untersuchung ergab.

Rechts $\Delta - 1{,}1$, links $\Delta - 0{,}18$.

Und ganz ähnlich wird die Richtigkeit des aufgestellten Satzes durch Fall 9—11 veranschaulicht.

Sind beide Nieren krank, wie im Fall 2, wo es sich um eine doppelseitige Tuberculose handelte, so besagt eine hohe Gefrierpunktsdifferenz, dass die eine Seite in grossem Umfang, die andere in beschränkter Ausdehnung zerstört ist. Der Verlauf der Dinge nach der Nephrektomie hat hier den Beweis für die Richtigkeit

dieser Deutung erbracht. Die andere Niere, wiewohl krank, functionirte nach der Operation gut, und wenn dieselbe auch heute nach zwei Jahren noch nicht gesund ist, so hat sich doch die Kranke ausserordentlich erholt und ist ihre Qualen los geworden.

Umgekehrt darf man aus einer geringen Gefrierpunktsdifferenz einen positiven Schluss auf eine geringe Verbreitung der Erkrankung nur ziehen, wenn beide Nieren relativ hohe Gefrierwerthe geben. Denn findet die Untersuchung des Kranken zu einer Zeit statt, wo die Gesammtausscheidung der Molecüle eine geringe ist, so kann man eine minimale Differenz beider Seiten bekommen, wiewohl die eine Niere gesund, die andere hochgradig zerstört ist. So haben wir zwischen kranker und gesunder Niere Differenzen von $\Delta - 0{,}3 : \Delta - 0{,}74$ in Fall 5, von $\Delta - 0{,}50 : \Delta - 0{,}74$ in Fall 4 und gar von $\Delta - 0{,}76 : \Delta - 0{,}82$ in Fall 3, und in allen Fällen handelte es sich um eine recht erhebliche Zerstörung der kranken Niere. Aber wohlgemerkt, auch die gesunde Niere wies in diesen Fällen zur Zeit der Untersuchung subnormale Gefrierwerthe auf. Auch diese Patienten haben die Nephrektomie alle glatt überstanden, die Gesundheit der anderen Niere war durch die chemische und mikroskopische Untersuchung ihres Harns vor der Operation ausser Frage gestellt. Man sieht also, dass die Gefrierwerthe ein concretes Bild von der Leistungsfähigkeit beider Nieren nicht geben, sie können vielmehr nur unser durch Harnleiterkatheterismus und sonstige Untersuchungen des getrennt aufgefangenen Harns über den Zustand der Nieren gewonnenes Urtheil in bestimmten Fällen ergänzen.

Und wie steht es nun mit der Phloridzinprobe?

Unter den durch Autopsie controlirten Fällen blieb die Phloridzinreaction nur einmal ohne ersichtlichen Grund vollkommen aus, und zwar bei einer Patientin (Fall 1), welche bei einer früheren Untersuchung auf dieselbe Dosis Phloridzin prompt reagirt hatte. Hiervon abgesehen war in meinen Fällen die Reaction auf der kranken Seite stets schwächer als auf der gesunden. War sie auf einer Seite vorhanden, während sie auf der anderen fehlte (Fall 2, 4, 5, 6), so wurde stets eine hochgradige Zerstörung derjenigen Niere, welche keine Reaction zeigte, gefunden, während die andere Niere nach der Nephrektomie stets ausreichend functionirte, selbst wenn sie nachweislich krank war, wie in den Fällen 2 und 4, oder

wenn sie zur Zeit der Untersuchung einen Harn von geringer moleculärer Concentration, der zu Bedenken hätte Anlass geben können, ausgeschieden hatte, wie in Fall 5 und 6. Es wäre hiernach die Phloridzinprobe gerade in manchen für die Beurtheilung besonders schwierig liegenden Fällen als eine schätzenswerthe Ergänzung der Gefrierpunktsbestimmung anzusehen. Im Uebrigen muss aber betont werden, dass die Menge des nach Phloridzineinspritzung aus einer Niere ausgeschiedenen Zuckers an sich einen Maassstab für den Zustand der Niere nicht bietet. So haben wir in Fall 1 bei Ausfall von etwa $^1/_3$ Nierensubstanz 0,1 pCt. Sa. und dasselbe Verhältniss (0,1 pCt.) im Fall 9 bei fast völliger Zerstörung der Niere, während die gesunde Niere im ersten Fall 0,3 pCt., im letzten 1,5 pCt. Sa. aufweist. Und im Fall 11 wiederum, welcher in Bezug auf Ausdehnung des Zerstörungsprocesses dem Fall 9 analog ist, haben wir $^1/_3$ pCt. Sa. von der kranken und $^1/_2$ pCt. von der gesunden Niere. Absolute Werthe giebt es hier ebensowenig wie bei der Gefrierpunktsbestimmung, und nur der Vergleich der Zuckerreaction beider Seiten und der Vergleich dieser Werthe mit den übrigen Untersuchungsergebnissen des getrennt aufgefangenen Harns lassen gewisse Schlüsse zu, die unser Gesammturtheil über den Zustand beider Nieren ergänzen.

Aus dem Gesagten geht hervor, dass keine der functionellen Untersuchungsmethoden im Stande ist, uns in jedem Falle ein sicheres Urtheil über die Leistungsfähigkeit der Nieren zu geben, und dass sich damit auch die Forderung, lediglich nach dem Ergebniss der functionellen Untersuchung die Leistungsfähigkeit der zweiten Niere bei beabsichtigter Nephrektomie zu veranschlagen und die Indication hiervon abhängig zu machen, von selbst erledigt. Einen absoluten Maassstab hierfür geben beide Methoden nicht, sondern nur einen relativen, der allerdings von hohem und höchstem Werthe sein kann, wenn wir uns durch den Harnleiterkatheterismus und die chemische und mikroskopische Untersuchung des getrennt aufgefangenen Harns ein Urtheil über die Beschaffenheit desselben und seiner pathologischen Beimengungen, d. h. über die Erkrankung einer oder beider Nieren gebildet haben Meist ist ja hierdurch allein schon die Diagnose gemacht und ein genügender Einblick in den Zustand der Nieren gethan, das wollen wir nicht verkennen. Wenn wir auf der einen Seite einen eitrigen, eiweisshaltigen und auf der anderen

einen klaren, eiweissfreien Harn haben, so wissen wir, dass die eine Niere krank und die andere gesund ist, und das wird uns für die chirurgische Beurtheilung an sich genügen. Und ähnlich liegen die Verhältnisse, wenn wir bei einem Nierentumor oder einem Nierenstein aus der einen Niere einen normalen, aus der anderen einen chemisch und mikroskopisch veränderten Harn erhalten, wie in Fall 7 und 8. Selbst bei doppelseitiger Erkrankung können wir uns auf diese Weise in der Regel ein leidliches Urtheil über die Ausdehnung des Krankheitsprocesses in jeder Niere verschaffen, das gebe ich ohne Weiteres zu. Wer aber wollte sich dagegen verschliessen, dass uns gerade hier die functionelle Methode im einzelnen Fall einen Einblick gewährt oder doch gewähren kann, wie wir ihn früher nicht gekannt haben? Ich verweise da nur auf den ausführlich beschriebenen Fall 2 unserer Beobachtungen, der auf die practische Bedeutung der neuen Untersuchungsmethode das hellste Licht wirft. Und wenn ich in 3 Fällen von einseitiger Niereneiterung (Fall 18—20), welche mir zur Operation geschickt waren, wesentlich auf Grund der relativ günstigen functionellen Werthe von einer Operation abrieth und die Kranken ohne Operation zu völliger Heilung brachte, so bedeutet das eine Verfeinerung der Indicationsstellung, wie sie früher unmöglich war. Es ist sicher, dass ich in allen 3 Fällen nach meinen früheren Anschauungen die Nephrotomie gemacht hätte, und andere Chirurgen würden wohl ebenso gehandelt haben.

Beiläufig will ich dabei bemerken, dass sich in zwei dieser Fälle (18 und 19) die Niereneiterung nach dem Harnleiterkatheterismus auffallend schnell besserte. Noch überraschender war das in Fall 21 zu beobachten, wo es sich um eine doppelseitige stinkende Pyonephritis handelte mit einer erheblichen Stauung des dickeitrigen Harns in beiden Nierenbecken. Wegen schlechten Allgemeinzustandes und ungenügender Nierenfunction lehnte ich einen Eingriff ab. Bei einer nochmaligen 6 Tage später vorgenommenen Harnleitersondirung war ich aber nicht wenig erstaunt, zu sehen, dass der eitrige Harn, der bei der ersten Untersuchung unter hohem Druck stand und in continuirlichem Strome aus dem Katheter hervorquoll, jetzt in normalen rythmischen Absätzen tropfte. Die Stauung im Nierenbecken hatte also zweifellos aufgehört. Die Folge davon war, dass der üble Geruch des Harns nachliess und

dass sich der Kranke wesentlich erholte. 8 Monate später wurde der Befund der zweiten Untersuchung durch abermaligen Harnleiterkatheterismus im Wesentlichen bestätigt. Die Erklärung für diese auffallenden Beobachtungen dürfte darin zu suchen sein, dass nach Entleerung des Nierenbeckens die Abflussbedingungen günstigere waren und dass die Stauung des Inhalts mit einem Schlage aufhörte. Ich vermuthe, dass die von Casper u. a. berichteten Heilungen von Nierenbeckeneiterungen durch wiederholte Ausspülungen ebenfalls in diesem rein mechanischen Moment, und nicht in einer medicamentösen Heilwirkung ihre Erklärung haben.

Von besonderer Bedeutung dürfte die functionelle Untersuchungsmethode für die leidige Differentialdiagnose zwischen Nierenstein und interstitieller Nephritis werden. Während die einseitige Nephrolithiasis, wie die bisherige Beobachtung ergeben hat, stets charakteristische Herabsetzung der functionellen Werthe bedingte, gab die mit Blutungen und Koliken einhergehende Nephritis gleiche oder nahezu gleiche Werthe. Der Process ist eben in der Regel doppelseitig, auch wenn er klinisch nur einseitige Erscheinungen macht (Fall 25). Der functionelle Befund wird aber besonders dann von grossem Werthe sein, wenn Eiweiss und Cylinder im Urin fehlen, wie es in Fall 27 und 28 der Fall war.

Warum übrigens die functionellen Werthe bei der Nephrolithiasis, auch ohne dass Eiterung vorhanden ist, auf der kranken Seite so erheblich zurückbleiben, scheint noch nicht genügend aufgeklärt. Ich hatte erst einen Fall (88) zu beobachten Gelegenheit, der allerdings für die Deutung keine Schwierigkeiten hatte. Es handelte sich um einen 64jährigen Herrn, der seit Monaten mehrfache Hämaturien gehabt hatte und dessen Urin in der Zwischenzeit ausser vereinzelten rothen Blutzellen keine Veränderungen aufwies. Beim Harnleiterkatheterismus bekam ich aus der rechten Niere einen dunkelbraunen, blut- und eiweisshaltigen Urin von Δ — 0,47 und ohne Phloridzinreaction, aus der linken einen strohgelben, klaren, eiweissfreien Harn von Δ — 1,28 und $1^1/_4$ pCt. Sa. Bei der Nephrotomie fand ich im rechten Nierenbecken ein kirschgrossen Stein, und ein zur mikroskopischen Untersuchung excidirtes Stück Nierengewebe zeigte eine recht erhebliche interstitielle Nephritis, die die charakteristischen functionellen Werthunterschiede ohne Weiteres erklärt. Ob dieser Befund eine generelle Bedeutung

hat, muss weiteren Untersuchungen in dieser Richtung vorbehalten bleiben, ebenso wäre die Frage, ob bei gleich hohen functionellen Werthen beider Seiten eine einseitige Nephrolithiasis auszuschliessen ist, durch eine weitere Beobachtung des einschlägigen Materials zu prüfen.

So stehen der functionellen Nierendiagnostik grosse Bahnen offen, und wenn sie weiter keinen Nutzen brächte, als unnöthige Nierenspaltungen zu vermeiden, so wäre das schon allein Gewinn genug. Sicherlich aber stellt sie eine Verfeinerung unserer diagnostischen Hilfsmittel dar, die im einzelnen Fall, wie ich gezeigt habe, von hohem Werthe sein kann, und ich meine, wir haben alle Veranlassung, uns weiter in die Methode zu vertiefen, deren ganzer Werth erst bei einer besseren Klärung der mannigfachen Ergebnisse richtig abzuschätzen sein wird.

Krankengeschichten und Untersuchungs-Protokolle.

Operirte Fälle.

1. Johanna G., Schneiderin, 29 Jahre. Vereiterter Infarct der linken Niere, Resection des oberen Pols, später Nephrektomie. Aufgen. 17. 3. 02, geheilt entlassen 11. 6. 03.

Erkrankte im November 1901 ohne äussere Ursache mit heftigen Schmerzen beim Wasserlassen und häufigem Harndrang. Der Urin wurde trübe und bisweilen blutig. Stärkere Blutungen traten im Januar auf, einmal von acht- und das andere Mal von dreitägiger Dauer. Dann stellten sich heftige Schmerzen in der linken Lendengegend ein, die anfallsweise auftraten und längere Zeit anhielten. Fieber hat angeblich nur vorübergehend bestanden. Die Kranke wurde aber allmählich immer elender und liess sich wegen zunehmender Schmerzen zur Operation in das hiesige Stadtlazareth aufnehmen. Es handelte sich um ein graciles Mädchen, virgo, mit ausgesprochenem Exophthalmus, ohne Kropf und ohne Herzsymptome. Temperatur normal. Beide Nieren stehen tief und sind zu palpiren, die linke ist auf Druck schmerzhaft und scheint etwas vergrössert zu sein. Harn 1200—1800 ccm., trübe, von saurer Reaction, enthält etwas Eiweiss, viel Eiterzellen und vereinzelte rothe Blutkörperchen. In der Blase keine Geschwüre. Genitalien intact.

20. 3. 02. Harnleiter catheterismus. Phloridzin 0,005.

Rechts.	Links.
Klarer, später blutiger Harn	Trüber Harn
Eiweiss-Spuren (Blutbeimeng.)	Eiweiss mässig reichlich
mikrosk. rothe Blutzellen	mikrosk. Eiterzellen, keine Tbc.
Δ — 2,2	Δ — 0,76
Sa. 0,3 pCt.	Sa. 0,1 pCt.

25. 3. 02. Nephrotomie der linken Niere in Chloroformnarkose. Im oberen Pol ein wallnussgrosser Knoten, der sich nach der Spaltung als gelber, z. Th. von Eiter umspülter Herd erweist und als tuberculös angesprochen wird. Resection des oberen Pols bis nahe zur Mitte, Naht. Unter vorübergehenden Temperatursteigerungen Heilung mit Wundfistel. Die Harnsecretion war durch die Operation nicht beeinflusst, der Harn blieb auch in der Folge getrübt, wenn auch die Eiterbeimengung abnahm.

Das Präparat stellt einen keilförmigen Infarct dar, dessen Wände durch Eiterung zum grössten Theil abgehoben, demarkirt sind. Mikrosk. besteht der Infarct aus nekrotischem Nierengewebe, von Leukocyten durchsetzt. Das angrenzende Nierengewebe zeigt interstitielle Entzündungsvorgänge in mässiger Ausdehnung. An der Resectionsstelle ist das Nierengewebe ohne wesentliche Veränderungen.

Der weitere Verlauf gab mir nun Gelegenheit, die functionelle Untersuchung noch einmal zu wiederholen, da die Kranke sich zwar körperlich sehr erholte, aber eine Fistel in der Narbe behielt und noch vielfach über Schmerzen klagte. Der Befund am 3. 11. 02 war

Rechts.	Links.
klar,	trübe
eiweissfrei	enthält Eiter und Eiweiss
Δ — 1,1	Δ — 0,18
Sa. —	Sa. —

Am 29. 1. 03 entschloss ich mich wegen andauernder Beschwerden und fortbestehender mässiger Pyurie zur Nephrektomie, welche von der Patientin ohne Zwischenfall überstanden wurde.

Der Nierenstumpf hatte die Grösse von etwa $^1/_3$ Niere und war in harte Schwielen eingebettet, welche wohl die Erklärung für die andauernden Schmerzen gaben. Auf dem Durchschnitt zeigte das Präparat eine breite Resectionsnarbe am oberen Pol, welche in die Schwielen der Nierenkapsel unmittelbar überging. Die Umgebung der Narbe zeigte das Nierengewebe in Schrumpfung, das Nierengewebe des unteren Pols war wohlerhalten.

Bei der Entlassung am 11. 6. 03 enthielt der Harn noch Spuren Eiweiss und spärliche Eiterzellen und Epithelien. Die Wunde war vernarbt, die Kranke war sehr corpulent geworden und hatte sich sehr erholt.

Epikrise: Die kryoskopischen Werthe vom 20. 3. 02 zeigen die Herabsetzung der moleculären Dichte des Harns bei Verlust von etwa $^1/_3$ der Niere, die vom 3. 11. 02 bei Verlust von ca. $^2/_3$ Niere. Auch die Phloridzinreaction ist am 20. 3. 02 herabgesetzt, bei der zweiten Untersuchung misslang sie aus nicht bekannten Gründen.

2. Frau Gerge, 35 Jahre. Aufgenommen 30. 5. 01, entlassen 19. 1. 02. Doppelseitige Nierentuberculose, Exstirpation der rechten Niere. Heilung.

Wurde vor 5 Monaten entbunden und bekam einige Wochen später Erscheinungen von Blasenkatarrh (Harndrang, Schmerzen beim Wasserlassen und

trüben Urin). Hie und da war Blut im Urin. Sie ist abgemagert, blass und elend geworden. Der Harn enthält viel Eiweiss, Eiter- und rothe Blutzellen, Epithelien, keine Tuberkelbacillen, Menge 1000—1600. Nieren nicht zu palpiren, kein Druckschmerz in der Lendengegend. Cystoskopisch werden Geschwüre im Trigonum festgestellt. Lungen ohne nachweisbare Veränderungen. In einer mehrmonatlichen Krankenhausbeobachtung kam ich in der Diagnose nicht weiter. Aus den Blasengeschwüren wurde auf einen tuberculösen Process geschlossen, der nach dem bedeutenden Eitergehalt des Urins und der Kachexie zu urtheilen, seine hauptsächliche Ausbreitung in den Nieren haben musste. Ein hektisches Fieber mit Temperatursteigerungen bis 39° und darüber, welches sich im Juli und August hinzugesellte, liess annehmen, dass der Process schnelle Fortschritte machte, aber es war unmöglich, sich über die Localisation desselben eine einigermaassen klare Vorstellung zu machen. Das wahrscheinlichste war, dass beide Nieren erkrankt waren, da die Kranke bald in der rechten, bald in der linken Seite über Schmerzen klagte, und ich konnte mich aus dieser Ueberlegung bei der sehr elenden Kranken nicht zu einem Eingriff entschliessen. Da gelang mir am

31. 8. 02 der Katheterismus beider Harnleiter und legte die Situation mit einem Schlage klar. Phloridzin 0,005 subcutan.

Rechts:	Links:
dickeitriger Urin,	Leicht getrübter Urin,
Alb. reichlich,	Alb. mässig reichlich,
Eiterzellen,	Eiter- und rothe Blutzellen,
Δ — 0,80	Δ — 1,58
Sa. —.	Sa. +.

Der Blutgefrierpunkt betrug — 0,57.

2. 9. 01. Exstirpation der rechten Niere in Chloroformnarkose. Die Niere ist mit der Umgebung verwachsen und unter den Rippen versteckt. Die Exstirpation geschieht mitsammt dem oberen Drittel des kranken Ureters. Die elende Kranke übersteht den Eingriff glatt. Sie entfiebert in 8 Tagen und kommt schon am 5. Tage auf eine Harnmenge von 1350 ccm. Am Tage nach der Operation lässt sie 640 ccm (Δ —1,14), am 3. Tage 900 ccm (Δ —1,23). Der Harn bleibt in der Folge getrübt und eiweisshaltig. Trotzdem erholt sich die Pat. bis Ende October ausserordentlich, nimmt bis 116 Pfund Körpergewicht zu und verliert ihre quälenden Harnbeschwerden. Im November geht sie vorübergehend wieder zurück, nachdem sich eine mehrtägige Hämaturie und Schmerzen in der linken Niere eingestellt hatten. Dann erholt sie sich stetig und wird am 19. 1. 02 mit einem Körpergewicht von 131 Pfund entlassen. Es besteht noch eine tuberculöse, mässig eiterabsondernde Fistel der Wunde, der Urin enthält noch Eiter, einige Blutzellen und Eiweiss. Das Wohlbefinden ist im Mai 1903 bei ähnlichem Urinbefund bestätigt worden.

Das Präparat stellt eine mehrfach gebuckelte Niere von 9 : 5 : 4 cm dar, welche auf dem Durchschnitt von kirsch- bis wallnussgrossen Cavernen, die mit Abscessmembranen ausgekleidet sind, durchsetzt erscheint. Rindensubstanz meist ganz geschwunden, an einzelnen Stellen in 5 mm breitem Saum

erhalten. Die Reste des Nierengewebes zwischen den Cavernen derb und schwielig. Der Inhalt der Cavernen besteht aus käsigem Eiter. Mikroskopisch werden frische Tuberkel neben verkästen Herden und starker Bindegewebswucherung im Nierengewebe nachgewiesen. Glomeruli und Harnkanälchen dabei noch reichlich erhalten.

Epikrise: Gefrierwerthe und Phloridzinreaction geben ein klares Bild von der Zerstörung der rechten und von der Functionsfähigkeit der ebenfalls kranken linken Niere.

3. Ku., Hülfsweichensteller, 33 Jahre. Aufgen. 25. 8. 02, entlassen 8. 11. 92.

Tuberculose der rechten Niere, Nephrektomie, Heilung.

Erkrankte vor $1^1/_2$ Jahren mit Schmerzen beim Wasserlassen. Bald darauf wurde der Urin trübe und zuweilen blutig. Trotz 3 monatlicher Krankenhausbehandlung wurde Pat. immer elender und schwächer unter Zunahme der Harnbeschwerden.

Blasser schlanker Mann von 118 Pfund Körpergewicht. Beide Lungenspitzen etwas infiltrirt, kein Auswurf. Urin 1400—2500 ccm, wechselt in seinem Aussehen. Bald ist er klar und eiweissfrei, bald mit Eiter und bröckeligen Massen untermischt und eiweisshaltig. Mikroskopisch enthält er Eiterzellen und rothe Blutzellen, phosphorsauren Kalk und Sargdeckelkrystalle. Specifisches Gew. 1013. Keine Tuberkelbacillen. Blase ohne Veränderungen. Die linke Niere ist nicht zu fühlen, die rechte etwas vergrössert, auf Druck empfindlich. Dabei werden ausstrahlende Schmerzen im linken Hoden ausgelöst.

Der Harnleiterkatheterismus gelingt nur links, die rechte Harnleiteröffnung ist cystoskopisch nicht einzustellen.

Rechts (Blasenurin):	Links:
eitrig getrübt,	klar,
Eiter- und Blutzellen,	ohne Formelemente,
reichlich Albumen,	kein Albumen,
Δ — 0,76.	Δ — 0,82

17. 9. 02. Freilegung der rechten Niere in Chloroformnarkose. Käsige Cavernen. Nephrektomie. Die Harnmenge während der folgenden Tage beträgt 770, 780, 940, 1800. Harn klar und eiweissfrei. Glatter Verlauf.

8. 11. 02. Geheilt mit 140 Pfund Körpergewicht entlassen.

Laut ärztlichem Bericht vom Juni 1903 Wohlbefinden nach vorübergehender Abnahme.

Das Präparat stellt eine Niere von normaler Grösse dar, unter dem Convexrande, nahezu in der Mitte, zwei haselnussgrosse Cavernen enthaltend. Dieselben sind mit käsigem Eiter erfüllt, in welchem Tuberkelbacillen leicht nachgewiesen wurden. In der Umgebung frische Tuberkel. Das übrige Nierengewebe ohne sichtbare Veränderungen.

Epikrise: Die Gefrierwerthe zeigen eine minimale Differenz, wiewohl die rechte Niere einen erheblichen Ausfall von Nierengewebe aufwies. Es erklärt sich dieser Befund daraus, dass zur Zeit der Untersuchung wenig Mole-

cüle ausgeschieden wurden, denn der Harn beider Nieren zeigte subnormale Werthe.

Die Phloridzinprobe ist aus äusseren Gründen verabsäumt worden.

4. M., Schneiderin, 23 Jahre. Aufgenommen 28.8.01, entlassen 22.9.01. Linksseitige Eitersteinniere, Nephrektomie, Heilung. Später Tod an rechtsseitiger Eitersteinniere.

Erkrankte vor Jahresfrist unter den Erscheinungen von Blasenkatarrh und zeitweiligen Schmerzen in der linken Niere, welche in letzter Zeit sehr zunahmen. Sie wurde lange Zeit erfolglos mit Blasenausspülungen behandelt. In den letzten Wochen stellte sich Fieber ein und sie kam sehr herunter. Der Urin wurde sehr übelriechend.

Es handelt sich um ein sehr blasses, elend aussehendes Mädchen von 85 Pfund Körpergewicht, hektisches Fieber mit abendlichen Temperaturen bis 38,6°. Lungen und Herz gesund. Harnmenge 650—1300. Harn stark eiterhaltig, stinkend. Albumen 1,5 pM.

Mikroskopisch: Massenhafte Eiterzellen, meist verfettet, Epithelien, Bakterien, besonders kurze Stäbchen, hyaline Cylinder. Keine Tuberkelbacillen Δ — 0,74, spec. Gew. 1008.

Cystoskopischer Befund: Blasenschleimhaut geröthet, Gefässe erweitert, keine Geschwüre. In der linken Niere ein druckempfindlicher Tumor. Rechte Niere nicht zu fühlen.

30. 8. 01. Katheterismus beider Harnleiter. Phloridzin 0,005.

Rechts:	Links:
getrübt, enthält etwas Eiter und Eiweiss,	dickeitrig, stark eiweisshaltig, stinkend,
Δ — 0,78	Δ — 0,62
Sa. +.	Sa. —.

Blutgefrierpunkt — 0,56.

3. 9. 01. Exstirpation der linken Niere in Aethernarkose. Niere erheblich vergrössert, verwachsen. Starker Collaps, durch Kochsalzeinspritzungen gehoben. Fieberloser Verlauf.

4. 9. Harn getrübt, eiweisshaltig, 700 ccm
5. 9. „ „ „ 1000 „
6. 9. Δ — 0,66 1220 „
9. 9. Δ — 0,90
17. 9. Δ — 0,79.

22. 9. Die Wunde ist vernarbt. Der Harn ist noch trübe und eiweisshaltig, trotzdem hat sich die Kranke erholt und ist beschwerdefrei entlassen.

Das Präparat stellt eine vergrösserte Niere dar, welche 14 : 8 : 6 cm misst. Nierenbecken und Kelche stark erweitert, an der Harnleitermündung liegt im Nierenbecken ein bohnengrosser weicher Stein. Kirschgrosse, cavernenartige Abscesse der Nierenrinde. Von Nierensubstanz sind nur an den Polen geringe Reste erhalten. Mikroskopisch zeigt das Gewebe hier interstitielle Gewebsproliferation mit kleinen Entzündungsherden.

Epikrise: Dieser Befund erklärt die geringe Gefrierpunktserniedrigung und den Mangel der Zuckerausscheidung nach Phloridzininjection auf der linken Seite zur Genüge. Die rechte Niere erwies sich bei der Harnleitersondirung als krank und producirte ebenfalls einen Harn von geringer (subnormaler) Gefrierpunktserniedrigung, aber mit positiver Zuckerreaction. Der Blutgefrierpunkt war normal. Es erscheint dieser Befund bemerkenswerth, weil die Niere nach der Operation zwar genügend functionirte, der Harn aber auch jetzt bei mehrfachen Untersuchungen subnormale Gefrierwerthe aufwies. Der weitere Verlauf gab hierzu einen überraschenden Commentar. Der glatte Heilungsvorlauf und die Hebung des Allgemeinbefindens bedeutete nur eine vorübergehende Besserung, die der Ausschaltung des Haupteiterherdes zu verdanken war. Schon am 7. 11. 01 — 7 Wochen nach ihrer Entlassung — wurde die Kranke in leicht urämischem Zustande in das Krankenhaus wieder aufgenommen. Sie hatte starke Kopfschmerzen, war etwas benommen, erbrach mehrfach und war sehr elend geworden. Der Urin war spärlich (400 ccm), stark eiter- und eiweisshaltig, übelriechend. Dabei Schmerzen in der rechten Niere und in der Blase, leichte Temperatursteigerungen und kleiner, frequenter Puls. Am 16. 11., nachdem die Erscheinungen sich nicht geändert hatten, entschloss ich mich zur Nephrotomie unter Schleich'scher Anästhesie. Ich entleerte aus dem eröffneten Nierenbecken eine grosse Menge Eiter, es trat starke Eiter- und Harnsecretion durch die Wunde ein, und vorübergehend schien sich die Pat. zu erholen. Am 3. Tage traten aber Schüttelfröste auf, die Wunde war missfarben, belegt, und unter dem Bilde der Sepsis starb die Kranke am 20. 11. 01.

Die Section ergab folgendes

Präparat: Niere vergrössert, 12 : 7 : 5 cm. Durch die hintere Fläche nahe der Mitte des Convexrandes führt eine 3 cm lange, quere, missfarbene Schnittwunde in das Nierenbecken. Nierenkelche erweitert, mit Eiter gefüllt. In einer Höhle am oberen Pol liegt ein $2^1/_2$ cm langer keulenförmiger Stein. Das Nierengewebe über den Höhlen leidlich erhalten, bis zu $1^1/_2$ cm Breite. Auch mikroskopisch ist das Nierengewebe in grossen Strecken vollkommen erhalten und wenig verändert, an anderen Stellen im Zustande der interstitiellen Nephritis.

5. Frau M., 34 Jahre. Aufgen. 3. 3. 02, entl. 26. 4. 02. Linksseitige Eitersteinniere, Nephrektomie, Heilung.

Wurde vor einem Jahre entbunden und stillte bis Januar. Seitdem ist sie bettlägerig wegen starker Schmerzen in der linken Lendengegend. Der Urin wurde trübe und es stellte sich Harnzwang ein. Gefiebert hat sie angeblich nicht.

Ziemlich elende Frau von 89 Pfund Körpergewicht. Harn ca. 2000 ccm, sehr trübe, enthält 1 pM. Eiweiss, viel Eiterzellen, grosse runde Zellen und spärliche rothe Blutzellen. Spec. Gew. 1005—1008. Keine Tuberkelbacillen. In der Blase keine Geschwüre. Rechte Niere beweglich, nicht vergrössert, linke fixirt, scheinbar vergrössert, auf Druck schmerzhaft. Keine Temperatursteigerung.

4. 3. Katheterismus beider Harnleiter. Phloridzin 0,005.

Rechts:	Links:
70 ccm, klar (später blutig),	52 ccm, dickeitrig,
Albumen 0,	Albumen reichlich,
mikroskopisch rothe Blutzellen,	Eiterzellen, grosse runde Zellen,
Δ —0,74	Δ 0,3
Sa. 2 pCt.	Sa. —.

6. 3. Exstirpation der linken Niere in Chloroformnarkose. Der grosse schlaffe Sack reisst ein, es entleert sich stinkender Eiter und ein wallnussgrosser Phosphatstein mit mehreren kleinen Concrementen.

7. 3. Harnmenge 950 ccm, Harn getrübt.

8. 3. Harnmenge 1580 ccm, Harn wird klarer, eiweissfrei.

26. 4. 02. Bei fieberlosem Wundverlauf und normaler Harnsecretion hat sich die Pat. gut erholt, es ist aber eine breite Fistel der Wunde zurückgeblieben. Entlassung.

Einige Stunden nach einer Ausschabung am 14. 5. 02 trat eine profuse Nachblutung aus der Wunde auf, der die Pat., ehe Hülfe gebracht werden konnte, erlag. Section verweigert.

Präparat: Doppeltfaustgrosser Eitersack mit mehreren Scheidewänden, von Nierengewebe fast nichts erhalten. Mehrere Phosphatsteine.

Epikrise: Die minimale Gefrierpunktserniedrigung des eitrigen Inhalts aus der linken Niere und das Fehlen der Zuckerreaction entspricht der hochgradigen Zerstörung dieser Niere. Der Harn der gesunden rechten Niere hatte zwar auch einen subnormalen Gefrierpunkt, aber zeigte lebhafte Phloridzinreaction. Die Niere functionirte nach der Operation ausgezeichnet.

6. M., Arbeiter, 46 Jahre. Aufgen. 10. 8. 01, entl. 2. 2. 02. Linksseitige narbige Schrumpfniere, Exstirpation, Heilung.

Nach ärztlichem Bericht leidet er seit einem Jahre an Nierenentzündung, die zu wiederholten Fieberattacken mit Schüttelfrösten führte. Er klagt dabei über häufig auftretende Schmerzen, die vom Gliede nach der linken Nierengegend hin ausstrahlen. Die Nierenmenge ist meist vermindert, 750—1250 ccm, spec. Gew. 1006—1016. Harn leicht getrübt, enthält $1^1/_2$ pM. Albumen, geringe Anzahl Eiter- und rothe Blutzellen, vereinzelte hyaline Cylinder. Δ — 1,30. Keine Herzhypertrophie.

Es wird eine Milchcur mit Urotropinbehandlung und Bettruhe eingeleitet und 2 Monate durchgeführt, ohne dass eine Besserung erzielt wird. In 2 bis 3 wöchentlichen Intervallen treten Schüttelfröste ein mit kurz dauernden Temperatursteigerungen, fast beständig wird Pat. von ziehenden Schmerzen nach der linken Nierengegend gequält, die sich häufig zu schweren Schmerzanfällen steigern.

Am 16. 10. gelingt der Harnleiterkatheterismus der rechten Seite, während die linke Harnleiteröffnung nicht einzustellen ist. Blase ohne Veränderungen.

Rechte Niere:	Linke Niere (Blasenurin):
470 ccm,	50 ccm,
klar,	blutig,
eiweissfrei,	viel Eiweiss,
mikroskopisch vereinzelte rothe Blutzellen,	reichlich rothe und weisse Blutzellen,
Δ — 0,74	Δ — 0,50.
Sa. +.	Sa. —.

Blutgefrierpunkt — 0,62!

18. 10. 01. Exstirpation der linken Niere in Chloroformnarkose. Die Niere ist winzig klein, lappig. Kapsel schwer abzulösen.

19. 10. Harn klar, eiweissfrei, 550 ccm.

20. 10. „ „ „ 1050 „

21. 10. „ „ „ 1250 „

In der Folge schwankt die Harnmenge zwischen 1300 und 1800 ccm. Δ — 1,46, — 1,28.

Wundheilung ohne Zwischenfall, Patient behält aber ein Gefühl von Schwere in der linken Bauchseite, welches auch nach Anlegung einer festen Bandage bestehen bleibt.

Wird am 2. 2. 02 mit normalen Harnverhältnissen entlassen.

Das Präparat der exstirpirten Niere ist 9 cm lang, $2^1/_2$ cm breit und 3 cm dick. Die Oberfläche ist gebuckelt durch narbige Einziehungen zwischen den Erhebungen. Auf der Schnittfläche erscheint die Rinde ausserordentlich verschmälert, das Mark trübe, Hilus stark fetthaltig. Nierenbecken nicht erweitert. Die buckeligen Vorwölbungen bestehen auf der Schnittfläche aus erhaltenem Nierengewebe mit etwas breiterer Rindenschicht, als an den übrigen Stellen. Mikroskopisch zeigt sich eine colossale Vermehrung des interstitiellen Gewebes, welches theils als zellenreiches, junges Gewebe, theils als zellenarmes Bindegewebe (Narbengewebe) erscheint. Glomeruli und Harnkanälchen sind streckenweise völlig untergegangen, an anderen Stellen zwar erhalten, aber schwer verändert. Die Glomeruli zeigen hier eine Kapselverdickung, das Kanälchenepithel ist stark verfettet.

Es handelt sich höchstwahrscheinlich um alte Infarctnarben mit hochgradiger Schrumpfung und ausgebreiteter interstitieller Nephritis. Eiterherde waren auch mikroskopisch nicht nachweisbar.

Epikrise: Die Untersuchung des getrennt aufgefangenen Harns liess die rechte Niere als gesund, die linke in Inbetracht des quantitativ und qualitativ schwer veränderten Harns als schwer krank und werthlos erscheinen. Die Kryoskopie und Phloridzinprobe bestärkte uns in dieser Ansicht, deren Richtigkeit durch das interessante Präparat völlig bestätigt wird (klinisch war ein Stein mit interstitieller Nephritis angenommen worden). Die hohe moleculäre Concentration des Blutes (0,62) am Operationstage hat den Heilungsverlauf nicht beeinträchtigt. Die zurückbleibende gesunde Niere functionirte nach der Operation gut.

7. Rektor Z., 42 Jahre. Aufgen. 13. 10. 01, entl. 7. 12. 01. Endotheliom der linken Niere, Nephrektomie, Heilung.

Erkrankte vor 5 Monaten mit starker Hämaturie, die sich seitdem nicht wiederholt hat. Seit 3 Wochen leidet er an heftigen Schmerzen in der linken Nierengegend, die nach dem Rücken ausstrahlen und ihn besonders des Nachts sehr quälen. Dabei magerte er sehr ab.

Es handelt sich um einen ziemlich kräftigen, leidlich wohl aussehenden Mann. Harn 1200—2000 cm, klar, eiweissfrei, enthält vereinzelte rothe Blutzellen, Krystalle und bisweilen grossblasige, epitheliale Zellen. Die linke Niere ragt unter dem Rippenbogen hervor und ist auf Druck schmerzhaft. Rechte Niere nicht zu fühlen. Blase ohne Veränderung. Während der weiteren Beobachtung tritt im Urin Eiweiss auf und regelmässig werden rothe Blutzellen in ihnen gefunden.

6. 11. 01. Katheterismus des rechten Harnleiters.

Rechts:	Links (Basenurin):
klar (später blutig),	leicht blutig,
(geringe Eiweisstrübung in Folge Blutbeimengung),	reichlich Eiweiss,
rothe Blutzellen,	rothe Blutzellen,
	grossblasige Epithelzellen,
Δ — 1,5	Δ — 1,09
Sa. +.	Sa. —.

Blutgefrierpunkt — 0,56.

8. 11. Exstirpation der linken Niere in Chloroformnarkose. Die Niere ist in einen doppelt-faustgrossen Tumor umgewandelt, der mit der Umgebung, besonders gegen die Rückenmusculatur und das Zwerchfell hin, fest verwachsen ist. Die Exstirpation ist ausserordentlich schwierig und muss vielfach unter Zuhülfenahme des Messers ausgeführt werden. Die Gefässe, welche sich nicht isoliren lassen, werden in der Wunde am Hilus umstochen und durch Massenligatur abgebunden. Nach der Herausnahme der Niere werden nachträglich Geschwulsttheile, so gut es geht, aus der Musculatur entfernt.

Die Harnmenge während der folgenden Tage beträgt 600, 680, 970, 1100 ccm, von da an normale Harnsecretion bei aseptischem Wundverlauf. Die Schmerzen lassen nach, kehren aber nach einigen Wochen wieder.

Am 7. 12. 01 mit verheilter Wnnde entlassen, ist er $^1/_2$ Jahr später unter zunehmender Kachexie zu Hause gestorben.

Das Praparat misst 12 : 7 : 7 cm und besteht aus einer weichen, durch Einrisse zerklüfteten Geschwulst von gelbgrauem, durch blutreiche Stellen gesprenkeltem Aussehen. Die Neubildung schiebt sich von oben und hinten her in die Niere hinein, sodass sie nach unten von dem intacten Nierenpol, nach vorn von einem 1 cm breiten Mantel gesunden Nierengewebes umgeben ist. Die Grenze gegen das Nierengewebe ist eine ziemlich scharfe.

Histologisch besteht die Geschwulst zumeist aus ausserordentlich grossen, polygonalen Zellen mit grossem runden Kern und zartem Protoplasma, die sich zu Haufen aneinander reihen und zartwandigen Capillaren direct anliegen.

An anderen Stellen sind die Zellen kleiner, überall aber haben sie die polyponale oder polyedrische Form. Streckenweise sind sie abgestorben, und hierdurch wird wohl das gelbliche Aussehen der an sich sehr gefässreichen Geschwulst bedingt. Dort, wo sich die Geschwulst in die Nieren vorschiebt, sieht man das Zwischengewebe der Nierensubstanz durch ähnliche Zellen ersetzt, die sich dicht um die Gefässe und Glomeruli anschliessen, sodass intacte Glomeruli und zum Theil auch einzelne gewucherte Harncanälchen mitten in der Geschwulstbildung liegen. Histologisch ist deswegen die Grenze gegen die Nierensubstanz keine so scharfe, wie sie makroskopisch besteht. Nach den innigen Beziehungen der Geschwulst zu den Gefässcapillaren dürfte es sich um ein Endotheliom handeln. Möglicherweise ist die Neubildung von der Nebenniere ausgegangen und nach der Niere hin vorgedrungen.

Epikrise. Die functionellen Werthe der kranken linken Niere sind nicht zuverlässig, da die Sondirung ihres Harnleiters nicht gelang. Die Gesundheit der rechten Niere wurde durch den Harnleiterkatheterismus nachgewiesen, sie gab gute functionelle Werte und functionirte nach der Operation ausgezeichnet

8. Stadtsekretär W., 64 Jahre. Aufgenommen 3. 5. 02. Tod 14. 5. 02. Nephrolithiasis d., Nephrotomie, Tod nach 5 Tagen an Nachblutung.

Seit 2 Monaten bemerkt Patient, dass sein Urin bisweilen sehr dunkel aussieht; im Anfang hatte er dabei Schmerzen in der linken Bauchseite. Die Schmerzen liessen bald nach, er magerte aber ab und fühlte sich meist matt und elend. Sein Hausarzt fand etwas Eiweiss im Urin und bei täglichen Untersuchungen rothe Blutzellen, auch wenn der Urin hell und klar aussah. Schwarzbraune Färbung dos Harnes mit stärkerem Blutgehalt kam in letzter Zeit häufig zur Beobachtung, meist war aber bei der nächsten Entleerung der Harn wieder klar und hellgelb.

Fettleibiger Herr. Urin in 3 tägiger Beobachtung klar, 1280—1450 ccm, eiweissfrei, enthält einige ausgelaugte rothe Blutzellen, keine Cylinder. Spec. Gewicht 1012—1015. Prostata erheblich vergrössert. Die Blase enthält Divertikel, keine Geschwüre. Nieren nicht zu fühlen.

5. 5. Katheterismus beider Harnleiter. Phloridzin 0,005.

Rechts.	Links.
Dunkelbraun,	Strohgelb, kar,
unter starkem Druck continuirlich abfliessend,	in Intervallen tropfend.
Albumen 4,5 pM.,	Albumen 0,
zahlreiche ausgelaugte rothe Blutzellen,	einige frische rothe Blutzellen (artif.),
Δ — 0,47,	Δ — 1,28,
Sa —.	Sa 1,25 pCt.

Blutgefrierpunkt — 0,57.

Röntgendurchleuchtung ohne Ergebniss.

9. 5. 02. Freilegung der rechten Niere in Chloroformnarkose. Die Niere ist nicht vergrössert, die Oberfläche etwas höckerig. 5 cm lange Incision nach Zondeck, dabei starke Blutung, die auf Compression steht. Im mässig erweiterten Nierenbecken ein kirschgrosser, glatter, harter Stein. Excision einer Scheibe Nierengewebe zur Untersuchung. Naht der Nierenwunde mit durchgreifenden und oberflächlichen Catgutnähten.

12. 5. Der Anfangs blutige Urin ist heller und fast klar geworden und wird in normaler Menge entleert. Fieberloser Verlauf. Keine Beschwerden.

14. 5. Seit gestern viel Blut im Urin und Harnverhaltung. Temperatur 38,7. Puls sehr beschleunigt. Blase voller Gerinnsel. Bei der Revision der Wunde zeigt sich die Niere stark gespannt, mit Blut gefüllt. Nach Entfernung zweier Nähte entsteht eine enorme Blutung. Bei der Nephrectomie reisst der Stiel ein und das Fassen desselben ist erst nach grossen Blutverlusten möglich. Starker Collaps. Trotz aller Reizmittel und Kochsalzinfusionen erfolgt nach 5 Stunden der Tod.

Mikroskopischer Befund: Das excidirte Stück Nierengewebe zeigt vorgeschrittene interstitielle Veränderungen mit theilweiser Verödung der Glomeruli. Diese Veränderungen sind über die ganze Niere verbreitet, wie die Untersuchung des exstirpirten Organs zeigt. Die Quelle der Blutung ist in Folge zahlreicher Einrisse nicht sicher zu bestimmen. Die linke Niere erweist sich makroskopisch und mikroskopisch als unverändert.

Epikrise: Diesem Befund entsprechen die functionellen Werthe: starke moleculäre Concentration und lebhafte Zuckerreaction des Harns der linken Niere, geringe Concentration und fehlende Zuckerreaction rechts. Durch den Harnleiterkatheterismus wurde nicht nur die Quelle der Blutung in der rechten Niere und die Gesundheit der linken Niere festgestellt, während der Kranke stets nur in der linken Bauchseite Schmerzen empfunden hatte, sondern auch das Vorhandensein einer Harnstauung im rechten Nierenbecken (Hydronephrose). Die interstitielle Nephritis der rechten Niere erklärt die starke Herabsetzung der functionellen Werthe. Für das Fehlen der Zuckerreaction kommt möglicher Weise in Betracht, dass der Harn der rechten Niere ein gestauter, vor der Phloridzineinspritzung secernirter war.

9. Scholtze, Schiffer, 25 Jahre. Aufgenommen 20. 6., entlassen 13.8.02. Rechtsseitige Eitersteinniere, Nephrectomie. Heilung.

Pat. machte vor 6 Monaten eine Gonorrhoe durch, die schnell ausheilte. Vor 3 Monaten bemerkte er, dass der Urin sehr trübe wurde. Er hatte Schmerzen beim Wasserlassen und wurde allmälig elend. Gefiebert hat er angeblich nicht.

Leidlich genährter, aber elend aussehender Mensch. Rechte Nierengegend auf Druck schmerzhaft, daselbst ein Tumor zu fühlen. Temperatur normal. Harn 1300—1500 ccm, sehr trübe, von neutraler Reaction, spec. Gew. 1013, Δ — 1,14. Viel Eiweiss, viele kleine, polynukleäre Leukocyten, keine Cylinder, keine Bakterien. Rechte Harnleitermündung geröthet, sonst keine Veränderungen der Blase.

23. 6. Katheterismus beider Harnleiter. Phloridzin 0,005.

Rechts:	Links:
Eitriger Harn,	Erst klar, dann blutig,
fliesst continuirlich, bald schneller, bald langsamer, aber ohne typische Pausen,	fliesst in gleichmässigen Intervallen tropfenweise,
Albumen reichlich,	Albumen-Spuren (dem Blutgehalt entsprechend),
Eiterzellen.	rothe Blutzellen.
Δ — 0,52,	Δ — 1,8,
Sa 0,1 pCt.	Sa 1,5 pCt.

26. 6. 02. Exstirpation der rechten Niere in Chloroformnarkose. Grosser fluctuirender Sack mit Steinen. Fieberloser Wundverlauf und glatte Reconvalescenz. Harnmenge die Tage nach der Operation 690, 1010, 1600 ccm. Eitergehalt nimmt schnell ab. Nach 14 Tagen ist der Urin fast klar und eiweissfrei.

13. 8. Völlig geheilt entlassen mit 145 Pfd. Körpergewicht und bestem Allgemeinbefinden.

Präparat: Grosse, durch unregelmässige fluctuirende Hervorwölbungen gebuckelte Niere, 14 : 8 : 9 cm messend. Auf dem Durchschnitt stellt die Niere ein System von kirsch- bis hühnereigrossen, mit einander communicirenden Kammern dar. Nur am oberen Pol ist ein schmaler Saum Rinde erhalten. An der übrigen Niere besteht die Aussenwand der Hohlräume aus Nierensubstanz, welche auf 1—2 mm Dicke reducirt ist. Korallenförmiger, festsitzender Stein im Nierenbecken, abgebrochene Theile davon in den erweiterten Kelchen.

Das erhaltene Nierengewebe zeigt im mikroskopischen Bilde interstitielle Veränderungen.

Epikrise: Das continuirliche Herausfliessen von Flüssigkeit aus dem rechten Harnleiterkatheter sprach für Stauung im Nierenbecken (Pyonephrose), was durch den Befund bestätigt wird. Die starke Herabsetzung der functionellen Werthe der rechten Seite entsprechen der hochgradigen Zerstörung dieser Niere, wobei hervorzuheben ist, dass der spärliche Rest von Rindensubstanz am oberen Pol eine wenn auch minimale Zuckerausscheidung nach der Phloridzininjection hervorzubringen im Stande war. Den vortrefflichen Functionswerthen der linken Niere entspricht die vorzügliche Function dieser Niere nach der Operation.

10. Frl. Frieda G., 25 Jahre. Aufgenommen 23. 9., entlassen 22. 10. 02. Tuberculose der linken Niere, Nephrectomie, Heilung.

Seit $^3/_4$ Jahren Schmerzen in der Blase und in der Harnröhre und quälender Harndrang. Der Urin ist seitdem trübe und manchmal blutig gewesen. Pat. hat nicht gefiebert, ist aber stark abgemagert. Im Harn wurden Tuberkelbazillen nachgewiesen.

Blasses, zartes Mädchen, Lungen gesund. Urin 1200—2000 ccm, trübe, enthält Eiweiss, viel Eiterzellen (meist stark verfettet), Epithelien und vereinzelte rothe Blutzellen. Blasenschleimhaut geröthet, in der Umgebung der

linken Ureteröffnung Geschwüre. Linke Niere nicht zu fühlen, rechte beweglich unter dem Rippenbogen. Temperatur normal.

24. 9. Katheterismus des rechten Harnleiters, in den linken Harnleiter dringt der Katheter nicht vor. Phloridzin 0,005.

Rechts:	Links:
50 ccm,	140 ccm,
klar, später blutig,	trübe, blutig,
Albumen 0,	Albumen $1^1/_2$ pM.,
Specif-Gewicht 1017,	Specif-Gewicht 1007,
rothe Blutzellen.	Eiterzellen, rothe Blutzellen, Epithelien.
Δ — 1,22,	Δ — 0,54,
Sa +.	Sa +.

2. 10. Exstirpation der linken Niere in Chloroformnarkose. Die Niere ist wenig vergrössert, liegt unter dem Rippenbogen versteckt und ist mit der Umgebung verwachsen. Fieberloser Wundverlauf. Die Harnmenge steigt in 10 Tagen von 760 auf 1500 ccm und bleibt dann normal. Bei der Entlassung am 22. 10. 02 enthielt der Harn noch etwas Eiter und Spuren von Eiweiss. Bei starker Körpergewichtszunahme schnelle Reconvalescenz. Im Januar 1903 ist die Wunde völlig vernarbt, der Harn eiter- und eiweissfrei, die Blasengeschwüre sind cystoskopisch nicht mehr zu erkennen, und die subjectiven Beschwerden sind völlig geschwunden. Im Februar 1903 hat sich die Pat., die verlobt war, verheirathet.

Das Präparat stellt eine Niere von normaler Grösse dar, an deren Oberfläche sich weiche Stellen hervorwölben. Sie ist durchsetzt von 3 grossen tuberculösen Cavernen, die mit Abscessmembranen ausgekleidet und mit käsigem Eiter erfüllt sind. Das erhaltene Parenchym zeigt mikroskopisch frische Tuberkel und interstitielle Bindegewebswucherung.

Epikrise: Die Herabsetzung des Gefrierwerthes der kranken Seite entspricht der Zerstörung der Niere. Bemerkenswerth ist, dass die schon degenerirte Niere Zucker nach Phloridzininjection ausgeschieden hat. Die vor der Operation als gesund und leistungsfähig erkannte rechte Niere functionirte nach der Operation genügend.

11. Frau Mathilde Fr., 52 Jahre. Aufgenommen 14. 4. 03, entlassen 30. 5. 03. Linksseitige Eiterniere, Nephrectomie, Heilung.

Erkrankte vor 2 Jahren mit Schmerzen in der linken Niere und hatte seitdem trüben Urin. Sie wurde erfolglos mit Blasenausspülungen und inneren Mitteln behandelt und kam sehr herunter. Gefiebert hat sie angeblich nicht. In der letzten Zeit haben die Blasen- und Nierenschmerzen erheblich zugenommen.

Es handelt sich um eine gut genährte, etwas blasse Frau, deren übrigen Organe keine Veränderungen aufweisen.

Urinmenge vermindert, 600—950 ccm. Harn wechselnd, meist trübe, bisweilen klar, enthält viel Eiterzellen und Eiweiss, Bakterien, keinen Tuberkelbacillen. Blase ohne Veränderungen. Resistenz in der linken Nierengegend, auf Druck empfindlich. Rechte Niere nicht zu fühlen. Temperatur normal.

15. 4. 03. Katheterismus beider Harnleiter. Phloridzin 0,005.

Rechts:	Links:
22 ccm,	18 ccm,
leicht getrübt, tropft periodenweise,	zäheitrig, fliesst bei Druck auf die Niere gleichmässig,
rothe Blutzellen (artif.)	Leukocyten und rothe Blutzellen,
Albumen Spuren,	Albumen reichlich,
Δ —1,76,	Δ —0,94,
Sa. $^1/_2$ pCt.	Sa. $^1/_3$ pCt.

Blutgefrierpunkt —0,52.

17. 4. Exstirpation der linken Niere in Aethernarkose. Niere verwachsen, schwer auszulösen, reisst ein und entleert übelriechenden Eiter. Am Harnleiter nach abwärts ein faustgrosser Beckenabscess.

Fieberloser Verlauf. Die Harnmenge war die ersten Tage nach der Operation spärlich, 400—650 und erreichte erst am 11. Tage 1100 ccm. Der Urin wurde allmälig klar und eiweissfrei, dann in der 4. und 5. Woche wieder eitrig, auf Blasenausspülungen mit Argent. nitr. bald klarer. Am 30. 5. wurde Patientin, die sich leidlich erholt hatte, mit Wundfistel entlassen. Völlig geheilt September 03.

Präparat: Nierenkapsel schwielig, Niere selbst nicht vergrössert, von 3 wallnussgrossen Abscesshöhlen, die mit dem Nierenbecken communiciren, durchsetzt. Ein Abscess ist nach der Rückseite durchgebrochen. Es ist noch reichlich Nierengewebe erhalten, mikroskopisch weist dasselbe interstitielle Entzündungserscheinungen mit kleinen Eiterherden auf. Tuberkel sind nirgends vorhanden. Im Eiter finden sich kurze Stäbchen.

Epikrise: Die moleculäre Concentration des Harns der kranken linken Niere war stark herabgesetzt gegenüber dem der gesunden rechten Niere, den gefundenen Zerstörungen der linken Niere entsprechend. Auffallend ist die Zuckerausscheidung der kranken Niere, und wenn dieselbe geringfügig und geringer als auf der gesunden Seite ist, so bleibt sie doch nicht eben viel hinter dieser zurück. Man sieht, dass aus der Stärke der Zuckerreaction ein Schluss auf die Ausdehnung der Zerstörung nicht zu machen ist, und dsss auch bei schwerer interstitieller Nephritis Zucker nach Phloridzininjection ausgeschieden werden kann.

12. Fr. Weigle, 30 Jahre. Aufgenommen 19. 12. 03, gestorben 7. 1. 03. Paranephritischer Abscess mit Durchbruch nach der Lunge nach Perforation einer rechtsseitigen Eitersteinniere. Incision. Tod an Sepsis.

Sehr elende, schwächliche Frau, die seit Jahren an Schmerzen in der rechten Lendengegend geklagt hat. Der Urin ist seit langem trübe. Sie fiebert seit Wochen und hat in letzter Zeit unter quälendem Husten und stinkendem Auswurf sehr zu leiden. In der rechten Flanke ein grosser Tumor, nach oben Dämpfung bis zum unterem Scapularwinkel. Rasselgeräusche über beiden Lungen. Linke Niere nicht zu fühlen. Temperatur bis 38,5°. Puls sehr klein, 100—120. Harn 980—1500 ccm, trübe, stark eiterhaltig. Reichlich Albumen.

Katheterismus beider Harnleiter.

Rechts:	Links:
Es entleeren sich nur einige Tropfen Eiter.	60 ccm, braun, leicht gefärbt, Albumen $^1/_4$ pM., rothe Blutzellen (artif.), vereinzelte Leukocyten, Δ —0,88,
Blutgefrierpunkt —0,56.	Sa. $^1/_2$ pCt.

23. 12. Incision des paranephritischen Abscesses in der rechten Flanke ohne Narkose.

25. 12. Der Auswurf und Hustenreiz hat wesentlich nachgelassen.

7. 1. 03. Seit 8 Tagen hohes Fieber. Wegen schlechten Allgemeinzustandes konnte ein weiterer Eingriff nicht unternommen werden. Tod unter septischen Erscheinungen bei genügender Harnsecretion.

Section: Starke Schwielenbildung um die rechte Niere, die an sich nicht vergrössert ist (7 : 7,5). Nierenkelche zu cavernenartigen Eiterhöhlen erweitert. Im Nierenbecken ein 4 cm langer, 3,5 cm breiter, 2,5 dicker korallenförmiger, nach dem Harnleiter zugespitzter weicher Stein. Nierengewebe auf schmale, bis 5 mm dicke Schichten reducirt. Perforation an der Hinterfläche der Niere.

Linke Niere hypertrophisch, 14,5 : 7,5 : 4,0 cm, auf dem Durchschnitt etwas trübe, sonst ohne Veränderungen.

Epikrise: Nach dem Harnleitersondirungsbefund wurde eine Zerstörung der rechten Niere bei Erhaltung der linken Ntere angenommen und durch die Section bestätigt.

II. Nicht operirte Fälle.

13. Osmanski, Besitzer, 48 Jahre. Aufgenommen 6. 1. 02, entlassen 21. 1. 02. Doppelseitige Nierentuberculose.

Seit Jahren lungenleidend. Ist sehr abgemagert und elend, fiebert hektisch. In letzter Zeit kolikartige Schmerzen der rechten Niere. Harn eiter- und bluthaltig. Harmenge 1100—1500 ccm. Δ —0,70. Viel Eiweiss. Geschwüre um die rechte Uretermündung.

11. 1. 02. Katheterismus des linken Harnleiters, die Sondirung des rechten nicht möglich.

Rechts (Blasenurin):	Links:
100 ccm, stark getrübt, bluthaltig, Albumen reichlich, Eiter- und rothe Blutzellen,	310 ccm, leicht getrübt, Albumen $^1/_2$ pM., Eiter- und rothe Blutzellen, aber weniger als rechts,
Δ —0,52, Sa. 0,2 pCt. Blutgefrierpunkt —0,62.	Δ —0,54, Sa. 0,24 pCt.

Operation abgelehnt. Tod nach 6 Monaten.

14. Fr. Kotzke, 23 Jahre. Aufgenommen 10. 9., entlassen 16. 9. 02. Tuberculose der rechten Niere.

Seit 1 Jahr Blut und Eiter im Urin, Schmerzen beim Wasserlassen. Ist mässig abgemagert. Kein Fieber.

Harn 800 ccm, trübe, enthält viel Eiweiss, Eiter- und rothe Blutzellen. Keine Tuberkelbacillen. In der Blase Geschwüre um die rechte Harnleiteröffnung, welche nicht zu sondiren ist.

Katheterismus des linken Harnleiters.

Rechts (Blasenurin):	Links:
Trübe,	Nicht getrübt,
Eiter und Blut,	einige Eiter- und Blutzellen,
Albumen reichlich,	Albumen Spuren,
Δ —0,58.	Δ —1,2.

Operation verweigert.

15. Idem, Laienbruder, 21 Jahre. Aufgenommen 5. 3., entlassen 8. 4. 1902. Tuberculose der rechten Niere (?).

Seit 3 Jahren blutiger und trüber Urin mit quälendem Harndrang. Der Harn enthält viel Eiweiss, Blut und Eiterzellen, Epithelien, keine Tuberkelbacillen. Geschwüre um beide Harnleitermündungen.

Nach vielfachen, durch Blutungen vereitelten Versuchen gelingt die Sondirung des linken Harnleiters. Phloridzin 0,005.

Rechts (Blasenurin):	Links:
Viel Blut und Eiter,	Leicht blutig,
Albumen reichlich,	Blut- und spärliche Eiterzellen,
Δ —0,92.	kein Eiweiss,
Sa. $^1/_2$ pCt.	Sa. —1,24.
	Δ $^1/_2$ pCt.

Entzieht sich der weiteren Behandlung.

16. Fr. Rusch, 27 Jahre. Aufgenommen 31. 1. 02, entlassen 5. 2. 02. Nephrolithiasis dextra.

Seit Monaten kolikartige Schmerzen in der rechten Nierengegend. Mehrfach Abgang kleiner Concremente mit dem Urin. Momentan keine Beschwerden.

Urin 1300—1600 ccm. Δ —0,82, klar, eiweissfrei, enthält vereinzelte rothe und weisse Blutzellen.

1. 2. Katheterismus beider Harnleiter. Phloridzin 0,005.

Rechts:	Links:
300 ccm — in 5 Stdn. – ,	200 ccm,
leicht blutig,	leicht blutig,
rothe und weisse Blutzellen,	rothe und weisse Blutzellen,
Δ —0,80,	Δ —0,98,
Sa. 0,09 pCt.	Sa. 0,25 pCt.

Im Röntgenbild deutlicher Schatten der rechten Nierengegend.

Operation abgelehnt.

17. Frau Lina J., 53 Jahre. Aufgenommen 21. 1., entlassen 5. 3. 02. Linksseitige Pyelonephritis in Folge Harnleiterscheidenfistel.

Vor 5 Monaten Uterusexstirpation per vaginam wegen Carcinom. Es blieb eine Harnleiterscheidenfistel zurück, die erfolglos von der Scheide aus operirt wurde. Blasenurin trübe, enthält Eiter und Eiweiss. Menge 600 bis 800 ccm.

27. 1. Freilegung und Auslösung des linken Harnleiters und Einpflanzung in die Blase, nachdem ein Harnleiterkatheter eingelegt und durch die Harnröhre nach aussen geleitet ist. Der Katheter bleibt 2 Tage liegen.

Rechts (Blasenurin)	Links
blutig,	trübe,
Albumen, dem Blutgehalt	Eiter und
entsprechend.	reichlich Albumen.
Δ — 1,73.	Δ — 0,93.

5. 3. 02. Geheilt und beschwerdefrei entlassen. Urin leicht getrübt.

18. Schwester Elise v. S., 34 Jahre. Aufgenommen 20. 1., entlassen 10. 2. 02. Pyonephritis metastatica sin. Heilung.

Erkrankte vor 3 Monaten mit phlegmonöser Angina, die nach Durchbruch eines Abscesses schnell ausheilte. Bald darauf, am 14. 11. 01, fing sie unter häufigem Erbrechen an von Neuem zu fiebern und hatte kolikartige Schmerzen in der linken Seite des Leibes. Der Urin wurde eitrig und enthielt Eiweiss, keine Cylinder, war von schwachsaurer Reaction. Der Zustand besserte sich in den nächsten Tagen, aber nur vorübergehend, und in der Folge traten fast allwöchentlich Fieberattacken (bis 39,2° Temp.) mit gesteigerten Schmerzen in der linken Seite des Leibes und mit Erbrechen auf, während der Eiter- und Eiweissgehalt des Harns im Ganzen zunahm. Im Januar bildete sich dann ein deutlicher Tumor der linken Nierengegend, dessen Grösse schwankte. Gelegentlich einer Fieberattacke unter Vergrösserung des Tumors und Zunahme seiner Schmerzhaftigkeit wurde beobachtet, dass der Urin für kurze Zeit fast ganz klar und nahezu eiweissfrei war. Die Kranke wurde am 20. 1. zur Operation dem chirurgischen Lazareth überwiesen.

21. 1. Katheterismus beider Harnleiter. Phloridzin 0,005.

Rechts	Links
182 ccm,	263 ccm,
klar,	getrübt,
rothe Blutkörperchen,	viel Leukocyten,
in geringer Menge (artif.)	einige rothe Blutzellen,
Albumen 0	Albumen in mässiger Menge.
Δ — 0,64	Δ — 0,52
Sa +.	Sa +.

Pat. fühlt nach dem Katheterismus grosse Erleichterung, die Schmerzen in der linken Niere hören ganz auf, und das Allgemeinbefinden hebt sich sicht-

lich und schnell. Der Urin wird klarer und ist bei ihrer Entlassung am 10. 2. nahezu klar und völlig eiweissfrei. Völlige Gesundheit nach einem Jahre festgestellt.

19. Fr. Giebel, 49 Jahre. In Behandlung vom 26. 11. 01 bis 1. 2. 02. Pyonephrosis dextra. Heilung.

Erkrankte im October 1901 mit Schüttelfrost, Erbrechen und Gliederschmerzen. Das Fieber hielt 3 Tage an, dann stellten sich Erscheinungen eines Blasenkatarrhs ein, die wieder zurückgingen, so dass die Kranke für geheilt gehalten wurde. Mitte November erkrankte sie jedoch von Neuem unter hohem Fieber und Schmerzen in der rechten Nierengegend. Es war ein deutlicher Nierentumor zu fühlen, dessen Grösse und Empfindlichkeit unter fieberhaften Temperaturschwankungen wechselte. Im Urin war viel Eiter, Eiweiss und Blut. Diesen Befund konnte ich am 26. 11. 01 bei einer Untersuchung in der Wohnung der Kranken bestätigen und rieth zur Aufnahme in das Krankenhaus. Die Kranke stellte sich aber erst am 17. 1. 02 zur cystoskopischen Untersuchung, nachdem sie andauernd Schmerzen in der rechten Nierengegend gehabt hatte, während die Fiebertemperatur allmälig zurückgegangen war. Der Harn war auch jetzt noch stark getrübt, eiter- und eiweisshaltig, enthielt aber kein Blut mehr. Δ — 1,16. Rechte Niere vergrössert, auf Druck schmerzhaft.

17. 1. Katheterismus beider Harnleiter. Phloridzin 0,005.

Rechts:	Links:
trübe,	klar,
reichlich Eiterzellen.	einige rothe Blutzellen (artif.).
Albumen in mässiger Menge.	Albumen 0.
Δ — 0,84,	Δ — 1,34,
Sa 1,0 pCt.	Sa 1,3 pCt.

Im Anschluss an den Katheterismus fiebert Pat. einige Tage, dann gehen alle Erscheinungen zurück, der Harn wird klar und eiweissfrei, und die Pat. erholt sich.

22. 5. 02. Pat. ist aufgeblüht und beschwerdefrei. Urin klar, eiweissfrei. Rechte Niere zu fühlen, nicht vergrössert, nicht druckempfindlich.

20. Eduard P., Feuerwehrmann, 43 Jahre. Aufgenommen 1. 7., entlassen 25. 10. 02. Rechtsseitige Pyonephritis. Heilung.

Erkrankte vor 3 Monaten ohne nachweisbare Ursache unter hohem Fieber mit Schmerzen beim Wasserlassen. Der Urin wurde eitrig. Er wurde in das innere Stadtlazareth aufgenommen, woselbst er nach einigen Wochen entfieberte, aber der Urin blieb eitrig und es stellten sich Schmerzen in der rechten Niere ein. Am 1. 7. wurde er zur Nephrotomie nach dem chirurgischen Lazareth verlegt.

Kräftiger Mann. Rechte Niere zu fühlen und auf Druck sehr schmerzhaft, linke Niere nicht palpabel. Temperaturen normal. Harn 1350—2000 ccm, getrübt, enthält Eiweiss und Eiter, keine Tbc.

Katheterismus beider Harnleiter. Phloridzin 0,005.

Rechts:	Links:
getrübt,	klar,
reichlich Eiterzellen, nur spärlich rothe Blutzellen,	ohne Formbestandtheile,
Albumen in mässiger Menge.	Albumen 0.
Δ — 1,54,	Δ — 1,54,
Sa $^3/_4$ pCt.	Sa $^3/_4$ pCt.

Auf Grund dieses Befundes wird von einer Operation Abstand genommen und die diätetische Behandlung bei Bettruhe fortgesetzt. Die Schmerzen in der rechten Niere lassen bald nach, der Urin wird allmälig klar und eiweissfrei.

Am 25. 10. 02 mit normalem Urinbefund und beschwerdefrei entlassen.

21. Robert B., Kaufmann, 49 Jahre. Aufgenommen 8. 9., entlassen 20. 9. 02. Doppelseitige Pyonephritis. Besserung.

Hat vor 20 Jahren Lues acquirirt und seit 1896 mehrere Schlaganfälle gehabt, die zu einer linksseitigen Lähmung führten. Die Lähmung im linken Bein besserte sich soweit, dass er gehen konnte, der Arm blieb aber gänzlich unbrauchbar. Im December 1901 trat Incontinentia urinae ein mit Blasen- und Nierenentzündung, ohne Infection von aussen, da er nie katheterisirt worden ist. Er litt unter Schmerzen im Kreuz und beiden Seiten und fieberte. Seit Juni 1902 kann er den Urin wieder halten und willkürlich entleeren, derselbe wurde aber immer trüber und übelriechender. Fiebertemperaturen traten in letzter Zeit nur vorübergehend auf, meist in 14tägigen Intervallen. Es handelt sich um einen sehr elenden Mann von bleicher Gesichtsfarbe. Nieren nicht zu fühlen. Prostata nicht verändert. Harnröhre ohne Strictur. Harn 1200—1600 ccm, sehr trübe, schleimig, widerlich stinkend, alkalisch, spec. Gew. 1009, enthält viel Eiweiss, Tripelphosphate, Epithelien und zahlreiche Leukocyten und Bakterien.

10. 9. Katheterismus beider Harnleiter. Phloridzin 0,005.

Rechts:	Links:
fliesst continuirlich unter hohem Druck,	do.
sehr trübe,	do.
enthält viel Eiter,	do.
Albumen reichlich,	do.
alkalisch.	do.
Δ — 0,84,	Δ — 0,50,
Sa-Spuren.	Sa-Spuren.

Blutgefrierpunkt — 0,64.

Es handelt sich hiernach um eine doppelseitige Pyonephrose mit Insufficienz der Nieren. Um die Frage der Operationsmöglichkeit zu entscheiden, wurde der Kranke auf seinen Wunsch am 16. 9. nochmals untersucht, dabei zeigte sich, dass der Urin zwar von ähnlicher Beschaffenheit war, wie bei der ersten Untersuchung, aber er tropfte jetzt aus beiden Harnleiterkathetern in typischen Intervallen. Die Stauung im Nierenbecken hatte mithin aufgehört.

In Anbetracht der Ausbreitung des Proceses und der ungenügenden Ausscheidung von Molekülen durch die Nieren wurde aber von einer Operation Abstand genommen und der Kranke nach Hause entlassen. In der Folge besserte sich der Zustand zusehends ganz wesentlich. Der Urin verlor den üblen Geruch nahezu vollständig und der Kranke erholte sich, so dass er wieder aufstehen konnte. Am 20. 5. 03 wurde eine nochmalige functionelle Nierenuntersuchung mit folgendem Befund vorgenommen:

Rechts:	Links:
64 ccm,	10 ccm,
tropft in Intervallen,	tropft in Intervallen,
getrübt,	getrübt,
Albumen $1^1/_2$ pM.,	Albumen reichlich,
vereinzelte Eiterkörperchen,	Eiterkörperchen,
plumpe Stäbchen ohne Eigenbewegung.	dieselben Stäbchen.
Δ — 0,80,	Δ — 0,84,
Sa $^1/_3$ pCt.	Sa?

24stündige Harnmenge 1900.

Die Nieren befinden sich hiernach im Zustande der chronischen Pyelonephritis, die Besserung des Allgemeinzustandes ist lediglich auf das Aufhören der Harn- und Eiterstauungen in den Nierenbecken zurückzuführen.

22. Brzoskowski, Hausmädchen, 20 Jahre. Aufgenommen 12. 4., entlassen 26. 6. 02. Nephritis parenchymatosa acuta. Heilung.

Erkrankte vor 3 Tagen mit Schüttelfrost und hohem Fieber und Schmerzen in der rechten Nierengegend. Die rechte Niere ist anscheinend vergrössert und auf Druck sehr empfindlich. Urin 1000—1600, trübe, enthält Eiweiss, Leukocyten und rothe Blutzellen, vereinzelte Cylinder, Epithelien.

Katheterismus beider Harnleiter. Phloridzin 0,005.

Rechts:	Links:
Rothe und weisse Blutzellen,	do.
Cylinder,	do.
Eiweiss in mässiger Menge.	do.
Δ — 0,88,	Δ — 0,87,
Sa —.	Sa —.

Der Process ist hiernach doppelseitig, wiewohl nur einseitige subjective Beschwerden bestehen. Diätetische Behandlung. Heilung.

23. Frl. L., Bandagistin, 18 Jahre. Aufgenommen 13. 9., entlassen 24. 10. 02. Nephritis acuta haemorrhagica. Heilung.

Seit 14 Tagen Harndrang und blutiger Urin. Kein Fieber. Schmerzen in der linken Niere. Harn 850—1250 ccm, blutig, enthält Eiweiss, Blut und Eiterzellen. Normaler cystoskopischer Blasenbefund.

29. 9. Andauernde Schmerzen in der linken Niere, Blutgehalt des Urins wechselt.

Doppelseitiger Harnleiterkatheterismus.

Rechts:	Links:
etwas blutig,	leicht blutig,
Eiterzellen,	Eiterzellen,
Albumen in mässiger Menge.	Albumen in mässiger Menge.
Δ — 1,3.	Δ — 1,39.

Völlige Heilung unter diätetischer Behandlung.

Epikrise: Auch hier ist der Process doppelseitig, wiewohl nur einseitige Schmerzen bestanden.

24. Krause, Schmied, 39 Jahre. Aufgenommen 28. 1., entlassen 11. 2. 03. Nephritis acuta haemorrhagica. Heilung.

Seit 2 Tagen kolikartige Schmerzen im Leib, Erbrechen. Urin 780 ccm, blutig, enthält Eiweiss, Eiter und Blut, Cylinder.

Katheterismus beider Harnleiter. Phloridzin 0,005.

Rechts:	Links:
blutig getrübt,	blutig getrübt,
viel rothe Blutzellen,	viel rothe Blutzellen,
einige Leukocyten,	einige Leukocyten,
viel Albumen,	viel Albumen,
Δ — 1,80	Δ — 1,22
Sa. $^1/_3$ pCt.	Sa. $^1/_3$ pCt.

Bakteriologisch ohne Befund. Diätetische Behandlung.

11. 2. Harn klar, eiweissfrei, ohne Formbestandtheile. Keine Beschwerden. Geheilt entlassen.

25. Frl. D., 21 Jahre. Aufgenommen 20. 3., entlassen 22. 3. 02. Chronische Nephritis mit einseitigen Nierenschmerzen.

Hat vor 3 Jahren Nephritis durchgemacht und klagt über quälende Schmerzen in der linken Niere. Der Harn war bisweilen blutig. Harn z. Zt. 1500 ccm, klar, enthält Eiweiss und vereinzelte granulirte Cylinder. Spec. Gew. 1017.

Catheterismus beider Harnleiter. Phloridzin 0,005.

Rechts:	Links:
klar	klar
Albumen in mässiger Menge	Albumen in mässiger Menge
Δ — 0,9	Δ — 0,86
Sa. 0,9 pCt.	Sa. 1 pCt.

Der Process ist hiernach doppelseitig. Diätetische Vorschriften.

26. Frl. G., 26 Jahre. Aufgenommen 10. 12., entlassen 15. 12. 02. Nephritis chron. hämorrhagica duplex mit einseitigen Schmerzen.

Leidet seit 4 Jahren an heftigen Nierenkoliken, die mit starken Nierenblutungen verbunden sind und sich in unregelmässigen Zwischenräumen wiederholen. Die Kranke ist seit dieser Zeit arbeitsunfähig und lange Zeit mit Bettruhe und Milchdiät behandelt worden, war auch 2 Mal in Wildungen, ohne dauernden Erfolg. Die Schmerzen betrafen fast ausschliesslich die rechte

Niere, in der linken waren sie nur vorübergehend und weniger heftig. Harn 1700, dunkelbraun, getrübt, enthält $^1/_2$ pM. Alb., rothe Blutzellen, granulirte und hyaline Cylinder.

Derselbe Befund wird bei der doppelseitigen Harnleitersondirung erhoben, rechts fliessen nur 20 ccm, links 125 ccm ab. Der Gefrierpunkt betrug links — 0,92, rechts verunglückte die Untersuchung.

Am 11. 2. 03 wurde wegen andauernder heftiger Schmerzen in der rechten Niere die Nephrolysis gemacht, die Kapsel dabei am Convexrand gespalten. Die Niere war nicht vergrössert, nicht verwachsen und äusserlich von normalem Aussehen. Die Schmerzen liessen nach und wurde Pat. am 23. 3. 03 nach erfolgter Wundheilung entlassen. 3 Monate nach der Operation traten die Schmerzen, wenn auch weniger heftig, wieder auf. Auch die Hämaturie ist öfters wieder beobachtet worden. Harnbefund unverändert.

27. Herr N., 35 Jahre. Untersucht am 20. 5. 03. Renale Hämaturie mit linksseitigen Nierenkoliken.

Hat seit December v. J. Schmerzattacken in der linken Nierengegend, angeblich an Erkältungen sich anschliessend, unter regelmässigem Auftreten von Hämaturie. Der Urin ist in der anfallsfreien Zeit klar, eiweissfrei, enthält oxalsauren Kalk und Harnsäurekrystalle. Während des Anfalls ist er blutig, enthält Eiweiss, Blutcylinder und Nierenepithelien, vereinzelte Leukocyten. Die Nieren sind nicht zu fühlen, Druck auf die linke Lumbalgegend aber empfindlich.

20. 5. 03 Katheterismus beider Harnleiter. Phloridzin 0,005.

Rechts:	Links:
18 ccm	15 ccm
klar, braun,	klar, hell,
Blutkörperchen,	Blutkörperchen,
Albumen-Spuren,	Albumen-Spuren,
Δ — 1,38	Δ — 1,46
Sa. $^1/_2$ pCt.	Sa. +.

Röntgenbild negativ. Fiebert nach der Untersuchung vorübergehend, Cur in Wildungen.

28. Zeugleutnant G., 33 Jahre. Untersucht am 25. 4. 02. Phosphaturie mit Schmerzen in der linken Niere.

Leidet seit $^1/_2$ Jahr an zeitweise auftretenden heftigen Schmerzen der linken Nierengegend, nach Blase und Eichel ausstrahlend. In der Regel tritt Erbrechen beim Schmerzanfall auf, Blut soll nie im Urin gewesen sein.

Der Urin ist sehr trübe, enthält reichlich phosphorsauren Kalk und vereinzelte rothe Blutkörperchen, kein Eiweiss.

Katheterismus beider Harnleiter. Phloridzin 0,005.

Rechts:	Links:
leicht getrübt,	leicht getrübt,
phosphorsaurer Kalk-Niederschlag,	phosphorsaurer Kalk-Niederschlag,
kein Eiweiss,	kein Eiweiss,
Δ — 1,26	Δ — 1,32
Sa. +.	Sa. +.

Diätcur. Wesentliche Besserung bis Ende Mai 1902. Durch Versetzung der weiteren Behandlung entzogen.

29. Hermann S., Nadlermeister, 70 Jahre. Aufgenommen 7. 1. 02, gestorben 8. 2. 02. Blasenstein, doppelseitige Pyelonephritis.

Wurde vor 1 Jahr wegen Blasensteins operirt. Recidiv. Urin alkalisch, eitrig, enthält viel Eiweiss, Δ — 0,94, δ — 0,64. Harnmenge 2000.

9. 1. Sectio alta in Narkose, Entfernung eines Steins. Einlegen von Kathetern in beide Harnleiter.

Rechts:	Links:
470 ccm,	450 ccm,
trübe,	trübe,
Eiter und rothe Blutzellen,	Eiter und rothe Blutzellen,
Epithelien,	Epithelien,
viel Albumen,	viel Albumen,
Δ — 0,92.	Δ — 0,80.

In der 3. Woche Fieber, später Coma.

8. 2. Tod unter den Erscheinungen der Niereninsufficienz bei Pyelonephritis.

30. Frau W., 46 Jahre. Aufgenommen 11. 9., entlassen 20. 9. 02. Cystitis.

Vor 10 Jahren Blasenkatarrh. Seit einigen Wochen trüber Urin mit Blasenbeschwerden. Urin 1350 ccm, trübe, enthält Eiter und etwas Eiweiss.

Katheterismus beider Harnleiter.

Rechts:	Links:
klar,	klar,
eiweissfrei,	eiweissfrei,
Δ — 0,75.	Δ — 0,76.

20. 9. Geheilt durch Blasenausspülungen. Beschwerdefrei mit normalem Harnbefund entlassen.

31. Fr. L., 28 Jahre. Rechtsseitige Wanderniere mit kolikartigen Schmerzen.

10. 3. 02. Katheterismus beider Harnleiter. Phloridzin 0,005.

Rechts:	Links:
klar,	klar,
eiweissfrei,	eiweissfrei,
ohne Formelemente,	ohne Formelemente,
Δ — 1,2	Δ — 1,0
Sa. reichlich.	Sa. reichlich.

32. Fr. R., 41 Jahre. Aufgenommen 6. 11., entlassen 7. 11. 01. Cystitis.

Wird wegen Verdachts auf Nierentuberculose zur Untersuchung geschickt.

Harn enthält Leukocyten in mässiger Anzahl, einige rothe Blutzellen, Krystalle, kein Eiweiss, Δ — 1,49.

Katheterismus beider Harnleiter. Phloridzin 0,005.

Rechts:	Links:
klar,	klar,
eiweissfrei,	eiweissfrei,
Δ — 1,26	Δ — 1,01
Sa. +.	Sa. +.

33. Frau P., 58 Jahre. Aufgenommen 2. 5., gestorben 21. 9. 01. Cystitis, Pyelonephritis.

Seit 2 Jahren Blasenbeschwerden und trüber Urin, Schmerzen in der linken Niere, bisweilen Temperatursteigerungen.

Urin 800—1000 ccm, enthält Eiweiss, Eiter und spärliche rothe Blutzellen, keine Cylinder.

2. 9. Harnleiterkatheterismus. Phoridzin 0,005.

Rechts:	Links:
leicht getrübt,	leicht getrübt,
Eiterzellen,	Eiterzellen,
Albumen-Spuren,	Albumen-Spuren,
Δ — 1,23	Δ — 1,35
Sa. reichlich.	Sa. reichlich.

11. 9. Tod in Folge Berstung eines nicht diagnosticirten Aneurysma Aortae descend.

Section: Geringe interstitielle Nephritis beiderseits. Cystitis.

34. Fr. N., 27 Jahre. Aufgenommen 9. 1., entlassen 2. 3. 03. Cystitis.

Steht wegen doppelseitigem Pyosalpinx in Behandlung. Klagt über Schmerzen beim Wasserlassen und in den Nieren. Urin 1500—2300 ccm, sehr trübe, reichlicher Bodensatz, aus Eiterzellen und vereinzelten rothen Blutzellen bestehend. Albumen $^1/_8$pM.

Katheterismus beider Harnleiter. Phloridzin 0,005.

Rechts:	Links:
hellgelb, klar,	goldgelb, klar,
kein Albumen,	kein Albumen,
vereinzelte Leukocyten,	keine Formelemente,
Δ — 1,08	Δ — 0,96
Sa. +.	Sa. +.

Schnelle Besserung nach Blasenspülungen mit Argent. nitr.

35. Frau F., 33 Jahre. Aufgen. 21. 3. 03. Nephritis haemorrhagica.

Im Anschluss an eine Entbindung am 20. 2. trat Fieber ein. Es entwickelte sich eine Endocarditis, Vereiterung des rechten Ellenbogengelenks, linksseitiger Pyosalpinx und Nephritis. Nach Ausheilung des drainirten Ellenbogenabscesses fieberte die Patientin hectisch weiter mit zeitweisen fieberfreien Pausen, der Urin wurde aber immer trüber und blutiger. Er enthält viel Blut, granulirte und Blutcylinder, wenig Leukocyten, Epithelien, viel Eiweiss. Die 24stündige Menge beträgt 1200—1800 ccm. Wegen andauernder Schmerzen in der linken Nierengegend wird am 9. 6. 03 der Catheterismus beider

Harnleiter gemacht, und nach Injection von Phloridzin 0,005 folgender Befund erhoben.

Rechts:	Links:
34 ccm,	69 ccm,
leicht getrübt,	leicht getrübt,
rothe Blutzellen,	Eiter und rothe Blutzellen,
	Epithelien, 2 granulirte Cylinder,
Albumen reichlich,	Albumen reichlich,
keine Bakterien,	culturell kurze Stäbchen mit geringer Eigenbewegung,
Δ — 1,66	Δ — 1,98
Sa. —.	Sa. Spuren.

Aus der linken Niere floss der Harn sehr viel schneller ab als aus der rechten, wahrscheinlich handelte es sich um Stauung des Harns im linken Nierenbecken und secundärer Infection mit Bacterium coli bei chronischer parenchymatöser doppelseitiger Nephritis.

36. Frau Sophie B., 56 Jahre. Aufgenommen 15. 6. 03. Pyonephrosis d., Nephritis sin., Nephrotomie.

Leidet seit 5 Jahren an rechtsseitiger Niereneiterung mit zeitweiliger Anschwellung der Niere, hohem Fieber und kolikartigen Schmerzen. Die ihr alljährlich vorgeschlagene Operation hat sie hartnäckig verweigert. Seit fünf Wochen fiebert sie andauernd hoch und ist sehr herunter gekommen. Sie ist abgemagert und hat leichte Oedeme an beiden Beinen. Unterhalb des rechten Rippenbogens fühlt man einen, von hinten her deutlich erreichbaren Tumor, der auf Druck empfindlich ist und der stark vergrösserten Niere entspricht. Der Urin ist getrübt und enthält mässig viel Eiweiss, mikroskopisch reichlich Eiterzellen, vereinzelte rothe Blutzellen, viel Epithellen und granulirte Cylinder.

16. 6. 03. Katheterismus beider Harnleiter. Phloridzin 0,005.

Rechts:	Links:
fliesst nichts aus, auch nicht durch Aspiration.	135 ccm in $3^1/_2$ Std.,
	etwas Albumen,
	Eiter und Epithelzellen, granulirte Cylinder,
	culturell plumpe Stäbchen ohne Eigenbewegung,
	Δ — 0,66.

17. 6. Schleich'sche Anästhesie. Nephrotomie der rechten Niere. 2 grosse Abscesse werden eröffnet. Drainage

10. 7. Fieberloser Wundverlauf. Aus der Wunde ist nie Urin geflossen, sondern nur Eiter in mässiger Menge. Die Kranke hat sich etwas erholt. Harnmenge normal, Harn noch trübe, enthält $^1/_2$ pM. Eiweiss und Eiter in mässiger Menge.

XXII.

(Aus dem chemischen Laboratorium des physiologischen Institutes zu Breslau.)

Ueber die antiseptische Wirkung des Jodoform.[1]

Von

Dr. B. Heile,

Ass.-Arzt der chirurg. Universitäts-Klinik in Breslau.

I. Unsere bisherigen Kenntnisse von der Art der Jodoformwirkung.

Von v. Mosetig[2]) in die Chirurgie eingeführt, durch die klinischen und experimentellen Prüfungen zuerst durch v. Mikulicz[3]), dann viele andere warm empfohlen, hat das Jodoform sich sehr bald einen Ehrenplatz in der Wundbehandlung erobert. Trotz seiner nicht seltenen giftigen Nebenwirkung wird das Jodoform bis heute in ausgedehntem Masse angewendet. Den uneingeschränktesten Gebrauch findet das Jodoform allgemein bei Nachbehandlung von Mund-, Rachen- und Mastdarmoperationen, und erst in der letzten Zeit hat v. Bergmann[4]) Jodoformgazetamponade hierfür aufs Wärmste wieder empfohlen. Nicht weniger verbreitet ist jetzt in zweifelhaft aseptischen Fällen die zuerst von v. Mikulicz empfohlene Jodoformgazetamponade der Bauchhöhle. Am allerverbreitesten ist aber die Jodoformbehandlung bei der

[1]) Vorgetragen am 2. Sitzungstage des XXXII. Congresses der Deutschen Gesellschaft für Chirurgie zu Berlin, 4. Juni 1903.

[2]) Wiener med. Wochenschr. 1880. No. 43 u. f.

[3]) Archiv f. klin. Chirurgie. 1881. 82. — Wiener med. Presse. 1881. S. 734. — Berliner klin. Wochenschr. 1881. S. 721. — Mittheil. d. Wiener med. Coll. 1881. 413. — Chirurgen-Congress. 1881.

[4]) British med. Journ. No. 2189, 13. Dezbr. 1902.

conservativen Therapie der Tuberculose; hier gilt das Jodoform geradezu als specifisches Heilmittel.

Trotzdem ist bis heute noch kein experimenteller Beweis dafür erbracht worden, dass Jodoform ein Antisepticum, ein bakterientödtendes Mittel ist. Im Gegentheil gab es eine Zeit, wo vorübergehend gerade durch die bakteriologischen Untersuchungen das Jodoform in Misscredit zu kommen schien. Nach Heyn und Rovsing[1]) vermag Jodoform nicht nur keine Bakterien zu tödten, bei unvorsichtiger Behandlung ist sogar eine Infection durch Verunreinigung des Jodoformpulver nicht auszuschliessen. Namhafte Kliniker, Schede u. a., schränkten den Jodoformgebrauch wesentlich ein, weil sie glaubten, die Entstehung von Erysipel bei Jodoformbehandlung nicht vermeiden zu können[2]). Dieses Ergebniss wurde durch die Untersuchungen von Neisser[3]), Sattler[4]), De Ruyter[5]), Stubenrauch[6]) nur unwesentlich beeinflusst. Diese Forscher zeigten, dass die eitererregenden Bakterien durch Jodoform zwar nicht getödtet, aber in ihrem Wachsthum deutlich gehemmt werden. Dem Chirurgen kann aber ein Mittel, welches von den auf die Wunden gelangenden Keimen nur einen Theil unschädlich und den übrig bleibenden eine, wenn auch abgeschwächte Wirkung gestattet, kein besonderes Vertrauen einflössen. Auch die Versuche von Buchner[7]), welche von der Annahme von Mosetig's ausgingen, dass die Wirkung des Jodoforms auf Bildung flüchtiger Jodoformdämpfe beruhe, waren ohne wesentliche Bedeutung.

Man erhob sehr bald gegen die Beweiskraft der betreffenden bakteriologischen Versuche den Einwand, dass zwischen den Bedingungen, unter denen das Jodoform in jenen „Reagensglasversuchen" auf die Bakterien einwirken sollte und seiner Anwendung auf Wunden ein grosser Unterschied bestehe. Auf der Gelatinecultur sollte ein fester, pulverförmiger Körper, dessen ein-

[1]) Fortschritte der Medicin. 1887. Bd. V, No. 3.
[2]) In der Breslauer chirurgischen Klinik wurde bisher bei aseptischen Wunden nur Jodoformbrei, bestehend aus Jodoformpulver und 5 proc. Carbollösung, verwendet.
[3]) Virchow's Archiv. Bd. 116. S. 281.
[4]) Fortschr. d. Medicin. 1887. S. 382.
[5]) Langenbeck's Archiv. Bd. 36. S. 984.
[6]) Zeitschr. f. Chirurgie. 1882.
[7]) Münchener med. Wochenschr. 1887.

dringender Geruch allerdings manchen zu der Annahme, dass er flüchtig und leicht zersetzlich sei, verleitet hatte, der aber in Wirklichkeit sehr beständig ist, ein neben ihm liegendes pflanzliches Gebilde angreifen; auf den Wunden handelt es sich vielleicht gar nicht um eine directe Wirkung des Jodoform selbst, sondern um die Wirkung von Zersetzungsproducten, welche erst durch die Dazwischenkunft des „lebenden Gewebes" aus ihm entstehen.

Auf Grund dieser Ueberlegung verrieb man Bakterienculturen oder bakterienhaltige Organe mit Jodoform und brachte das Gemisch auf frisch angelegte Muskelwunden oder unter die Haut lebender Thiere. Man wollte so dem Gewebe Gelegenheit geben, die Zersetzung des Jodoforms zu bewirken. Die Resultate waren wenig beweisend. Im günstigsten Fall wurde die Häufigkeit der Infection geringer, oder der Eintritt derselben erfolgte später als in den entsprechenden Controlversuchen.

Sehr rationell erschienen auch diese Versuche nicht. Hier sah man den Unterschied zwischen den Verhältnissen auf der Wunde und den Bedingungen des Versuches darin, dass auf eine Wunde nur spärliche Keime aus der Umgebung gelangten, während in jenen Versuchen eine plötzliche Ueberschwemmung der Wundflächen mit Bakterienmassen erfolgte. Besonders bei subcutanen, mit Zerreissung von Blut- und Lymphgefässen einhergehenden Injectionen war hier den Bakterien die Möglichkeit gegeben, in den Säftestrom zu gelangen, noch ehe sich das Jodoform zu zersetzen und auf sie einzuwirken vermochte. Auch die klinische Annahme, dass Jodoform specifisch die Entwicklung der lokalen Tuberculose beeinflusse, konnte experimentell nicht bewiesen werden. Durch lokale Behandlung der Infectionsstelle mit Jodoform konnte die Tuberculose in ihrer Weiterentwicklung nicht aufgehalten werden.

In anderer Weise als die Bakteriologen versuchte Behring[1]) einer Erklärung der Jodoformwirkung näher zu kommen. Er betrachtete dieselbe mehr von der „chemischen Seite". Auch nach ihm wird das Jodoform nur dann wirksam, wenn es auf der Wunde die Bedingungen für seine Zersetzung findet. Die dann entstehenden Zersetzungsproducte wirken aber nicht auf die Bakterien, sondern beseitigen gewisse giftige Substanzen, welche er als

[1]) Deutsche med. Wochenschr. 1887.

die directe Ursache der Wunderkrankung betrachtet. Im Einzelnen haben die Anschauungen Behring's gewechselt. Anfangs nahm er an, dass sich jene Gifte durch Zersetzung des Wundsecrets, also durch eine Art von Fäulniss bilden. Die Rolle, welche das Jodoform bei der Vernichtung der Gifte spielt, sei folgende. Als leicht oxydierbare Substanzen können sich jene Gifte nur bei Abwesenheit von Sauerstoff bilden. Der atmosphärische Sauerstoff verwandelt sie schnell in ungiftige Körper. Da nun der Sauerstoff selbstverständlich durch den Verband zur Wunde hinzutritt, jene giftigen Stoffe aber trotz dem entstehen, so müssen sich gleichzeitig mit ihnen bei der Zersetzung des Wundsecretes Substanzen bilden, welche eine noch grössere Verwandtschaft zum Sauerstoff haben als sie selbst. Dies ist Wasserstoff. Im Status nascendi verbindet er sich mit dem Sauerstoff zu Wasser und gewährt so den Giften die Möglichkeit der Entstehung. Will man nun die Bildung der Gifte verhindern, so muss man dem Sauerstoff seine Oxydationsfähigkeit dadurch erhalten, dass man den Wasserstoff beseitigt. Dies erreicht man durch Jodoform, denn Jodoform wird, wie Behring beobachtete, durch nascirenden Wasserstoff zersetzt.

Später, als man glaubte, dass das Cadaverin als Product der Eiterbakterien die wesentliche Ursache für die Eiterung sei und Behring gefunden hatte, dass auch dieses „Ptomain" das Jodoform zu zersetzen vermag, erklärte er die Heilkraft des Jodoform durch die Wechselwirkung zwischen ihm und dem Ptomain. Die Eiterung solle dadurch verhindert werden, dass aus dem eitererzeugenden Agens, dem Ptomain, und dem Jodoform eine neue, nicht eitererregende Verbindung entsteht. Die Annahme, dass Cadaverin ein Product der Eitererreger sei, war schon damals nur Vermuthung und heute glaubt wohl niemand mehr daran, dass dieses oder ein ähnliches Ptomain bei der Eiterung entsteht. Wenn ferner die Wirkung des Jodoforms nur darin bestand, die giftigen Substanzen zu vernichten, nicht aber die Bakterien selbst, so hätte man diese gewissermassen auf den Wunden als harmlose saprophyte Mikroorganismen in grösseren Massen auf den Wunden finden müssen, was nicht der Fall ist.

Diese oder eine ähnliche Hypothese, welche sich auf die Annahme stützt, dass Bakterienproducte die Zersetzung des Jodoforms bedingen, verliert jede Bedeutung, sobald sich nachweisen lässt,

dass das Jodoform auch ganz unabhängig von jeder Infection auf jeder Wundfläche einer Zersetzung anheimfällt. Denn dann können Zersetzungsproducte des Jodoforms die ersten auf die Wunde gelangenden Keime vernichten und eine Bildung von Ptomainen findet gar nicht statt.

Zu Gunsten dieser Anschauung sprechen folgende Thatsachen. Wenn man Jodoform auf Wunden bringt, so findet sich das Jod stets in dem Harn als Jodalkali. Unzersetztes Jodoform ist in demselben nicht enthalten, ebensowenig wie irgend welche anderen jodhaltigen organischen Verbindungen. Die Zersetzung, als deren Endproduct das Jodalkali anzusehen ist, brauchte nun nicht nothwendig bereits am Orte der Anwendung selber zu erfolgen, sie könnte auch erst nach der Resorption im Lymph- bezüglich Blutstrome eintreten. Binz[1]) glaubte dies in der That. Er nahm an, dass das Jodoform da, wo es resorbirt werden solle, sei es bei der Darreichung per os im Darmkanal, sei es nach subcutaner Einspritzung im Unterhautzellgewebe, Fett anträfe, sich in diesem löse, resorbirt werde und sich erst im Blute unter Abspaltung von Jod „dissociire". Högyes[2]), der sich ebenso wie Binz nur mit den narkotischen und nicht mit den antiseptischen Eigenschaften des Jodoforms beschäftigte, machte hiergegen geltend, dass sich unzersetztes Jodoform weder im Blute noch in der Lymphe nachweisen lasse. Dagegen fand er, dass das Blutserum, mit rauchender Salpetersäure und Stärkekleister versetzt, starke Jodreaction giebt. Das Jodoform müsste sich also bereits vor seinem Eintritt in die Blut- und Lymphbahn zersetzt haben. Eine Zersetzung beobachtete er direct, als er Thieren in Oel gelöstes Jodoform in die Brust- und Bauchhöhle spritzte. Er sah, wie das Jodoform allmählich verschwand, während das Oel zurückblieb, und sich an der Stelle, wo das Jodoform gelegen hatte, anfangs gefärbte, später sich entfärbende Eiweissgerinnsel bildeten. Wurden die noch Jodoform enthaltenden Massen aus der Brust- oder Bauchhöhle herausgenommen, so stellte sich in manchen Fällen beim Stehen an der Luft Abscheidung von freiem Jod ein. Aehnlich war das Verhalten nach subcutaner Anwendung, nur waren hier

[1]) Archiv f. experiment. Pathologie u. Pharmakol. Bd. VIII. 78. S. 309.
[2]) Archiv f. experiment. Pathologie u. Pharmakol. Bd. X. 79. S. 228.

die Verhältnisse durch die gleichzeitig eintretende Eiterung (ohne Bakterien und Ptomaine?!) complicirter.

Högyes erklärt sich seine Beobachtungen durch die Annahme, dass sich das Jodoform an dem Orte der Anwendung zersetze, es werde Jod frei, welches von dem Eiweiss der umgebenden Lymphe gebunden, und so als Jodalbumin resorbirt wird. Die Jodabscheidung aus dem Jodoform fasst Högyes ebenso wie Binz als die Folge einer „Dissociation" auf. Zur Annahme einer Dissociation kamen wohl beide Forscher durch die Beobachtung, dass sich Jodoformlösungen sehr bald unter Abscheidung von Jod bräunen. Dieser Vorgang beruhte aber, wie Behring gezeigt hat, nicht auf einer Dissociation, sondern auf einer durch die gleichzeitige Wirkung von Licht und Sauerstoff bewirkten Zersetzung. Die Abscheidung von Jod, welche Högyes in den der Brust- oder Bauchhöhle entnommenen Massen an der Luft allmälig eintreten sah, war sicher nur eine beiläufige Oxydationswirkung der Luft.

Auf derartigen Vorgängen, bei welchen ausser dem Sauerstoff auch noch das Licht eine Rolle spielt, kann die Zersetzung des Jodoforms in geschlossenen Körperhöhlen unmöglich beruhen. Die Versuche von Högyes lehren uns also, so weit sie für uns in Betracht kommen, wohl, dass Jodoform auf Wunden zersetzt werden kann, sie geben uns aber keine Andeutung über die Ursachen der Zersetzung und die Art ihres Verlaufs. Sie lassen uns auch, sie waren ja zu ganz anderen Zwecken angestellt, im Unklaren darüber, ob bei dieser Zersetzung baktericide Stoffe entstehen.

In den Arbeiten Behrings finden wir wiederholt den Gedanken ausgesprochen, dass das Jodoform auf den Wunden nicht durch Oxydation, sondern durch Reduction zersetzt würde. Gegen die gewöhnlichen Oxydationsmittel ist das Jodoform nach Behrings Untersuchungen ziemlich widerstandsfähig. Hingegen wird es von Reductionsmitteln leicht angegriffen. Die reducirende Substanz, welche auf Wunden die Zersetzung des Jodoforms bewirkt, sollte nach Behrings ursprünglicher Ansicht, wie bereits erwähnt, nascirender Wasserstoff sein, später liess er als Reductionsmittel die Ptomaine wirken. Hierbei stützte er sich auf Versuche, bei denen er unmittelbar das Ptomain mit dem Jodoform zusammenbrachte. Es ist aber durch nichts bewiesen, dass auf Wunden die Zersetzung des Jodoforms durch diese Substanz erfolgt. Ausserdem betont

Behring ausdrücklich, dass bei der Zersetzung des Jodoforms nur die eitererregenden Substanzen unschädlich gemacht werden, nicht aber die Bacterien selbst. — Die Ansicht, die unter Berücksichtigung der bisher bekannten Thatsachen die grösste Wahrscheinlichkeit für sich hat, nämlich die, dass Zersetzungsprodukte des Jodoforms die Bacterien selbst auf der Wunde tödten, entbehrt bisher einer experimentellen Stütze. Um ihr dieselbe zu verleihen, unternahm ich auf Veranlassung und mit Unterstützung von Prof. Röhmann, dem ich auch hier meinen herzlichsten Dank sagen möchte, die in Folgendem zu beschreibenden Versuche.

II. Jodoform wird durch die in den Organen enthaltenen reducirenden Substanzen zu einem wahren Antisepticum.

Die Aufgabe, welche zu lösen war, bestand darin, nachzuweisen, dass in den Geweben des Körpers Substanzen vorhanden sind, welche das Jodoform unter Bildung baktericider Stoffe zu zersetzen vermögen. Aus einer Reihe von Versuchen wissen wir, dass im Organismus neben den Oxydationsvorgängen sich auch Reductionsvorgänge in den verschiedenen Organen abspielen. Wohl am schönsten sind dieselben von Ehrlich[1]) durch die Reduction, welche gewisse Farbstoffe Alizarinblau und Indophenolblau in bestimmten Organen erfahren, demonstrirt worden. Fussend auf den Beobachtungen Ehrlichs hat Spitzer unter Leitung von Röhmann nachgewiesen, dass analoge Vorgänge sich auch noch in den Extrakten, welche man mittelst Chloroformwasser aus Organen gewinnt, abspielen. Bei Zutritt von Sauerstoff bilden sich in ihnen durch Oxydationen die von Ehrlich benutzten Farbstoffe aus ihren Componenten. Schliesst man dann den Sauerstoff ab, so werden dieselben Farbstoffe durch Reduction in ihre Leukoverbindung übergeführt. Es schien nun von vornherein wahrscheinlich, dass diese reducirenden Substanzen auch das Jodoform zersetzen würden und es lag die Möglichkeit vor, dass aus ihnen hierbei bactericide Stoffe entständen. Besonders geeignet für diese Untersuchungen erschien von vornherein der Leberbrei, da in ihm besonders kräftige Oxydations- und Reductionsvorgänge nach den Untersuchungen von Spitzer nachzuweisen sind.

[1]) Sauerstoffbedürfniss des Organismus. Berlin 1885.

Zuerst machte ich folgende einfache Versuche mit Staphylokokken, aureus und albus, Streptokokkus, Bacterium coli und Tetragenus. Von einem frisch getödteten Thiere (Hund resp. Kaninchen) wurde die Leber zerstückelt und im Porcellanmörser mit neutraler Bouillon, die gewöhnlich zum Bacterienzüchten genommen wird, zerrieben, und dann 3 Versuchsreihen angesetzt. Im ersten Glase die Controlcultur in Bouillon, im zweiten die betreffenden Bacterien und 1,5 g Jodoform, im dritten ausser dem Jodoform noch Leberbrei in verschiedener Concentration von $^1/_{10}$—$^1/_8$ der Gesammtmenge vermischt. Dieses Bacteriengemenge wurde in den verschiedenen Versuchen verschieden lange Zeit unter Lichtabschluss im Brutofen bei 37° C. gehalten von 12 Stunden bis 5 mal 24 Stunden. In dieser Zeit wurden die Gemenge alle 2 Stunden, mit Ausnahme nachts 2—6 Uhr, unter sorgfältigem Lichtabschluss geschüttelt. Das häufige Schütteln ist nothwendig, da sowohl das Jodoform sich sehr bald nach dem Schütteln wieder auf den Boden senkt, als auch der Leberbrei nur für eine Zeit lang in gewisser Suspension zu halten ist. Nach Ablauf der Zeit wurde zuerst mit der Impfnadel aus jedem Glase auf schräge Agarröhrchen abgeimpft, dann wurden überdies die ganzen Bacterien und Organgemenge mit Agar-Agar in Petrischalen ausgegossen. Auf den gegossenen Platten wurden die Bacterien gezählt, sodass wir genaue Vergleichsziffern bekamen. Es wurden im Durchschnitt 10 Gesichtsfelder eines in 10 gleiche Theile getheilten Oculars (Winkel, Ocular 1,30 mm) aus verschiedenen Theilen der Platte gezählt und hiervon die Durchschnittsziffer genommen. Von einem genauen Zählen (nach Neisser o. a.) wurde abgesehen, da es bei diesen Versuchen nur darauf ankam, richtige Vergleichszahlen zu bekommen. Im Durchschnitt war die Zahl der Bacterien in den Versuchen mit Jodoform oder mit Jodoform und Organbrei vermindert gegenüber der Controlcultur; auch war der Bacterien-Rasen in den Versuchen mit längerer Jodoformeinwirkung nicht so kräftig, aber die Differenz ist gegenüber der Controlcultur immer verschwindend klein. Abgetödtet wurden die Bacterien niemals. Dies Resultat wurde auch nicht wesentlich geändert, als ich frisches, einem Kaninchen abgezapftes Blut, als ich Nieren-, Muskel- und Lungenbrei, Fett- und Gehirnbrei zu den Versuchen gebrauchte. Auch blieb es für das Endresultat ohne wesentlichen Einfluss, ob ich Brei von einer sehr

blutreichen oder einer entbluteten Leber nahm, ob ich frische sterile oder ganz alte schwer inficirte und schon zersetze Leber benutzte.

Schon oben betonte ich, wie wichtig es ist, möglichst oft diese Gemenge durchzuschütteln, da sich sonst sowohl Jodoform als Organbrei absetzt. Um nun für die Mischung besonders günstige Verhältnisse zu schaffen, wurden in den nächsten Versuchreihen die ebenso wie oben angesetzten Bacterienmengen dauernd im Schüttelkasten, der durch die Wasserleitung in Bewegung gehalten wird, geschüttelt. Hierbei ist es möglich, Jodoform und Organbrei in gleichmässiger Suspension zu erhalten. Sollte sich das Jodoform zersetzen, so war anzunehmen, dass hierbei die grösste Einwirkung auf die Bacterien ausgeübt wurde. Das Endresultat war aber recht unbefriedigend; in einzelnen Versuchen war zwar eine deutliche Verminderung der Bacterien dort zu sehen, wo Jodoform und Organbrei mit einander geschüttelt worden waren, aber ein Abtödten von Bacterien war in keinem Falle zu constatiren. Auch die künstliche Erhöhung oder Herabsetzung der Alcalescenz der Versuchsflüssigkeiten war ohne wesentlichen Einfluss. Es schien zwar, als wirkten stärker alcalisch reagirende Jodoformorgangemenge mehr auf das Bacterienwachsthum ein, doch war weder eine bleibende starke Verminderung noch erst recht nicht ein Abtödten der Bacterien zu sehen.

So war es in der ganzen grossen Reihe der Versuche unter den geschilderten Bedingungen nicht möglich gewesen, aus dem Jodoform mit Hilfe von Organbrei antiseptisch wirkende Stoffe zu erzeugen.

Es wurde nun weiter untersucht, ob eine Bildung von solchen eintrat, wenn man die Oxydationswirkung des Gewebsauszuges steigerte. Die oben beschriebenen Versuche wurden wiederholt, nur nahm ich anstatt der Reagensgläser kleine Erlenmeier'sche Kölbchen, die mit einem doppelt durchbohrten Gummistöpsel verschlossen waren. Durch die eine Bohrung ging ein rechwinklig gebogenes Rohr, das in die Versuchsflüssigkeit eintauchte, durch das andere ein eben solches, welches nicht in die Flüssigkeit eintauchte. Die Kolben wurden durch Duridschläuche mit einander verbunden, und die ganze Reihe an eine Wasserstrahlpumpe angeschlossen. Es wurde 2—5 mal 24 Stunden lang Luft durch die

Gläser gesaugt. Zu gleicher Zeit wurde das Gemisch möglichst häufig geschüttelt, was jetzt nicht so wichtig ist, da das Durchsaugen von Luft schon ein kräftiges fortwährendes Durcheinandermengen der Flüssigkeit bewirkt. Sechs derart angesetzte Versuchsreihen ergaben wieder absolut unbefriedigende Resultate. In allen wuchsen die Bacterien aufs Lebhafteste, gleichgültig ob die Luft-Organbreigemenge nur Stunden oder viele Tage lang auf die Bacterien eingewirkt hatten.

Ganz anders wurde das Resultat, als der entgegengesetzte Weg eingeschlagen und durch völlige Abhaltung des Sauerstoffs die Stärke der Reductionswirkung gesteigt wurde. Wir wissen von den gewöhnlichen Eitererregern, Staphylococcus aureus, albus wie den Streptokokken, dass sie sowohl aërob als anaërob wachsen; sie sind facultative anaërobe Bakterien. Braatz[1]) hatte schon früher die Einwirkung des Jodoforms auf rein anaërobe Bakterien studirt; er sah auch bei diesen eine deutliche Wachsthumshemmung durch Vermischen mit Jodoform eintreten. Ich habe bei meinen Versuchen mit Absicht auf die rein anaëroben verzichtet. Einerseits haben die oben genannten, facultativ anaëroben Bakterien für den Practiker die wesentlichste Bedeutung, andererseits sind die eigentlichen Anaëroben noch viel zu wenig studirt. um hier nicht einwandsfreie Resultate zu gefährden. Zuerst habe ich die oben genannten Bakterien, Jodoformbakterien und Jodoform-Organbreibakterien in den Reagensgläsern mit sterilem Olivenöl überschichtet. Dies ergab keinen wesentlichen Unterschied im Wachsthum, was, wie ich glaube, daran liegt, dass bei dem Schütteln der Culturen fortwährend der Sauerstoff der Luft mit dem Olivenöl in die Culturgemenge gemischt wird, da durch das Olivenöl ein vollständiger Abschluss gegen die Luft beim Schütteln nicht zu erreichen ist. Ueberschichtete ich jedoch die Gemische mit Paraffinum liquidum und gewöhnlichem Paraffin, so ergab dies, wie man aus der Tafel I ersieht, einen evidenten Ausschlag. Die Jodoform-Leberbrei-Bakterienmischungen blieben steril, während bei Controlculturen in einem Gesichtsfelde ca. 1500 Bakterien wuchsen. Aber auch bei Zusatz von Jodoform allein war das Bakterienwachsthum in keiner Weise beeinflusst. Der Zusatz der übrigen Organe, blut-

[1]) Deutsche med. Wochenschr. 90. S. 1033.

haltige Lunge, Niere, Muskel, gab ebenfalls deutlichen Ausschlag im Bakterienwachsthum. Im Gesichtsfelde war die Zahl der Bakterien bis auf 100 herabgesetzt gegenüber etwa 1500 in den Controlculturen. Wirklich baktericid wirkte allerdings durchweg nur das Jodoformleberbrei-Gemisch. Das Endresultat wurde doppelt geprüft, einmal durch Abimpfen mit der Platinnadel auf schrägem Agar, dann durch Ausgiessen der ganzen Gemenge mit Agar in Petrischaalen.

Nachdem diese Ueberschichtung so unerwartet gute Resultate gegeben hatte, war es wichtig, sie mit anderen Methoden der anaëroben Technik nachzuprüfen. Es kam darauf an, nachzusehen, ob bei diesen Versuchen nicht ein Fehler mit unterlief. Denn da es, wie ich oben schon sagte, wichtig ist, die Organgemische gut zu schütteln, muss beim Ueberschichten mit Paraffinöl dieses beim Schütteln mit den Gemischen vermengt werden. Es kam nun darauf an, eine anaërobe Versuchsanordnung zu haben, bei der kräftiges Schütteln der Organgemische möglich war, ohne dass dabei auch zu gleicher Zeit irgend eine andere Flüssigkeit beigemengt wurde. Ich verwandte zuerst die Buchner'sche Methode, die durch Vermischen von Natronlauge und Pirogallussäure den Sauerstoff absorbirt. In ein grosses, schwarz angestrichenes Glas (damit das Licht nicht zersetzend wirke) wurden die Jodoform-Organculturen in Reagensgläser gestellt und zugleich auf den Boden des Behälters die den Sauerstoff absorbirenden Flüssigkeiten gegossen. Das Glas wurde im Brutschrank bis zu 5 mal 24 Stunden gehalten. Besonders erschwert war das Schütteln der Gemische hierbei. Man kann nur mit dem grossen Glase die ganze Versuchsreihe zu gleicher Zeit schütteln, da das Glas nicht geöffnet werden darf. Nach Beendigung des Versuches wurden die einzelnen Gläser ebenso wie früher auf Agar übergeimpft resp. in Platten gegossen. Hierbei zeigte sich in einigen Fällen sehr starke Herabsetzung des Bakterienwachsthums bei den Jodoform-Organbrei-Culturgemischen, bei den Leberbrei-Culturgemischen vollständige Abtödtung der Bakterien. Die Ungleichmässigkeit der Resultate führe ich darauf zurück, dass bei dieser Versuchsanordnung das Vermischen der Organbreie so sehr erschwert ist. Viel leichter und exacter auszuführen ist diese Vermengung bei der anaeroben Züchtung in den von Liborius angegebenen Röhrchen. Bei ihnen lässt sich der Luft-

abschluss sicher durch Hindurchleiten von Wasserstoff bewerkstelligen. Dann kann man sich die Röhrchen in beliebiger Grösse anfertigen lassen, so dass immer genügend Platz zum Durchschütteln bleibt. Es wurden ebenso wie in den obigen Versuchen eine Reihe dieser Röhrchen mit denselben Organbreigemischen beschickt; dann wurde mit dem Kipp'schen Apparat Wasserstoff hindurchgeleitet, das ab- und zuführende Rohr jedes Röhrchens wurde abgeschmolzen, so dass sicher jeder Luftzutritt ausgeschlossen war. Für das Abschmelzen ist wichtig, dass man die Rohre vor dem Zuschmelzen möglichst fein auszieht. Da man aber dies erst thun kann, nachdem die Jodoformorganbrei-Gemische hineingefüllt sind, wird man das Ganze am besten in mehreren Acten machen: zuerst Füllung der Röhrchen, sorgfältiges Trocknen und Ausziehen des zuführenden Rohres; Ansetzen der Rohre an den Kipp'schen Wasserstoffapparat und unter durchströmendem Wasserstoff Abschmelzen zuerst des abführenden, dann des zuführenden Glasrohres. In den Liboriusröhrchen wurden die Gemische unter strengem Lichtabschluss bis zu 5mal 24 Stunden im Brutschrank gehalten und täglich mindestens 5mal umgeschüttelt, dann Oeffnen des Glases durch Abschneiden des Glashalses; zuerst Abimpfen mit der Platinnadel, dann Ausgiessen der ganzen Menge in Agar. Die Bakteriengemenge wurden nach 3mal 24 Stunden gezählt, so dass man den genauesten, einwandsfreiesten Aufschluss bekam. In allen so angesetzten Versuchsreihen, für die ich ein Beispiel in der Tabelle I habe, wiederholte sich immer dasselbe Resultat mit Staphylococcus u. s. w. Die mit Jodoformleberbrei-Gemischen vermengten Bakterien waren immer vollständig abgetödtet, die mit Jodoformnieren-, -Lungen- oder -Muskelbrei versetzten Culturen waren deutlich abgeschwächt, stark vermindert und in einzelnen Versuchen auch ganz abgetödtet, in vielen zwar noch deutlich nachweisbar, in ihrer Zahl aber sehr stark herabgesetzt, gegenüber denselben Bakterien, die zur Controle mit Jodoform allein oder mit dem betreffenden Organbrei ohne Jodoform angesetzt waren. Diese Versuche wurden in derselben Anordnung 6mal mit demselben Resultat wiederholt. Auch Streptokokken führten zu demselben Ergebniss, nur sind sie für diese Versuche weniger geeignet, da ihre Wachsthumsfähigkeit sehr veränderlich ist und sie überdies in ihrem Wachsthum sehr schwer zu erkennen

sind, während der Staphylococcus aureus schon durch seine orangerothe Farbe das Experimentiren sehr erleichtert.

Wir sehen also durch diese Reihe der Versuche das bewiesen, was zu beweisen war:

1. Staphylokokken- oder Streptokokkengemische mit Leberjodoformbrei gemischt, 5 Tage unter Luftabschluss gehalten, wachsen nicht mehr; das zersetzte Jodoform hat jetzt als echtes Antisepticum die Bakterien getödtet, während in den Controlversuchen mit Jodoform oder Organbrei allein die Bakterien auf das lebhafteste wachsen.

2. Diese Zersetzung erfolgt nur bei Ausschluss von Sauerstoff; sie erfolgt mit verschiedener Stärke in den Extracten der verschiedenen Organe. Am wirksamsten sind der Auszug der Leber, Nieren, Lunge, Milz und Muskeln, am wenigsten der von Gehirn und Fett.

Diese Reihenfolge der Organe entspricht derjenigen, welche von Spitzer[1]), Abelous und Biarnès[2]), Salkowski[3]) u. A. für die sauerstoffactivirende Wirkung aufgestellt wurde. Da die Jodoformversuche unter den geschilderten Bedingungen ein Oxydationsvorgang nicht sein können, sondern nur eine Reductionswirkung, haben wir einen Parallelismus beider Wirkungen, der ein neuer Beweis für die Vorstellung ist, dass die sauerstoffactivirende Wirkung der Gewebe bedingt ist durch reducirende Substanzen.

III. Ueber die bei der Zersetzung des Jodoforms entstehenden Producte.

Aus der Thatsache, dass bei Luftabschluss facultativ anaerobe Bakterien in einem Gemisch von Organbrei und Jodoform getödtet werden, lässt sich mit einer grossen Wahrscheinlichkeit schliessen, dass unter diesen Bedingungen eine Zersetzung des Jodoforms stattfindet, und aus der Wirkung der verschiedenen Organe lässt sich entnehmen, dass diese Zersetzung unter dem Einfluss der einzelnen Organe mit verschiedener Stärke vor sich geht.

Der sichere Beweis lässt sich direct erbringen. Bei einer

[1]) Archiv f. die gesammte Physiologie. Bd. 67. S. 654. 1897.
[2]) Arch. de Physiol. norm. et path. VII. 1895. VIII. 1896.
[3]) Archiv für pathologische Anatomie und Physiologie. 147. 1897.

Zersetzung des Jodoforms werden aus diesem in Wasser unlöslichen Körper lösliche Producte entstehen, welche beim Abfiltriren des Jodoforms im Filtrat enthalten sind. Je stärker die Zersetzung ist, um so grösser wird auch die Menge der jodhaltigen Substanzen im Filtrate sein. Durch die Bestimmung des Jods in den Filtraten lässt sich nun in der That zeigen, dass unter den erwähnten Bedingungen Jod aus dem Jodoform abgespalten wird, und dass die Stärke der Jodabspaltung für die verschiedenen Organe parallel geht der durch sie vermittelten baktericiden Wirkung. Zu diesen Versuchen wurden dieselben Jodoform- und Jodoformorganbrei-Gemische benutzt, wie ich sie im vorigen Capitel beschrieb. Ja, zum Theil wurde bei denselben Versuchen, sowohl die antiseptische Wirkung des Jodoforms, wie die Jodabspaltung geprüft.

Es wurden je 10 ccm einer gleichmässig feinen Emulsion aus Organbrei und Bouillon, mit 2 g Jodoform versetzt. Ich nahm hierbei annähernd gleich grosse Organstücke, die verrieben eine Emulsion etwa von der Consistenz einer dicken Brotsuppe gaben. Diese Gemische wurden bei 37° unter strengem Lichtabschluss und zweistündlichem Schütteln bis zu 5mal 24 Stunden gehalten. Ein Theil der Versuche wurde aerob, ein Theil anaerob gemacht. Nachdem mit der Nadel auf schrägem Agar abgeimpft war, wurden die Gemische auf gleich grosse Filter vertheilt und die Gesammtmenge des in 24 Stunden abgetropften Filtrates zur Jodbestimmung verwendet. Zu diesem Zwecke wurde es in Porcellantiegeln auf dem Wasserbade unter Zusatz von Alkali eingedampft und zum Schluss so lange über der Flamme vorsichtig erhitzt, bis alles Organische verkohlt war. Die Kohle wurde mit je 10 ccm destillirten Wassers unter Erhitzen angerührt und abfiltrirt. In dem klaren wässrigen Filtrat wurde mit Kaliumnitrit und verdünnter Schwefelsäure Jod in Freiheit gesetzt und mit Chloroform ausgeschüttelt. Die Rothfärbung des letzteren war bei den verschiedenen Organen von verschiedener Stärke, was auf eine entsprechend verschiedene Intensität der Abspaltung von Jod aus dem Jodoform hinwies. Die Jodmengen verglich ich colorimetrisch, indem ich mir folgende Farbenscala machte: 10 Reagensgläser waren mit je 10 ccm destillirtem Wasser gefüllt. Im ersten Glase reines Wasser ohne Jodzusatz, in dem nächsten die Jodreaction einer progressiv steigenden Jodmenge, von Tinctura jodi je 1, 2, 5, 10, 20, 30, 40, 50,

60 Tropfen zu 100 ccm Wasser. Die so gewonnenen 10 Reagensgläser gaben in der Intensität ihrer Jodreaction eine brauchbare, gleichmässig ansteigende Farbenscala.

Die Intensität der bei den zu beschreibenden Versuchen gewonnenen Jodreaction wurde bei Tageslicht mit der Farbenscala verglichen. Um das Resultat übersichtlich darzustellen, wurden folgende Tabellen aufgestellt (vergl. Tabelle I—V). Der Kopf entspricht der zum Vergleich benutzten Farbenscala. Die Stellung, welche die Versuchsflüssigkeit im Verhältniss zu ihr einnimmt, ist durch ein + an der Stelle des Schemas eingetragen.

Zuerst war wichtig zu sehen, in wie weit bei dieser Versuchsanordnung schon Jod in indifferenten Flüssigkeiten aus Jodoform abgespalten wird. In Tabelle II, Rubrik 1, 2, 3 und 4 sehen wir, dass in Wasser und Bouillon überhaupt kein Jod frei wird. In Tabelle V sehen wir, dass ebenfalls keine Jodreaction zu erzielen ist, wenn auch 5 Tage lang Bakterienculturen auf Jodoform im Brutschrank eingewirkt hatten.

Aus Tabelle I sehen wir weiter, dass Organbreimischung, Leber, Niere, Lunge etc. recht kräftige Jodabspaltung macht, und zwar nimmt mit der Länge der Einwirkung auch die Intensität der Jodreaction zu. Rubrik 3 und 4 zeigen, dass die Jodabspaltung bei alkalischer Reaction der Versuchsflüssigkeiten sehr viel grösser ist als bei saurer Reaction. Dieselben Unterschiede in der Grösse der Jodabspaltung wiederholen sich bei Rubrik 5; einerseits deutlich grössere Jodabspaltung bei alkalisch reagirendem Eiter, andererseits die grösste Jodabspaltung überhaupt bei Leberbrei, etwas weniger bei Zusatz von Blut und Muskeln, noch weniger bei Lunge und Niere. Merkwürdiger Weise haben alle letztgenannten Organe mehr Jod abgespalten, als dies der Eiter konnte. Die Ursache liegt vielleicht darin, dass die Organgemische viel mehr zellige Substanzen enthalten, als der benutzte Eiter Eiterkörperchen hatte.

Der Unterschied in der Jodabspaltung bei den verschiedenen Organen wird deutlicher durch Tabelle III erläutert. Die grössten Jodmengen erhält man immer bei Leber, Milz und Niere, die kleinsten Mengen bei Gehirn und Fettgewebe, welche im Verhältniss zu ihrer Masse weniger Zelleiweiss enthalten als die anderen Organe. Die Jodabspaltung wird zwar nicht besonders stark, aber doch immerhin deutlich vermehrt, wenn die Versuchsflüssigkeit

Tabelle 1. Baktericide Wirkung des Jodoforms.

Reihe 1.

	1 Oese Jodoform	3 Oesen Jodoform	1 Oese Blut Jodof.	3 Oesen Blut Jodof.	1 Oese Leber Jodof.	3 Oesen Leber Jodof.	1 Oese Lunge Jodof.	3 Oesen Lunge Jodof.	Alle Versuche mit Staphyl. pyog. aureus 1-3 Oesen.
Anaerob Paraffinöl, Paraffin . .	1000	1500	200	300	—	—	100	100	in Petrischaal. gegossen und gezählt.
Aerob	—	1500	300	1000	1000	—	—	—	
Anaerob Paraffinöl, Paraffin . .	rother Rasen	rother Rasen	Rasen	einzel. r. Cult.	—	—	Rasen	Rasen	vorh. a. schräg. Agar z. Contr. abgeimpft.
Aerob	Rasen	Rasen	Rasen	—	Rasen	Rasen	—	—	

Reihe 2.

	Controlcultur	Jodoform	Jodoform Niere	Jodoform Leber	
Albus . . .	1500	1500	1000	100	Anaerob (Pyrogallussäure u. Natronlauge).
Aureus . . .	1000	1000	500	3	
Aureus . . .	1500	1000	500	1000	Aerob.

Reihe 3.

	Leber	2/3 Leber u. Jodof.	1/3 Leber u. Jodof.	2/3 Milz u. Jodof.	Niere	1/3 Niere u. Jodof.	
Streptokokken je 1 Oese	Rasen	—	—	—	Rasen	—	Anaerob (Pyrogallussäure und Natronlauge).
do.	Rasen	Rasen	Rasen	—	Rasen	Rasen	Aerob.

Reihe 4.

	Controlcultur	Jodoform	1/3 Leber u. Jodof.	2/3 Leber u. Jodof.	1/3 Leber u. Jodof.	Niere	1/3 Niere n. Jodof.	
			Leber ist dünn		= dick			
Staphyl. pyog. aureus (je 1 Oese)	1500	1000	—	—	—	1000	100	(Wasserstoff) anaerob.
do.	1000	1000	1000	—	1000	—	1500	aerob.

Tabelle II. Abspaltung von Jod aus Jodoform. Vergleich der abgespaltenen Menge mit einer verdünnten Lösung von Tinct. Jodi.

Tropfen Tinctura Jodi in 100 ccm Wasser	0	1 : 100	2 : 100	5 : 100	10 : 100	20 : 100	30 : 100	40 : 100	50 : 100	60 : 100	
Wasser	+										1. Dauer: 24 Std.
Bouillon	+										
Tubercul. Käse			+								
Lunge				+							
Leber					+						
Wasser	+										2. Dauer: 3 × 24 Std.
Bouillon	+										
Niere					+						
Lunge						+					
Leber							+				
Wasser	+										3. alkalisch 3 × 24 Std.
Tubercul. Eiter			+								
Tubercul. Eiter				+							
Mastit. Eiter (Aureus)						+					
Leber							+				
Wasser	+										4. sauer 3 × 24 Std.
Tubercul. Eiter		+									
Tubercul. Eiter		+									
Mastit. Eiter (Aureus)			+								
Leber					+						
Tubercul. Eiter	+										5. schwach alk. 3 × 24 Std.
Backenabsc.-Eiter (Alb.)	+										
Tubercul. Eiter			+								
Backenabsc.-Eiter (Alb.)				+							
Niere				+							
Lunge					+						
Blut (mit Aureus infic.)					+						
Blut (nicht inficirt)						+					
Muskeln					+						
Leber							+				

durch übelriechende Fäulnissbakterien schwer inficirt ist. Schon aus der Rubrik 3 der Tabelle II geht hervor, dass die Anordnung der Versuche bei Abschluss der Luft die grössten Jodmengen frei macht. Diese Differenz in der Jodabspaltung zu Gunsten der anaërob gehaltenen Gemische kommt besser durch Tabelle IV zum Ausdruck; am besten hier bei Vergleich der Rubriken 1 und 2, 7 und 8, 9 und 10. Dass der grösseren Jodabspaltung die baktericide Wirkung entspricht, sehen wir gut aus Tabelle I. Hier zeigt

Tabelle III. Abspaltung von Jod aus Jodoform. Vergleich der abgespaltenen Menge mit einer verdünnten Lösung von Tinct. Jodi.

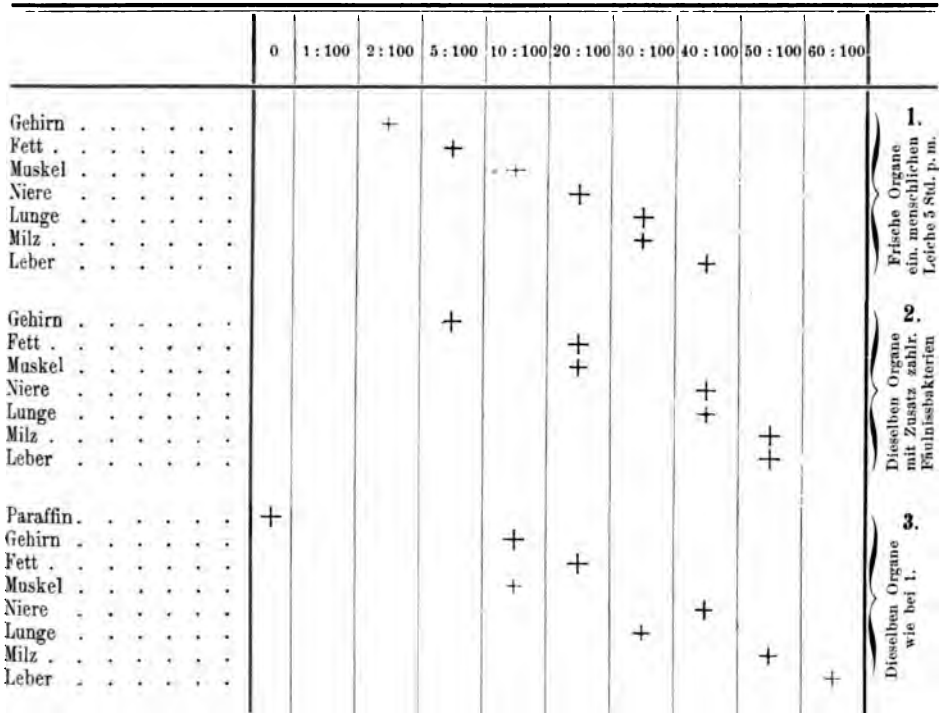

Rubrik 1 u. 2 sind gehalten aerob 5 Tage lang (31. 7. bis 5. 8. 02).
„ 3 ist „ anaerob 5 „ „ (do.).

die aërobe Leber noch deutliches Bakterienwachsthum, während die anaërobe alle Bakterien getödtet hat. Bei Zusatz gleich grosser Nierenmengen wurde durch Anordnung des Versuches unter Luftabschluss die Bakterienzahl in einem Gesichtsfelde von 1500 auf 100 herabgesetzt. Dabei ist allerdings überraschend, dass die Versuchsanordnung bei Luftabschluss die Jodabspaltung nicht so sehr vergrössert gegenüber der aëroben Anordnung, auch bei der letzteren ist die Abspaltung des Jods eine sehr grosse.

Das Granulationsgewebe verhält sich ähnlich wie das andere Gewebe. Es wird hierdurch mehr Jod abgespalten als durch Eiter. Sowohl in der Tabelle II als besonders IV sieht man, dass der richtige tuberculöse Eiter (Käse), der den kalten Abscess ausfüllt, ohne wesentlichen Einfluss auf die Abspaltung des Jods aus Jodo-

Tabelle IV. Abspaltung von Jod aus Jodoform. Vergleich der abgespaltenen Menge mit einer verdünnten Lösung von Tinct. Jodi.

	0	1 : 100	2 : 100	5 : 100	10 : 100	20 : 100	30 : 100	40 : 100	50 : 100	60 : 100	
Tuberc. alk. Eiter (frisch)				+							aerob 1.
Tuberc. Eiter (infic. mit Fäulnissbakterien)				+.							aerob 1.
Acute Perityphlit. Eiter							+				aerob 1.
Acute Perityphlit. Eiter									+		anaerob 2. (Paraffinöl)
Tuberc. Granul. (Tuberk. nicht zu erkennen)			+								aerob 3.
Osteomyelit. Granulat.			+								aerob 3.
Perityphl. Eiter (B. coli)					+						aerob 3.
Furunk. Eiter (St. aureus)					+						aerob 3.
Tuberc. Granul. (Tuberk. nicht zu erkennen)			+								anaerob 4.
Osteomyelit. Granulat.			+								anaerob 4.
Perityphl. Eiter (B. coli)						+					anaerob 4.
Furunk. Eiter (St. aureus)						+					anaerob 4.
Tbc. Eiter (sehr dünn)	+										anaerob 4.
Panaritium (ausgekratzt)					+						aerob 5.
Tub. Eiter mit Granulationsresten						+					aerob 5.
Tub. Granulationsgeweb. (keine deutl. Tbc).							+				aerob 5.
Deutl. tub. Granulat.								+			aerob 5.
Aktinomykose (ausgekratzt m. Blut)						+					aerob 5.
Osteomyelit. Granulat.			+								aerob 6.
Tuberk. Granulat.				+							aerob 6.
Zusatz von 1/3 Leber							+				aerob 7.
„ „ 2/3 „											aerob 7.
„ „ 1/3 „								+			anaerob 8.
„ „ 1/3 Niere					+						aerob 9.
„ „ 1/3 „								+			anaerob 10.

form ist. Hier ist dasselbe zu sagen, was vorher bei der Differenz von Eiter und Geweben gesagt wurde. Auch der tuberculöse Eiter enthält wenige und stark degenerirte zellige Elemente. Sobald man zu den Versuchen tuberculöses Granulationsgewebe nimmt, ist eine sehr kräftige Jodabspaltung nachzuweisen, und zwar scheint tuberculöses Granulationsgewebe mehr Jod frei zu machen, als gleich grosse Mengen von Granulationen bei Osteomyelitis oder Panaritium.

Wenn ich die Versuchsergebnisse der quantitativen Jodabspaltung nochmals kurz zusammenfasse, so fanden wir

Tabelle V. Abspaltung von Jod aus Jodoform. Vergleich der abgespaltenen Menge mit einer verdünnten Lösung von Tinct. Jodi.

	0	1 : 100	2 : 100	5 : 100	10 : 100	20 : 100	30 : 100	40 : 100	50 : 100	60 : 100	
Jodoform + St. albus .	+										anaerob (Liborurröhrchen)
Jodoform + St. aureus	+										
Jodoform + B. coli .	+										
Jod. + Leber + St.aur.						+					
„ „ + St.alb.						+					
„ „ + Pyoc.							+				

Versuche mit Kal. jod., Na. jod., Tinct. jodi.:

	1 proc. Kal. jod.					1 proc. Natr. jod.				
	1/3 Jodkal.	1/2 Jodkal.	D. doppelte Jodkal.	Reines 1 proc. Jodkal.		1/3 Jodn.	1/2 Jodn.	D. doppelte Jodn.	Reines 1 proc. Jodn.	
Albus . . .	Rasen	Rasen	Rasen	Rasen	aerob.	Rasen	Rasen	Rasen	Rasen	aerob.
Aureus . .	„	„	„	„		„	„	„	„	
B. coli . .	„	„	„	„		„	„	„	„	
Albus . . .	„	„	„	„	anaerob.	„	„	„	„	anaerob.
Aureus . .	„	„	„	„		„	„	„	„	

	Tinctura jodi				
	1 Tropf.	2 Tropf.	3 Tropf.	4 Tropf.	
St. albus (10 ccm) .	Rasen	Rasen	Rasen	Rasen	aerob.
St. aureus (10 ccm)	„	„	„	„	
B. coli (10 ccm) . .	„	„	„	„	
St. albus	„	„	„	„	anaerob.
St. aureus	„	„	„	„	

1. In Bouillon und Wasser, ob mit oder ohne Bakterien, wird aus dem Jodoform kein Jod abgespalten, auch wenn der Versuch viele Tage dauert.

2. Alle Organbreigemische rufen deutliche Jodabspaltung hervor, am kräftigsten Leber, Milz, Blut, Niere und Lunge, am wenigsten Fettgewebe und Gehirn.

3. Die Jodabspaltung wird stärker mit der Steigerung der

Alkalescenz, mit dem Grade der Infection und mit der Dauer des Versuches; durch Anordnung des Versuches unter Luftabschluss wird die Stärke der Jodabspaltung nicht wesentlich grösser.

4. Tuberbulöser Käse ruft sehr geringe Jodabspaltung hervor, tuberculöses Granulationsgewebe bewirkt sehr starke Jodabspaltung, anscheinend kräftiger als gleich grosse Mengen anderen Granulationsgewebes.

Wir kämen nunmehr zur Frage, welches die bakterientödtenden Stoffe sind, welche bei der Zersetzung des Jodoforms unter Luftabschluss entstehen. Hier ist zunächst zu beachten, dass eine Zersetzung des Jodoforms sowohl bei Luftzutritt wie Luftabschluss erfolgt, dass aber nur in letzterem Fall eine Abtödtung von Bakterien stattfindet.

Es geht hieraus hervor, dass nicht „nascirendes Jod" die wirksame Substanz sein kann. Dieses könnte sich, wenn überhaupt, nur durch Oxydation bilden, aber gerade bei Sauerstoffzutritt bleibt die baktericide Wirkung des Jodoforms aus. Es lässt sich auch durch directe Versuche zeigen, dass weder das Jod selbst noch das Jod in Salzen eine antiseptische Wirkung von der Stärke besitzt, wie sie die bei der Zersetzung des Jodoforms entstehenden Producte haben müssen. Ich liess Lösungen von Tinctura jodi und von Jodalkalien auf Bakterien einwirken in Mengen, welche denjenigen entsprachen, die, nach der colorimetrischen Methode zu beurtheilen, bei der Zersetzung des Jodoform in den obigen Versuchen frei wurden. Wie man aus der Tafel V ersieht, haben diese Mengen und auch noch viel grössere absolut keinen Einfluss auf das Bakterienwachsthum.

Nach den Versuchen von Cazeneuve[1]) bildet sich bei der Zersetzung des Jodoform durch Metalle Acetylen. Behring hat auf Grund dieser Thatsache u. A. auch aus der Einwirkung dieses Gases die Wirksamkeit des Jodoform erklärt; nach den Untersuchungen von R. Rosemann[2]) ist die Giftigkeit des Acetylengases sehr gering, nach Versuchen von Mebert[3]) vermag es in wässeriger Lösung nicht fäulnisswidrig zu wirken. Ich überzeugte

---

[1]) Bulletin de la société clinique. 1884. S. 106.
[2]) Archiv f. experiment. Pathologie. Bd. 36. S. 179. 1895.
[3]) Archiv f. experiment. Pathologie. Bd. 41. S. 141. 1898.

mich davon, dass Acetylen beim Schütteln von Organbrei mit Jodoform nur in Spuren entsteht. Ich untersuchte weiter, ob die baktericiden Stoffe, welche sich aus dem Jodoform bilden, flüchtig sind und von Wasserstoff mit fortgeführt werden, wenn man dieses Gas durch das Gemenge von Jodoform und Organbrei hindurchleitet. — Es wurde eine Reihe anaërober Versuche in der früher angegebenen Weise mit Jodoformleberbrei-Culturgemischen angesetzt. Nach 5 Tagen wurde das abführende Glasrohr durch ein Drain- und steriles Glasrohr mit einer 24std. Bouilloncultur von Staphylococcus albus verbunden, derart, dass das Glasrohr in die Bakterienflüssigkeit eintauchte. Nachdem nun das zuführende Glasrohr des Liboriusröhrchens mit dem Kippschen Wasserstoffapparat verbunden war, wurden zu- und abführendes Glasrohr vorsichtig unter dem übergezogenen Drain zerquetscht, sodass der jetzt eindringende Wasserstoff alle Gase aus dem Liboriusröhrchen in die Bakteriencultur treiben musste. Nach dem Durchleiten wurden Platten gegossen. Es war jetzt die Möglichkeit gegeben, dass die Bakteriencultur, durch welche das Gas geleitet worden war, in Platten weniger Colonien zeigte, als die Controlplatten, oder dass durch das Durchleiten die Bakterien sogar ganz getödtet wurden. Um einen Maassstab für die Widerstandsfähigkeit der Bakterien zu haben, wurden dieselben Bakterien in der gleichen Menge einem Leber-Jodoformgemisch anaërob ausgesetzt; hierdurch wurden die Bakterien sämmtlich getödtet. Dagegen fehlte nach Durchleiten der Gase jeder Unterschied gegenüber der Vergleichscultur. Auch bei den Wiederholungen dieses Versuches war niemals ein Unterschied im Bakterienwachsthum zu sehen.

Von den Substanzen, welche bei der Zersetzung des Jodoforms durch Gewebsbrei entstehen, können wir also bisher nur aussagen, dass sie giftig sind, wenn die Zersetzung bei Abschluss des Sauerstoffs erfolgt und dass sie durch letzteren schnell in ungiftige Substanzen übergeführt werden. Denn nur so erklärt sich die Beobachtung, dass wir eine baktericide Wirkung des Jodoforms bei Luftabschluss und nicht bei Luftzutritt trotz der auch in diesem Falle eintretenden Zersetzung des Jodoforms beobachten. Was das für Substanzen sind, darüber können wir bisher nur Vermuthungen äussern. Da es aber doch manchen vielleicht vor der Hand befriedigen wird, zu sehen, dass es überhaupt möglich ist, eine Er-

klärung der Jodoformwirkung zu geben, so sollen folgende Ueberlegungen nicht zurückgehalten werden:

Durch Reduction kann aus dem Jodoform Dijodäthylen entstehen.

$$2\,CHJ_3 + 2\,H_2 = CHJ : CHJ + 4\,HJ$$
Jodoform Dijodäthylen.

Nach Versuchen von Mebert[1]) hat das Dijodäthylen keine, oder nur sehr schwache bactericide Wirkung. Es kann aber, wie Nef[2]) fand, unter gewissen Bedingungen in Jodacetylen übergehen, indem ein Theil der Moleküle in Jod und Acetylen zerfällt:

1) $CHJ : CHJ = J_2 + CH : CH$
Dijodäthylen Acetylen

ein anderer in Jodacetyliden und Jodwasserstoff:

2) $CHJ : CHJ = CHJ : C< + JH$
Dijodäthylen Jodacetyliden.

Das so entstandene Jodacetyliden ist ein sehr reactionsfähiger Körper, welcher sich mit dem nach der ersten Gleichung entstandenen Jod zu Trijodäthylen vereinigt.

3) $CHJ : C< + J = CHJ : CJ_2$
Jodacetylen Trijodäthylen

und dieses zerfällt durch Dissociation in Jodwasserstoff und Dijodacetyliden:

4) $CHJ : CJ_2 = CJ_2 : C + JH$
Trijodäthylen Dijodacetyliden.

Dass in dem Jodoform-Gewebebrei möglicherweise eine Reaction nach Gleichung 1 stattfindet, kann daraus geschlossen werden, dass sich eine Bildung von Acetylen, wie erwähnt wurde, nachweisen liess. Dass sich aber nur so geringe Mengen von Acetylen finden, erklärt sich vielleicht dadurch, dass die Zersetzung überwiegend nach Gleichung 2 erfolgt und das gebildete Jodacetyliden reagirt nicht nur mit dem nach Gleichung 1 freigewordenen Jod, sondern auch mit überschüssigem Jodoform:

$$2\,CHJ : C + 2\,CHJ_3 = 2\,CHJ : CJ_2 + CHJ : CHJ$$
Jodacetyliden Jodoform Trijodäthylen Dijodäthylen.

---

[1]) a. a. O.
[2]) Annalen der Chemie und Pharm. Bd. 298. S. 343.

Es entsteht auch in diesem Fall neben einer neuen Menge von Dijodäthylen das Trijodäthylen, das in Dijodacetyliden zerfällt.

Das aus dem Trijodäthylen hervorgehende **Dijodacetyliden** besitzt einen scharfen, sehr widerwärtigen Geruch und nach Versuchen von O. Löw[1]) eine „äusserst energische Giftwirkung, welche die Wirkung der meisten Gifte übertrifft". Auf die Entstehung dieses Körpers würde also die bactericide Wirkung des Jodoforms zurückzuführen sein, ebenso, wie die bei der Anwendung des Jodoforms leider noch zu oft eintretende Jodoformvergiftung. Auch die Thatsache, dass bei Zutritt von Luft die bakterientödtende Wirkung des Jodoforms trotz der eingetretenen Zersetzung ausbleibt, lässt sich durch die Entstehung von Dijodacetyliden erklären. Schon durch den atmosphärischen Sauerstoff verbrennt es, wie es Nef fand, langsam zu Kohlenoxyd und Tetrajodäthylen, das nach Menert nicht bactericid wirkt.

$$2\,CJ_2 : C + O_2 = 2\,CO + CJ_2 : CJ_2$$

Dijodacetyliden Kohlenoxyd Tetrajodäthylen.

IV. Beziehungen der experimentellen Thatsachen zur klinischen Beobachtung.

Nach den beschriebenen experimentellen Ergebnissen wird Jodoform auf oberflächlichen Hautwunden sich fast gar nicht zersetzen, mithin auch nicht bactericid wirken können. Die Mehrzahl der Chirurgen wird wohl darin zustimmen, dass Jodoform seine Verbreitung nicht durch Behandlung von oberflächlichen Wunden, sondern von Höhlenwunden gefunden hat.

Bei der Nachbehandlung von Mund-, Rachen- und Mastdarmerkrankungen haben wir mit lebendem Gewebe ausgekleidete Höhlen, zu denen der Zutritt von Luft durch Tamponade (durch die Gaze und das sich in ihr anhäufende Wundsecret) erschwert ist; hier hat das Jodoform reichlich Gelegenheit, sich zu zersetzen. Von dem lebenden Gewebe müssen wir annehmen, dass es ähnlich wirkt, wie die zerriebenen Organe in unseren Versuchen. Die Berührung mit freiliegendem Gewebe wird hierbei am kräftigsten zersetzend wirken, weniger stark das Wundsecret, wie uns die Versuche mit

[1]) Zeitschrift für Biologie. Bd. 37. S. 222.

Eiter zeigten. Dem analog wird auch die stärker reducirende Wirkung von unverletzter Mund- und Mastdarmschleimhaut auf Jodoform mehr zersetzend wirken können, als Speichel, Darmsaft etc. Am meisten nähert sich dem Experimente die Anwendung des Jodoforms in vivo bei Behandlung verletzter innerer Organe. Wir wissen aus den klinischen Erfahrungen, dass man intraperitoneal mit der Jodoformbehandlung sehr vorsichtig sein muss. Ausser der starken Resorptionsfähigkeit des Peritoneums und damit der Möglichkeit einer intensiven Zersetzung des Jodoforms sind es vor allem Leber- und Nierenverletzungen, die bei Anwendung von Jodoform die besten Bedingungen zur Zersetzung bieten. Dies erläutert recht gut ein in unserer Klinik beobachteter Fall von Jodoformintoxication. Wegen Echinokokkus wurde ein grösseres Leberstück resecirt. Die Leberwunde wurde durch einen mit 10 pCt. Jodoform getränkten Gazebeutel bedeckt und darüber das Abdomen geschlossen, bis auf die kleine Stelle, aus der die Jodoformgaze nach aussen geleitet wurde. Nach 5 Tagen starb die Kranke unter den Erscheinungen der acuten gelben Leberathrophie. Bei der Autopsie zeigte sich die vor der Operation gesunde Leber umgewandelt in jene typischen schweren fettig degenerativen Veränderungen, die an der Schnittwunde, dort, wo die Jodoformgaze angelegen hatte, am stärksten waren. Im Anschluss an diese klinische Beobachtung habe ich darauf an Hunden leicht experimentell ähnliche schwere Veränderungen der Leber erzeugen können. Bei zwei Thieren wurde ein Fünftel der Leber resecirt und die Wundflächen der Leber mit Jodoform verrieben. Die Thiere starben am 5.—6. Tage unter Verfall. Die Leber war aufs schwerste verfettet, schon makroskopisch erkennbar an der okkergelben Färbung, die nach der Operationsstelle zu an Intensität zunahm. Auch an den Nieren sah ich in einem Fall nach Aufstreuen von dicker Jodoformschicht auf frische Schnittwunden starke Verfettung, mikroskopisch schon Kernschwund, so dass man es fast mit einer Aetzwirkung vergleichen könnte. Es zeigt, dass bei Bedingungen, welche die Zersetzung des Jodoforms ähnlich dem Reagensglasversuch besonders stark begünstigen, das Jodoform so kräftig zersetzt werden kann, dass es nicht nur die Bakterien tödtet, sondern direct das Gewebe ätzt.

Ebenso klärend sind die Experimente für unsere Auffassung

der Jodoformwirkung bei Behandlung von Tuberculoseheerden. Ich will nicht eingehen auf die Wichtigkeit der Circulationsvorgänge, in wie weit Jodoform die Blutzufuhr zu beeinflussen vermag. Jedenfalls sehen wir nach Einspritzen von grösseren Mengen von Jodoformlösung in tuberculöse Gelenke sehr starke Allgemeinreaction des Körpers; in der abgeschlossenen Gelenkhöhle findet sich reichlich Gelegenheit zur Zersetzung durch Einwirken der tuberculösen Granulationen, Synovia etc. auf das Jodoform. Anders dagegen beim Einspritzen von Jodoform in kalte Abscesse; hier können wir im Gegensatz zu den Gelenken grosse Mengen Jodoform injiciren, ohne dass der Organismus darauf reagirt. Wenn auch die Höhlen abgeschlossen sind, so fehlt hier zur Zersetzung die Berührung mit lebendem Gewebe. Die Wandung der kalten Abscesse besteht aus mehr oder weniger nekrotischem, verkästem Gewebe; der Eiter in den Abscessen enthält nur wenige und schwer veränderte zellige Elemente, so dass die Zersetzung des Jodoforms nur eine sehr allmälige sein kann. —

Wir sehen also, dass die klinische Beobachtung sehr wohl in Uebereinstimmung steht mit der experimentellen Thatsache, durch die der so lange entbehrte Beweis erbracht wurde, dass das Jodoform ein wahres Antisepticum ist. Es ist von besonderem Interesse, dass das Präparat, das bislang in seiner Wirksamkeit im Reagensglas weit hinter der baktericiden Wirkung aller anderen Antiseptica zurückblieb, jetzt plötzlich in dieser Anordnung, bei Luftabschluss und Gewebszusatz, alle anderen, auch unsere besten, ich erinnere nur an das Sublimat, überflügelt. — Es fordern die beim Jodoform gemachten Erfahrungen dazu auf, dass man bei der Prüfung der Antiseptica sich nicht darauf beschränkt, ihre Wirkung auf Verhalten in den üblichen flüssigen und festen Nährböden bei Luftzutritt zu beobachten, sondern dass man sie auch bei Luftabschluss und Anwesenheit verschiedenartiger Zellmassen der Untersuchung unterwirft.

XXIII.

(Aus der königl. chirurgischen Klinik zu Königsberg i. Pr. — Geh. Rath Garrè.)

Ueber die Bedeutung traumatischer Schädeldefecte und deren Deckung.[1]

Von

Privatdocent Dr. Bunge,

Oberarzt der Klinik.

Kocher[2]) hat in seinem bekannten Vortrage vor 4 Jahren „Ueber einige Bedingungen operativer Heilung der Epilepsie" von Neuem auf seine Theorie über die Entstehung der Epilepsie aufmerksam gemacht und glaubt in der „sicheren Feststellung der vermehrten intracraniellen Spannung eine Erklärung des unbekannten Etwas gefunden zu haben, welches man epileptische Veränderung oder auch Status epilepticus nennt", eine Feststellung, die der Therapie, vor allem der chirurgischen einen neuen Weg wies.

Bekanntlich hat Kocher als chirurgische Therapie die Druckentlastung durch Ventilbildung am Schädel empfohlen, eine Methode, der er bemerkenswerthe Resultate bei der operativen Behandlung der Epilepsie zu verdanken hat.

Die Bedeutung dieser Theorie und der erzielten Erfolge geht aber über das eigentliche Gebiet der Epilepsie hinaus, insofern als Kocher[2]) daraus Directiven für die Behandlung der Schädelverletzungen abgeleitet hat.

Es ergab sich bei einer Nachuntersuchung von 18 complicirten und Impressionsfracturen, bei denen operativ eingegriffen und aus-

[1]) Vorgetragen am 3. Sitzungstage des XXXII. Congresses der Deutschen Gesellschaft für Chirurgie zu Berlin, 5. Juni 1903.

[2]) Verhandl. d. Deutschen Gesellschaft f. Chirurgie. 1899. II. S. 9.

giebig débridirt worden war, dass nur in einem einzigen Falle und zwar nach 6 Jahren Epilepsie aufgetreten war. In der Mehrzahl dieser Fälle hatte eine Ventilbildung auf die Dauer resultirt. Kocher wies in seinem Vortrage auf die Wichtigkeit dieses Factums hin und betonte am Schluss, dass man sich betreffs der Prophylaxe der Epilepsie für die Zukunft gesagt sein lasse, dass häufig nicht die Eröffnung des Schädels bei Kopfverletzungen den grössten Schaden bringt, sondern der Verschluss desselben.

Das einschlägige Material der Berner Klinik ist dann von Berezowski[1]) in extenso publicirt worden und hat denselben zu den gleichen Schlussfolgerungen geführt. Im Folgenden muss ich mich im Wesentlichen auf diese Arbeit beziehen.

Unter dem vielen Neuen, was die Ausführungen von Kocher und Berezowski brachten, war es besonders ein Punkt, der unsere Aufmerksamkeit erregte, deswegen, weil die Erfahrungen, die wir an der Königsberger Klinik gemacht hatten, damit nicht in Einklang zu stehen schienen, das ist das Verhalten bei der Behandlung der Schädelverletzungen. Wir hatten von jeher den Standpunkt vertreten, dass ein traumatischer Schädeldefect nicht als ein gleichgiltiger oder gar anzustrebender Folgezustand aufzufassen sei; wir haben vielmehr in der Meinung, dass ein solcher Defect schwerwiegende Nachtheile für den Träger desselben nach sich ziehen könne, stets einen Verschluss desselben angestrebt, je nach den Wundverhältnissen primär im Anschluss an das Débridement oder secundär nach Verheilung der Wunden. Die Ausführungen von Kocher und Berezowski mussten ein derartiges Vorgehen unberechtigt erscheinen lassen.

Sehen wir von den von Berezowski aufgestellten allgemeinen Indicationen für ein operatives Eingreifen bei Depressionsfracturen des Schädes ab, so sind es im Wesentlichen folgende Gesichtspunkte, die er für das Vorgehen beim operativen Eingriff selbst aufstellt:

1. Das Débridement soll ein möglichst radicales sein, um alle Ursachen einer intracraniellen Drucksteigerung zu beseitigen.

2. Eine primäre Deckung des entstandenen Schädeldefectes kann vorgenommen werden, wenn die Wundverhältnisse einwands-

[1]) Deutsche Zeitschr. f. Chirurgie. Bd. 53.

frei sind, d. h. wenn keine Infection vorzuliegen scheint und wenn keine intracranielle Drucksteigerung besteht.

3. Die Deckung ist zu unterlassen, wenn Wundinfection vorliegt und

4. wenn Veränderung im Quantum des Liquor cerebrospinalis nachweisbar ist.

Lässt sich nach Freilegung der Dura constatiren, dass eine an vermehrter Spannung der Dura und Fehlen der Pulsation derselben kenntliche Vermehrung des Liquor cerebrospinalis vorliegt, so darf unter keinen Umständen an eine Deckung des entstandenen Knochendefectes gedacht werden. Der Defect muss vielmehr offen gelassen werden und es müssen Maassregeln ergriffen werden, um auch die secundäre Verknöcherung des Defectbodens zu verhindern. Zu diesen Maassregeln gehören

I. Verzicht auf Zurücklassen von Vitreasplittern.

II. Verzicht auf die Naht der Dura bei Rissen derselben.

III. Abtragen aller Periostfetzen und Zurückschieben des Periostes von den Defecträndern.

IV. Excision des centralen Theiles der Dura bis auf einen ca. $^1/_2$ cm breiten Ring in der Peripherie des Defectes.

Bei aseptischen Wundverhältnissen soll die Wunde unter Drainage zur Ableitung des Ueberflusses von Liquor cerebrospinalis vernäht werden, bei Verdacht auf Infection der Wunde wird offen behandelt und secundär genäht.

Von diesen Gesichtspunkten waren für uns die unter 1—3 genannten stets maassgebend. Das Débridement war stets sehr ausgiebig, alle gelösten oder eingedrückten Knochentrümmer wurden nicht nur gehoben, sondern auch extrahirt; bei Verdacht auf Infection der Wunde wurde nie primär implantirt. Dagegen haben wir, wenn sonst die Wundverhältnisse einen primären Verschluss zuliessen, uns nie durch vermehrte intracranielle Spannung, kenntlich durch starke Vorwölbung bezw. Spannung und schwache oder aufgehobene Pulsation der Dura allein abhalten lassen, an das Debridement sofort den Verschluss des Defectes anzuschliessen. Eine Nachuntersuchung unserer Fälle erschien daher dringend geboten. Ergab dieselbe Resultate, die im Sinne von Kocher-Berezowski sprachen, so waren wir gezwungen, unser Vorgehen in einem wesentlichen Punkte abzuändern.

Bei der Nachuntersuchung der Fälle mussten im Wesentlichen folgende Fragen beantwortet werden:

1. Wie verhalten sich die Fälle, bei denen keine Deckung des Schädeldefectes vorgenommen wurde? Sind Beschwerden bei denselben zurückgeblieben? welcher Art sind dieselben und worauf sind sie zurückzuführen?

2. Ist für die Fälle, welche primär oder secundär gedeckt wurden, irgend ein Schaden erwachsen?

3. Sind vor Allem diejenigen Kranken, die bei der Operation eine vermehrte intracranielle Spannung aufwiesen, durch die Deckung des Defectes irgendwie geschädigt worden?

Die Frage über die Folgen eines bleibenden Schädeldefectes ist von den verschiedenen Untersuchern recht verschieden beantwortet worden. Eine Anzahl von Chirurgen hält sie für vollständig belanglos für den Träger; als 2 ausgesprochene Vertreter dieser Auffassung nenne ich hier nur Horsley[1]) und Luebeck.[2]) Letzterer konnte bei der Nachuntersuchung der Schädelverletzungen der Socin'schen Klinik bei keinem der Patienten einen bleibenden Schaden, der auf den zurückgebliebenen Defect zurückzuführen war, nachweisen. Er glaubt daher, dass es für den Patienten, der weiss, dass er eine schwache und verwundbare Stelle hat, lediglich Sache der Gewohnheit wird, auf den Defect zu achten.

Auffallend ist es allerdings, dass Beobachtungen von Verletzungen des Schädelinhaltes durch den Schädeldefect hindurch bis jetzt nicht vorliegen. Die Nachuntersuchungen von Berezowski[3]) haben in dieser Hinsicht das gleiche negative Resultat ergeben; von 17 zur Untersuchung kommenden Patienten waren 9 Kinder. Man kann Berezowski daher wohl ohne Weiteres zustimmen, dass die Gefahr einer Verletzung des Schädelinhaltes durch einen Defect hindurch häufig überschätzt ist. Eine solche Verletzung ist ja überhaupt nur denkbar beim Zusammenwirken mehrerer Momente: Richtung der einwirkenden Gewalt und Grösse des verletzenden Instrumentes. Nur wenn das Instrument kleiner ist, als der Defect, und wenn die Gewalt den Defect senkrecht trifft, ist eine Verletzung denkbar (Berezowski). Die Furcht vor solchen Ver-

[1]) Citirt nach Kocher, l. c.
[2]) Beiträge zur klin. Chirurgie. Bd. 16. S. 119.
[3]) l. c.

letzungen allein könnte demnach, wie zugestanden werden muss, kein Grund sein, einen Defect für schädlich zu halten, wenn nicht noch andere Gefahren vorliegen.

Diese Gefahren werden darin gesehen, dass der Schädelinhalt, dessen Circulation einer knöchernen, geschlossenen Kapsel angepasst ist, infolge des Defectes Schwankungen ausgesetzt ist, die krankhafte Symptome auslösen können. Thatsächlich finden wir bei Schädeldefecten mehrfach angegeben, dass besonders unter Verhältnissen, die kürzer oder länger dauernde Behinderung des Blutabflusses aus dem Gehirn bedingen (Husten und Pressen, Bücken und starke Senkung des Kopfes, starke oder länger dauernde Anstrengungen, Alkoholgenuss etc.) mehr oder weniger ausgesprochene Beschwerden auftreten, wie Kopfschmerzen, Schwindel, Uebelkeit, Brechneigung, ja direct Ohnmachten.

Von anderer Seite, ich nenne als ausgesprochene Vertreter von Bergmann, werden die Schädeldefecte geradezu als ein zu epileptischen Attacken disponirendes Moment angesehen, besonders bei jugendlichen Individuen.

v. Bergmann[1]) theilt einen besonders instructiven Fall mit. Hier kam es bei einem kleinen Patienten, der nach complicirter Fractur des Stirnbeines durch Hufschlag einen pulsirenden Defect zurückbehalten hatte, nach mehr als 3 Jahren zu Anfällen von Kopfschmerz, Schwindel und Ohnmachten. Der Defect wurde durch Knochenplastik geschlossen, das Kind ist seitdem, länger als 6 Jahre, vollständig gesund. Neuerdings hat v. Bergmann[1]) noch 3 derartige Kranke in gleicher Weise geheilt. Auch der bekannte Fall von König[2]), bei dem zum ersten Male die Müller-Königsche Plastik zu diesem Zweck Verwendung fand, gehört hierher. Hier gelang es, durch Verschluss eines nach complicirter Fractur zurückgebliebenen grossen Defectes die schweren Krankheitserscheinungen (an Verblödung grenzenden Stumpfsinn, Krampfanfälle etc.) dauernd zum Verschwinden zu bringen.

Aehnliche Beobachtungen von Schädigung der Kranken durch offene Schädeldefecte sind auch von anderen Seiten beschrieben worden, auf eine besondere Aufzählung derselben kann hier verzichtet werden.

---

[1]) Handb. der pract. Chirurgie. Bd. I. I. Aufl. S. 98; u. 2 Aufl. S. 321.
[2]) Centralblatt für Chirurgie. 1890. No. 27.

Nehmen wir nun noch die neueste Auffassung von Kocher-Berezowski hinzu, dass die Schädeldefecte geradezu nützlich sein können, sicher aber keine schweren Nachtheile bringen, so haben wir eine ganze Scala von Ansichten über die Bedeutung von Schädeldefecten, von dem ausgesprochenen Nutzen bis zum schweren Schaden, vor uns. Bei derartigen differenten Auffassungen sind wir naturgemäss mehr wie bei anderen Fragen auf die eigenen Erfahrungen angewiesen, die nur durch Beobachtung und Nachuntersuchung Schädelverletzter gesichtet werden können. Ich habe daher speciell mit Rücksicht auf die Kocher-Berezowski'schen Ausführungen die Fälle der Königsberger Klinik, die während der letzten 6 Jahre in Behandlung kamen, im Wesentlichen auf die bereits oben erwähnten Fragen hin nachuntersucht.

Die Nachforschung nach den Kranken unserer Klinik ist durch locale Verhältnisse besonders erschwert. Da ich Werth darauf legte, dass den nachfolgenden Ausführungen nur Fälle zu Grunde gelegt wurden, die in der Klinik selbst untersucht werden konnten oder über die vollständig sichere Berichte zu erlangen waren, so kann ich aus unserer sonst durchaus nicht spärlichen Zahl einschlägiger Verletzungen nur über 22 Fälle berichten.

Dieselben vertheilen sich folgendermaassen:

Beim Eintritt in die Behandlung bezw. bei der späteren Nachuntersuchung lagen 13 Mal offene Schädeldefecte vor. 5 Nachuntersuchte waren primär direct im Anschluss an das Debridement gedeckt worden und zeigten vollständigen knöchernen Verschluss der Defecte. In einem Falle war spontane secundäre Verknöcherung eingetreten.

In 3 Fällen war secundär, nach Vernarbung der durch das Debridement gesetzten Wunden, der Verschluss des Defectes ausgeführt worden.

Von den von vorn herein mit offenen Defecten bei vernarbten Weichtheilen in Behandlung kommenden Kranken wurde bei 3 die Deckung des Defectes ausgeführt. Ich lasse zunächst die Krankengeschichte in Kürze folgen.

I. Offene Schädeldefecte.

1. Markstückgrosser pulsirender Schädeldefect des linken Stirnbeines nach Hufschlag. Heftige Beschwerden.

13jähriger junger Mann. Am Tage vorher Hufschlag gegen die linke

Augengegend. Bewusstlosigkeit, kein Erbrechen. Bulbus in der Augenklinik enucleirt. Schwere complicirte Fractur des linken Stirnbeines mit Depression. Stirnhöhle und oberes Orbitaldach eingedrückt. Debridement; dabei Entfernung des hinteren Theiles der Stirnhöhlenwand, die das Foramen coecum enthält. Dura an 2 Stellen eingerissen, Hirn pulsirt deutlich. Tamponade der Wundhöhle.

Während der ersten Tage leichte Temperatursteigerung und Benommenheit. Vom 6. Tage ab ungestörter Heilverlauf. 6 Wochen nach der Verletzung mit kleiner granulirender Wunde entlassen.

Nachuntersuchung nach 5 Jahren. Der linke Bulbus fehlt. Am medialen Theil des linken Stirnbeines, der Gegend der Stirnhöhle entsprechend ein markstückgrosser rundlicher Schädeldefect. Ränder glatt, nicht druckempfindlich. Der Grund des Defectes ist weich, der Defect pulsirt in ganzer Ausdehnung.

Patient klagt über heftige Beschwerden. Bei jedem Versuch, den Kopf zu senken, tritt Flimmern vor den Augen, Zittern, Brausen im Kopf und Schwindel auf, Erscheinungen, die sich bis zu Ohnmachtsgefühl steigern. Er hat trotzdem versucht zu arbeiten, speciell Feldarbeit zu verrichten. Bei Arbeiten in gebückter Stellung ist er mehrfach zu Boden gestürzt und kurze Zeit bewusstlos gewesen. Keine Krämpfe. Die Aussagen sind durch Zeugen sicher gestellt. $1\frac{1}{2}$ Jahr später der gleiche Zustand. Beobachtungsdauer $6\frac{1}{2}$ Jahre.

2. Markstückgrosser pulsirender Defect des linken Stirnbeines nach Hufschlag. In den Defect implantirte halbirte Phalanx (von Polydactylie stammend) resorbirt Heftige Beschwerden.

21jähriges Mädchen. Complicirter Bruch des linken Stirnbeines durch Hufschlag. Wunde auswärts vernäht, keine Bewusstlosigkeit, kein Erbrechen, keine Krämpfe. Impression von 3 grösseren und mehreren kleineren Stücken der unteren Partie des linken Stirnbeines am Uebergang nach dem Orbitaldach. Debridement, Extraction der beiden lateralen, Emporhebeln des medialen imprimirten Stückes. Dura zerfetzt, Gehirn verletzt. Der gesetzte Defect ist etwa 2 Markstück gross. Tamponade der Wunde.

Reactionsloser Wundverlauf. Eitrige Mittelohrerkrankung mit fötidem Ausfluss (mit 10 Jahren zum ersten Mal aufgetreten) geht auf entsprechende Behandlung zurück.

Auf die gut granulirende Wunde (pulsirender Defect etwa haselnussgross) wird 32 Tage nach dem Debridement die halbirte Phalanx eines durch Operation gewonnenen überzähligen Daumens aufgelegt, die angefrischten Wundränder werden darüber vernäht. Reactionslose Einheilung. Bei der Entlassung (67 Tage nach der Verletzung) scheint der Knochen fest eingeheilt und unverschieblich, pulsirt nicht.

Weiterer Verlauf: Patientin hat in der ersten Zeit keine Beschwerden gehabt. Die früher feste Narbe wurde allmälig weicher. Es traten später Beschwerden auf, die früher fehlten: Schmerzen in der Verletzungsstelle, Flimmern

vor den Augen und Schwindelgefühl beim Senken des Kopfes. Patientin kann keine grobe Arbeit verrichten, muss sich darauf beschränken, ihren Haushalt zu besorgen.

Nachuntersuchung: Markstückgrosser, weicher, deutlich pulsirender Defect. Von dem eingepflanzten Knochen ist nichts mehr nachweisbar. Ränder des Defectes nicht druckschmerzhaft. Beobachtungsdauer $6^1/_2$ Jahre.

3. Schädeldefect über dem rechten Parietale nach Hufschlag, primäre Implantation der debridirten Stücke, offene Wundbehandlung. Die Stücke heilen nicht fest ein, werden nach 2 Jahren vom Arzte extrahirt. Defect an den Rändern sehr derb, in der Mitte weicher, pulsirend. Traumatische Epilepsie.

43jähriger Mann. Complicirte Depressionsfractur des rechten Scheitelbeines durch Hufschlag. Kurz dauernde Bewusstlosigkeit, kein Erbrechen. Schwäche im linken Arm.

Am hinteren Theil des rechten Scheitelbeins, 1 cm von der Sagittalebene, eine scharfrandige 10 cm lange Wunde, darunter eine tiefe Depression, 7 cm lang, 3 cm breit.

Debridement (2 grosse, zahlreiche kleine Knochenstücke).

Vitreadefect 8:4 cm. Dura nicht gespannt, pulsirend. Unterbindung eines kleinen Gefässes auf der Dura.

Implantation der 2 grossen, in der Zwischenzeit in Kochsalz aufbewahrten Knochenfragmente. Verkleinerung der Hautwunde, Tamponade. Offene Wundbehandlung. Pat. in der ersten Zeit ziemlich unruhig, delirirt. Parese des linken Armes nimmt zunächst zu, bessert sich nach Ablauf der ersten Woche, um allmälich zu verschwinden.

Wunde granulirt gut, die implantirten Knochenstücke liegen zwar fest am Orte der Implantation, sind aber nicht fest knöchern unter einander verheilt, sondern heben sich mit der Pulsation der Dura. Bei der Entlassung (29 Tage nach der Verletzung) der gleiche Zustand.

Die Wunde hat sich allmälig geschlossen bis auf eine kleine Fistel. Aus der Wunde werden dem Patienten 2 Mal von einem Arzt, je ein grösseres Knochenstück, einmal von seiner eigenen Frau ein kleineres Knochenstück entfernt. Die Wunde heilt danach zu.

Im dritten Jahre nach der Verletzung treten zum ersten Male Anfälle von Schwindel, Bewusstseinsverlust und Krämpfe auf. Die Anfälle sind seitdem jedes Jahr aufgetreten, 1—2 Mal im Jahre. Sie sind abhängig von der Thätigkeit des Patienten. In der Ruhe ist er ziemlich beschwerdefrei. Bei geringen Anstrengungen, vor Allem, wenn er den Kopf senken muss, treten Schwindelgefühl, Zittern, schliesslich Bewusstseinsverlust und Krampfanfälle auf.

Nachuntersuchung (nach 4 Jahren): Eingezogener Defect auf dem rechten Parietale von 8 cm Länge, 4 cm Breite. Der hintere Theil des Defectbodens liegt 1,3 cm unter dem Niveau des Schädeldaches. Der Defectboden ist an den Rändern knochenhart (ob wirklich knöchern verschlossen oder nur durch sehr festes Bindegewebe, ist durch die Untersuchung nicht zu entscheiden), in der

Mitte ist eine über Markstück grosse, weiche, deutlich pulsirende Stelle sichtbar und fühlbar. Defecträndern nicht schmerzhaft, Druck auf den Defectboden wird schmerzhaft empfunden, löst sofort Zittern und heftiges Schwindelgefühl aus. 2 Jahre später (1903) ist im Wesentlichen derselbe objective Befund zu erheben, nur ist die früher weiche Stelle des Defectbodens jetzt härter anzufühlen, sicher aber nicht verknöchert. Die Beschwerden sind die gleichen wie vor 2 Jahren. Patient hat in der Zwischenzeit 3 ausgesprochene epileptische Anfälle gehabt und zwar immer im Anschluss an selbst geringere Anstrengungen.

Beobachtungsdauer: 6 Jahre.

4. Pulsirender grosser Schädeldefect über dem rechten Parietale nach subcutaner Fractur durch Auffallen eines Baumes. Starke Beschwerden.

62jähriger Mann. Subcutane Depressionsfractur des rechten Scheitelbeines durch Auffallen eines Baumstammes.

Tiefe Bewusstlosigkeit, Parese des linken Armes und Beines. Debridement: Depression halbhandtellergross, 5 Fragmente von verschiedener Grösse. 1 cm lange Risswunde der Dura. Dura pulsirt. Naht der Dura durch 2 Catgutnähte. Vollständiger Verschluss der Hautwunde bis auf ein Gazedrain.

Pat. 2 Tage nach der Operation völlig klar. Paresen der Extremitäten gehen zurück. Reactionslose Wundheilung. Erhält eine Pelotte zum Schutz des Defectes. Stellt sich nach 2 Jahren wieder vor: Defect 10 cm lang, 6 cm breit. Ränder des Defectes nicht schmerzhaft, Defectboden weich. Deutliche Pulsation. Beim Senken des Kopfes wölbt sich der Defect stark vor.

Pat. in der Ruhe frei von Beschwerden, klagt beim Bücken und stärkerer Anstrengung über Flimmern vor den Augen, Schwindelgefühl und Kopfschmerzen. Keine Krampfanfälle. Zu jeder anstrengenden Arbeit unfähig. Parese des linken Armes und Beines geschwunden.

Nach 4 Jahren derselbe Befund.

5. Pulsirender Schädeldefect über dem rechten Parietale nach Hufschlag (collaterale Extremitätenlähmung). Extradurale Eiterung, Dura unverletzt. Beschwerden.

3jähriger Knabe. 11 Tage vor der Aufnahme Hufschlag gegen die rechte Kopfhälfte. Bewusstseinsverlust, Zuckungen im linken Arm, Lähmung des rechten Armes und Beines und Verlust der Sprache. Beweglichkeit der rechten Extremitäten kehrte nach 3 Tagen theilweise wieder. Auswärts wird die Wunde erweitert, Knochensplitter werden extrahirt, eingedrückte Knochenstücke gehoben.

Bei der Aufnahme findet sich im vorderen Abschnitt des rechten Parietale 3,5 cm, oberhalb des Ohrmuschelansatzes eine ca. 2 cm lange quere Wunde. In der Tiefe derselben Knochenspalte 3 mm breit sichtbar, darunter Dura mit Eiter bedeckt, pulsirend. Die rechten Extremitäten paretisch, linke normal. Da die Wunde stark secernirt, die Paresen nicht zurückgehen, am 16. Tage nach der Verletzung:

Weiteres Debridement: Abmeisseln der Kante des hinteren Knochen-

randes, Entfernung eines 10 Pf.-Stück grossen Knochenfragmentes unter dem vorderen Knochenrand. Dura intact, pulsirt. Keine Eiterretention. Die Wunde bedeckt sich mit Granulationen, die Paresen gehen zurück, die Sprache kehrt zurück. $2^1/_2$ Mon. nach der Verletzung im besten Wohlbefinden entlassen, Wunde verheilt, Knochenlücke fühlbar, keine deutliche Pulsation.

Nachuntersuchung: Markstückgrosser Defect, weich, deutlich pulsirend, wölbt sich beim Husten, Pressen und Bücken vor.

Die Eltern des Kindes geben an, dass das Kind sich normal weiter entwickelt habe und dass sie erhebliche Störungen bei demselben nicht bemerkt haben. Doch sei ihnen aufgefallen, dass das Kind beim Spielen öfter taumele und sich dann für einige Zeit hinsetze. Oefter wenn es auf einem Stuhl gesessen, habe es geschwankt, sodass es vor dem Herunterfallen hätte geschützt werden müssen.

Deckung des Defectes wird abgelehnt. Beobachtungszeit 5 Jahre.

6. Markstückgrosser Defect hinter dem rechten Tuber parietale nach Hufschlag. Am 4. Tage nach der Verletzung implantirte ausgekochte Knochenstücke zum grössten Theil (vielleicht ganz) resorbirt. Beschwerden. Vor 15 Jahren Schädelbasisfractur.

47jähriger Mann. Hat vor 11 Jahren eine Schädelbasisfractur und eine mit Knochenverdickung geheilte Weichtheil-Periostverletzung oberhalb des linken Auges erlitten. Nervöse Erscheinungen sind von dem Unfall nicht zurückgeblieben. Nach der Verletzung hat sich auf dem linken Auge eine Cataract entwickelt (Verletzung des Bulbus?) Schon früher bestand Mikrophthalmus linkerseits und Nystagmus horizontalis. 2 Tage vor der jetzigen Aufnahme Hufschlag gegen das rechte Scheitelbein. Keine Bewusstlosigkeit, kein Erbrechen, keine Lähmungen oder Krämpfe.

Hinter dem rechten Tuber parietale eine 5 cm lange, 2 cm klaffende, etwas schmierig belegte Rissquetschwunde. In der Tiefe Depression des Knochens.

Debridement: Tabula ext. in Grösse von 3 : 1,7 cm in toto 5 mm tief imprimirt. Abmeisseln der überstehenden Knochenränder. Vitrea in 4 Stücke zersplittert, Gesammtgrösse des Vitreadefectes 4 : 2,7 cm. Dura stark gespannt, blauroth, nicht pulsirend.

Da die Weichtheilwunde auch nach Abtragung der gequetschten und sonst am meisten veränderten Weichtheile nicht einwandsfrei genug aussieht, wird auf primären Verschluss verzichtet. Die Wunde wird tamponirt und zwecks eventueller späterer Implantation der entfernten Knochenstücke werden Nähte durch die Hauträndер gelegt, nicht geknüpft. Keine Reaction auf den Eingriff. Da am 4. Tage die Wunde einwandsfrei aussieht, werden die vorher ausgekochten Splitter der Vitrea auf die Dura aufgelegt, die bereits früher gelegten Nähte geknüpft, die Wunde so vollständig geschlossen. Die Dura pulsirte am 4. Tage nach dem Debridement deutlich. Die Knochen heben sich pulsatorisch bis zum 21. Tage nach der Implantation mit der Dura. Von da ist keine Pulsation mehr nachweisbar.

Die Wunde schliesst sich nicht primär, es bleibt eine kleine secernirende Fistel zurück, die sich trotz Entfernung einer Ligatur erst nach 10 Wochen schliesst.

Umgebung der Wunde sonst reizlos. Der Defect scheint fest durch den Knochen ausgefüllt.

Nachuntersuchung: Markstückgrosser, eingezogener Defect. Defectränder hart, nicht druckschmerzhaft. Defectboden an den Seiten hart, aber nicht sicher verknöchert; in der Mitte in Grösse des eingelegten Fingergliedes weicher, von straffem Bindegewebe ausgefüllt, eindrückbar, nicht deutlich pulsirend. Klagt beim Bücken und bei schwerer Arbeit über Flimmern vor den Augen und starken Schwindel. Vor dem Unfall — trotz früher erlittener Basisfractur — angeblich beschwerdefrei.

7. Schädeldefect am rechten Stirnbein, an den Rändern derb-fibrös, beinahe knochenhart, in der Mitte pulsirend, nach schwerer complicirter Fractur mit Hirnzertrümmerung. Leichte Beschwerden beim Senken des Kopfes.

31jähriger Mann. Vor ca. 1 Stunde von einer zurückschnellenden Kurbel gegen die rechte Kopfseite getroffen. Sofort bewusstlos. Bei der Aufnahme noch benommen. Aus Mund, Nase und linkem Ohr tropft Blut.

In dem stark durchbluteten Verband auf der rechten Schädelseite 2—3 Theelöffel Hirnsubstanz. Unterhalb des Tuber frontale eine quer verlaufende klaffende Wunde 15 cm lang. In der Tiefe Pulsation.

Unterhalb eine kleinere Wunde, in der Tiefe ebenfalls Pulsation.

Temp. 38,5. Puls 80, voll. Sofort Debridement: Abschneiden der gequetschten Hautparthieen, in der Tiefe zahlreiche kleinere und grössere Knochentrümmer, Extraction derselben. Ein Theil der oberen und die ganze laterale Orbitalwand zertrümmert, werden entfernt. Ein spritzender Ast der Meningea wird ligirt. Dura in Thalergrösse zerfetzt, wird abgetragen. Der Knochendefect ebenfalls etwa thalergross. Tamponade der ganzen Wunde; Einführen von 2 Drains. Während der nächsten Tage noch leichte Temperatur-Steigerung (38°). Im Urin etwas Eiweiss. Keine Lähmungen, keine Krämpfe. Vom 5. Tage an bei klarem Bewusstsein. Die Wunde reinigt sich sehr rasch und granulirt gut. Die Höhle im Gehirn durch Granulationen ausgefüllt. Infolge Narbenschrumpfung rückt das obere Augenlid herab. Da die Wunde nach 3 Wochen einwandsfrei erscheint, wird das obere Augenlid etwas mobilisirt und nach oben durch Nähte fixirt. Die Umgebung der Nähte röthet sich, die Röthung geht unter feuchten Verbänden langsam zurück. Die darüber gelegene Granulationsfläche überhäutet sich sehr schnell. Für kurze Zeit besteht eine geringe Secretretention am inneren Wundwinkel, die bald gehoben ist.

Pat. wird nach 2 Monaten entlassen. Während der ganzen Behandlungsdauer hat er keine schweren Erscheinungen mehr gehabt. Er ist psychisch ganz normal, klagt nur öfter über Kopfschmerzen.

Pat. bleibt dauernd in Beobachtung. Es treten nach vollständiger Verheilung der Wunde öfters Kopfschmerzen und Schwindelgefühl auf. Die Mitte

des etwa thalergrossen Defectes pulsirt in etwa Markstückgrösse, die Ränder des Defectes sind durch festes, fast knochenhartes Gewebe eingenommen.

Die Kopfschmerzen und das Schwindelgefühl lassen allmälich nach, Pulsation bleibt nur in einem etwa 5 pfennigstückgrossen Bezirke in der Mitte nachweisbar.

Jetzt nach ($2^1/_2$) Jahren bestehen nur noch leichte Beschwerden in Gestalt von Stechen in der Narbe, gelegentlich Kopfschmerz und Schwindel bei Senken des Kopfes. Sonst ist Pat. beschwerdefrei.

8. Grosser pulsirender Schädeldefect über dem linken Ohr nach complicirter Fractur und Hirnabscess. Beschwerdefrei.

18jähr. Mann. Vor 8 Tagen überfahren, Verletzung der linken Schädelhälfte. Fieber und Eiterung an der Verletzungsstelle. Weitere Angaben nicht zu ermitteln.

Bei der Aufnahme ist Patient etwas benommen. Temperatur normal, Puls 52.

Ueber dem rechten Ohr genähte, und primär geheilte Hautwunde. Auf der linken Schädelseite zwischen äusserem Rande der Augenbraue und Ohrmuschel eine 4 cm lange, 2 cm breite horizontale Hautwunde. Eitrig belegte Granulationen, bei Druck auf die Wundränder quillt Eiter hervor. In der Tiefe eingedrückte von Periost entblösste Knochen sichtbar. Die Depression (etwa 1 cm tief) reicht nach vorn hin daumenbreit über die Augenbraue, nach hinten bis zur Gegend des Proc. mastoid., nach oben bis 10 cm von der Mittellinie.

Keine Lähmung der Extremitäten und des Facialis. Sprachlähmung (sensorische Aphasie).

Debridement: Erweiterung der Hautwunde. Tabula ext. in Verbindung mit der Vitrea in 2 Stücke zerbrochen, imprimirt; das obere $4 : {}^1/_2$ cm, das untere doppelt thalergross. Extraction der Fragmente nach Abmeisseln der Knochenränder. Extraction einiger abgetrennter isolirter Vitreasplitter.

In der Dura ca. 5 cm oberhalb des Gehörganges ein 1,5 cm langer Riss, aus dem Eiter vermischt mit grauen (Gehirn-) Bröckeln hervorquillt Erweiterung des Duraschlitzes nach oben und Freilegen eines Gehirnabscesses (5:6 cm Ausdehnung). Etwa 1 Esslöffel Eiter.

Tamponade der Abscesshöhle. Der weitere Verlauf bietet keine Besonderheiten. Die Sprachstörung ist nach Ablauf eines Monates völlig geschwunden. Die Abscesshöhle verkleinert sich ziemlich rasch, überhäutet sich. Nach zwei Monaten ist die Heilung abgeschlossen. Der Defect ist unregelmässig conturirt, seine grösste Länge beträgt 7,5 cm, grösste Breite 5 cm.

Untersuchung: Defect unverändert, sehr weich, deutlich pulsirend. Der Defectboden, schon bei aufrechter Körperhaltung über die Defectränder um ca. 1 cm prominirend, wölbt sich beim Husten und Pressen und Bücken um ca. 2 cm vor. Pat. ist zur Zeit völlig frei von Beschwerden, trägt eine Schutzplatte und thut seine volle Arbeit als Knecht.

Beobachtungsdauer: $1^1/_2$ Jahr.

9. Fast handtellergrosser pulsirender Schädeldefect am Hinterhaupt nach complicirter Fractur. Beschwerdefrei.

32jähr. Mann. Vor 20 Stunden Verletzungen am Hinterkopf durch auffallenden Baumstamm. Mehrstündige Bewusstlosigkeit, kein Erbrechen, keine Lähmungen.

Pat. bei der Aufnahme leicht benommen. Hinter dem rechten Tuber parietale eine 7 cm lange Rissquetschwunde.

Debridement: Erweiterung der Hautwunde, Knochenstück von 7,5 : 6 cm Grösse in toto eingedrückt, mehrere Fissuren in demselben. Extraction desselben nach entsprechender Abmeisselung der Knochenränder. Aus einem Loch des Sinus blutet es sehr stark. Naht reisst ein, daher Tamponade und offene Wundbehandlung. Dura sonst intact, pulsirt. Fieberfreier reactionsloser Wundverlauf. Da die Wundfläche einwandsfrei aussieht, wird am 7. Tage nach dem Debridement der Versuch gemacht, 2 Knochenstücke aus der Epiphyse einer macerirten Tibia einzuheilen. Die Knochenstücke, ca. 3 mm dick, ausgekocht, werden so zurechtgeschnitten, dass sie in der Mitte zusammenstossend fest in die mit scharfem Raspatorium angefrischten Ränder des Defectes, besonders in die Diploë, eingefalzt werden.

Die Haut mit Galea und Periost wird darüber vollständig vernäht.

Während der nächsten Tage leichte Temperatursteigerungen bis 38.

Zwischen den Wundrändern tritt etwas Sekret hervor. Die Wunde wird daher theilweise eröffnet, 2 Jodoformgazestreifen eingeführt.

Die Platten heilen nicht ein, erst wird ein kleiner Sequester entfernt, nach 3 Wochen werden, da die Sekretion nicht sistirt, beide Knochenstücke entfernt. Die Wunde schliesst sich jetzt langsam per granulationen.

$3^1/_4$ Monat nach der Verletzung mit verheilter Wunde entlassen.

Nachuntersuchung: Defect nicht verknöchert, an den Rändern fest, in der Mitte weicher, pulsirend. Vollständig beschwerdefrei, nur bei grosser Hitze Neigung zu Kopfschmerz. Beobachtungsdauer $1^1/_4$ Jahr.

10. 10pfennigstückgrosser Schädeldefect hinter dem Tuber parietale. Am 5. Tage nach dem Debridement implantirter ausgekochter Knochen resorbirt. Beschwerdefrei.

12jähr. Knabe. Wenige Stunden vor der Aufnahme fiel Pat. vom Pferde und wurde eine Strecke mitgeschleift.

Kurze Bewusstlosigkeit, kein Erbrechen. Hinter dem rechten Tuber parietale eine 3 cm lange, stark verunreinigte klaffende Rissquetschwunde. In der Tiefe imprimirter Knochen sichtbar.

Keine Lähmungen, keine Krämpfe. Sofort

Debridement: Entfernen der imprimirten Knochenstücke nach Erweiterung der Wunde. Dura intact. Die Wunde stark verunreinigt. Auf primäre Implantation wird daher verzichtet, die Wunde tamponirt, einige (zunächst nicht geknüpfte) Nähte durch die Wundränder gelegt.

Während der ersten Tage leichte Temperatursteigerung bis 37,8. Da am 5. Tage die Wunde reactionslos ist, wird ein ausgekochtes, von einer macerirten Tibia-Epiphyse stammendes Knochenstück etwa von der Grösse des Defectes auf die Dura aufgelegt (nicht in die Diploe eingefalzt), die schon beim Debridement gelegten Nähte werden darüber geknüpft.

Die Wunde schliesst sich reactionslos, das Knochenstück heilt ein.

Nachuntersuchung (nach $13^1/_2$ Monaten): Hinter dem rechten Tuber parietale ein 10 pfennigstückgrosser pulsirender Defect. Ränder des Defectes hart, nach dem Defect zu flach abfallend. Beim Husten, Pressen und Bücken wölbt sich der Defectboden stark vor.

Pat. ist vollständig frei von Beschwerden.

11. Pulsirender Schädeldefect über dem rechten Scheitelbein nach complicirter Fractur vor 30 Jahren. Traumatische Epilepsie. Deckung des Defectes. Erfolg lässt sich nicht beurtheilen, da Pat. kurze Zeit später ausserhalb der Klinik verstorben ist. Nach der Operation ein Krampfanfall.

36jähriger Mann. Im 6. Lebensjahre Hufschlag gegen die rechte Schläfengegend. Näheres über Art der Verletzung, klinische Symptome und Verlauf ist nicht zu erfahren. Nach der Verletzung blieb ein offener Defect über der rechten Scheitelbeingegend zurück. Seit dem 16. Lebensjahre häufig auftretende Zuckungen im Gesicht, vorübergehende Bewusstseintrübungen mit Angstgefühl, seit dem 21. Jahre Krampfanfälle mit Bewusstlosigkeit, an Häufigkeit wechselnd (alle 5 Tage bis mehrere Wochen). Hierzu kommt Gedächtnissschwäche, Schmerzen in den rechten Kopfhälfte und Schwindelgefühl. Nach den Krampfanfällen manchmal Erbrechen. Bei der Aufnahme findet sich bei dem sonst kräftigen und gesunden Menschen auf der rechten Schädelhälfte 4 cm oberhalb der Ohrmuschel ein nierenförmiger längsverlaufender Defect (6,5 : 3 cm). Der Defectboden pulsirt, ist weich, Druck auf denselben löst angeblich Schmerzen und Schwindelgefühl aus.

Patient hat während der 10tägigen Beobachtung mehrere Schwindelanfälle gehabt, sodass er sich zu Bett legen musste. Keine Krampfanfälle.

Operation: Deckung des Defectes durch ein entsprechendes Periostknochenstück von der Tibia einer frischen Amputation entnommen.

Die Dura wird durch Zurückpräpariren der narbig veränderten Defecthaut freigelegt, incidirt. Man gelangt zunächst in schwammiges, cystöses Gewebe, das sich in eine apfelgrosse Höhle, den Seitenventrikel fortsetzt. Reichliche Entleerung von Liquor cerebrospinalis. Das Knochenstück wird subdural eingelegt, am hinteren Theil des Defectes wird ein Jodoformgazestreifen eingelegt, im Uebrigen die Dura über dem Knochenstück mit Catgut vernäht, die Haut bis auf die Tamponlücke geschlossen.

Während der ersten Tage Erbrechen, Temp.-Steigerung (39,5) bei reichlichem Abfluss von Liquor. Drainage nach 2 Tagen entfernt, Wunde reactionslos.

Die Temperatur kehrt allmälig zur Norm zurück, die Drainfistel schliesst sich. 20 Tage nach der Operation epileptischer Anfall (Bewusstlosigkeit, allgemeine Krämpfe, die in den Beinen angefangen haben sollen).

Bis zur Entlassung kein Krampfanfall mehr, Schwindel soll unverändert fortbestehen. Bei der Entlassung (39 Tage nach der Operation) ist der implantirte Knochen fest eingeheilt, bewegt sich nicht. Keine Pulsation im Bereich desselben, nur da, wo die Drainstelle lag, tritt bei Husten und Pressen eine kleine Vorwölbung auf.

Pat. ist kurze Zeit später auswärts nochmals operirt worden und an Meningitis zu Grunde gegangen.

12. Pulsirender Schädeldefect am Hinterhaupt (rechtes Parietale und Occipitale) nach subcutaner Fractur in frühester Jugend. Hemianopsie, centrales Skotom auf dem rechten Auge, traumatische Epilepsie. Deckung des Defectes. Bisher Heilung der Epilepsie, Verschwinden der Hemianopsie.

13jähriger Knabe. Eltern und Geschwister des Patienten gesund. Epilepsie und Geisteskrankheiten liegen auch in der weiteren Verwandtschaft nicht vor.

Pat. selbst ist als gesundes Kind auf die Welt gekommen. Im Alter von 9 Monaten liess ihn die Mutter auf die Erde fallen. Er fiel dabei auf den Hinterkopf. Ob er irgend welche Erscheinungen einer Gehirnerschütterung oder Hirnverletzung gehabt hat, lässt sich nicht mehr feststellen. Als die entstandene Beule abgeheilt war, liess sich an der entsprechenden Stelle ein Loch im Schädel fühlen, dass nicht wieder geheilt ist.

Pat. war dann vollkommen gesund bis in sein 2. Jahr hinein und entwickelte sich normal.

Im Alter von $1^1/_2$ Jahren wurde er einmal von Krämpfen befallen, über die sein Vater nichts Näheres anzugeben weiss.

Dann war er wieder völlig gesund bis zum November 1901. Auch intercurrente Krankheiten sind nicht aufgetreten. Im November 1901 wurde er wieder von Krämpfen befallen. Dabei zog sich zunächt der Mund nach der linken Seite, dann drehten sich die Augen nach links, der ganze Kopf folgte und es setzten Schüttelkrämpfe aller Extremitäten ein, die wenige Minuten dauerten. Während des Anfalles war Pat. völlig bewusstlos und es kam ihm Schaum vor den Mund. Nach dem Anfall fühlte er sich matt. Schwäche in irgend einem Gliede bestand nicht.

Dann war Pat. gesund bis zum Januar 1902. Anfangs Januar wurde er an einem Tage Morgens und Abends je einmal von Krämpfen befallen, die genau in der geschilderten Weise verliefen. Pat. merkte die Anfälle nicht kommen und wusste nach Ablauf derselben Nichts vom Anfalle.

Am 7. Februar 1902 wurde Pat. Morgens von einem besonders lang dauernden heftigen Anfalle befallen. Nach Ablauf desselben hatte er heftige Kopfschmerzen. Erbrechen trat nicht auf. Mittags folgte ein zweiter, Abends ein dritter Anfall. Zwischen den Anfällen war Pat. bei Bewusstsein, hatte aber intensive Kopfschmerzen. Sofort nach dem dritten Aufall schlief er ein und schlief bis zum nächsten Morgen. Seitdem sind keine Krämpfe mehr aufgetreten und Pat. war völlig normal.

Nach Angaben des Vaters ist Pat. ein intelligenter Junge, der in der Schule ausgezeichnet vorwärts kommt. Eine Abnahme der Intelligenz hat der Vater nicht beobachtet.

Appetit, Stuhlgang, Urinentleerung sind normal.

Die Untersuchung des kräftig entwickelten, intelligenten Knaben ergiebt unterhalb der Scheitelhöhle einen etwas auf das linke Scheitelbein übergrei-

fenden Defect des oberen Theiles des Hinterhauptbeines. Der quergestellte Defect hat eine Länge von 10 cm, eine Breite von 4 cm. Die Ränder des Defectes sind glatt und abgerundet, der Defectboden ist weich, pulsirt deutlich. Druck auf den Defectboden nicht schmerzhaft.

Nervenstatus: Am rechten Auge centrales Skotom und Hemianopsie. Die übrigen Hirnnerven ohne Abweichung.

Auch am übrigen Körper Motilität und Sensibilität normal.

Operation: Deckung des Defectes durch subaponeurotische Verschiebung eines Periostknochenlappens vom linken Scheitelbein.

Beim Freilegen und Anfrischen der Ränder des Defectes reisst die an den Defecträndern fest verwachsene Dura an 2 Stellen ein, es entleert sich pulsatorisch Liquor cerebrospinalis.

Der unter einem grossen mit der Basis im Nacken gebildeten und zurückgeschlagenen Hautlappen gebildete Periostknochenlappen (Stiel desselben rechts) passt genau in den angefrischten Defect und wird durch mehrere Periostnähte in seiner Lage fixirt.

Hautnaht, Einschieben eines kleinen Drains unter die Galea. Reactionslose Wundheilung, Drain am nächsten Tage entfernt.

Nach 26 Tagen entlassen. Krämpfe sind hier nie beobachtet worden. Bei der Entlassung ergiebt die Augenuntersuchung: Das centrale Skotom besteht noch, die Hemianopsie ist bis auf einen ganz minimalen Streifen an der Peripherie des Gesichtsfeldes verschwunden.

Briefliche Nachricht nach 1 Jahr: Krämpfe sind bisher nicht wieder aufgetreten.

13. Markstückgrosser pulsirender Schädeldefect der linken Stirnhälfte nach complicirter Fractur mit Dura- und Hirnverletzung. Traumatische Epilepsie. Secundäre Deckung des Defectes ohne Erfolg.

24jähriger Mann. 2. 3. 01. Schuss mit dem Pfropfen einer Patrone aus einem Jagdgewehr aus ca. $^1/_2$ m Entfernung gegen die linke Stirnseite.

Die Wunde wurde nur antiseptisch verbunden. Nach Mittheilung des behandelnden Arztes während der ersten 3 Wochen vollständiges Wohlbefinden. Nach dieser Zeit Auftreten von Fieber, heftige Kopfschmerzen und Bewusstseinsstörungen. Der Puls war ziemlich stark verlangsamt und sehr gespannt. Die Wunde granulirte. In der Mitte der Granulationsfläche führte ein Trichter in die Tiefe, aus dem pulsatorisch Eiter quoll.

In Narkose wurden die Granulationen entfernt, die Knochen freigelegt. In der vorderen Wand der Stirnhöhle lag ein rundes, etwa markstückgrosses nekrotisches Knochenstück, leicht imprimirt. Nach Entfernung desselben traf man auf die mit Coagulis und Eiter prall gefüllte Stirnhöhle. Auch die hintere Wand derselben war fissurirt und wies eine Impression auf. Es wurde weiter debridirt, hinter der zweiten Impression lagen ebenfalls alte Coagula und Eiter.

Die Dura war am Orte der Verletzung zerrissen, dass Gehirn zeigte in der Nachbarschaft eine begrenzte Zertrümmerung.

Puls nach dem Eingriff normal, das Bewusstsein kehrte nach 3 Tagen wieder. Kopfschmerz war verschwunden.

Die Wunde heilte langsam per granulationen. Es blieb eine weiche, tief eingezogene Narbe zurück. Etwa 2 Monate vor der Aufnahme traten plötzlich epileptische Krämpfe auf, die sich nach kurzer Zeit 2 Mal wiederholten.

Mitte December erneuter kurzdauernder epileptischer Anfall.

Status: Am linken Stirnbein über dem inneren Augenwinkel ein ca. markstückgrosser Defect. Defectboden ziemlich hart an den Rändern, in der Mitte weicher, deutliche Pulsation.

Pat. erhält zunächst zur Probe eine Pelotte, die dem Defect exact angepasst ist und ihn verschliesst. Da während der Zeit des Tragens der Pelotte Patient bis auf die durch den Druck der Pelotte bedingten leichten Schmerzen beschwerdefrei ist, ein erneuter Anfall auch nicht auftritt, 12. 5. 03. Deckung des Defectes durch einen subaponeurotisch verschobenen Periostknochenlappen vom Stirnbein.

Excision der Narbe, Emporheben der Haut und Galea nach Anlegen zweier nach der Haargrenze zu ziehender divergirender Schnitte. Anfrischen der Defecträndor. Dura verdickt. Beim Anfrischen der Defecträndor mit Raspatorium und Meissel wird die Dura in Ausdehnung von ca. 1 mm eröffnet, es entleert sich pulsatorich etwas Liquor cerebrospinalis. Entnahme des Periostknochenlappens vom äusseren oberen Theil des Stirnbeines. Exacte Periostnaht an den Rändern des verschobenen Lappens. Vollständige Bedeckung desselben durch Verschiebung der durch die Hilfshautschnitte gebildeten Hautlappen. Reactionsloser Verlauf. Am 2. Tage Entleerung eines kleinen unter dem Lappen angesammelten Hämatoms.

Lappen hebt sich nach 6 Tagen nicht mehr pulsatorisch.

Kein Erfolg. In den ersten 3 Wochen nach der Verletzung zwei Anfälle. Seit 4 Wochen ohne Anfall geblieben.

II. Primär gedeckte Schädeldefecte.

14. Complicirte Fractur des rechten Stirnbeins. Primäre Deckung, offene Wundbehandlung. Nach 2 Monaten Ausstossung eines kleinen Sequesters. Beschwerdefrei.

65jähriger Mann. Verletzung der Stirn durch ein Steinstück.

Bei der Aufnahme ist Patient in höchster Exoitation: schreit, schlägt um sich, ist desorientirt. Nach 2×1 g Chloralhydrat ruhiger.

6 cm lange Wunde auf der rechten Stirnseite, in der Tiefe ein imprimirtes Knochenstück 4 : 2 cm.

Debridement: Abmeisseln der Knochenränder, Extraction der in einem Stück gebrochenen Externa. Interna ca. $^1/_2$ cm weiter eingebrochen. Extraction der Vitreasplitter. Dura unverletzt.

Säuberung der Wunde, Deckung des entstandenen Defectes durch die Vitreaplitter. Offene Wundbehandlung.

Die Delirien halten bei dem Pat. 3 Wochen an. Grosse Unruhe, reagirt

nicht auf Anruf. Die Wunde granulirt, die Knochensplitter bedecken sich bis auf einen schmalen Streifen mit Granulationen.

Nach 3 Wochen Wiederkehr des Bewusstseins; vollständige Amnesie. Die Wunde schliesst sich bis auf eine kleine Fistel, aus der 2 Monate nach der Verletzung ein kleiner Sequester extrahirt wird.

Nachuntersuchung: Defect vollständig knöchern geschlossen. Keine Erscheinungen.

Beobachtungszeit 6 Jahre.

15. Complicirte Fractur des linken Stirnbeins. Primäre Deckung des Defectes. Beschwerdefrei.

8jähriger Knabe. Fällt ein Stockwerk hoch auf die Stirn. Keine Bewusstlosigkeit, kein Erbrechen, keine Krämpfe oder Lähmungen. 6 cm lange klaffende Rissquetschwunde, schräg verlaufend über dem linken Auge. Daumengliedgrosse Impression des linken Stirnbeines. Debridement. Erweitern der Hautwunde, Abmeisseln der Knochenränder, Tabula externa in toto imprimirt. Ausgedehnte Splitterung der Vitrea; ein Splitter steht senkrecht zur Duraoberfläche. Dura intact. Der Defect wird mosaikartig mit einem Theil der entfernten Splitter vollständig gedeckt. Einführen eines kleinen Jodoformgazestreifens. Reactionslose Heilung, Tampon am 8. Tage entfernt.

Bei der Entlassung am 20. Tage ist der Defect vollständig knöchern verheilt.

Nachuntersuchung: Absolutes Wohlbefinden, nicht die geringsten Störungen. Der Knabe hat sich sehr gut körperlich und geistig entwickelt.

Beobachtungsdauer: 5 Jahre.

16. Complicirte Fractur des linken Stirnbeins. Bewusstseinstrübung, Krämpfe. Intracranielle Drucksteigerung. Primäre Deckung. Beschwerdefrei.

30jähriger Mann (Irrenwärter). Erhielt Vormittags einen Schlag von einem Geisteskranken mit einem Spaten gegen die linke Stirnseite. $^1/_2$ Stunde nach der Verletzung allgemeine Krämpfe, Erbrechen, zunehmende Bewusstseinstrübung, Ptosis des linken Augenlides. $^1/_2$ Stunde nach Aufhören des ersten Krampfanfalles erneuter gleicher Anfall, Sensorium danach freier.

Kräftiger Patient, etwas benommen. Blutung aus der Nase. Temperatur 39,2. Klaffende, 6 cm lange Hautwunde, senkrecht auf den linken oberen Orbitalrand. In der Tiefe imprimirter Knochen.

Debridement: Abmeisseln der Knochenkanten, Extrahiren der eingedrückten Knochenstücke. (5 verschieden grosse Stücke.) Ein weiteres Stück, das den inneren Theil des Orbitaldaches und die seitliche Wand der Stirnhöhle umfasst, wird ebenfalls entfernt. Dura überall unverletzt, ein blutendes perforirendes Gefäss wird unterbunden. Dura gespannt, pulsirt nicht. Punction auf etwa vorhandenen subduralen Bluterguss negativ.

Säuberung der Wunde. Implantation der extrahirten Vitreasplitter. Am inneren Orbitalrand wird das unregelmässig gestaltete ca. 2 cm breite Stück, bestehend aus Orbitaldach und Proc. nasalis des Stirnbeines, in toto eingesetzt. Weite Hautnaht. Einschieben je eines kleinen Gazetampons in den oberen und

unteren Wundwinkel. Reactionsloser Wundverlauf. Am nächsten Tage Entfernung des Tamponstreifens. Nach 22 Tagen mit völlig verheilter Wunde entlassen.

Nachuntersuchung: Frei von Beschwerden irgend welcher Art. Thut seinen Dienst als Irrenwärter in voller Ausdehnung.

Beobachtungszeit: 3 Jahre.

17. Complicirte Fractur des linken Scheitelbeins. Contralaterale Extremitätenlähmung. Primäre Deckung trotz intracranieller Drucksteigerung. Beschwerdefrei.

3jähriges Mädchen. Sturz 3 Stockwerk herunter. Bewusstlosigkeit, kein Erbrechen. Bei der Aufnahme (4 Stunden später) Bewusstlosigkeit. 4 cm lange klaffende Quetschwunde über dem linken Scheitelbein, in der Tiefe liegt der eingedrückte Knochen frei. Lähmung des rechten Armes und Beines, geringe Parese des Facialis. Quetschung des linken Oberschenkels, sonst keine weiteren Verletzungen.

Sofort Debridement: Fast 1 mm breite Fissur, am oberen Augenhöhlenrand beginnend, sich bis in die Hinterhauptschuppe fortsetzend. Dieser parallel 2 Querfinger breit oberhalb eine gleich verlaufende Fissur. Etwa senkrecht zu dieser eine dritte. Nach hinten von dieser Fissur an der Kreuzungsstelle mit den beiden erstgenannten ist der Knochen in der Grösse eines Zweimarkstückes ca. 2 mm tief eingedrückt, etwas weniger der oberhalb der zweiten Fissur gelegene. Abmeisseln der Knochenränder, Extraction des eingedrückten Knochenstückes, in gleicher Weise Entfernung der oberhalb der zweiten Fissur gelegenen Knochenpartie. Dura pulsirt schwach, ist sehr stark gespannt. Probepunction auf vorhandenen Bluterguss negativ. Das in toto extrahirte imprimirte Knochenstück wird als ganzes wieder in den Defect eingelegt, die Haut vollständig geschlossen bis auf einen kleinen Jodoformgazestreifen im vorderen Wundwinkel. Die Bewusstlosigkeit hält während der nächsten drei Tage an, die Facialisparese geht zurück. Incontinentia urinae et alvi. Nach 7 Tagen reagirt Pat. auf Anruf. Im rechten Arm schlaffe Lähmung, im rechten Bein Spasmen. Am 15. Tage zum ersten Male Bewegungen im rechten Arm, Bein unverändert. Am 16. Tage Wiederkehr der activen Bewegungen im rechten Bein. Die Bewegungen kehren allmälig in normaler Weise wieder. Bei der Entlassung (nach 4 Wochen) besteht noch geringe Schwäche im rechten Bein. Während der ersten Zeit hat das Kind nicht gesprochen. Ob Aphasie bestand und welche Form, war nicht mit Sicherheit festzustellen. Bei der Entlassung keine Sprachstörung. Die Wunde bis auf die Tamponstelle primär verheilt, der Rest, in dem eine Zeit lang ein Stück implantirten Knochens zu Tage liegt, schliesst sich per granulationem.

Nachuntersuchung: Vollständiges Wohlbefinden, keine Lähmungen oder Krämpfe, keine sonstigen Störungen (Schwindel etc.). Hat sich körperlich und geistig normal entwickelt. Geht jetzt zur Schule.

Beobachtungszeit: 4 Jahre, 8 Monate.

18. Subcutane Fractur des rechten Scheitelbeines und Schläfenbeines. Contralaterale Lähmung bezw. Parese. Zer-

reissung des Sinus longitudinalis. Intracranielle Drucksteigerung. Primäre Deckung. Beschwerdefrei.

18jähriger Mann. Vor 3 Tagen Schlag mit einem dicken Holzknittel auf die rechte Schädelhälfte. Kein Bewusstseinsverlust, mehrmals Erbrechen, auch am nächsten Tage. Lähmung des linken Armes.

Bei der Aufnahme: Tiefe, anscheinend fast handtellergrosse Impression über dem rechten Parietale und Temporale, fast bis zur Mittellinie reichend. Keine äussere Hautwunde. Lähmung des linken Armes, Parese des linken Beines.

Am nächsten Tage Operation: Umschneidung eines breiten bis fast zur Mittellinie reichenden Hautlappens mit temporaler Basis. Darunter ein flaches Blutcoagulum. Zurückschieben des Periostes. Es präsentirt sich eine ca. fünfmarkstückgrosse Impression, vorn bis an das Stirnbein, medial bis an die Sagittalnaht reichend. Nach hinten unten eine Fissur. Abmeisseln der Knochenränder, Emporheben und Extrahiren der deprimirten Knochenplatte. Zwischen Dura und Knochen oben und hinten Blutcoagula und etwas frisches Blut. Aussägen eines Knochenstückes nach hinten zu (hinterer Ast der Meningea). Hier kein blutendes Gefäss zu finden. Aufklappen eines grösseren Knochenstückes der oberen Umrandung des Defectes. Im Sinus longitudinalis ein Loch, aus dem sich in dünnem Strahl Blut entleert. Verschluss desselben durch Catgutnaht. Da aus dem vorderen Winkel des Defectes zwischen Dura und Knochen noch frisches Blut hervorquillt, Freilegen des vorderen Astes der Meningea durch Ausschneiden entsprechend grosser Knochenstücke mit der Dahlgren'schen Zange. Ein blutendes Gefäss ist nicht zu finden. Dura überall mit einer ca. $^1/_2$ cm dicken Schicht geronnenen Blutes bedeckt. Die Coagula werden mit Tupfern abgewischt. Die Dura stark gespannt, wölbt sich stark in den Defect vor, pulsirt sehr schwach. Wegen Verdachtes auf subduralen Bluterguss Incision der Dura. Hirn wölbt sich stark vor, kein Bluterguss. Naht der Dura mit Catgut. Die noch in Zusammenhang mit dem Periost befindlichen Theile des Knochens werden replantirt, der übrige fast handtellergrosse Defect des Schädeldaches durch Implantation von 17 freien Vitreasplittern mosaikartig bedeckt. Einführen je eines kleinen Jodoformgazetampons nach der Richtung der Sinusnaht und nach der Gegend des vorderen Astes der Meningea (oberer und vorderer Wundwinkel). Exacte Hautnaht über dem ganzen Defect. Am nächsten Tage Entfernung des vorderen, nach 8 Tagen des oberen Tampons. Die Wunde heilt reactionslos.

Während der ersten zwei Tage Zuckungen in den Fingern der linken Hand. Vom vierten Tage stellt sich die Motilität im linken Arm, von den Fingern beginnend, auf Ellenbogen und Schultergelenk fortschreitend wieder her. 8 Tage nach der Operation sind die Knochenstücke schon so fest eingeheilt, dass bei Beklopfen das Gefühl eines festen Widerstandes besteht.

Bei der Entlassung (27 Tage nach der Operation) verträgt das Knochenmosaik festen Druck. Die Beweglichkeit im linken Arm ist in normalen Grenzen ausführbar, nur noch etwas kraftlos.

Nachuntersuchung: Schädeldefect vollständig knöchern verheilt, keine

Spur von Defect mehr. Man fühlt eine zackige Knochennarbe, Haut darüber gut verschieblich. Kein Schwindel, keine Kopfschmerzen. Nervenstatus: Hirnnerven normal. Schwäche des linken Armes. Schultermusculatur, Oberarmmuskeln, Strecker und Beuger des Unterarmes normal. Sämmtliche Muskeln der Hand, Pro- und Supinatoren sehr schwach, ebenso Beuger und Strecker der Hand, Fingerbeuger und Interossei. Ueberall nur Parese, electrische Reaction normal. Ausserdem Störungen der Vasomotoren. Linke Hand ist bläulich, kühl, schwitzt stark. Handschuhförmige hyperästhetische Zone.

Beobachtungszeit: 4 Jahre.

III. Secundäre gedeckte Defecte.

19. 2 Markstück-grosser pulsirender Schädeldefect nach Hufschlag. Nach 2 Monaten durch Implantation eines exact eingepassten ausgekochten Knochenstückes gedeckt. Reactionslose Heilung. Beschwerdefrei. —

16jähriger junger Mann. Vor 17 Stunden Hufschlag gegen die linke Schädelhälfte. $^1/_4$ Stunde dauernde Bewusstlosigkeit. Lähmung der Sprache und des rechten Armes. $^1/_2$ Stunde nach der Verletzung Krämpfe in beiden Armen und Beinen, Zuckungen im Gesicht von 5 Minuten Dauer. Kein Erbrechen. Nach 2 Stunden beginnt die Sprache wiederzukehren, Krämpfe kehren nicht wieder. Bei der Aufnahme ist Pat. nicht benommen, Sprache noch etwas hăsitirend, sonst normal. Im rechten Mundfacialis, rechten Arm und Bein leichte Parese. Auf der linken Scheitelhöhe, dem Verlauf des Sulcus centralis genau entsprechend, 3 cm von der Mittellinie beginnend eine ca. 5 cm lange, durch eingepresste Haare stark verunreinigte Rissquetschwunde. In der Tiefe eingedrückter Knochen.

Debridement: Excision der gequetschten Wundränder. Externa in 10 Pfg.-stück-Grösse in toto eingedrückt, von da aus Fissur nach hinten und vorn. Abmeisseln der Knochenränder, Extraction des imprimirten Stückes der Tabula externa. Vitrea in 2 Markstück-Grösse eingedrückt; entsprechende Erweiterung des Defectes, Extraction der Vitreasplitter. Auf der Dura ein flaches Hämatom, das ausgeräumt wird. Dura unverletzt, pulsirend. Tamponade der Wundhöhle, Verkleinerung der Hautwunde. Während der ersten Tage leichte Temperatursteigerung bis 37,6. Letzter Rest der Sprachstörung nach 2 Tagen verschwunden. Die Wunde schliesst sich per granulationem und ist 2 Monate nach der Verletzung überhäutet.

Operation: Der Defect wird freigelegt, die Defectränder werden exact mit Raspatorium und Meissel angefrischt. In den Defect wird ein exact nach dem Defect zugeschnittenes vorher ausgekochtes Knochenstück aus dem Schädel eines am Tage vorher secirten Kindes eingepflanzt. Es wird besonderes Gewicht darauf gelegt, dass das implantirte Knochenstück überall ganz exact den angefrischten Knochenrändern des Defectes anliegt. Zur Deckung des Knochenstückes wird ein doppelt gestielter (Brücken-) Lappen benutzt. Ein zur Bildung desselben nothwendiger medialer

Hautdefect wird der Heilung per granulationem überlassen. Reactionsloser Wundverlauf, Heilung und Epidermisirung des Entspannungsschnittdefectes nach 25 Tagen beendet.

Nachuntersuchung: Knöcherner Verschluss des Defectes ist erhalten geblieben. Keine Spur von Beschwerden. Wird bei einer Begutachtung für voll erwerbsfähig erklärt. Beobachtungsperiode: 3 Jahre.

20. Complicirte Fractur des Stirnbeins (wahrscheinlich im epileptischen Anfall erworben). Secundäre Deckung des beim Debridement gesetzten Defectes durch Autoplastik. 9 und 14 Monate nach der Deckung Krampfanfälle.

4jähriger Knabe, ist vor 5 Tagen beim Spielen plötzlich bewusstlos zu Boden gestürzt und hat sich eine Verletzung an der Stirn zugezogen. Auf der rechten Stirnseite quer verlaufende 6 cm lange, 3 cm breite klaffende mit eitrigem Belag bedeckte Hautwunde. In der Tiefe eingedrückter Knochen sichtbar. Keine Reiz- oder Lähmungserscheinungen.

Debridement: Abmeisseln der Knochenränder. Extraction der Fragmente. Die Grösse des Knochendefectes entspricht etwa der der Hautwunde. Dura unverletzt. Am oberen Rande der Knochenlücke sieht man ein Segment eines supraduralen in Organisation begriffenen Hämatoms, Blutung aus der Dura steht auf Tamponade. Die Wundränder werden angefrischt, die Wunde bis auf eine 3 cm lange Lücke durch Naht verkleinert. Tamponade.

Die Tamponade, in der Zwischenzeit mehrfach gewechselt, wird am 16. Tage entfernt. Die Wunde schliesst sich per granulationem.

In der 11. Woche nach dem Debridement: Secundäre Deckung des Defectes durch subaponeurotisch verschobenen Periostknochenlappen. Bogenförmiger, nach oben convexer Schnitt durch Haut und Galea; in der Basis des Lappens liegt der Defect. Anfrischen der Defectränder mit dem Meissel. Der von oben entnommene Periostknochenlappen wird exact im Defect fixirt. Vollständiger Verschluss der Wunde. Die Wunde heilt per primam. Weiterer Verlauf durch Erkrankung an Varicellen complicirt. Bei der Entlassung (circa 4 Monate nach dem Debridement, 5 Wochen nach der Plastik) ist der Knochenlappen fest eingeheilt. Keine Beschwerden.

9 Monate nach der Operation ist wieder plötzlich Bewusstlosigkeit, diesmal mit Krämpfen, aufgetreten, weitere 5 Monate später treten gelegentlich einer Masernerkrankung erneut kurzdauernde Krämpfe auf.

Nachuntersuchung: Der Knochenlappen liegt fest, pulsirt nicht. Bei mehrtägiger Beobachtung in der Klinik kann bei dem sehr frischen Kinde nur unruhiger Schlaf constatirt werden.

21. Complicirte Fractur des rechten Stirnbeins; Defect nach dem Debridement markstückgross. Secundär implantirte ausgekochte Vitreasplitter wegen Eiterung wieder entfernt. — Secundäre Deckung des Defectes nach 6 Monaten durch Autoplastik. Beschwerdefrei.

10jähr. Mädchen. Vor 4 Tagen von einem Eisstück gegen die Stirn getroffen. Keine Erscheinungen hinterher.

Auf der rechten Stirnseite eine 7 cm lange Rissquetschwunde, in der Tiefe eine ca. pfennigstückgrosse Impression; von der Impression aus Fissuren nach verschiedenen Richtungen.

Keine Lähmungen, keine Reizerscheinungen.

Debridement: Erweiterung der Wunde. Neben der eigentlichen Impression sind zwischen den radienförmigen Fissuren noch mehrere Fragmente gelöst und etwas eingedrückt. Entfernung aller imprimirten Stücke nach Abmeisseln der Knochenränder. Vitrea in grösserer Ausdehnung gebrochen. Alle Splitter werden entfernt; starke Blutung aus der Diploë. Der entstandene Defect etwa markstückgross.

Dura pulsirt, zeigt einen etwa 2 mm langen Riss. Tamponade der Wunde.

Zwecks eventueller späterer Implantation der Knochensplitter Legung einiger zunächst nicht geknüpfter Nähte durch die Kopfschwarte.

Während der ersten Tage reichlich Secretion aus der Wunde. Da am 5. Tage die Wunde reactionslos aussieht, werden die aufbewahrten ausgekochten Vitreasplitter auf die Dura aufgelegt, die früher gelegten Nähte darüber geknüpft.

Die Knochenstücke heilen nicht ein, müssen im Verlauf der nächsten 3 Wochen entfernt werden.

Nach Entfernung derselben füllt sich die Wunde mit Granulationen, überhäutet sich.

2 Monate nach dem Debridement Entlassung mit überhäuteter Wunde und Schutzkappe. Der Defect scheint sich in letzter Zeit spontan verkleinert zu haben. Nach weiteren 4 Monaten erneute Aufnahme zur Deckung des Defectes.

Das Kind war bisher vollständig beschwerdefrei.

Defect ca. markstückgross, mit unregelmässigen Defecträndern, pulsirt deutlich.

Deckung des Defectes mit subaponeurotisch verschobenen Periostknochenlappen. Hautlappen mit oberer Basis. Freilegen des Defectes nach Abheben des Lappens. Der Defect ist nicht durch Knochenneubildung verkleinert, die Defecträndern sind glatt. Die Dura ist verdickt, an der medialen Seite am Defectrand fester adhärent, als an der lateralen Seite. Der Defectrand wird mit schmalem Meissel exact angefrischt.

Abmeisseln eines Periostknochenlappens mit oberem Stiel und Auflegen desselben auf den Defect. Das Periost reisst dabei an einigen Stellen ab. Die Periosträndern des Lappens werden exact mit den Periosträndern des Defectes vereinigt. Hautnaht ohne Drainage.

Reactionsloser, fieberloser Verlauf.

Nach 13 Tagen mit fest knöchern verschlossenem Defect entlassen.

Seit der Operation verflossen 10 Monate.

Nach brieflicher Mittheilung soll das Kind etwas reizbar, sonst aber vollständig gesund sein.

22. Complicirte Fractur des rechten Scheitelbeines. Secundäre spontane Verknöcherung des Defectbodens Beschwerdefrei.

28jähr. Mann. 11 Tage vor der Aufnahme Verletzung dadurch, dass er mit dem Kopf gegen eine Dampfsäge fiel. Stark blutende Wunden, die zunächst nur verbunden wurden. Vom 6. Tage an Eiterung aus einer der Wunden verbunden mit Kopfschmerzen.

Bei der Aufnahme finden sich am behaarten Theil des Kopfes, der Stirn und den Schläfen mehrere theils bereits in Verheilung begriffene, theils leicht secernirende Wunden. Eine dieser Wunden, in der Scheitelgegend, eitert stark, in der Tiefe deprimirter Knochen sichtbar.

Debridement: Entsprechende Erweiterung der Hautwunde, dicht an der Mittellinie ein ca. 2 cm langes, $^3/_4$ cm breites Knochenstück tief eingedrückt, von pulsirendem Eiter umgeben; Abmeisseln der Knochenränder, Vitrea in 4facher Ausdehnung der Externa zertrümmert. Extraction der Splitter. Defect über 2 Markstückgross. Dura intact. Tamponade.

Abgesehen von leichter Temperatursteigerung während der ersten Tage reactionsloser Verlauf. Wunde schliesst sich sehr langsam.

Nach 8 Wochen entlassen ohne eine Spur von Beschwerden. Defect pulsirt deutlich.

Nachuntersuchung (1 Jahr nach der Verletzung): Defect durch sehr festes Gewebe, wahrscheinlich knöchern verschlossen, Narbe eingezogen, nicht druckschmerzhaft. Keine Spur von Beschwerden.

Zu den secundär gedeckten Defecten zählen ferner die unter No. 11—13 aufgeführten Fälle.

Zunächst einige Worte über die Aetiologie der bei unseren Kranken vorliegenden Defecte. Es handelt sich in allen Fällen um traumatische Schädeldefecte, die mit Ausnahme eines Falles durch operative Entfernung des verletzten Knochens hervorgerufen waren. Nur in 2 Fällen wurde das Debridement bei subcutaner Fractur ausgeführt, in den übrigen Fällen handelte es sich stets um complicirte Fracturen.

Eine Sonderstellung in der Aetiologie nimmt Fall 12 ein. Hier handelt es sich um einen in frühester Jugend erworbenen Schädeldefect am Hinterhaupt nach subcutaner Fractur, der sich im Laufe der Jahre vergrössert hat.

Es gehört diese Beobachtung in die Kategorie der seltenen Fälle, die Winiwarter[1]) 1885 unter Hinzufügung eines neuen Falles zusammengestellt hat. Alle diese Fälle zeigen insofern eine Uebereinstimmung, als das Trauma Kinder innerhalb der ersten Lebensjahre betroffen hat und als mit der Verletzung eine Zerreissung der Meningen einherging, die durch Ansammlung einer fluctuirenden, meistens, aber nicht in allen Fällen, pulsirenden sub-

[1]) Langenbeck's Archiv. Bd. 31. S. 135.

cutanen Geschwulst charakterisirt ist. Diese Geschwulst fluctuirt stets deutlich, gerinnt aber nicht, lässt sich event. in die Schädelhöhle zurückdrängen. Die mehrfach vorgenommene Punktion derartiger Geschwülste ergab jedes Mal eine wasserklare, seröse, eiweissarme Flüssigkeit, welche sämmtliche Charaktere des Liquor cerebrospinalis zeigte. Nach der Punktion konnte in einer Reihe von Fällen die Continuitätstrennung am Schädel direct gefühlt werden. Sectionsbefunde von Rokitansky, Haward, Lucas[1]) bestätigten die Richtigkeit dieser Art der Entstehung. Im weiteren Verlauf vergrössern sich dann die primär entstandenen Defecte, sei es nun, dass primär nur eine Fissur oder wirklich eine Fractur mit Impression vorlag. Einer Verwachsung der Fragmente oder Fissurränder steht der andauernd von innen durch das andrängende Gehirn nach Zerreissung der Dura ausgeübte Druck entgegen. Es kommen auf diese Weise sehr grosse Defecte zu Stande, wie die von Winiwarter mitgetheilte Beobachtung (14 : 6 cm) beweist, die je nach dem Sitze verschiedene Schädigungen zur Folge haben können. Im Winiwarter'schen Falle bestand eine sehr starke Asymmetrie des Schädels. Ob bei diesen sich vergrössernden Lücken, wenn sonst keine pathologischen Erscheinungen im oder am Schädel selbst vorliegen (Hydrocephalus, Rachitis) stets eine Zerreissung der Dura vorliegen muss, lässt sich nicht sicher entscheiden, da die Beobachtungen bisher nur sehr spärliche sind. Bei der Mehrzahl der bisher beschriebenen Fälle — vielleicht sogar bei allen — lag gleichzeitig eine Zerreissung der Dura vor. Sie gehören daher zu den Fällen von Meningocele spuria (s. traumatica), werden auch als Cephalohydrocele traumatica bezeichnet.

In unserem Falle lässt sich eine primäre Zerreissung der Dura mit ziemlicher Sicherheit ausschliessen. Bei der Operation war das Gehirn continuirlich von einer derben, der Dura entsprechenden Membran überzogen. Es ist wohl kaum wahrscheinlich, dass primär eine Duraverletzung vorlag; es wäre sonst kaum verständlich, warum die Dura in diesem Falle, ganz abweichend von den übrigen beobachteten Fällen, wieder verheilt wäre, statt dass der Riss, wie es doch gewöhnlich ist, an Grösse ständig zunahm. Die bei der Operation gefundenen anatomischen Verhält-

---

[1]) Citirt nach v. Winiwarter, l. c.

nisse und der Umstand, dass sich bei dem Knaben eine Epilepsie entwickelt hatte, weisen dieser Beobachtung eine Sonderstellung zu.

Zur Beurtheilung der Bedeutung bleibender Schädeldefecte bieten unsere Fälle, wenn sie auch nicht gerade zahlreich sind, immerhin einen Beitrag.

Die Fälle sind allerdings durchaus nicht gleichwerthig. Einmal ist die Zeit, während der dieselben bestehen, eine sehr verschiedene, ein Punkt, auf den, wie wir gleich sehen werden, ein grosses Gewicht zu legen ist. Dann aber dürfen auch neben dem Bestehen des Defectes die event. Verletzungen des Gehirns und seiner Häute, sowie die daraus resultirenden Folgezustände (Cysten, Narben, Verwachsungen etc.) nicht vernachlässigt werden.

Zunächst, als wichtigstes Ergebniss der Nachuntersuchung, muss betont werden, dass wir uns durchaus nicht davon haben überzeugen können, dass die Defecte den Trägern überhaupt keine nennenswerthen Beschwerden gemacht haben. Wir finden doch recht erhebliche Nachtheile verzeichnet, die für den Träger nicht gleichgiltig sind, und die die Arbeitsfähigkeit derselben recht empfindlich störten. Mit Ausnahme von 3 Fällen waren die primären Verletzungen in der Klinik selbst behandelt worden, so dass wir einen sicheren Einblick, soweit dies überhaupt möglich ist, in die Art und den Umfang der Verletzung haben. Es fanden sich folgende Beschwerden angegeben:

Fall 1. Schwindelanfälle, heftige Kopfschmerzen, Flimmern vor den Augen, besonders bei Anstrengung und Bücken. Die Beschwerden haben sich mehrfach bis zu Ohnmachtsanfällen gesteigert.

Fall 2. Schwindelanfälle und heftige Kopfschmerzen, so dass Patientin nur mit Mühe ihrem kleinen Haushalt vorstehen kann.

Fall 3. Traumatische Epilepsie (jährlich 1—3 Anfälle). Auch, wenn keine eigentlichen Anfälle vorkommen, heftige Kopfschmerzen und heftige Schwindelanfälle.

Fall 4. Flimmern vor den Augen, Kopfschmerzen und Schwindelanfälle, so dass jede gröbere Arbeit und Anstrengung unmöglich ist.

Fall 5. Schwindelanfälle, Taumeln.

Fall 6. Flimmern vor den Augen, Schwindelanfälle, so dass

sich Pat. schon beim Vorbeifahren eines Wagens eine Stütze suchen muss, anstrengende Arbeit überhaupt nicht verrichten kann.

Fall 8—10 sind vollständig frei von Beschwerden, so dass sie jede Thätigkeit ohne die geringste Einschränkung ausüben können. Nur bei grosser Hitze und längere Zeit gesenktem Kopf treten unangenehme Empfindungen in der Narbe auf.

Bei Fall 11—13 handelt es sich um Auftreten von Epilepsie; im Falle 11 15 Jahre nach einem schweren complicirten mit grossem Defect des rechten Scheitelbeines geheilten Schädelbruch; im Fall 12 um Epilepsie mit Hemianopsie bei Vorhandensein eines Defectes über dem Hinterhaupt, entstanden nach subcutaner Fractur in frühester Jugend; bei Fall 13 um traumatische Epilepsie, die etwa 6 Monate nach Acquisition eines pulsirenden Schädeldefectes am linken Stirnbein auftrat. Bei den letzten 3 Fällen ist die Deckung des Defectes vorgenommen worden, ich komme auf diese Fälle später zurück.

Nur 3 von 13 Fällen sind mithin völlig frei von Beschwerden.

Bei 4 dieser Patienten wurde der Versuch gemacht, den Defect kurze Zeit nach der Verletzung zu decken: 1 mal durch Einpflanzen einer Phalanx, die bei Entfernung eines überzähligen Daumens gewonnen war, 1 mal durch secundäres Einlegen von ausgekochten beim Debridement gewonnenen Vitreasplittern, 2 mal durch secundäre Implantation eines von einem macerirten Knochen entnommenen Stückes einer Tibiaepiphyse. In allen Fällen ohne Erfolg, die Stücke sind ausnahmslos resorbirt worden, einmal mussten sie wegen Eiterung wieder entfernt werden.

Von Wichtigkeit ist weiter die Beobachtung, dass je länger die Defecte bestehen, um so grösser die Beschwerden sind. Nur bei Fall 6, der sich erst ca. 2 Jahre nach der Verletzung befindet, sind schon ausgesprochene Beschwerden vorhanden.

Wir müssen also als Resultat der Nachuntersuchung notiren, dass ein offener Schädeldefect nicht als ein gleichgültiges Moment angesehen werden kann, dass vielmehr bei unseren Patienten in 9 von 13 Fällen heftige Beschwerden, 4 mal sogar Epilepsie bestanden und dass je älter der Defect ist, um so ausgesprochener die Beschwerden zu sein scheinen.

Wenn demnach Luebeck[1]) sagt, dass die Patienten sich daran gewöhnen, auf ihre schwache und verwundbare Stelle zu achten, so mag das zutreffen betreffs der Aufmerksamkeit, die sie auf die Verletzlichkeit derselben verwenden. Es hilft aber alle Aufmerksamkeit Nichts gegen die durch dieselben ausgelösten Beschwerden, die, wie wir wiederholt betonen, recht erheblich sein können und die Patienten theilweise zu Invaliden machen. Nur Fall 8—10 sind zur Zeit beschwerdefrei. Ich betonte schon oben, dass sie sich erst kurze Zeit, 1—1½ Jahre nach der Verletzung befinden. Wir wissen, dass damit keine Garantie gegen späteres Auftreten von Krankheitserscheinungen gegeben ist. Fall 11 u. 12 bieten den schon längst bekannten Beleg, dass erst viele Jahre später Krankheitserscheinungen schwerster Art auftreten können.

Sind nun die Beschwerden durch den Schädeldefect als solchen, oder durch andere Momente, Verletzung des Gehirns, durch die Verletzung bedingte Narbenbildung im Gehirn oder Verwachsung desselben mit den bedeckenden Weichtheilen (Dura bezw. Haut) hervorgerufen? Diese Frage ist für manche Fälle recht schwer zu entscheiden. Sie ist aber um so wichtiger, als Kocher[2]) neuerdings solchen neben dem Defect vorhandenen Veränderungen eine grosse Bedeutung für die Erklärung der Beschwerden zuweist. Sind es auch in der Hauptsache eigentliche Hirnnarben, die er verantwortlich macht für die Auslösung der Beschwerden, so zeigt doch der als Beispiel von ihm angeführte Fall von König, bei dem am Gehirn selbst überhaupt kein Eingriff vorgenommen wurde, dass er auch oberflächlichen Adhäsionen allein eine Rolle zuweist. Er glaubt, dass überhaupt bei einer Reihe der mitgetheilten Fälle, bei denen durch Deckung von Defecten Besserung bezw. Heilung erzielt wurde, nicht sowohl die Deckung des Defectes als die Lösung von Adhäsionen und die Excision von Narben das Wesentliche des Eingriffes ausmachten. Andererseits betont Berezowski auf Grund der Nachuntersuchung der Fälle der Kocher'schen Klinik, dass Adhäsionen zwischen Hirnrinde und den deckenden Weichtheilen einen üblen Einfluss, auch bei gewesenen Epileptikern

[1]) l. c.
[2]) Kocher, Hirnerschütterung, Hirndruck und chirurgische Eingriffe bei Hirnkrankheiten. Wien 1901. — Specielle Pathologie und Therapie v. Nothnagel. S. 435 ff.

dann nicht haben, wenn sie nach aseptischen Operationen entstanden sind. Nur bei Narben, die nach Infectionen, besonders nach Abscessen entstanden sind, die derb sind und tief ins Gehirn eindringen, glaubt er, dass sie Schädigungen verursachen und Epilepsie hervorrufen können.

Sehen wir unsere Fälle — es können dabei nur die in der Klinik primär behandelten in Betracht kommen — darauf hin an, so ergiebt sich Folgendes:

Bei den offenen Defecten, die Beschwerden zurück behalten haben (Fall 1—7), hat 4 mal eine mehr oder minder starke Verletzung der Dura vorgelegen (Fall 1, 2, 4, 7). In Fall 7 war dieselbe mit schwerer Zertrümmerung des darunter liegenden Gehirns complicirt. Bei diesen Fällen muss die Möglichkeit, dass Verwachsungen der Hirnoberfläche mit der Dura bezw. den deckenden Schädelweichtheilen aufgetreten sind, zugegeben werden. Diese Verwachsungen sind um so wahrscheinlicher, als die Fälle zum Theil mit Infectionen, wenn auch gutartig verlaufenden complicirt waren und deswegen offen behandelt wurden. Es muss aber betont werden, dass weder die Grösse der Dura- und Gehirnverletzung noch der weitere Wundverlauf bisher irgend welchen entscheidenden Einfluss auf den Grad der Beschwerden erkennen liessen.

Bei Fall 3, bei dem überhaupt keine Duraverletzung vorlag, bei dem auch keine klinischen Symptome auf eine Hirnzertrümmerung, die zu einer stärkeren Narbe hätte führen müssen, hinwiesen, ist aber gerade eine traumatische Epilepsie aufgetreten. Die Frage, ob bei diesem Kranken die längere Zeit bestehende, mit der Ausstossung der implantirten Knochenstücke verbundene Eiterung durch eventuelle Fortleitung des Entzündungsprocesses durch die intacte Dura hindurch zu einer Veränderung der weichen Hirnhäute, zu Verwachsung mit der Hirnrinde und zu secundären Veränderungen in der, Hirnrinde selbst geführt hat, muss offen gelassen werden. Wenn auch eine solche Fortleitung bisher nicht, weder am Menschen noch experimentell bewiesen ist, so lässt sich die Möglichkeit einer solchen doch nicht ohne Weiteres von der Hand weisen. Würde es gelingen, dieselbe am Menschen oder experimentell darzuthun, so würden wir von vorneherein bei der primären Versorgung von Impressionsfracturen, die sich zur primären Deckung nicht eignen, darauf Rücksicht zu nehmen haben, die unter dem Defect liegende

Stelle nach Möglichkeit zu schützen. Es würde dann die von v. Bergmann[1]) schon 1881 befürwortete und auch neuerdings[2]) wieder warm empfohlene sofortige Deckung des Defectes, besonders wenn gleichzeitig eine Duraverletzung vorliegt, mittels eines Hautlappens noch wesentlich an Berechtigung und Bedeutung gewinnen. Auf diese Weise wird es wahrscheinlich gelingen, die Hirnrinde vor ausgedehnten und festen Verwachsungen mit den deckenden Weichtheilen besser zu schützen, als bei offener Wundbehandlung.

Wenn ich hier meine persönliche Auffassung über die Deutung der Beschwerden bei den offenen Schädeldefecten äussern darf, so glaube ich, dass ein offener Defect als solcher schon genügen kann, um die bei denselben bestehenden Beschwerden zu erklären. Das bei jeder Pulsation des Gehirns erfolgende Andrängen der Hirnrinde gegen die Defecträndер, das Einpressen des Gehirns bei Steigerung des intracraniellen Druckes (Husten, Pressen, Senken des Kopfes u. s. w.) bedingen eine dauernde Reizung des Gehirns, ganz abgesehen davon, dass die einer geschlossenen Kapsel angepasste Circulation im Gehirn Aenderungen erfahren muss, wenn durch eine offene Stelle Gelegenheit zum Ausweichen des Gehirns und damit zu stärkerer Aenderung in der Blutvertheilung gegeben ist.

Sind nun neben dem Defect im Bereich oder ausserhalb desselben Verwachsungen zwischen Hirnoberfläche und Dura bezw. überhaupt den deckenden Weichtheilen vorhanden, so kommt, zumal wenn die Verwachsungen excentrisch gelegen sind, zu diesen Faktoren noch die Zerrung der Hirnoberfläche, die besonders hochgradig bei gröberen Druckschwankungen im Cavum cranii, also beim Bücken etc. sein wird, ein Moment, das die Beschwerden vermehren wird.

Insofern möchte ich Verwachsungen, die neben dem Defect bestehen, doch eine gewisse Rolle für die Deutung der Beschwerden zuweisen.

Wie fein das Gehirn auf solche chronische Insulte, wie sie durch das pulsatorische Einpressen der Hirnrinde in einen Defect gegeben sind, reagirt, sind wir ja nur in den seltensten Fällen auf

[1]) Verhandl. der Deutschen Gesellschaft f. Chirurgie. 1881. I. S. 11.
[2]) Handbuch der practischen Chirurgie. Bd. I.

Grund der Function der darunter liegenden Hirnpartie zu beurtheilen in der Lage. An den meisten Stellen der Hirnrinde werden wir feinere Functionsstörungen kaum nachweisen können. Wie schwer ist es, eine feine Störung im Bereich der Centralwindungen, oder gar im Stirnhirn zu erkennen!

Wie exact eine Gehirnpartie aber auf solche chronische Reize reagiren kann, das beweist unser Fall 12. Es handelte sich um einen offenen, weichen pulsirenden Defect gerade über dem Sehcentrum. Der andauernde Reiz des Anschlagens des Gehirns gegen die Defecträndér (oder wenn man so will, das Ausweichen des Gehirns nach dem Defect zu) hatte abgesehen von dem Auftreten epileptischer Anfälle eine Hemianopsie verbunden mit centralem Skotom auf dem rechten Auge zur Folge. Die Deckung des Defectes, bei dem weder Lösung von Ahäsionen noch Excision von Narben stattfand, brachte einen geradezu überraschenden Erfolg. Nach der Operation war die Hemianopsie bis auf einen minimalen Gesichtsfeldsausfall in der Peripherie verschwunden, die epileptischen Anfälle sind bisher nicht wiedergekehrt. Das centrale Skotom ist allerdings geblieben.

Diese Beobachtung scheint mir ein unumstösslicher Beweis dafür zu sein, dass das Gehirn auf die durch einen offenen Defect gesetzte Schädigung recht stark durch Ausfallserscheinungen reagiren kann. Wenn wir sie bei Defecten an anderen Stellen nicht nachzuweisen vermögen, so liegt dies wohl mehr an der Mangelhaftigkeit der Methode, solche Störungen hier zu erkennen, als daran, dass sie fehlen.

Vielleicht bieten auch für die Zukunft Defecte an diesen Stellen öfter Gelegenheit, die gleiche Beobachtung zu machen.

Ein ganz ausserordentlich günstiges Resultat haben die Nachuntersuchungen der primär gedeckten Fälle ergeben. Die Deckung geschah stets durch Implantation der beim Debridement gewonnenen Fragmente. Näheres über die Ausführung der Implantation findet sich bei den Erörterungen über die Technik der Deckung der Defecte.

Leider habe ich nur von 5 von den 7 mit primärer Implantation behandelten Kranken Nachrichten über das weitere Schicksal erhalten, sie aber auch alle persönlich nachuntersuchen können. Von diesen Kranken hat auch nicht ein einziger schwere

Schädigungen zurückbehalten, trotzdem sowohl die Ausdehnung der Verletzung, als auch die durch dieselbe bedingten klinischen Symptome theilweise recht schwere waren.

3 Fälle betrafen Verletzungen des Stirnbeines; in einem derselben (65jähriger Mann) schlossen sich an die Verletzung schwere, über 3 Wochen sich ausdehnende Delirien mit Bewusstlosigkeit an; der zweite Fall (8jähriger Knabe) bot keine schweren klinischen Erscheinungen. In beiden Fällen war die Dura unverletzt und pulsirte.

Bei dem dritten Kranken handelte es sich um eine schwere Verletzung mit Impression des Orbitaldaches und der seitlichen Wand der linken Stirnhöhle. Nach der Verletzung aufgetretene allgemeine Krämpfe mit Trübung des Bewusstseins liessen auf eine starke Betheiligung des Gehirns bei der Verletzung schliessen. Die Dura war unverletzt, aber stark gespannt, wölbte sich stark vor und pulsirte kaum, sodass wegen Verdachtes auf Hämatom zwischen Dura und Gehirn punctirt wurde. Nach reactionsloser Heilung resultirte vollständig zufriedenstellender Zustand, so dass Patient seinen Dienst als Irrenwärter voll versehen kann. Bei starker Hitze leidet er zeitweise an Kopfschmerzen.

Im Fall 4 und 5 handelte es sich um Verletzungen des Scheitelbeines unter directer Mitbetheiligung des darunter liegenden Gehirns. In dem einen Fall (3jähriges Mädchen) bestand klinisch neben mehrtägiger Bewusstlosigkeit contralaterale Lähmung und wahrscheinlich Aphasie, bei dem anderen Kranken contralaterale Lähmung des Armes und Parese des Beines.

In beiden Fällen war die Dura ebenfalls sehr prall gespannt, so dass sie sich stark vorwölbte, kaum pulsirte; wegen Verdachtes auf subduralen Bluterguss wurde punctirt bezw. incidirt. In allen 3 Fällen, wo aus diesen Gründen punctirt wurde, war das Resultat negativ. Trotz des starken intracraniellen Druckes wurden die Defecte primär geschlossen, ohne dass sich für die Kranken bisher der geringste Schaden ergeben hätte.

Bei einem der Kranken ist eine durch die Verletzung der Centralwindungen bedingte Schwäche der linken Hand zurückgeblieben, im Uebrigen sind alle Kranken beschwerdefrei, die Erwachsenen durchaus arbeitsfähig, die Kinder haben sich in normaler

Weise entwickelt. Wir können auf Grund unserer Nachuntersuchungen die von Berezowski aufgestellte Behauptung, dass die primäre Deckung der Schädeldefecte schwere Nachtheile nach sich ziehen kann, nicht bestätigen. Wir können aber vor Allem nicht anerkennen, dass es falsch und gefährlich ist, bei Verletzungen, die eine an schwacher oder aufgehobener Pulsation der Dura kenntliche Steigerung des intracraniellen Druckes aufweisen, an die Versorgung der Impressionsfractur die Deckung des Defectes sofort anzuschliessen. Unseren drei auf diese Weise behandelten Kranken ist nicht der geringste Schaden erwachsen.

Wodurch diese intracraniellen Drucksteigerungen hervorgerufen werden, ob sie durch eine wirkliche Vermehrung des Liquor cerebrospinalis, ob sie durch eine Erschwerung des Abflusses desselben oder durch andere Momente hervorgerufen sind, mag hier unerörtert bleiben. Sicher ist, dass sie vorübergehend sein können; wir besitzen gar keinen Anhaltspunkt darüber, innerhalb welcher Zeit sie verschwinden, oder wie oft sie und ob sie überhaupt dauernd bleiben. Interessant nach dieser Richtung ist Fall 6 unserer offenen Defecte. Bei der primären Versorgung pulsirte die Dura überhaupt nicht, während sie am 4. Tage beim Verbandwechsel deutliche Pulsation zeigte.

Bei der Beurtheilung der Resultate der secundären Deckung von Schädeldefecten muss naturgemäss eine strenge Scheidung vorgenommen werden nach der Indication, auf Grund deren die Operation ausgeführt wurde, d. h. ob die Deckung zur Verhütung krankhafter Folgezustände, oder ob sie zur Beseitigung bereits bestehender Krankheitserscheinungen ausgeführt wurde. Die Berechtigung einer derartigen Trennung dürfte einer besonderen Begründung nicht bedürfen.

Die auf Grund der ersten Indication ausgeführte secundäre Deckung wurde in 7 Fällen ausgeführt. In Fall 2 wurde nach 32 Tagen eine halbirte Phalanx eingelegt, in Fall 6 und 21 wurde nach 4 bezw. 5 Tagen ein Theil der ausgekochten Fragmente auf die bereits granulirende Dura aufgelegt, in Fall 9 und 10 ausgekochter spongiöser Knochen nach 6 bezw. 5 Tagen implantirt. In allen Fällen ohne Erfolg. 2mal (Fall 9 und 21) mussten die Stücke

wegen Eiterung wieder entfernt werden, in 3 Fällen (2, 6, 10) heilten sie zwar ein, wurden aber resorbirt, so dass bei der Nachuntersuchung (einmal bereits nach einem Jahre) nichts von Knochen mehr nachweisbar war und pulsirende Defecte resultirten.

In 3 Fällen hatte die secundäre Deckung Erfolg (19—21). Bei dem ersten Kranken wurde 8 Wochen nach dem Debridement ein genau passendes Stück vom Schädel eines am Tage vorher secirten Kindes nach exacter Anfrischung der Defectränder fest eingefügt. Es heilte ein, der Defect ist geschlossen geblieben. Patient ist beschwerdefrei und bei einer gutachtlichen Aeusserung als voll erwerbsfähig bezeichnet worden.

Fall 21 ist, nachdem die secundäre Implantation ausgekochter Splitter missglückte, nach 6 Monaten durch subaponeurotische Verschiebung eines Periostknochenlappens gedeckt worden. Das Kind ist bisher beschwerdefrei.

Eine besondere Stellung nimmt Fall 20 ein. Hier ist die Verletzung wahrscheinlich in einem epileptischen Anfalle erfolgt, zehn Wochen nach dem Debridement wurde gleichfalls der Defect plastisch gedeckt. Das Kind ist 9 Monate lang nach der Deckung frei von Beschwerden geblieben, hat aber vom 9. Monat an 2mal Anfälle von Bewusstlosigkeit mit leichten Krämpfen gehabt. Diese Beobachtung beweist natürlich nur eines, dass die Deckung eines acquirirten Schädeldefectes bei einem epileptischen Kinde keinen Einfluss auf den weiteren Verlauf der Epilepsie hat. Ob das Offenlassen des Defectes, die dadurch gewissermaassen zufällig geschaffene Ventilbildung einen günstigen Einfluss gehabt haben würde, muss natürlich unentschieden bleiben. Während einer mehrtägigen Beobachtung des Kindes in der Klinik konnten, abgesehen von unruhigem Schlaf, krankhafte Erscheinungen nicht beobachtet werden.

Bei einem Kranken (22) ist es zu einer spontanen Verknöcherung des Defectes gekommen; er ist beschwerdefrei und arbeitsfähig.

Sehen wir von Beobachtung 20, deren Sonderstellung begründet ist, ab, so bieten die secundär zur Verhütung etwaiger krankhafter Folgezustände gedeckten Defecte das gleiche Verhalten, wie die primär geschlossenen; sie sind beschwerdefrei und arbeitsfähig. Leider befinden sich diese Kranken erst zu kurze Zeit nach

der Verletzung bezw. Operation, als dass sich schon ein endgültiges Urtheil abgeben liesse.

Anders die Kranken, bei denen bereits schwere Krankheitserscheinungen bestanden (11, 12, 13). Bei allen 3 Kranken handelte es sich um traumatische Epilepsie, 2mal bei Defecten, die nach complicirter Fractur entstanden waren, einmal bei einem nach subcutaner Fractur in zartem Kindesalter erworbenem und sich vergrössernden Defect.

Nur in einem Fall hat hier die blosse Deckung des Defectes einen Erfolg gehabt: Die epileptischen Anfälle sind seit der Deckung nicht wiedergekehrt, die Hemianopsie auf dem rechten Auge ist verschwunden, das centrale Scotom allerdings geblieben. Ob Veränderungen am Gehirn selbst bei diesem Kranken (Narben, Adhäsionen u. s. w.) bestanden, bin ich nicht in der Lage zu entscheiden, da ich bei der Deckung des Defectes die Gehirnoberfläche nicht freigelegt habe.

Bei den beiden anderen Fällen handelte es sich um gleichzeitige Veränderungen am Gehirn. Bei einem dieser Kranken (13) können wir dieselben nur vermuthen nach der uns vom behandelnden Arzte mitgetheilten Vorgeschichte. Bei dem auswärts vorgenommenen Debridement war eine Zerreissung der Dura und eine Zertrümmerung der benachbarten Hirnrinde zu constatiren. Bei der Deckung des Defectes wurde das Gehirn nicht freigelegt; das Gehirn war nach Exstirpation der Hautnarbe bedeckt von einer derben Membran, die ebenso gut verdickte Dura, wie eine feste durch Narbenbildung entstandene Bindegewebsmasse sein konnte.

Beim zweiten Fall (11) war die Hirnrinde verdünnt, zwischen dem Grunde des Defectes (verdickte Dura oder neugebildete narbige Bindegewebsmembran) und dem Rest der Hirnrinde fand sich ein cystöses Gewebe, die erweiterten, mit reichlichem Liquor angefüllten Arachnoidealräume, die frei durch die Hirnrinde hindurch mit dem stark erweiterten Seitenventrikel communicirten. Während wir in dem einen Fall das Vorhandensein einer in ihrer Ausdehnung unbestimmbaren, wahrscheinlich mit der Dura verwachsenen Hirnnarbe annehmen dürfen, handelte es sich im anderen Fall um einen starken Schwund der Hirnsubstanz als Folge der bei der Verletzung erfolgten Zertrümmerung des Gehirns mit Erweiterung der Arachnoidealräume und des Seitenventrikels. Wenn in solchen

Fällen die Deckung des Defectes allein die epileptischen Anfälle nicht coupirt, so kann das nicht Wunder nehmen. In solchen Fällen ist es aber nicht der Schädeldefect, der die Krankheitserscheinungen auslöst, sondern es sind die Gehirnveränderungen der schuldige Theil.

In solchen Fällen wird die Deckung des Schädeldefectes allein nicht ausreichen, wir werden ohne Operation am Gehirn selbst (Excision von Narben, Eröffnung und Drainage von Cysten etc.) nicht auskommen.

Die Deckung des Schädeldefectes wird in der Hauptsache da von Erfolg sein, wo es sich um Reizung der Hirnrinde in Folge Andrängens des Gehirns gegen den Defect eventuell in Combination mit oberflächlichen Verwachsungen handelt. Dass derartige Fälle durch blosse Deckung des Defectes günstig beeinflusst werden können, beweist unser Fall 12. Der Fall ist leider erst vor 13 Monaten operirt, so dass sich ein endgültiges Urtheil über denselben noch nicht abgeben lässt.

Dass in einer Reihe von Fällen durch blosse Deckung des Defectes, ohne dass eine Operation am Gehirn selbst vorgenommen wurde, dauernde Resultate zu erreichen sind, dafür sprechen die bereits erwähnten Erfahrungen von v. Bergmann und der Fall von König, der zum Ausgangspunkt für diesen therapeutischen Weg geworden ist.

Eine gleich günstige Erfahrung machte Fischer.[1])

33jähriger Mann, hat 4 Monate vorher eine complicirte Fractur des Stirnbeines mit Verletzung der Dura, Freiliegen des Gehirns erlitten; an das Debridement schloss sich Eiterung an. 3 Monate nach der Verletzung stellten sich Zeichen geistiger Störung, Depressionsgefühl, Schwindel, Kopfschmerzen, Gedächtnissschwäche ein.

Bei der Untersuchung fand sich ein pulsirender Schädeldefect (4:3 cm) oberhalb der linken Augenbraue mit tief eingezogener Narbe. Druck auf die Narbe war schmerzhaft.

Deckung des Schädeldefectes nach Müller-König — die Dura wurde dabei nicht eröffnet — brachte alle Beschwerden zum Verschwinden, sodass Patient seine frühere Arbeit wieder aufnehmen konnte.

Derartige Erfahrungen beweisen, dass die Deckung eines Schädeldefectes heftige Beschwerden zum Verschwinden bringen kann und zwar ohne dass Operationen am Gehirn selbst vorgenommen zu

[1]) Deutsche Zeitschrift f. Chirurgie. 1896. Bd. 43. S. 426—427.

werden brauchen. Sie beweisen aber auch, dass selbst kleine Defecte derartige Beschwerden auslösen können, dass die Grösse des Defectes, wie Kocher annimmt, durchaus nicht von Bedeutung zu sein braucht.

Die Technik der Deckung der Schädeldefecte war in den vorliegenden Fällen eine verschiedene, je nachdem dieselbe dem Debridement der Fractur sofort angeschlossen wurde oder später erfolgte.

Als Normalverfahren für die primäre Deckung wurde die Einpflanzung eines Theiles der entfernten Fragmente gewählt. Die betreffenden Bruchstücke wurden während der Operation meist trocken aufbewahrt. Zum Zwecke der Einpflanzung wurden sie von allen etwa anhaftenden Verunreinigungen und soweit dies möglich war, auch von Blut gereinigt. Um die Splitter möglichst exact auf die Dura auflegen zu können, wurden in der Hauptsache die Splitter der Vitrea gewählt. Entsprechend der normalen Krümmung der Vitrea gelang es so, die Splitter derselben sehr innig mit der Dura, ihrem späteren Mutterboden, in Contact zu bringen. Standen nicht ausreichend Vitreasplitter zur Verfügung, so wurden auch solche von der Externa oder Stücke, die die ganze Dicke des Schädeldaches umfassten, eingelegt. Die Splitter wurden mosaikartig an einander gelagert, wenn nöthig mit der Knochenzange entsprechend zugeschnitten, so dass sich ihre Ränder möglichst innig berührten. Auf eine Adaptirung der freien Ränder der Splitter an die Ränder des Knochendefectes, d. h. dessen Diploë musste verzichtet werden. Wenn auch mehrfache experimentelle Untersuchungen [Mertens[1]) u. a.] gezeigt haben, dass von hier aus eine besonders reichliche Durchwachsung der eingelegten Knochen stattfindet, so musste wegen der Dünne der eingelegten Knochenstücke auf die sonst durchaus wünschenswerthe Berührung derselben mit der Diploë der Defecträndern verzichtet werden. Diese Adaptirung erwies sich auch als überflüssig, denn, abgesehen von 2 Fällen heilten in allen Fällen die Splitter reactionslos ein, das Endresultat war ein auch noch nach Jahren zu constatirender knöcherner Verschluss.

Nach dem Einlegen der Fragmente wurde die Haut mit dem

[1]) Experimentelle Beiträge zur Frage der knöchernen Deckung von Schädeldefecten. Inaug.-Diss. Königsberg. 1900.

Periost exact darüber vereinigt, meist wurde in einem Wundwinkel für einige Tage ein kleiner Jodoformgazestreifen eingelegt.

Es ist auf diese Weise gelungen, sehr grosse Defecte ohne die geringste Störung zum Verschluss zu bringen; war doch der grösste Defect, der durch 17 einzelne Fragmente ausgefüllt wurde, mehr als handtellergross. Bei Fall 16 gelang es sogar, das eingedrückte Orbitaldach in Verbindung mit dem lateralen Theil der Stirnhöhle auf gleiche Weise reactionslos in den Defect einzuheilen.

Die Consolidation der Bruchstücke ist da, wo darauf untersucht wurde, in überraschend schneller Zeit erfolgt. Besonders auffallend war dies bei dem erwähnten handtellergrossen Defect, bei dem die Prüfung auf die Festigkeit besonders exact auszuführen war: bereits am 10. Tage vertrug das Fragmentmosaik kräftiges Klopfen mit dem Finger, ohne dass es sich im geringsten rührte. Wenn wir auch nach den bisher vorliegenden mikroskopischen Untersuchungnn nicht annehmen können, dass um diese Zeit bereits eine vollständige knöcherne Vereinigung der einzelnen Theile eingetreten ist, wenn wir auf Grund der Barth'schen[1]) Resultate vielmehr annehmen müssen, dass der definitive Ersatz der Stücke durch nachrückenden Knochen erst viel später erfolgt, so genügt eine derartige Deckung doch schon nach sehr kurzer Zeit der Anforderung, einen sicheren und genügend festen Abschluss der Schädelkapsel zu gewähren. Unsere Resultate bestätigen daher in jeder Hinsicht die auch von anderer Seite mit dieser Art der primären Deckung gemachten günstigen Erfahrungen.[2])

Bei den primär, d. h. sofort nach dem Debridement ausgeführten derartigen Implantationen hat das Verfahren nur in zwei Fällen versagt. Es handelt sich einmal um eine Zerfetzung der Dura mit Infection der Wunde[3]), das andere Mal war die Wunde ebenfalls nicht einwandsfrei, die Splitter mussten daher wieder entfernt werden. Grundbedingung für das reactionslose Einheilen ist ein reactionsloser Wundverlauf und ein möglichst vollständiger Verschluss der Wunde. Ein Drain oder Gazestreifen darf nur für

[1]) Ziegler's Beiträge. Bd. 17. 189.

[2]) Brentano, Deutsche medicin. Wochenschrift. 1894. No. 17—20. — Franke, Langenbeck's Archiv. Bd. 62. S. 665.

[3]) Der Fall ist unter den vorstehenden nicht mit aufgeführt, da Nachrichten über denselben nicht zu erlangen waren.

kurze Zeit eingeführt werden, da sonst Gefahr besteht, dass sich nachträglich kleine Sequester ausstossen.

Unbedingt erforderlich ist daher auch eine exacte Vernähung etwa vorhandener Durarisse, um die Cerebrospinalflüssigkeit von der Wunde fern zu halten, und exacteste Blutstillung. Grössere Gefässe müssen gefasst, ligirt oder umstochen, Blutung aus kleinsten Gefässen durch Compression gestillt werden. Die Wunde muss vor dem Einlegen der Fragmente vollständig trocken sein. Gelingt die vollständige Austrocknung der Wunde nicht, so thut man besser, mehrere Stunden, eventuell bis zu einem Tage zu tamponiren, dann erst die Splitter einzupflanzen und die Wunde ganz zu schliessen.

In gleicher Weise verfährt man, wenn die Wunde nicht sicher einwandsfrei ist, wenn Verdacht auf Infection vorliegt. Auch hier tamponire man zunächst und lege die in der Zwischenzeit trocken steril aufbewahrten oder ausgekochten Splitter nach 24—48 Stunden in die Wunde ein. Länger zu warten ist nicht zu empfehlen, es schiessen sonst zu üppige Granulationen in der Wunde auf, die einer festen Einheilung und einem knöchernen Ersatz der Fragmente hinderlich sind. Wir wissen aus den experimentellen Untersuchungen Sultans,[1]) dass frei, ohne Periost überpflanzter Knochen nur dauernd einheilen, d. h. durch nachrückenden Knochen ersetzt werden kann, wenn er auf Osteoblastgewebe zu liegen kommt. Lässt man die Dura zu lange Zeit granuliren, dann geht wahrscheinlich ein grosser Theil ihrer knochenbildenden Function verloren und der Erfolg der Knochenimplantation wird unsicher. Zwei Erfahrungen unserer Casuistik beweisen dies. In einem Falle wurden am vierten Tage die ausgekochten Splitter, im zweiten Falle ausgekochter macerirter spongiöser Knochen eingelegt; er heilte in beiden Fällen zwar ein, es kam auch zunächst zu einem soliden knöchernen Verschluss des Defectes, in einem Fall unter Verzögerung und Ausstossung mehrerer kleiner Sequester. Nach einem und zwei Jahren war aber von den Knochen nichts mehr nachzuweisen.

Aus dem gleichen Grunde ist vor der Einpflanzung mit nachfolgender offener Wundbehandlung abzurathen. Wenn auch ein Theil der Fragmente sehr schnell fest auf die Dura aufheilt, so gefährden die von den Seiten überwuchernden Granulationen die

---

[1]) Verhandl. der Deutschen Gesellschaft f. Chirurgie. 1902. I. S. 56.

wirkliche Einheilung der Knochenstücke und Ersatz derselben durch nachrückenden Knochen. Es kommt auch hier sehr leicht zu Usurirung derselben durch die Granulationen und zu secundärer Ausstossung von Sequestern. Einen Beleg dafür bilden Fall 3 und 14 der Casuistik; in dem einen Fall (14) stiess sich bei offener Wundbehandlung 4 Wochen nach der Implantation ein kleiner Sequester ab; im zweiten Falle (3) wurden die sequestrirten Knochenstücke später auswärts extrahirt. Da wir die Ausdehnung solcher Sequestrirung gar nicht in der Hand haben, so können sich gelegentlich wie bei Fall 3, sämmtliche Knochenstücke ausstossen und das Resultat ist dadurch illusorisch, vorausgesetzt, dass nicht überhaupt alle Knochenstücke resorbirt werden.

Der eine von uns offen behandelte Fall hat einen noch insofern recht betrübenden weiteren Verlauf gehabt, als sich im 3. Jahre nach der Verletzung epileptische Anfälle eingestellt haben. Ob für die Entstehung der Epilepsie die langdauernde, wenn auch nicht progrediente Eiterung auf der Dura, verantwortlich gemacht werden soll, lasse ich dahin gestellt. Der Verlauf dieses Falles ist umsomehr zu bedauern, als er ein sonst betreffs der localen Verhältnisse ganz günstiger Fall war, bei dem unter Einhaltung der oben gegebenen Regeln sicher in kurzer Zeit vollständige knöcherne Einheilung zu erwarten gewesen und damit vielleicht das Auftreten der Epilepsie verhütet worden wäre.

In einer Reihe von Fällen ist es nicht angängig, die Schädeldefecte primär in der beschriebenen Weise zu decken. Als Contraindication gegen den primären Verschluss würde ich ansehen: Infection der Wunde (grobe Verunreinigung bei primär zur Behandlung kommenden Fällen), ausgedehnte Zerfetzung der Dura, tief gehende Hirnverletzung, manifeste Eiterung bei Fällen, die nicht frisch in Behandlung kommen. In solchen Fällen tritt der secundäre Verschluss in sein Recht. Wann dieser ausgeführt werden soll; hängt von der Individualität des Falles und der Auffassung des Operateurs ab.

Unter den Methoden, die dazu zur Verfügung stehen, steht obenan die Deckung nach Müller-König mittels eines Schällappens von benachbarten Theilen des Schädels, bestehend aus Haut, Periost und Knochen. Es bedarf keiner Empfehlung dieser Methode mehr, sie ist in so zahlreichen Fällen als zuverlässig und sicher erprobt,

dass auch auf eine Aufzählung der bisher bekannt gegebenen Fälle verzichtet werden kann. Auch die Technik der Operation ist zur Genüge bekannt. Wenn dieselbe auch nicht gerade schwer ist, so kann sie doch, wenn man zu Lappenbildung Haut mit verwendet, besonders an den stärker gekrümmten Theilen der Schädelkapsel recht unbequem sein. Der Hautlappen erschwert die Uebersicht über die Stellen, an denen der Meissel arbeitet, man kann leicht zu tief oder zu oberflächlich mit dem Meissel kommen. Es fragt sich, ob wir die Verbindung des Periostes mit der Haut unbedingt brauchen. Ein Verzicht auf das Einbeziehen der Haut in die Lappenbildung würde die Operation technisch erleichtern, abgesehen von kosmetischen Vortheilen, die besonders an den unbehaarten Theilen des Schädels in Betracht kommen.

Dass wir für osteoplastische Operationen mit gestielten Lappen den Zusammenhang des Periostes mit der Haut nicht brauchen, haben Erfahrungen an anderen Stellen zur Genüge gezeigt. Ich verweise in dieser Hinsicht nur auf die Technik der osteoplastischen Unterschenkelamputation nach Bier, wie sie in gleicher Weise von Bier und v. Eiselsberg ausgebildet ist. Auch hier verzichten wir auf Erhaltung des Zusammenhanges zwischen Periost und Haut ohne Schaden für die Ernährung des Knochenlappens zu Gunsten einer leichteren Technik. Ich nehme hierbei Bezug auf die von mir darüber gemachten Mittheilungen.[1]) Ob das Gefässsystem des Periostes in weiten Grenzen unabhängig ist von der Gefässversorgung der darüber liegenden Haut und der sonst benachbarten Weichtheile, oder ob wir auf Grund der klassischen Beobachtungen von Ollier und neuerer Beobachtungen von Grohé[2]) und Sultan[3]) über freie Periostüberpflanzungen eine grössere Vitalität des Periostes annehmen sollen, lasse ich dahin gestellt.

In wie weiten Grenzen das Periost und seine knochenbildende Function unabhängig ist von der Ernährung der darüber liegenden Haut, mag folgender von Herrn Prof. v. Eiselsberg operirter Fall beweisen.

Bei einer Pseudarthrose der Tibia wurde eine osteoplastische

[1]) Deutsche medicin. Wochenschr. 1899. No. 22—23.
[2]) Virchow's Archiv. Bd. 155. S. 428.
[3]) l. c.

Operation genau in der Weise gemacht wie sie v. Eiselsberg[1]) bereits früher mitgetheilt hat: Aufpflanzen eines Hautperiostknochenlappens auf die angefrischte Pseudarthrose, der oberhalb der Pseudarthrose entnommen war und um 180° nach unten gedreht wurde. Sei es nun, dass die Ernährung der Haut besonders ungünstig war oder dass die Stielgefässe der Haut abgeknickt wurden, es kam zu trockener Gangrän und vollständiger Abstossung der Haut. Darunter trat das vollständig erhaltene und silberweiss glänzende Periost zu Tage und blieb trotz Abstossung der Haut erhalten. Der Erfolg der Operation wurde in keiner Weise beeinträchtigt.

Derartige Erfahrungen liessen es wahrscheinlich erscheinen, dass auch bei der Müller-König'schen Plastik am Schädel auf Einbeziehung der Haut in den Schällappen ohne Schaden verzichtet werden konnte. Abgesehen von der technischen Erleichterung der Operation war dabei auch kosmetisch ein Vortheil zu erwarten; es fiel die an unbehaarten Theilen des Kopfes, besonders der Stirn durch die Lappenverschiebung und die dadurch entstehenden mehrfachen Narben bedingte Entstellung weg, da es leicht gelingen musste unter möglichster Benutzung der bereits bestehenden Narben die Kopfhaut so weit zu mobilisiren und abzuheben, dass unter derselben der Periostknochenlappen abgemeisselt und auf den Defect verpflanzt werden konnte.

Dieser Weg ist im Prinzip zuerst von Lyssenkow und unabhängig von diesem von v. Hacker und Herrn Geh.-Rath Garrè beschritten worden. Der erste einschlägige Fall wurde von Herrn Geh.-Rath Garrè in Rostock im Jahre 1894 operirt. Ueber die einschlägigen operirten Fälle ist bisher noch nicht berichtet worden.

Lyssenkow[2]) entnahm zum Verschluss der Glabellaröffnung einer sincipitalen Encephalocele das dazu erforderliche Knochenstück aus dem seitlichen, äusseren Abschnitt des Frontale, liess es mit einem schmalen bis an den zu deckenden Defect reichenden Periostreifen, an dessen distalem Ende es sass, in Verbindung und klappte das Periost so um, dass die Wundfläche des Knochen-

[1]) Langenbeck's Archiv. Bd. 55. S. 435.
[2]) Citirt nach v. Bergmann, Handb. der pract. Chirurgie. 1. Auflage. Bd. I. S. 169.

stückes nach aussen gerichtet war, dergestalt es in das Loch der Glabella bringend.

v. Hacker[1]) hat in einem Fall von Stirnbeindefect nach complicirter Fractur (Eröffnung und Entfernung der vorderen Wand der Stirnhöhle) diese ganz treffend als subaponeurotische Schädelautoplastik bezeichnete Operation ausgeführt. Die Indication zum Eingriff gaben rein kosmetische Rücksichten ab, d. h. die starke Einziehung der Hautnarbe. Von einem Längsschnitt über die Stirn aus wurde ein Periostknochenlappen vom oberen Theil des Stirnbeines abgemeisselt, 180° nach unten gedreht, sodass er, mit der Periostseite nach innen, auf dem Defect zu liegen kam.

Der Lappen heilte fest ein, Federn des Lappens war später nicht mehr nachzuweisen. Das kosmetische Resultat war ein sehr gutes.

In einem zweiten Falle wurde ein kleiner nach totaler Rhinoplastik entstandener Defect des Stirnbeines durch einen mit der Aussenseite des Periostes ebenfalls nach innen gekehrten einfachen Periostlappen gedeckt. Eine Knochenlücke liess sich später nicht mehr abtasten. v. Hacker bespricht im Anschluss an die Mittheilung dieser Fälle die Indication für diese Form der Plastik. Abgesehen von der Anwendung derselben zur Deckung von Knochendefecten der Stirnhöhle (nach Empyemoperation etc.) kommen hauptsächlich die penetrirenden Schädeldefecte in Betracht.

Ob eine dicke und genügend widerstandsfähige Knochenplatte durch diese Methode mit der Umklappung des Periostes nach innen geschaffen wird, möchte er erst dem Resultat weiterer Erfahrungen überlassen. Besonders in Betracht kommt nach seinen Ausführungen die Methode da, wo die Müller-König'sche Plastik unter Einbeziehung der Haut nicht ausführbar erscheint; d. h. wenn durch Narbenbildung die für die Müller-König'sche Plastik nothwendige Verschiebung zweier Lappen unmöglich ist; wenn aus kosmetischen Gründen (Verpflanzung eines behaarten Lappens auf die Stirn) diese Plastik nicht empfehlenswerth ist. Für besonders empfehlenswerth hält er dies Verfahren mit Umklappung des Periostes nach innen dann, wenn in Folge von Duradefecten

[1]) Beiträge zur klin. Chirurgie. Bd. 37. S. 499.

Zerrung durch narbige Verwachsungen des Schällappens mit der weichen Hirnhaut und der Hirnrinde zu befürchten ist. Das Auflegen eines Periostknochenlappens mit der Knochenschicht nach innen könnte zu stärkerer Granulationsbildung und in Folge dessen zu fester narbiger Verwachsung des implantirten Stückes mit den Hirnhäuten und der Hirnoberfläche führen. Der gleiche Gesichtspunkt würde maassgebend sein bei der Operation der Cephalohydrocelen.

Wie schon oben erwähnt wurde, ist von Herrn Geh. Rath Garrè im Princip das gleiche Verfahren seit 1894 principiell bei der Deckung von Schädeldefecten verwandt worden, aber ohne dass das Periost nach innen geschlagen wurde. Ein gestielter Periostknochenlappen wurde nach dem gewohnten Princip der Lappenplastik subaponeurotisch verschoben, nachdem das Operationsfeld, unter möglichster Benutzung und eventueller Excision bereits vorhandener Narben zugängig gemacht war. Die Technik ist viel bequemer als bei Einhaltung der Originalvorschrift von Müller-König. Im Gegensatz zu v. Hacker möchte ich betonen, dass auch grosse Schällappen leicht und einwandsfrei gebildet werden können.

Ob die Vermuthung von v. Hacker zutrifft, dass bei Auflegen der Knochenschicht auf den Defect, besonders bei Duradefecten, zu starke und schädliche Granulationsbildung resultiren kann, halte ich durchaus nicht für erwiesen. Czerny[1]) berichtet, dass ein Müller-König'scher Lappen $1^1/_2$ Jahre später, als er abermals aufgeklappt werden musste, nicht mit der Dura verwachsen war, sondern dass sich eine neue Lamina vitrea gebildet hatte. Ob bei Duradefecten die Gefahr der Verwachsung wirklich besteht, müsste erst noch durch klinische, eventuell experimentelle Erfahrungen bewiesen werden. Immerhin kann man den Vorschlag v. Hacker's, das Periost nach innen zu schlagen, für Fälle, wo man zu feste Verwachsung des Knochenlappens mit den Hirnhäuten fürchtet und vermeiden will, im Auge behalten.

Ein vielleicht nur theoretisches Bedenken gegen diesen Vorschlag kann ich allerdings nicht unterdrücken. Wird ein solcher umgeklappter Lappen auch sicher knöchern, d. h. ohne Federung

---

[1]) Verhandl. der Deutschen Gesellschaft für Chirurgie. 1895. I. S. 14.

einheilen? Wahrscheinlich erscheint es von vorn herein doch nur dann, wenn man die Ränder des Periostes des Lappens in sehr innige Berührung mit den Defecträndern bringen wird. Ob dies immer einwandsfrei möglich sein wird? Da der Lappen, wenn er den Defect vollständig decken soll, d. h. genügend gross ist, nicht in den Defect, sondern über den Defect zu liegen kommt. so kann das Gehirn bezw. die Dura nach dem Defect zu immer noch ausweichen.

Wir haben oben gesehen, dass diesem Ausweichen des Gehirnes vielleicht eine Bedeutung für die Erklärung der Beschwerden beizumessen ist, die nach fibrösem Verschluss der Schädeldefecte zu rückbleiben, dass wir also versuchen müssen, einen möglichst in gleichem Niveau mit der Vitrea liegenden Verschluss der Schädelkapsel zu erzielen. Dies scheint mir bei Drehung des Periostes nach innen nicht einwandsfrei ausführbar. Immerhin mögen darüber erst weitere Erfahrungen entscheiden.

In einem unserer Fälle wurde die secundäre Deckung des Schädeldefectes auf homoplastischem Wege durch Implantation eines ausgekochten Stückes von einem Leichenschädel mit durchaus günstigem Erfolg ausgeführt.

Dies Verfahren schien gewisse Vorzüge zu haben, da eine Operation an dem Schädelknochen selbst nicht nöthig ist. Die Untersuchungen von Westermann[1]) und Mertens hatten gezeigt, dass ausgekochter Knochen vorzüglich zum Ersatz bei Knochendefecten geeignet ist und besser durch nachrückenden Knochen substituirt wird, als der von Barth empfohlene geglühte Knochen.

Unsere bereits erwähnten Erfahrungen mit der Implantation ausgekochter Vitreasplitter beweisen jedenfalls, dass die Aussichten auf ein Gelingen derselben im Wesentlichen davon abhängig sind, ob es gelingt, den Knochen auf günstigen Boden, d. h. sicheres Osteoblastgewebe, zu bringen. Wenn die granulirende Dura schon nach wenigen Tagen, wie wir gesehen haben, dieser Forderung nicht mehr genügt, werden wir bei bindegewebig verheilten Schädellücken auf die knochenbildende Function der Dura und eventuell des Periostes wahrscheinlich noch viel weniger rechnen dürfen. Wollen wir auf Erfolg rechnen, d. h. erwarten, dass der Knochen

[1]) Citirt nach Mertens, l. c.

nicht allmälig resorbirt wird, so müssen wir den Knochen in innige Berührung mit der Diploë bringen, ihn in dieselbe nach Anfrischung der knöchernen Defecträuder exact einfalzen. Das ist in unserem Falle geschehen. Der Erfolg war auch ein günstiger.

Wenn unsere Erfahrungen mit den bisher vorliegenden experimentellen Ergebnissen speciell von Mertens in Widerspruch zu stehen scheinen, so ist dieser Widerspruch eben nur ein scheinbarer.

Mertens arbeitete mit frisch gesetzten Schädeldefecten, in die er den ausgekochten Knochen implantirte, Defecten, bei denen die Dura und das Periost keine Schädigungen erlitten hatten. Der Ersatz des gekochten Knochens durch nachrückenden Knochen erfolgte dann sehr exact und schneller, als wenn geglühter Knochen implantirt wird. Ist der Defect aber erst einmal bindegewebig vernarbt, dann werden wir wahrscheinlich bei Implantation von Knochen in die bindegewebigen Schichten dieses Defectes damit zu rechnen haben, dass die Implantation in ein für die Knochenbildung indifferent gewordenes Gewebe geschieht. Resorption des Knochens wird wohl meist die Folge sein, wenn wir nicht durch Eröffnung der Diploë und exactes Adaptiren des Knochenstückes an dieselbe dafür sorgen, dass osteogenes Gewebe mit dem Implantatum in innige Berührung kommt. Die bisher vorliegenden experimentellen Ergebnisse lassen sich eben für den Heilungsvorgang bei alten vernarbten Schädeldefecten nicht verwerthen. Vielleicht werden experimentelle Untersuchungen, die diesen Verhältnissen Rechnung tragen, Versuche, die ich schon vor längerer Zeit begonnen habe, Klarheit bringen. Aehnliche Versuche scheint Grekow[1]) nach einem mir vorliegenden Referat schon gemacht zu haben.

Eins, glaube ich, kann man jetzt schon sagen: die Methode der Homoplastik wird kaum mit der Methode der Autoplastik concurriren können: wir sind bei der Homoplastik doch zu sehr von Kleinigkeiten abhängig, zumal schon die geringste Wundstörung eine Ausstossung des Implantatum zur Folge haben kann. Und gerade da, wo wir einen Ersatz für die Autoplastik haben möchten, bei sehr dünnem Schädeldach, wird die Homoplastik wahrscheinlich

[1]) Citirt nach Hildebrand, Jahresbericht etc. 1902. — Bericht über das Jahr 1901. S. 338.

auch versagen, da die spärlichen Markräume der Diploë ein Nachrücken von Knochen und Ersatz des Implantatum durch denselben erschweren. Aber auch hier mag die Erfahrung gestützt durch experimentelle Resultate das letzte Wort sprechen.

Ich bin am Ende meiner Ausführungen. Sie haben in mancher Hinsicht Resultate gebracht, die von denen anderer Autoren abweichen. Wir haben uns im Gegensatz zu Kocher und Berezowski nicht von der Unschädlichkeit bleibender traumatischer Schädeldefecte überzeugen können; wir haben nicht die Ueberzeugung gewinnen können, dass die Deckung eines Schädeldefectes beim Bestehen einer intracraniellen Drucksteigerung Gefahren bringt. Für die Technik der Deckung ergab sich die immerhin bemerkenswerthe Thatsache, dass die Homoplastik bei granulirender Schädelwunde keine Garantie für einen bleibenden Erfolg bietet.

Die beste Methode der primären Deckung ist die Replantation der entfernten Splitter, die beste Methode der secundären Deckung die Autoplastik mittels Schällappens, der nur aus Periost und einer dünnen Knochenlamelle zu bestehen braucht. Unser Material ist leider nicht gross, ich bin auch weit entfernt, absolut bindende Schlüsse aus denselben zu ziehen. Wenn diese Zeilen dazu beitragen würden, diejenigen Chirurgen, die über grössere Erfahrung verfügen, zu veranlassen, ihre Erfahrungen, seien dieselben die gleichen oder abweichende, mitzutheilen, so ist ihr Zweck erfüllt.

Das Schicksal unserer Schädelverletzten verdient jedenfalls unser Interesse in ausgedehntem Maasse. Unsere Resultate bei der operativen Behandlung der Schädelverletzten sind durchaus noch keine in jeder Hinsicht befriedigenden, das wird jeder, der Schädelverletzte nachzuuntersuchen Gelegenheit hat, bestätigen. Nur durch rückhaltlose Mittheilung der Resultate, und seien sie noch so trübe, können wir ein Urtheil über den Werth der einzelnen Behandlungsmethoden gewinnen.

XXIV.

(Aus der chirurg. Universitätsklinik zu Königsberg i. Pr. — Geheimrath Professor Dr. Garrè.)

Ueber Intubation bei narbigen Stenosen und bei erschwertem Décanulement.[1]

Von

Dr. Oscar Ehrhardt,

Privatdocent und Assistenzarzt der Klinik.

M. H.! Der Streit über die Anwendung der Intubation bei der diphtheritischen Stenose des Larynx ist, wie man aus den letzten hierauf bezüglichen Veröffentlichungen entnehmen kann, noch immer nicht als beigelegt zu betrachten. Während einzelne Operateure, namentlich amerikanische Chirurgen, an der Hand imponirender Zahlenreihen, die sich oft auf mehrere tausende von Diphtheriefällen beziehen, die Intubation der Tracheotomie stets vorziehen und wenig oder garnicht von übeln Zufällen zu berichten wissen, geben andere, geschreckt durch ungünstige Erfahrungen, die sie mit Recht oder Unrecht der Methode zur Last legen, das Verfahren völlig preis und empfehlen die Tracheotomie als das leistungsfähigere und ungefährlichere Mittel.

Es scheint auf Grund des mir vorliegenden Materials der Königsberger chirurgischen Klinik, für dessen Ueberlassung ich meinem hochverehrten Chef, Herrn Geheimrath Garrè, zu besonderem Dank verpflichtet bin, nicht angängig, zu der Intubationsfrage bei Diphtherie schon endgültig Stellung zu nehmen. Aber ich glaube doch hervorheben zu müssen, dass in der Königsberger chirurgischen Klinik seit etwa 7 Jahren bei der diphtheritischen

[1] Vorgetragen am 3. Sitzungstage des XXXII. Congresses der Deutschen Gesellschaft für Chirurgie zu Berlin, 5. Juni 1903.

Stenose der Trachea die Intubation mit dem günstigsten Erfolg geübt wird. Die Zahl der primären Tracheotomien ist in unserer Klinik wie wohl auch in vielen anderen chirurgischen Abtheilungen Deutschlands, immer mehr eingeschränkt. Bei starker Betheiligung des Rachens, bei tief asphyktisch eingelieferten Kranken darf die Intubation nicht versucht werden, in allen anderen Fällen darf intubirt werden.

Die Zahl der Diphtheriefälle der Klinik ist allerdings keine grosse. Da alle leichteren Fälle, denen man einen etwa halbstündigen Transport noch zumuthen kann, principiell bei uns abgewiesen und zur Aufnahme an die städtische Krankenanstalt empfohlen werden, umfasst das Material in dem erwähnten Zeitraum nur 250 Fälle. Diese Fälle betrafen jedoch in ihrer überwiegenden Mehrzahl Erkrankungen schwerster Art und erforderten meist einen sofortigen Eingriff zur Beseitigung der Tracheostenose. Mit Berücksichtigung der bereits genannten Indicationen, zu denen als dritte noch die weitere hinzugefügt werden muss, dass nur ein in der Intubation schon geübter Assistent diese primäre Intubation ausführen darf, wurden weit über die Hälfte der Fälle intubirt. Ein Vergleich der Intubationsstatistik mit der Tracheotomiestatistik unserer Klinik ergab eine oft bedeutende Abkürzung der Behandlungsdauer. Auf die gleichzeitige, nicht unerhebliche Verringerung der Mortalität darf man kein grosses Gewicht legen, da die hierbei in Betracht kommenden Faktoren, Einfluss der Serumbehandlung, der wechselnden Bösartigkeit der einzelnen Epidemien u.s.w. sich weder in jedem Fall klar überblicken noch sich ausschalten lassen.

Niemals aber haben wir bei der Intubation irgend welche schädlichen Folgen des Verfahrens, weder das gefürchtete Hinabstossen der Membranen, noch Decubitalgeschwüre, noch gar das Entstehen der fausse route beobachtet. Nie haben wir bei einem der gestorbenen, mit Intubation behandelten Fälle den Eindruck gehabt, dass wir den Kranken durch eine Tracheotomie durchgebracht hätten.

Eine Reihe von diphtheritischen Stenosen des Larynx und der Trachea, die ebenfalls erfolgreich mit Intubation behandelt wurden, giebt mir Gelegenheit, das Verfahren hier zu empfehlen. Zunächst haben wir die Intubation in 5 Fällen von erschwertem Dé-

canulement nach Tracheotomie wegen diphtheritischer Stenose mit günstigem Erfolge angewendet.

Der erste dieser Fälle, in dem es sich um einen narbigen Kehlkopfverschluss dicht unterhalb der Stimmbänder handelte, bietet, wie mir scheint, ein ungewöhnliches Interesse nicht nur durch die bei ihm gewählte erfolgreiche Therapie, sondern auch hinsichtlich der Aetiologie der Stenose. Ich lasse die Krankengeschichte daher ungekürzt folgen:

Der 3jähr. Tischlersohn F. B. aus B. erkrankte Anfangs September 1898 an Diphtherie; nachdem er zunächst einige Tage hindurch mit Hausmitteln behandelt war, trat langsam steigende Athemnoth auf, welche die Eltern zwang, ärztliche Hilfe in Anspruch zu nehmen. Am 8. 9. wurde Pat. mit extremster Athemnoth dem Krankenhause in J. zugeführt, wo sofort die Tracheotomie ausgeführt wurde. Die Operation verlief, wie der behandelnde Arzt mittheilte, in normaler Weise; unter Seruminjection und den üblichen Behandlungsmethoden besserte sich der Zustand des Kranken soweit, dass am 6. Tage p. op. die Entfernung der Canule versucht werden konnte. Hierbei stellte sich mässige Athemnoth ein, so dass die Canule wieder eingeführt werden musste. Am 8. Tage nahmen die Eltern trotz aller Gegenvorstellungen das Kind aus dem Krankenhause heraus nach ihrem Heimatsort. Dort versuchten sie — ohne ärztlichen Beistand — noch einige Male die Canule zu entfernen; die Canule musste wegen immer neu ointretender Athemnoth stets wieder eingeführt werden. Die Einführung gelang angeblich immer ohne Schwierigkeiten. Da die Athemnoth bei jedesmaligem Canulenwechsel stärker wurde, suchten die Eltern — 8 Wochen nach der Tracheotomie — wieder ärztliche Hilfe, diesmal in der chirurgischen Klinik zu Königsberg auf. Hier wurde bei der Aufnahme am 4. 11. 99 folgender Befund erhoben:

Gut entwickeltes, etwas blasses Kind in gutem Ernährungszustande. Der Rachen ist frei von Belägen. Die Brustorgane bieten normalen Befund. Der Urin enthält weder Eiweiss noch Zucker. Das Kind trägt eine Lüer'sche Doppelcanule No. III in einer alten Tracheotomiewunde, aus der sich neben der Canule einige Granulationen herausdrängen. Die Lage der Tracheotomie entspricht etwa dem Schnitt bei der Tracheotomia sup. Die Configuration des Halses ist im Uebrigen normal.

Das Kind ist völlig stumm, verständigt sich durch Zeichen oder einige Lippenbewegungen. Wird die Canule zugehalten, so ist die Athmung unmöglich. Bei Herausnahme der Canule, gegen die sich das Kind mit aller Gewalt sträubt, tritt sofort schwerste Athemnoth ein: Im Jugulum, den Intercostalräumen und der Oberbauchgegend treten tiefe Einziehungen auf, gleichzeitig Cyanose und höchste Angst, die zu eiliger Wiedereinführung der Canule zwingt.

7. 11. Die Laryngoskopie bei dem ungewöhnlich ängstlichen Kinde ist unmöglich. Es soll daher, um über die Verhältnisse im Kehlkopf ins Klare

zu kommen, mit dem kleinsten Tubus des O'Dwyer'schen Besteckes die Intubation versucht werden. Dieselbe misslingt, weil der Kehlkopf ausserordentlich tief liegt und weil die Tube im Kehlkopf nicht vordringt, offenbar auf Widerstand stösst. In Narkose wird hierauf die Canule entfernt, auch jetzt tritt schwere Athemnoth ein, die indessen durch Auseinanderhalten der Trachealfistel mit Haken beseitigt werden kann. Eine Sondirung von der Trachealwunde aus stösst im Kehlkopf auf ein auch für feinste Sonden impermeables Hinderniss. Ebenso trifft die vom Mund her eingeführte Sonde in gleicher Höhe auf unüberwindlichen Widerstand. Hierauf wurde die Diagnose auf einen vollständigen narbigen Verschluss des Kehlkopfes gestellt, der Verschluss lag etwa in Höhe der Stimmritze. Wie weit die Stimmbänder selbst an ihm betheiligt waren, musste unentschieden bleiben.

Wenn nach diesem Befunde auch wenig Aussicht vorhanden schien, dass die definitive Entfernung der Canule gelingen könnte, musste der Versuch, das Hinderniss auf operativem Wege freizulegen und zu beseitigen, doch unternommen werden.

14. 11. Operation (Prof. v. Eiselsberg): Asepsis. Narkose mit Billroth'scher Mischung begonnen, dann reines Chloroform, das durch Junker'schen Apparat mit Kappeler'schem Ansatz verabreicht wird. Die Gegend der Tracheotomiewunde wird durch entsprechende Lagerung des Pat. mit Rolle im Nacken möglichst nach vorn gedrängt.

Die Trachealfistel wird in der Haut umschnitten und nach der Tiefe zu bis auf die Trachea freipräparirt, dann von der Trachea abgelöst. Hiernach ist eine Orientirung über die Lage des Schnittes in der Trachea möglich. Es handelt sich um eine Cricotracheotomiewunde, die Cart. cricoidea und die ersten beiden Trachealknorpel sind durchtrennt, der Defect setzt sich nach oben noch durch die ganze Höhe des Lig. conicum fort. In den geschilderten Defect drängen sich von allen Seiten z. Th. polypoese, z. Th. breitbasig aufsitzende Granulationsmassen, die nach oben das Lumen des Kehlkopfes im Schildknorpelring völlig ausfüllen. Sie werden zunächst, zur Vermeidung der Blutaspiration bei hängendem Kopf, unter ziemlich starker Blutung mit dem scharfen Löffel entfernt. Aber auch hiernach wird das Lumen des Kehlkopfes nach oben nicht frei; man fühlt jetzt eine derbe Narbenplatte, die im Schildknorpelring anscheinend dicht unter den Stimmbändern den Kehlkopf verschliesst. Zu ihrer Entfernung muss ein Theil der Vorderwand des Schildknorpels subperichondral resecirt werden, hiernach überblickt man das Kehlkopfinnere und kann die Narbenmassen ohne Schädigung der Stimmbänder excidiren.

Da bei der Entfernung der Granulome die nach innen gebogenen Knorpelränder des Cricoid- und der Trachealknorpel mit entfernt werden mussten, liegt jetzt ein bedeutender Defect vor, der die vordere Peripherie der Trachea und des unteren Theils des Kehlkopfes betrifft. Die Untersuchung zeigt, dass im Kehlkopf noch immer eine zwar durchgängige, aber deutlich nachweisbare Stenose in Höhe der Glottis besteht. Auf den Schluss des Trachealdefectes wird verzichtet; es soll zunächst der Versuch gemacht werden, die genannte

Stenose zu dilatiren. Dies geschieht, indem ein entsprechendes Gummidrain von der Tracheotomiewunde aus nach unten in die Trachea, nach oben durch die Glottis bis in den Mund gezogen wird. Hierauf Anlegung eines Verbandes, der die Halswunde über dem Drain verschliesst.

Beim Erwachen aus der Narkose kann der Pat. zwar durch das Drainrohr athmen, es tritt jedoch ein nicht endender Hustenreiz auf, der immer stärker und heftiger wird und schliesslich nach etwa einer halben Stunde zur Entfernung des Drains zwingt.

In den ersten Tagen nach der Operation athmete der Junge auch bei festverschlossener Halswunde leidlich gut durch den Mund, da trat plötzlich 8 Tage (22. 11.) nach der Operation ein Anfall von heftigster Athemnoth ein, der zur Einführung eines O'Dwyer'schen Tubus zwang. Dieser Tubus, der kleinste des O'Dwyer'schen Originalbesteckes, der für Kinder unter 2 Jahren bestimmt ist, konnte mit Mühe durch die früher erwähnte Stenose der Glottis hindurchgeführt werden. Die Athmung wurde danach sofort frei.

Die Extubation wurde nach 60 Stunden vorgenommen. Das Kind athmete zunächst einige Stunden gut durch den Mund, dann zwang zunehmende Dyspnoe zur Wiedereinführung des Tubus.

Die Wunde am Halse hatte sich in dieser Zeit bis auf einen schmalen Granulationsstreifen geschlossen, eine Trachealfistel existirte nicht mehr. Der Pat. war lediglich auf die Athmung auf dem natürlichen Wege angewiesen, die durch die noch immer stenosirte Glottis mit merklichem Stridor stattfand. Es wurde jetzt der Versuch gemacht, den Pat. regelmässig auf einige Stunden des Tages mit immer stärkeren Tuben zu intubiren.

Etwa einen Monat nach der Operation gelang es den Tubus für 3 bis 4jähr. Kinder einzuführen, der gut vertragen wurde. Die Intubation gestaltete sich wegen der beginnenden Narbenschrumpfung etwas schwieriger als gewöhnlich, sie war jedoch ohne Anwendung besonderer Gewalt möglich. Als es schliesslich nach einiger Zeit gelang den Tubus für 5—7jähr. Kinder einzuführen, und ihn täglich 2—3 Stunden liegen zu lassen, erschien die Hoffnung auf Dauerheilung berechtigt. Die Athmung war den übrigen Theil des Tages, während Pat. extubirt war, frei und nahezu ohne Stridor.

Am 11. 1. 99 wurde das Kind gegen unseren Willen von den Eltern nach Hause genommen. Obwohl ärztliche Hilfe jetzt nicht mehr in Anspruch genommen wurde, trat eine Verschlimmerung des Zustandes nicht ein. Bei dem klinischen Interesse, das der Fall bot, erschien es von Wichtigkeit, regelmässig Nachrichten über das Befinden des Kindes einzuziehen. Die letzte Auskunft vom Mai 1903, die mir vom Arzt, dem Lehrer und den Eltern des Pat. zuging, sagt, dass der jetzt fast 8jährige Junge normal athmet; beim Laufen tritt leichter Stridor ein, jedoch ist Pat. im Stande, längere Strecken ohne auffällige Ermüdung und ohne Athemnoth zu laufen. Die Sprache ist heiser aber deutlich. Die Tracheotomiewunde am Halse ist geschrumpft und narbig eingezogen. Einen Spiegelbefund konnte ich nicht erhalten.

Der geschilderte Fall bietet in mehr als einer Hinsicht Interesse. Wenn wir zunächst die Ursache der narbigen Stenose zu

ermitteln suchen, so finden wir eine sichere Aufklärung hierüber nicht. Nach einer kaum besonders schweren Diphtherie, bei der die Cricotracheotomie mit etwas langem Trachealschnitt gemacht wurde, ist die Canule abnorm lange liegen geblieben. Diese Verhältnisse im Verein mit der secundären Einrollung der Knorpelränder vermögen uns zwar das Auftreten reichlicher Granulationen zu erklären, eine Aetiologie der subchordalen Stenose können sie nicht abgeben. Vielleicht waren im Kehlkopf diphtheritische Geschwüre vorhanden, vielleicht kam es zu einer Chorditis inferior oder die Granulationsmassen, welche im unteren Theil des Kehlkopfes besonders reichlich waren, sind untereinander zur Narbe verschmolzen, — eine sichere Aufklärung konnten wir nicht erhalten, wenn sich auch für die dritte dieser Möglichkeiten manches geltend machen liess.

In dem Streit über die Berechtigung der Intubation bei der diphtheritischen Larynx-Stenose hat man gegen das neue Verfahren die Intubationsstenosen immer wieder geltend gemacht. Wenn man einzelne der hierüber vorliegenden Mittheilungen[1]) liest, könnte man fast den Eindruck gewinnen, dass Narbenstenosen der Trachea nach Diphtherie vor der Erfindung der Intubation unbekannt gewesen seien. Es mag an der Hand dieses Falles, der während des Croups nie intubirt wurde, gestattet sein, an jene nicht ganz vereinzelten Fälle zu erinnern, in denen nach Tracheotomie Narbenstenosen zu Stande kamen. Narbenstenosen bildeten, wie man aus der Koehl'schen Arbeit[2]) ersieht, neben den Granulationsstenosen auch schon vor Erfindung der Intubation die häufigste Ursache der Décanulementsschwierigkeiten. Es scheint darum nicht angängig, jede nach Intubation auftretende Stenose, deren im Ganzen etwa 20—30 Fälle bekannt sind, ohne Weiteres dem Verfahren zur Last zu legen.

Die Behandlung hatte in diesem Fall, sobald man die Diagnose des totalen Narbenverschlusses des Kehlkopfes gestellt hatte, die Laryngotomie zur Voraussetzung. Nur auf diese Weise konnte

---

[1]) Pels-Leusden, Die operative Beseitigung der Intubationsstenosen des Larynx und der Trachea bei Kindern. Freie Vereinigung der Chirurgen Berlins. 11. Mai 1903.

[2]) Koehl, Ueber die Ursachen der Erschwerung des Décanulement nach Tracheotomie im Kindesalter wegen Diphtherie. Langenbeck's Archiv. 1887.

es gelingen, das Narbendiaphragma zu beseitigen. Soweit war also das therapeutische Verhalten direct vorgezeichnet. Schwieriger war die Entscheidung, als nach Entfernung der Granulationen und des Narbendiaphragmas der relativ sehr grosse Defect in der Vorderwand von Larynx und Trachea vorhanden war.

Es schienen 3 Möglichkeiten vorzuliegen: Am einfachsten hätte sich die Operation gestaltet, wenn es nach einem schon früher geübten Verfahren möglich gewesen wäre, den im Wesentlichen länglichen und auch longitudinal verlaufenden Trachealdefect durch von oben nach unten gelegte Nähte quer, in transversaler Richtung (etwa analog der Heineke-Mikulicz'schen Gastroplastik oder der Nahtrichtung bei partiellen Darmwandresectionen) zu verschliessen. Aus der Beschreibung des Defectes geht schon hervor, dass der Fall hierzu nicht geeignet war, man hätte ausserdem die spätere Dilatation der Stenose an der Glottis aufgeben müssen. So musste auf das Verfahren, das zur Erweiterung des Tracheallumens nicht ungeeignet erscheint, verzichtet werden.

In zweiter Linie musste man an eine plastische Deckung des Defectes nach Schimmelbusch[1]) mit gestielten Lappen aus dem Brustbein denken. Eine Plastik nach König[2]) aus dem Schildknorpel wäre wegen der Grösse des Defectes gegenüber dem geringen zur Deckung vorhandenen Material unausführbar gewesen. In der That hätte die Schimmelbusch'sche Methode Erfolg versprochen, wenn nicht die höher gelegene Stenose der Glottis zur Dilatationsbehandlung aufgefordert hätte.

Bei dem beträchtlichen Defect, der stellenweise mehr als die halbe Circumferenz der Trachea einnahm, wäre selbst der Gedanke an eine Resection der Trachea nicht absurd erschienen. Haben doch Küster[3]), v. Eiselsberg[4]), Föderl[5]), König[6]) u. a. das

---

[1]) Schimmelbusch, Zur Deckung von Trachealdefecten. Chirurgen-Congress. 1893.

[2]) Fritz König, Zur Deckung von Defecten in der vorderen Trachealwand. Berliner klin. Wochenschr. 1898.

[3]) Küster, Discussion am Chirurgen-Congress. 1893.

[4]) v. Eiselsberg, Resection und Naht der Trachea. Deutsche medicin. Wochenschr. 1896.

[5]) Foederl, Zur Resection und Naht der Trachea. Wiener klinische Wochenschr. 1896.

[6]) Franz König, Ersatz eines grossen Trachealdefects. Chirurgen-Congress. 1890.

Verfahren mit zum Theil glänzendem Erfolge geübt. Allerdings hätte hier die Operation ungewöhnliche Schwierigkeiten geboten, nicht nur wegen der Kleinheit der anatomischen Verhältnisse, sondern vor allem, weil die Differenz der Lumina eine immerhin beträchtliche gewesen wäre. Es musste daher jeder andere einfachere Weg zunächst diesem schwierigen und entsprechend gefährlichen Verfahren vorgezogen werden. Um so mehr als die Resection ja noch immer als Ultimum refugium für einen späteren Act übrig bleiben konnte.

Die letzte Möglichkeit bestand in der Intubation, entweder von oben oder von der Trachealwunde aus, und in dem Zusammenziehen der Weichtheile über dem Tubus. Dieser Plan wurde befolgt. Zunächst wurde ein entsprechend gewähltes Drainrohr nach oben bis in den Mund, nach unten in die Trachea geführt und über diesem die Weichtheilwunde geschlossen. Man sah sich indessen schon nach einer halben Stunde gezwungen, das Drainrohr, das unaufhörlichen Hustenreiz hervorrief, zu entfernen.

Jetzt blieb die Wahl zwischen der Behandlung mit einem kürzeren T-förmigen Drainrohr und der O'Dwyer'schen Intubation. Das T-förmige Drainrohr, dass nach Art der Dupuis-schen Canüle construirt ist und in analoger Weise angewendet wird, liegt mit dem einen Schenkel in Kehlkopf und Trachea, während der hierzu senkrechte Schenkel gewissermaassen als Sicherheitsventil zur Halswunde herausgeleitet wird. Auch hier hätte der permanente Druck des Drainrohrs vielleicht eine wirksame Dilatation der Stenose an der Glottis bewirkt.

Bei Beschreibung dieser Canule ist die Bemerkung wohl gestattet, dass dies Verfahren mit der später von Cackovic[1]) beschriebenen und von Busalla[2]) empfohlenen „retrograden Intubation" nahezu identisch ist.

In unserem Fall wurde die O'Dwyer'sche Intubation gewählt, sowohl weil sie die leistungsfähigere Methode zur Dilatation der Stenose schien, als auch weil sie die Verheilung der Halswunde

---

[1]) v. Cackovic, Ueber retrograde Intubation. Centralbl. f. Chir. 1901.
[2]) Busalla, Behandlung der Décanulementschwierigkeiten mit besonderer Berücksichtigung der „retrograden Intubation". Langenbeck's Archiv. Bd. 70.

gestattete. Wie das Endresultat zeigt, konnte man mit der Wirkung durchaus zufrieden sein. Die Stenose an der Glottis wurde soweit dilatirt, dass sie den Tubus für 5—7jährige Kinder passiren liess; und das Tracheallumen stellte sich soweit wieder her, dass der Pat. jetzt, nachdem über 4 Jahre seit der Operation vergangen sind, selbst bei schnellem langdauernden Laufen kaum merklich erschwert athmet.

Wenn wir uns die Wirkungsweise der Intubation im vorliegen-Falle klar zu machen suchen, so müssen wir annehmen, dass sie hierbei einen auf der Vorderseite der Trachea nur von Granulationen, auf der hinteren Hälfte vom normalen Trachealepithel bekleideten Gang so lange offen hielt, bis der ganze Gang durch das herüberwuchernde Epithel ausgekleidet war. Man hätte diesen Vorgang vielleicht noch, nach der Empfehlung von Gersuny, der aus der Praxis von Galatti[1]) einen ähnlichen Fall behandelte, dadurch unterstützen können, dass man auf die Stelle des excidirten Narbendiaphragmas Thiersch'sche Transplantationen gelegt hätte. Wenn auch in unserem Fall aus der Unterlassung dieses bereits mehrfach, u. a. von Alapi und Herczel geübten Verfahrens ein Nachtheil nicht entstand, dürfte man in kommenden Fällen die Thiersch'sche Transplantation vortheilhaft anwenden, weil sie ein wichtiges Hilfsmittel bei der Vermeidung secundärer Narbenverengerungen bildet.

Zum Schluss der Epikrise unseres Falles muss ich noch hervorheben, dass die einfache Discission der Narbe mit nachfolgender Bougirung bisher niemals von Erfolg begleitet gewesen ist. Man darf sich mit der blossen Durchschneidung der Narbenmassen nie begnügen, sondern muss das Kehlkopflumen durch Excision der ganzen Schwiele in möglichst normalem Umfange wiederherstellen. Nur dann darf man hoffen, durch methodische Bougirung dem erneuten Auftreten einer Narbenstenose entgegenwirken zu können.

Wesentlich einfacher gestaltete sich die Behandlung in drei anderen Fällen, in denen es sich um einfache Granulationsstenosen handelte. Ich lasse zunächst die Krankengeschichten dieser Fälle,

---

[1]) Galatti, Das Intubationsgeschwür. Wien. 1902.

die keine weiteren Besonderheiten bieten, im kurzen Auszuge folgen.

I. $1^1/_2$jähriges Kind, bei dem wegen Larynxcroup mit hochgradiger Dyspnoe am 3. Krankheitstage die Cricotracheotomie gemacht wird. Während der Operation soll bei dem Versuch, eine zu gross gewählte Canüle einzuführen, eine Verbiegung der Knorpelringe nach innen entstanden sein, die dann beseitigt wurde. Als sich bei Décanulementversuchen immer wieder Athemnoth einstellte, wurde das Kind am 16. Tage p. op. in Narkose untersucht. Es zeigten sich als Ursache der Dyspnoe einige grössere Granulome in der Trachealwunde. Diese werden mit dem scharfen Löffel abgetragen. Die Athmung wird aber auch hiernach nicht völlig frei. Daher wird das Kind nach dem Erwachen aus der Narkose intubirt. Die Intubation gelingt leicht. Schon in den folgenden Tagen wird mit dem Versuch, den Tubus immer längere Zeit wegzulassen, begonnen. Am 40. Tage nach der Ausräumung der Granulome wird das Kind geheilt entlassen, nachdem der Tubus seit einer Woche ohne Störung fortgeblieben war.

II. 6jähriges Kind wird wegen Croup tracheotomirt (Tracheot. sup.). Nach 14 Tagen gelingt das Décanulement nicht, nach jeder Canulenentfernung stellt sich sofort Dyspnoe ein. Als Ursache dieser Complication muss das Vorhandensein von Granulomen im Tracheallumen angesehen werden, die im oberen Wundwinkel sichtbar werden. Intubation mit dem entsprechenden Tubus des O'Dwyer'schen Besteckes gelingt leicht. Die Extubation wird allmälig immer längere Zeit vertragen. Geheilt entlassen am 31. Tage nach der Tracheotomie.

III. 2jähriges Kind wird am 5. Krankheitstage wegen Diphtherie tracheotomirt (Tracheot. sup.). Erschwertes Décanulement durch Granulome. Am 10. Tage Intubation, allmälige Gewöhnung an die Extubation. Geheilt entlassen am 28. Tage nach der Tracheotomie.

Die Therapie der durch Granulome bedingten Erschwerung des Décanulements bietet bekanntlich nur selten grössere Schwierigkeiten. Sind doch selbst genug Fälle bekannt, in denen es spontan zur Vernarbung der Granulome und damit zur Beseitigung der Dyspnoe kam. Die Zahl der bisher empfohlenen Verfahren zur Beseitigung der Schwierigkeiten ist ausserordentlich gross, meist handelt es sich dabei um die Anwendung complicirter Instrumente, die oft sogar von Fall zu Fall erst angefertigt werden müssten. Vor diesen Apparaten hat die Intubation die Einfachheit ihres Instrumentariums und die Leichtigkeit ihrer Anwendung voraus. Dazu kommt, dass ihr Anwendungsbereich über die einfache Granulationsstenose hinausgeht, dass sie bei Décanulementsschwierigkeiten durch Chorditis inferior, Verbiegung der Trachealwände, Gewohn-

heitsparese, bei Compression der Trachea von aussen, ja selbst bei beginnender Narbenstenose angewendet werden kann.

Hierfür sprechen nicht nur die ausgedehnten Erfahrungen der amerikanischen Operateure, sondern auch in Deutschland haben Graser[1]), v. Ranke[2]), Kilian[3]) sich für die Anwendung die Intubation bei erschwertem Décanulement ausgesprochen. Die Gefahr der Entstehung sogenannter Decubitalgeschwüre hat man kaum zu fürchten, die Schleimhaut ist ja meist nicht mehr entzündlich verändert und damit fällt der Hauptgrund für das Auftreten der Decubitalgeschwüre, deren Seltenheit auch bei der Intubation im Croupanfall ich bereits betonte, fort.

Die retrograde Intubation von Cackovic besitzt, wie ich glaube, keine Vorzüge gegenüber der O'Dwyer'schen Intubation. Ob das mit einem Seidenfaden am Halse oder am Canulenschild befestigte Drainröhrchen so zuverlässig in der Trachea liegt, dass es beim Husten nicht hin und hergleitet oder gar aus der Trachealwunde herausgedrängt wird, vermag ich nicht zu entscheiden. Bei der gerühmten Einfachheit des Verfahrens, das mit Mitteln, die jedem practischen Arzt zur Verfügung stehen, durchführbar ist, muss man bedenken, dass Fälle von erschwertem Décanulement mit Rücksicht auf die Gefahr der erneuten Athembeschwerden Aufnahme in ein Krankenhaus nothwendig verlangen und dass die Möglichkeit der Obturation des Röhrchens sofortige ärztliche Hilfe vorausgesetzt; damit sind diese Patienten wohl meist dem Bereich des practischen Arztes entzogen. Ein Nachtheil aber besteht zweifellos darin, dass man bei der retrograden Intubation die Trachealwunde während der ganzen Behandlungsdauer weit offen halten muss, um das Röhrchen entfernen und nöthigenfalls wieder einführen zu können.

Die Wirkung ist natürlich bei beiden Arten der Intubation, der O'Dwyer'schen und der retrograden die gleiche. Der Druck des Tubus verringert den Blutzufluss zu den Granulomen und beschleunigt ihre Vernarbung.

---

[1]) Graser, Ueber Intubation des Kehlkopfs. Münchner med. Wochenschr.
[2]) v. Ranke, Intubation des Kehlkopfes bei erschwertem Décanulement nach Tracheotomie. Festschrift f. Henoch. Berlin. 1890.
[3]) Kilian, Ueber Intubationsbehandlung der Stenosen. Münchner med. Wochenschr. 1895.

Unsere Erfahrungen, zu denen sich ausser den Empfehlungen der schon genannten deutschen Autoren weitere Veröffentlichungen aus der Literatur des Auslandes (Guyer[1]), Gampert[2]), Damieno[3]), Egidi[4]), Bonain[5]) u. a.) gesellen, scheinen mir die Ansicht zu rechtfertigen, dass man der Intubation als einem empfehlenswerthen Hilfsmittel in der Behandlung des erschwerten Décanulements besondere Beachtung schenken solle. In chirurgisch geübter Hand werden sicher auch die vereinzelt beobachteten, uns ganz unbegreiflichen Fälle von fausse route nicht vorkommen. Dass die Gefahr der Decubitalgeschwüre bei nicht entzündlich geschwellter Schleimhaut kaum besteht, wurde bereits erwähnt. Unsere Erfahrungen stimmen in dieser Beziehung mit den Schilderungen Bokay's[6]) über das Intubationstrauma überein.

Dass die Gefahr des Decubitus bei normaler Schleimhaut in der That eine minimale ist, lehrte uns ein Fall von inoperablem Recidiv eines Strumacarcinoms. Die Patientin lehnte die Tracheotomie ab, deren Prognose sich ja bei dieser Erkrankung besonders ungünstig gestaltet und uns zur Empfehlung des Eingriffs in den seltensten Fällen berechtigt. Da ihre Athemnoth jedoch eine so hochgradige war, dass Abhilfe dringend noththat, wurde Pat. intubirt. Sie blieb, gelegentliche Extubationen abgerechnet, mehr als 60 Tage intubirt, ohne dass die Erscheinungen des Decubitus auftraten und ohne dass bei der später vorgenommenen Tracheotomie Geschwüre nachgewiesen werden konnten.

Nur anhangsweise mag hier erwähnt werden, dass uns die Intubation bei der Dilatationsbehandlung syphilitischer u. a. Stenosen des Larynx gelegentlich besondere Dienste geleistet hat. Sie bildet zweifellos eine nicht zu unterschätzende Bereicherung des chirurgischen Armamentariums in der Behandlung der Kehlkopfstenosen, mögen sie nun wie bei der Diphtherie auf acut ent-

---

[1]) Guyer, Die Intubation des Larynx nach O'Dwyer. Correspondenzbl. f. Schweizer Aerzte. XIX.

[2]) Gampert, Paris médical. 1890.

[3]) Damieno, 3. Congrès biennal de la Soc. ital. de laryngol. 1897.

[4]) Egidi, Contribution à la statistique des abscès péritrachéaux laryngiens chez les enfants. Rev. hebd. de laryng. 1888.

[5]) Bonain, Traité de l'intubation du larynx. Paris. 1902.

[6]) Bokay, Ueber das Intubationstrauma. Deutsche Zeitschr. f. Chir. Bd. 58.

zündliche oder wie bei der narbigen Stenose u. s. w. auf mehr chronische Processe zurückzuführen sein.

Allerdings muss ich bei dieser Empfehlung erwähnen, dass auch andere Hilfsmittel, vor Allem die Bougies nach P. v. Bruns und nach Schrötter, bei chronisch entzündlichen Stenosen uns vorzügliche Resultate geben. Sie setzen aber oft genug die Tracheotomie voraus, welche bei der Intubationsbehandlung entbehrt werden kann.

XXV.

(Aus der k. k. chirurgischen Universitätsklinik zu Graz.)

Weitere Beiträge zur Frage der sogenannten „Frühoperation" bei Epityphlitis.[1]

Von

Professor Dr. Erwin Payr,

gew. suppl. Vorstand obiger Klinik.

(Hierzu Tafel IV—V.)

Einleitende und literarische Bemerkungen über den jetzigen Stand der Frage der Frühoperation.

Die Weltliteratur über Epityphlitis (Appendicitis) ist eine immense. Die Zahl der jährlich neu erscheinenden Mittheilungen ist so gross, dass sie nur mit Mühe übersehen werden kann. Ich habe mich nun bemüht, die seit etwa anderthalb Jahren erschienenen Arbeiten, die sich entweder nur oder doch zum Theil mit der Behandlung der Appendixerkrankung zur Zeit des acuten Anfalles beschäftigen, zusammenzusuchen und durchzusehen, um ein Urtheil über die Entwicklung und den gegenwärtigen Stand dieser Frage zu gewinnen.

Eine solche Literaturübersicht kann und will natürlich keinen Anspruch auf Vollständigkeit erheben; handelt es sich ja doch nur darum, die wesentlichsten Erscheinungen und Phasen festzustellen, die auf die Entwicklung der Sache von Einfluss sind. Es sind weit über 100 Einzelpublicationen, die sich mit dem in Rede stehenden Capitel beschäftigen. Dieselben vertheilen sich in sehr ungleicher Weise. Die reichlichste Literatur haben Amerika

[1] Theilweise vorgetragen am 2. Sitzungstage des XXXII. Congresses der Deutschen Gesellschaft für Chirurgie zu Berlin, 4. Juni 1903.

und Frankreich zu verzeichnen, dann folgt England und nun in absteigender Reihenfolge Deutschland und die übrigen europäischen Staaten.

Die Amerikaner und Franzosen haben auch jetzt wieder wie zu Beginn der Entwickung der ganzen Frage den Löwenantheil an zusammenfassenden und Einzelbeobachtungen. Man kann sagen, dass sie ihrem seit Jahren hochgehaltenen Principe treu geblieben sind; es sind natürlich auch da nicht Alle eines Sinnes, aber die ganze Richtung ist doch als eine der sofortigen Operation des cpityphlitischen Anfalles sehr geneigte zu bezeichnen.

Besonders genannt zu werden verdienen die immer wieder mit Feuereifer und wahrer Begeisterung für ihre Ueberzeugung eintretenden Vorkämpfer für die Frühoperation in Frankreich; allen voran Dieulafoy[1]), ein auf einem sehr beachtenswerthen Standpunkte stehender Internist, der in zahlreichen Publicationen für die absolute Nothwendigkeit des sofortigen und radicalen Vorgehens kämpft. Besonders drastisch ist sein Ausspruch: „Attendre pour opérer, que l'appendicite soit refroidie, c'est exposer le malade à la mort!" Von den französischen Chirurgen nennen wir vor Allen Delagenière[2]), Delbet[3]), Poirier[4]), Témoin[5]), Lucas Championniere[6]) und viele Andere.

Die meisten Autoren der radicalen Richtung vertreten die Anschauung, in jedem Stadium der Erkrankung — acut oder subacut — zu operiren.

Am meisten Uebereinstimmung in der Principienfrage der Frühoperation finden wir bei den Amerikanern. Auf den ersten Blick erscheint es beinahe heiter, dass am letzten amerikanischen Aerztecongress der Vorschlag gemacht worden ist, die Appendicitis vor

---

[1]) Dieulafoy, Académie de Médecine in Paris. Juli 1902. — Attendre pour opérer, que l'appendicite soit „refroidie", c'est exposer le malade à la mort. Presse méd. 1902. No. 55.

[2]) Delagenière, De l'appendicite. Arch. prov. de chir. 1900. No. 7.

[3]) Delbet, Remarques sur vingt cas d'appendicite. Congrès français de Chir. 1901. Revue de chir. 1901. Bd. 24. pag. 567.

[4]) Poirier, Traitement de l'appendicite. Bull. et mém. de la soc. de Chir. 1901. No. 3.

[5]) Témoin, A propros du traitement immédiat de l'appendicite aiguë et des complications de la temporisation. Arch. prov. de chir. 1901. No. 8.

[6]) Lucus Championnière, Extrème fréquence des accidents appendiculaires graves. Gazette des hôpitaux. 1901. No. 22.

dem ersten Anfalle zu operiren. Gibson[1]) versteht unter diesem Eingriff das eigentliche „Ideal der Frühoperation", und wenn man durch Riedel's[2]) treffliche anatomische, mit dem klinischen Bild so gut stimmende Untersuchungen zur Ueberzeugung gelangt ist, dass der appendicitische Anfall meist ein von langer Hand vorbereitetes Leiden ist, bei dem mannigfaltige Unterleibsbeschwerden, bisweilen allerdings recht unbestimmter Art, der geringfügigen Erkrankung des Appendix entsprechen, so kann man, sofern sich die Möglichkeit einer exacten Diagnose ergiebt, kaum etwas dagegen einwenden.

Dieser Vorschlag, der in etwas anderer Form auch uns Deutschen keineswegs fremd ist — er gehört zum Capitel der Appendicitis larvata, Ewald[3]), Lenzmann[4]), Sonnenburg[5]), Klemm[6]), Verfasser u. A. — verdiente viel eher den Ausdruck Präventivoperation, da er die Prophylaxe der ganzen Erkrankung in sich begreift. Eine ganze Reihe hochangesehener Chirurgen, von denen wir ganz besonders C. Beck[7]), Deaver[8]), Ochsner[9]), Mac Burney[10]), Fowler[11]), Syms[12]), Stinson[13]), Murphy[14]),

---

[1]) Gibson, Appendicitis. Discussion in der 53. Jahresversammlung der Amer. med. assoc. Journ. of the americ. med. assoc. 1902.

[2]) Riedel, Vorbedingungen und letzte Ursachen des plötzlichen Anfalles von Wurmfortsatzentzündung. Arch. f. klin. Chir. Bd. 66.

[3]) Ewald, Die Appendicitis larvata. Verh. der deutschen Ges. f. Chir. 1899. II. Theil.

[4]) Lenzmann, Ueber Appendicitis larvata. Deutsche Aerztezeitung. 1901. No. 5. — Weitere Beobachtungen über Appendicitis chronica. Deutsche med. Wochenschr. 1902. No. 15.

[5]) Sonnenburg, Pathologie und Therapie der Perityphlitis. IV. Aufl. S. 19—22

[6]) Klemm, Ueber die chronische Form der Appendixerkrankungen. St. Petersburger med. Wochenschr. 1900. No. 46.

[7]) C. Beck, Aus einer Discussion über Appendicitis, in der deutschen medicinischen Gesellschaft der Stadt New-York. New-Yorker med. Monatsschr. Juli 1902.

[8]) Deaver, Walled of. The journ. of the Americ. Med. Assoc. 1901. Jan. 5. — Appendicitis. The journ. of the Americ. Med. Assoc. 1901. July 13. — Critical review of 416 cases of appendicitis. 53. Jahresversammlung der Americ. med. Assoc.

[9]) Ochsner, Vermeidbare Appendicitiscomplicationen. Münchener med. Wochenschr. 1902. No. 8. — Discussion, amerik. Aerztecongress. l. c. — The cause of diffuse peritonitis complicating appendicitis and its prevention. Medical Press. 1901. July 17 und The journ. of the Americ. med. Assoc. June 22. 1901.

[10]) Mac Burney, cit. bei Ochsner. Münchener med. Wochenschr. 1902.

[11]) Fowler, cit. bei Ochsner. Münchener med. Wochenschr. 1902.

[12]) Syms, Discussion am amerikanischen Aerztecongress. l. c.

[13]) Stinson, Pathologie of appendicitis. New-York med. record. 1902. März 22.

[14]) Murphy, Discussion des amerik. Aerztecongresses. l. c.

G. Meyer[1]), Cordier[2]) und Mayo[3]) nennen, sind zu wiederholten Malen und gerade in neuester Zeit mit Entschiedenheit für die möglichst frühzeitige Entfernung des kranken Wurmfortsatzes eingetreten. Sehr bekannt geworden ist Ochsner[4]) durch die absolute Nahrungsentziehung per os, sowie die Verabreichung von Nährklysmen, durch welches Verfahren er bei schwerer Appendixerkrankung mit Bauchfellerscheinungen nach Ablauf der ersten 36—48 Stunden günstige Resultate erhielt. Die Amerikaner, besonders Deaver und Ochsner, verfügen über ein geradezu imposantes Appendixmaterial. Jeder von beiden Autoren operirte innerhalb eines Jahres 416 Fälle. Ochsner hatte bei 179 operirten Fällen von perforirten oder gangränösen Wurmfortsätzen eine Mortalität von 5 pCt. Die meisten amerikanischen Chirurgen operiren gerade so, wie die Franzosen, in jedem Stadium des acuten appendiculären Anfalles, nur Ochsner behandelt nach 36 Stunden nach seinem Régime und Mayo[5]) plädirt für eine ähnliche Reserve.

Es fehlt natürlich bei der grossen Zahl der Fachmänner nicht an gegentheiligen Stimmen, sie sind aber sehr in der Minderzahl [z. B. Lange[6])].

Eigenthümlich erscheint es dem gegenüber, dass die Engländer sich vielfach noch völlig conservativ verhalten, und die Operation à froid für die einzig selig machende Art der Behandlung erklären und die principielle Frühoperation fast durchgehends als unnöthig, übertrieben oder schädlich hinstellen. Hierher gehören vor Allem Treves[7]), Morison[8]), Barry[9]) und Spencer[10]).

---

[1]) G. Meyer, Was können wir bei acuter Appendicitis diagnosticiren? New-Yorker med. Monatsschr. 1902. No. 7.

[2]) A. H. Cordier, Some clinical and operative phases of appendicitis. New-York. med. record. 1902. October 4.

[3]) Mayo, Discussion des amerik. Aerztecongresses. l. c.

[4]) Ochsner, Ueber Verwendung ausschliesslicher Rectalernährung in acuten Appendicitisfällen. Berliner klin. Wochenschr. 1900. No. 39.

[5]) Mayo, l. c.

[6]) Lange, Eine Plauderei über Appendicitis. Deutsche Zeitschr. für Chir. Bd. 67.

[7]) Treves, The cavendish lecture on some phases of inflammation of the appendix. Brit. med. Journ. 1902. Juni 28.

[8]) Morison, The diagnosis and treatment of abscess in connexion with the vermiform appendix. The Lancet. 1901. Febr. 23.

[9]) Barry, Discussion in der Clinical society. Deutsche med. Wochenschr. 1902. V.-B. S. 132.

[10]) Spencer, ibidem. — Walsham, The treatment of appendicitis. Medical Press. 1901. March 13. und 20.

Aber auch unter den Engländern giebt es Autoren, die bei solchem Vorgehen schlechte Erfahrungen gemacht haben und einzelne Fälle von besonders bösartigem und rapidem Verlaufe mittheilen und dabei auf den naheliegenden Gedanken kommen, dass in solchen Situationen doch ein frühzeitiges Operiren Leben und Gesundheit der Kranken besser conservirt, als der starrste principielle Conservatismus. Solche Mittheilungen stammen von Mac Ewen[1]), Allyn[2]), Courtney Smith[3]), Laurie[4]) u. A. Einige der mitgetheilten Beobachtungen können geradezu als schlagende Beweise für die Berechtigung der Frühoperation sprechen: man könnte ein bon mot des kürzlich verstorbenen Chirurgen Gussenbauer variiren, indem man die Gegner des frühzeitigen Eingreifens fragt: „Wen wollen Sie conserviren, Herr, den Appendix oder den Kranken?"

Nur bei uns in Deutschland wogt und gährt es noch immer und sind zur Zeit äusserst schroffe, man möchte sagen, fast unüberbrückbare Gegensätze vorhanden. Die unbedingten Anhänger empfehlen in jedem einigermassen schwer einsetzenden Fall die sofortige operative Entfernung des kranken Wurmfortsatzes nach sichergestellter Diagnose als den einzig richtigen und sicheren therapeutischen Vorgang. Zu diesen gehören Riedel[5]), Sprengel[6]), Rehn[7]), V. Beck[8]), Riese[9]), Rose[10]), Payr[11]), und sind zu ihnen, die auch in neuester Zeit wieder energisch für ihre Ueberzeugung

---

[1]) Macewen, Some phases of appendicitis. Eastern medial soc. Glasgow med. journal. 1901. June.

[2]) H. B. Allyn, Perforative Appendicitis. Transactions of the univ. of the Pennsylvania med. society. 1902.

[3]) Courtney Smith, Drei Fälle von Appendicitis. International Journal of Surgery. Dec. 1901. Vol. XIV. No. 12.

[4]) Laurie, Removal of appendix four hours after onset of symptoms recovery. Medico-chirurgical Society. The Glasgow med. journal. 1901. No. 4. October.

[5]) Riedel, Wie oft fehlt die typische Dämpfung in der rechten fossa iliaca bei Appendicitis? Berliner klin. Wochenschr. 1902. No. 31.

[6]) Sprengel, Neue Erfahrungen über Appendicitis und Behandlung der Peritonitis. Verh. der deutschen Gesellsch. f. Chir. 1902. II. Theil. S. 447.

[7]) Rehn, Behandlung infectiös-eitriger Herde im Peritonealraume. Verh. der deutschen Gesellsch. f. Chir. 1902. II. Theil.

[8]) v. Beck, Blos, Ueber die Entzündungen des Wurmfortsatzes. Beitr. zur klin. Chir. Bd. 62. Heft II.

[9]) Riese, Beitrag zur Behandlung der acuten Appendicitis. Discussion. Verh. d. Chirurgen-Congresses. 1901.

[10]) Rose, Die offene Behandlung der Bauchhöhle bei der Entzündung des Wurmfortsatzes. Zeitschr. f. Chir. Bd. 57 u. 58.

[11]) Payr, Beiträge zur Frage der Frühoperation bei Appendicitis. Arch. f. klin. Chir. Bd. 68. Heft 2.

eingetreten sind, noch weitere Mitkämpfer hinzugekommen. Ich nenne von solchen Wette[1]), Gersuny[2]) (Moszkowicz), Hartmann[3]), Schnitzler[4]), Fritz König[5]).

Eine ganze Zahl von Fachcollegen giebt die Berechtigung der Frühoperation in den ersten 24—36 Stunden nach Beginn der Erkrankung unumwunden zu und erklärt sich bereit, gegebenen Falles zu diesem Zeitpunkt operativ einzugreifen. Solches wird in den Arbeiten von Graser[6]), Lanz[7]), Roux[8]) u. A. ausgesprochen; aber für die späteren Stadien des acuten Anfalles wird das operative Vorgehen von der jeweiligen Indicationsstellung abhängig gemacht, und, wo möglich, die Erreichung des Intervallstadiums ohne Operation angestrebt. Der Schweizer Roux[9]), ein durch seine Erfahrung sehr beachtenswerther Gewährsmann, verfügt über 700 Intervalloperationen mit zwei Todesfällen. Während die letztgenannten sich als Anhänger der Frühoperation wenigstens für die erste Zeit erklären, stehen zahlreiche deutsche Chirurgen zur Stunde auf einem Punkt, den man als einen der Frühoperation überhaupt freundlichen, aber nicht bedingungslosen bezeichnen kann. Es wird eben von ihnen zugegeben, dass relativ häufig sich Fälle finden, in denen der frühzeitige Eingriff die einzige Möglichkeit darstellt, die sonst sicher verlorenen Patienten zu retten. Es sind das offenbar jene Fälle, bei denen durch ungünstige topographische Lagerungsverhältnisse und schwere Erkrankung des Appendix der

---

[1]) Wette, Ueber Appendicitis unter besonderer Berücksichtigung der chirurgischen Indicationsstellung. Arch. f. klin. Chir. Bd. 66.

[2]) Gersuny (Moszkowicz), Ueber Perityphlitis acuta. Mittheilungen a. d. Grenzgebieten der Medicin u. Chir. Bd. X.

[3]) Hartmann, Ueber die Frühoperation der Appendicitis auf Grund des pathologisch-anatomischen Befundes. Wiener klin. Rundschau. 1903. No. 17 und 18.

[4]) Schnitzler, cit. bei Sprengel. l. c.

[5]) Fritz König, Aerztlicher Verein in Hamburg. Sitzung vom 16. Dec. 1902. Münchener med. Wochenschr. 1903. S. 38.

[6]) Graser, Operative Behandlung der Erkrankungen des Bauchfelles. In „Handbuch der Therapie innerer Krankheiten von Benzoldt u. Stintzing. S. 763.

[7]) Lanz, Indicationen zur operativen Behandlung der Perityphlitis. Correspondenzbl. f. Schweizer Aerzte. 1901. No. 1.

[8]) Roux, Artikel „Appendicitis“ in „Encyklopädie der Chirurgie“ von Kocher und de Quervain. Bd. 1.

[9]) Roux, Ueber einige Complicationen und Schwierigkeiten bei Excision des Processus vermiformis im Ruhestadium der Appendicitis. Verh. d. deutschen Ges. f. Chir. 1902. II. Theil. S. 136.

Verlauf bei geringen Localsymptomen bedrohliche Allgemeinerscheinungen aufweist. Wir finden unter ihnen Körte[1]), Kocher[2]), und von Eiselsberg[3]), auf einem zwar noch individualisirenden, aber häufig zur Entscheidung für die Frühoperation führenden Weg. Die Vorschläge Riedel's[4]) und Albert Kocher's[5]), der eigentlichen Radicaloperation eine Art von Nothoperation zur Beseitigung der Gefahren von Eiteransammlung und Entzündungsprocessen im Bauchfell vorauszuschicken, müssen ebenfalls hier genannt werden [Rosenberger[6])]. Steinthal[7]) und Rinne[8]) geben zwar für die „schweren" Fälle die absolute Nothwendigkeit frühzeitigsten Eingreifens zu, glauben aber zwischen schweren und leichten Fällen unterscheiden zu können und vertreten somit doch mehr eine individualisirende Richtung.

Die Mehrzahl deutscher Chirurgen stellt nach wie vor Thesen auf, gewöhnlich der Symptomatologie entnommen, vielfach unter Zuhilfenahme der blutdiagnostischen Hilfsmittel, die im einzelnen Falle als Richtschnur dienen sollen, um ja gewiss nicht zu früh, aber auch nicht zu spät den nothwendig gewordenen Eingriff auszuführen. Friedrich[9]), Reichel[10]), Lenzmann[11]), Sonnenburg[12]) und seine Schüler sind besonders für diese ihre Haltung durch ihre entsprechenden Publicationen eingetreten, und zieht der Begriff: „dem anatomischen Befunde entsprechen bestimmte kli-

---

[1]) Körte, Wann sollen wir bei Perityphlitis chirurgisch eingreifen? Deutsche Aerzte-Zeitung. 1901. 2. u. 3. — Persönliche Mittheilungen an Sprengel. l. c.

[2]) Kocher, Chirurgische Operationslehre. IV. Aufl. 1902.

[3]) v. Eiselsberg, Persönliche Mittheilungen an den Verfasser.

[4]) Riedel, Die zweizeitige Operation bei Appendicitis purulenta aut gangraenosa. Arch. f. kl. Chir. Bd. 66.

[5]) Albert Kocher, Eine Methode früher Radicaloperation bei Perityphlitis. Correspondenzbl. f. Schweizer Aerzte. 1900. No. 8.

[6]) Rosenberger, Ueber chirurgische Eingriffe bei Blinddarmentzündung etc. Würzburger Abhandlungen aus dem Gebiete der praktischen Medicin. 1901. Bd. 1. Heft 7.

[7]) Steinthal, Zur Diagnose und Prognose der acuten Appendicitis. Naturforscherversammlung. 1902. Centralbl. f. Chir. 1902. S. 1214.

[8]) Rinne, Zur operativen Behandlung der Perityphlitis. Deutsche med. Wochenschr. 1902. No. 28.

[9]) Friedrich, Zur chirurgischen Indicationsstellung bei Perityphlitis etc. Münchener med. Wochenschr. 1901. No. 16 u. 21.

[10]) Reichel, Behandlung der Appendicitis. Med. Gesellschaft Chemnitz. Münchener med. Wochenschr. 1901. No. 52.

[11]) Lenzmann, Die entzündlichen Erkrankungen des Darmes in der Regio ileo-coecalis und ihre Folgen. Berlin. 1901. Verlag von August Hirschwald.

[12]) Sonnenburg, Indicationsstellung bei Appendicitisbehandlung. Belgischer Chirurgen-Congress. 1902. Sonderabdruck.

nische Bilder“ wie ein rother Faden durch die Indicationsstellung der Genannten und noch zahlreicherer anderer Autoren. Einem noch conservativeren Verhalten entspricht die Anschauung Kümmell's[1]) und Hildebrand's[2]).

Viele geben auch heute noch die Berechtigung des operativen Eingriffes nur für jenen Fall zu, dass sich am Entzündungsherde thatsächlich Eiter vorfindet. Eine Arbeit Küster's[3]) in neuester Zeit beschäftigt sich mit der Diagnostik der eiterigen und brandigen Formen. Küster betont dabei als neu die Muskelspannung, die Starrheit der Bauchdecken in der rechten Fossa iliaca; ich muss hier gegen Küster hervorheben, dass dieses Symptom seit einiger Zeit schon von französischen Autoren, wie Dieulafoy, aber auch deutschen, wie v. Beck und Blos[4]) als werthvoll für die Diagnose der Erkrankung geschildert worden ist (Défense musculaire). Auch ich habe in meiner ersten Arbeit über Frühoperationen in den Krankengeschichten über jenes Symptom, auf das wir seit reichlich zwei Jahren in jedem Falle achten, berichtet. Nach dem Ergebniss der Frühoperationen muss ich sagen, dass der Muskel dabei eine wichtigere Rolle spielt, als das entzündliche properitoneale Oedem.

Riedel's[5]) Arbeit über das häufige Fehlen der typischen Dämpfung in der rechten Fossa iliaca, sowie seine und Lanz's[6]) anatomische Untersuchungen über die letzten Ursachen des appendicitischen Anfalles gehören zwar nicht streng zum Capitel Frühoperation, müssen aber als vielfach die pathologische Anatomie und Klinik des Anfalles klärend hier genannt werden.

Aus allen anderen Ländern Europas liegen Mittheilungen über die Behandlung des acuten Anfalles vor. Ali Krogius[7]) und

---

[1]) Kümmell, Verh. d. deutschen Gesellsch. f. Chir. 1901. I. Theil. S. 210.

[2]) Hildebrand (Müller), 100 Fälle von Perityphlitis. Arch. f. klin. Chir. Bd. 66.

[3]) Küster, Die klinischen Zeichen der eitrigen und brandigen Formen der Epityphlitis. Deutsche Zeitschr. f. Chir. Bd. 67.

[4]) l. c.

[5]) l. c.

[6]) Lanz, Die pathologisch-anatomischen Grundlagen der Appendicitis. Beiträge z. klin. Chir. Bd. 38. Heft 1.

[7]) Ali Krogius, Ueber die sogenannten Frühoperationen bei Appendicitis. Finska Läkaresänskapeis Handlingar. 1901. Bd. XLIII. p. 918.

A. v. Bergmann[1]), der erstere in sehr entschiedener, der letztere nicht ganz so decidirt, Bornhaupt[2]) erweisen sich als Anhänger der Frühoperation. Auch ein Rumäne Poenaru[3]) schliesst sich diesen an. Auffallend geringe Stellungnahme zu unserer Frage finden wir bei den Russen, Italienern und Spaniern. Eine grössere Anzahl russischer Arbeiten, Mejerewitsch[4]), Rostowzew[5]) u. A. liefern geradezu ein Beweismaterial für das, was sich durch die Frühoperation vermeiden liesse, ohne indess sich mit dieser Schlussfolgerung zu befreunden.

Eine vorurtheilsfreie Betrachtung dieser so verschiedenen Anschauungen über das Verhalten gegen diese eine, allerdings in sehr wechselvollem Gewande auftretende Erkrankung lehrt uns doch, dass eine immer grössere Zahl von Fachchirurgen sich nicht mehr der Ansicht verschliesst, dass durch Zuwarten bei schwereren Formen der Erkrankung häufig genug ein übler Ausgang herbeigeführt wird, sowie dass es eine grosse Zahl von Erkrankungen giebt, bei denen überhaupt nur durch einen möglichst frühzeitigen Eingriff Heilung gebracht werden kann.

Der Punkt, um den es sich hauptsächlich dreht, ist das Erkennen dieser einzelnen Formen[6]).

Da trauen sich einige der Fachcollegen sehr viel zu, nahezu absolute Sicherheit, und Andere, die auch über bedeutende Erfahrungen verfügen, sind der Meinung, dass man zwar in einem grossen Theil der Fälle sich ein richtiges Urtheil über den im Bauchraum sich abspielenden Vorgang verschaffen kann, dass dasselbe aber auch ein trügerisches sein kann und dann dem Patienten schweren, oft genug nicht wieder gut zu machenden Schaden bringt. Die Anhänger der principiellen Frühoperation haben bei dieser nicht nur die Vermeidung einer Anzahl von tödtlichen Peritonitisformen, sondern ganz besonders den technisch leichten, einzeitigen, das

[1]) A. v. Bergmann (Bornhaupt), Zur Frühoperation der Appendicitis. Arch. f. klin. Chir. Bd. 70. 2. Heft.

[2]) Bornhaupt, Siehe A. v. Bergmann.

[3]) Poenaru, Eine medicinische Behandlung der Appendicitis existirt nicht; die Appendicitis ist eine chirurgische Krankheit. Revista de chirurgie. 1903. No. 1. Rumänisch.

[4]) Mejerewitsch, Die Appendicitisoperationen im Jekaterinodaischen Städt-Krankenhaus. Russ. chir. Arch. Bd. XVIII. p. 658.

[5]) Rostowzew, Die Lehre von der Perityphlitis. St. Petersburg. 1902.

[6]) Anm. Das Gebiet der „Frühdiagnose" der Appendicitis stellt eine Sache für sich dar und wird hier nicht berücksichtigt.

Recidiv verhütenden und vor Complicationen schützenden Eingriff vor Augen.

Je öfter man bei eitrigen Processen die freie Bauchhöhle eröffnet, um so klarer ergiebt sich aus dem Verlaufe die Erkenntniss, dass dadurch eine Infection des Cavum peritonei bei geeignetem Verhalten nicht zu Stande kommt: unzählige Erfahrung hat dies schon gelehrt. Aber es giebt noch immer Chirurgen genug, die denken, dass die Bauchhöhle bei der Eröffnung eines intraperitonealen Abscesses in nicht wieder gut zu machender Weise inficirt wird, und solche Menschen zu Grunde gehen müssen. Gegen solche Anschauungen giebt es nur ein Mittel: das Gegentheil erleben! Wer aber nicht den Entschluss fassen kann, einer Appendicitis im acutesten Stadium mit oder ohne Bildung eines Eiterherdes entschlossen entgegenzugehen, findet eben keine Gelegenheit dazu und verharrt auf seinem irrigen Standpunkt. Aber gerade bei den mit schweren peritonealen Entzündungserscheinungen einhergehenden Formen sind gleich zu Beginn grosse Gebiete der Bauchhöhle in Mitleidenschaft gezogen (Riedel, v. Burckhardt[1]), Gersuny) und localisirt sich der Process erst nach Tagen, so dass auch da gar kein Grund vorhanden ist, sich vor einer arteficiellen Inficirung noch intacter Partien des Bauchraumes — das ist der wahre Name der Antagonismen der Frühoperationen — zu fürchten.

Ob die von Curschmann[2]) ins Leben gerufene, von Wassermann[3]), Da Costa[4]), Küttner[5]) u. A. nachgeprüfte Zählung der Leukocyten der Diagnostik der einzelnen Erkrankungsformen des Appendix so unter die Arme greifen wird, dass man getrost auf die richtige Erkenntniss des pathologisch-anatomischen Zustandes bauend, zuwarten darf, muss erst die Zukunft lehren.

---

[1]) v. Burckhardt, Weitere Erfahrungen in operativer Behandlung der fortschreitenden Peritonitis nach Epityphlitis. Deutsche Zeitschr. f. Chir. Bd. 73. Heft 3 u. 4.

[2]) Curschmann, Zur diagnostischen Beurtheilung der vom Blinddarm und Wurmfortsatz ausgehenden entzündlichen Processe. Münchener med. Wochenschr. 1901. No. 48.

[3]) Wassermann, Ueber das Verhalten der weissen Blutkörperchen bei einigen chirurgischen Erkrankungen insbesonders bei Appendicitis. Münchener med. Wochenschr. 1902. 17 u. 18.

[4]) Da Costa, The clinical value of blood examinations in appendicitis. A study based on the examinations of 118 cases at the German hospital, Philadelphia. Amer. journ. of the med. sciences. 1901. November.

[5]) Küttner, Diagnostische Blutuntersuchung bei chirurgischer Eiterung. Verh. d. deutschen Ges. f. Chir. 1902. I. Theil. S. 126.

Eine practische Bedeutung käme der Methode erst dann zu, wenn es mit Sicherheit gelänge, in den allerersten Stadien der Erkrankung aus dem Blutbefunde den weiteren Verlauf zu prognosticiren; man soll eben nicht warten, bis mächtige Abscesse grossgezogen sind, um sie dann, befriedigt über die den Eingriff gestattende Zahl der weissen Blutkörperchen, zu eröffnen. Heute kann von einer Beeinflussung der Entscheidung des Operationszeitpunktes durch die Leukocytenzahl bei den Anhängern der Frühoperation noch keine Rede sein.

M. H.! Ich halte es geradezu für eine Zeitverschwendung, Ihnen noch einmal Zweck und Wesen der sogenannten Frühoperation im epityphlitischen Anfall auseinanderzusetzen.

Es sind das Dinge, die Ihnen allen so wohl bekannt sind, dass kein Wort darüber zu verlieren ist.

Aber auch eine nochmalige ausführliche Parallelstellung der Gründe, die für und gegen den prinzipiellen Eingriff gleich am Beginn der Erkrankung sprechen sollen, erspare ich Ihnen, weil ich der Meinung bin, dass es besser ist, wenn man die völlig ungeschminkten Thatsachen sprechen lässt.

Endlich möchte ich, so viele und mühsame Versuche in der Statistik für die Ergebnisse des frühzeitigen operativen Vorgehens im Anfall auch gemacht worden sind, betonen, dass auf diesem Wege vorläufig sich kein klares Bild über Vor- und Nachtheile desselben gewinnen lässt.

Die Hindernisse liegen darin, dass das zum Vergleich herangezogene Material höchst ungleichmässig ist. Schon die Bestimmung der Zeit die zwischen der Ausführung der Operation und dem angeblichen „Einsetzen des Anfalles“ liegt, stösst auf die grössten Schwierigkeiten, wie wir noch des genaueren angeben werden; es ist ferner von allergrösster Bedeutung, ob alle überhaupt dem betreffenden Autor vorkommenden Fälle nach den gleichen Principien behandelt werden oder ob eine Auslese unter ihnen getroffen wird; aus einer grossen Zahl von Zusammenstellungen geht dies nicht mit genügender Genauigkeit hervor; endlich sind noch keinerlei Verständigungen darüber erfolgt, ob nur bei den schweren Formen der Erkrankung, ein Begriff, der

geeignet ist, neuerdings Unklarheit in die ganze Angelegenheit zu bringen, oder ob auch bei leichten Erscheinungen operativ vorgegangen wird.

Die so ausserordentlich verschiedenen Resultate legen es nahe, dass bei graduell enorme Unterschiede zeigenden Erkrankungsformen die Indication zum Eingriff gestellt worden ist und werden sich zum Theile auch daraus die Differenzen erklären lassen.

Aus diesen Andeutungen mag nur hervorgehen, dass zur Stunde die Durchführung eines völlig objectiven unanfechtbaren Vergleiches der Ergebnisse bei principieller, möglichst frühzeitiger Operation aller Fälle, bei Ablehnung der nach 48 Stunden zur Behandlung kommenden und endlich bei rein individualisirender Behandlung nach der jeweiligen Indicationsstellung, auf die grössten Schwierigkeiten stösst.

Ich möchte die von Kocher[1]) so schön und schlicht abgefassten Urtheile über die augenblicklichen Erfolge und Ziele bei den verschiedenen Arten therapeutischen Vorgehens als die einzigen zur Zeit unanfechtbaren bezeichnen.

Besonders seine zweite These enthält in wenigen Worten alles, worauf es ankommt. Er sagt: „Wer die meisten Menschenleben retten will, der mache in jedem Fall acuter Appendicitis, resp. Perityphlitis im Anfangsstadium die Radicaloperation und beseitige den Infectionsherd unter Verzicht auf primäre Heilung und glänzende Statistik. Nur der Chirurg, der in der glücklichen Lage ist, von den Aerzten zu einer Zeit zu den Kranken gerufen zu werden, wo zwar ein umschriebenes Exsudat an der Appendix, aber nichts von diffuser Peritonitis besteht, wird diesem idealen Ziele der Behandlung sich nähern.“

Wenn wir uns nach den wenigen noch übrig bleibenden feststehenden Gesichtspunkten der Sache umsehen, so können wir sagen:

Die in den ersten 36—48 Stunden seit dem Einsetzen der Erkrankung vorgenommenen Operationen geben im allgemeinen ganz ausgezeichnete Resultate. Dies wird auch von den Gegnern der sogenannten Frühoperation unumwunden zugegeben und hat sich eine ganze Anzahl von Autoren dahin geäussert, dass

---

[1]) Kocher, Chirurgische Operationslehre. IV. Aufl. S. 380.

sie sofort bereit sind, zu dieser Zeit operativ einzugreifen, wie Graser (l. c.), Lanz (l. c.) und viele Andere.

Selbst Körte, ein eifriger Verfechter der Intervalloperation, als Eingriff der Wahl, hat nach Sprengels (l. c.) Bericht in 11 Fällen mit schweren Erscheinungen ohne nachweisbares Exsudat ohne Misserfolg trotz schwerer vorgefundener Veränderungen die Frühoperation vorgenommen.

Die Gründe, warum die Zahlen einiger deutscher Autoren, der Franzosen, vor allem aber der Amerikaner, soweit von jenen in Sprengel's[1]) Versuch einer Sammelforschung gegebenen differiren, sind meines Erachtens einer Erklärung bedürftig.

Sprengel hat für die Frühoperation, d. h. in den ersten 48 Stunden der Erkrankung eine Mortalität von nahezu 20 pCt. berechnet. Es ist dies eine so hohe Ziffer, und sogar im Vergleich zur völlig conservativen Therapie als so ungünstig zu bezeichnen, dass sie nur durch die Qualität des ihr zu Grunde liegenden Materiales erklärt werden kann. Es ist gar nicht anders möglich, als dass es sich bei den Zahlen der Sprengel'schen Sammelforschung um jene von uns später noch genauer gewürdigten ganz schweren Fälle handelt, bei denen nach relativ sehr geringen Prodromalerscheinungen, die meist übersehen werden, plötzlich die Perforation in die freie Bauchhöhle erfolgt. Es kommen unseres Erachtens die 20 pCt. Mortalität auf Fälle, die innerhalb der ersten 24—48 Stunden nach erfolgtem Durchbruche einer Operation unterzogen wurden. Man könnte die Statistik Sprengel's mit Recht eine Statistik der „schwersten Fälle" bei Epityphlitis bezeichnen, nicht aber als eine allen Formen der Erkrankung Rechnung tragende. Es ist ausserdem zweifellos, dass das seiner Statistik zu Grunde liegende Material auch in dem von mir früher angedeuteten Sinne nicht gleichmässig ist, indem aus demselben nirgends hervorgeht, dass sämmtliche an den betreffenden Anstalten vorkommenden Fälle den frühzeitigen Eingriffen unterworfen wurden; es ist möglich, dass eine ganz erhebliche Zahl leichterer Formen nach Abklingen der acuten Erscheinungen als Intervalloperationen zur Behandlung kamen.

Der zweite feststehende Punkt ist der, dass fast von allen

---

[1]) l. c.

Vertretern des chirurgischen Faches, auch den conservativsten, zugegeben wird, dass es Fälle giebt, die durch ihre topographischen und pathologisch-anatomischen Verhältnisse unbedingt einen frühzeitigen und zwar einen möglichst frühzeitigen Eingriff erheischen.

Ein solcher wird auch in der That von principiellen Gegnern desselben, der jeweiligen Indicationsstellung entsprechend, in besonders schwer einsetzenden Fällen mit Gefahr drohenden Erscheinungen und geringen Localsymptomen als „sogenannte Frühoperation" vorgenommen.

Je öfter sich für den rein individualisirend vorgehenden Chirurgen diese Nothwendigkeit ergiebt, und je misstrauischer er sich dem im Bauchraum bei nicht exact zu stellender anatomischer Diagnose abspielenden Infectionsvorgang gegenüberstellt, um so kleiner werden die noch grossen Differenzen, die die Vertreter der beiden Richtungen heute noch scheiden.

Da die Frage der sogenannten Frühoperation gerade durch solche, alle Fachchirurgen gleichmässig interessirende Fälle eine besondere Bedeutung gewinnt, so möchte ich mir erlauben, auf diese mit ein paar Worten weiter einzugehen.

Die Bestimmung des Zeitpunktes, zu welchem die Operation thatsächlich vorgenommen worden ist, bereitet grosse Schwierigkeiten; in vielen Fällen am Beginn der ersten Krankheitserscheinungen überhaupt; darunter versteht man in idealem Sinne den Eingriff der „sogenannten Frühoperation".

In vielen Fällen sind aber die Verhältnisse derartige, dass sich die ersten Erscheinungen der Krankheit hinter völlig unscheinbaren und harmlosen Symptomen verbergen und der Zeitpunkt des frühzeitigen Eingriffes erst vom Momente der vollendeten Perforation gerechnet werden muss.

Das muss natürlich zu ganz verschiedenen Resultaten, die vorerst überhaupt nicht in Einklang zu bringen sind, führen.

Für einen der wesentlichsten Punkte im Verlaufe der Krankheit halte ich die Zeitdifferenz zwischen der erfolgten Perforation und dem Beginn der ersten Krankheitssymptome. Je grösser das Zeitintervall zwischen den ersten diagnosticirbaren Erscheinungen und der Perforation, gleichgiltig, ob sie in vorgebildete Adhäsionen oder frei in die Bauchhöhle, ob durch Ulceration oder Gangrän des

Wurmfortsatzes erzeugt, um so besser sind die Chancen des frühzeitigen Eingriffes; denn je grösser dieses Intervall ist, um so mehr Aussicht ist vorhanden, dass der Chirurg schon vor, unmittelbar während, oder möglichst rasch nach erfolgtem Durchbruch den Krankheitsherd eröffnet und die verderbenbringende Quelle verstopft.

Am ungünstigsten sind natürlich jene Fälle, bei denen sich erstes Krankheitssymptom und Perforation anscheinend decken. Denn da erfolgt der Eingriff natürlich immer erst nach dem gefahrbringenden Ereigniss und verschlechtern sich von Stunde zu Stunde seine Chancen.

Alle diese Dinge sind nun in ganz hervorragender Weise von der topographischen Lage, oft viel weniger von der jeweiligen pathologisch-anatomischen Form der Erkrankung des Wurmfortsatzes abhängig. Es ist zur Genüge bekannt, dass bei der Lage vor dem Coecum das Netz mit Vorliebe einen schützenden Deckel abgiebt, dass bei Lage zwischen Coecum und Einmündung des Ileum sich diese Theile so aneinander legen, dass sie einen Schutzwall bilden können. Besonders aber bei Lage an der Aussenseite des Coecums ist ein natürlicher Recessus geschaffen, in dem sich die Missethaten des Appendix verbergen können und endlich hat er hinter dem Blinddarm einen Schlupfwinkel, der so gut von der freien Bauchhöhle abgegrenzt ist, dass selbst bei schwersten Formen (Gangrän) jede Betheiligung des Bauchfelles absolut fehlen kann, wovon ich mich selbst mehrfach durch Autopsie in vivo überzeugen konnte und man nur in der Lage ist, einen in der fossa iliaca sich abspielenden Entzündungsprocess nachzuweisen. In manchen Fällen sind die Erscheinungen derart, dass sie überhaupt nicht für ein in der Bauchhöhle liegendes Organ zu sprechen scheinen.

Ganz anders, wenn der Wurmfortsatz in das kleine Becken frei hinabhängt oder bei stark medial gelagertem, hochstehenden Coecum, medialwärts gegen den Nabel oder das Promontorium oder gegen die linke Hälfte der Bauchhöhle zieht. Da liegt er gewöhnlich inmitten von Darmschlingen, nicht selten ausserhalb der schützenden Machtsphäre des Netzes und speit im Augenblick der Perforation mitten in die Bauchhöhle ohne jede schützende Adhäsion seinen virulenten, gewöhnlich noch gestauten Inhalt aus.

Das sind eben jene Fälle, in denen die typische Dämpfung

und Resistenz in der fossa iliaca dextra fehlt; zur Zeit der serösen Entzündung ist ein gewöhnlich auch nicht nachweisbares Exsudat in seiner Umgebung vorhanden, frei zwischen den Darmschlingen; nach Riedel's so überaus klaren und lichtvollen Mittheilungen trifft dies beinahe in der Hälfte der Fälle zu.

Und abermals ist es Riedel's (l. c.) Verdienst, auf exactester pathologisch-anatomischer Forschung stehend, uns bewiesen zu haben, warum gerade in diesen Fällen das Ereigniss der Perforation so urplötzlich wie ein Blitz aus heiterem Himmel eintritt, ohne vorherige deutliche Warnungszeichen, wie an jenen Stellen, wo günstige Gelegenheit zur Bildung von Adhäsionen gegeben war, erkennen zu lassen. Die Kenntniss der langsamen auf ein längeres Spatium sich vorbereitenden chronischen Entzündung des Wurmfortsatzes (Appendicitis chronica hämorrhagica granulosa) hat uns dies alles verständlich gemacht.

Das Zugrundegehen der Drüsenschläuche, die schliessliche Abstossung des Cylinder-Epithels und das Zutagetreten des darunter sich bildenden Granulationsgewebes, die Arronsionswirkung des vorhandenen Kothsteines, die nun rapid einsetzende Phlegmone des Appendix sind die sich ohne Lücke zusammenfügenden Glieder für das so überraschende Entstehen eines so schweren Krankheitsbildes.

In jenen Fällen nun, in denen nur eine seröse Entzündung besteht, sind bisweilen bei dieser Lage des Appendix die Erscheinungen von Seiten des Bauchfelles derartige, dass eine Perforation oder Gangrän zu vermuthen ist. In jenen Fällen aber, in denen der Wurmfortsatz durch seine nahen Beziehungen zum Coecum leicht durch Adhäsionsbildung geschützt wurde, entstehen selbst bei sehr schweren Erkrankungsformen anscheinend leichte und wenig bedrohliche Krankheitsbilder.

Dies ist wieder eine Illustration zu dem schon oft aufgestellten und von mancher Seite immer wieder geleugneten Satze, dass es bisweilen unmöglich sei, das klinische Bild der Erkrankung mit dem jeweiligen pathologisch-anatomischen Befunde in Einklang zu bringen.

Ich stehe nach dem Gesagten nicht an, zu behaupten, dass es mir fast ebenso wichtig erscheint, die topographische Diagnose der Lage des Appendix zu machen, als die Art

und Schwere seiner jeweiligen anatomischen Erkrankung festzustellen.

Wenn es gelingen sollte, dafür untrügliche diagnostische Zeichen zu finden, so wäre das Schicksal der Epityphlitiskranken mehr gesichert, als bei der immer nur eine Wahrscheinlichkeitsrechnung darstellenden Kenntniss des Grades der Wurmfortsatzerkrankung.

Es giebt nun zweifellos eine Reihe von Epityplitisformen, bei denen dieses Postulat nach topographischer Diagnose erfüllt werden kann.

Hierher gehört vor allem die retrococcale Form, die Lagerung des Appendix zwischen Vorderwand des Blinddarmes und Bauchwand, sowie die Lage nach aussen von diesem. Die Lage im kleinen Becken kann trotz genauester Vaginal- und Rectaluntersuchung unerkannt bleiben.

Bei der retrococcalen Form habe ich bisweilen bei völligem Fehlen peritonealer Reizerscheinungen einen ganz localisirten Meteorismus des Coecum und Colon ascendens mit gleichzeitiger hartnäckiger Stuhlverstopfung gesehen, nach Wegdrücken des Gases fühlte man eine teigige schmerzhafte Resistenz in der Fossa iliaca.

Die Symptome bei den übrigen typischen Lagen in der unmittelbaren Nähe des Blinddarmes sind ja genauestens bekannt.

Man könnte nun sagen, man solle nur in jenen Fällen überhaupt die Nothwendigkeit eines möglichst frühzeitigen Eingriffes in Erwägung ziehen, in denen durch das Fehlen von greifbaren Symptomen in der Fossa iliaca der Verdacht auf jene topographischen Lagen des Processus vermiformis erweckt werden, die prognostisch so ungünstig sind.

Dagegen ist einzuwenden, dass sich gerade in der Zeit, in der wirklich bei so ernster Sachlage geholfen werden kann, sehr häufig noch nicht jene unzweideutigen Localsymptome in der Ileocoecalgegend entwickelt haben; beim Zuwarten aber verstreicht die kostbare Zeit und es kommt dann oft wirklich so weit, dass man erst operirt, wenn der Kranke verfallen aussieht, und 120 Pulse hat und nun wie Riedel[1]) sich so drastisch ausdrückt, „krank genug“ zum Operiren ist.

Sicherer ist jedenfalls, manchmal auch bei nur auf den Wurmfortsatz beschränkter Erkrankung einzugreifen, wodurch man ja

dem Kranken bei Erfüllung der technischen Anforderungen an den Eingriff nicht schadet (Körte), wohl aber ihn auch vor der Gefahr eines Recidivs bewahrt.

Ich habe früher gesagt, dass es besser ist, bei derartigen Principienfragen möglichst die nackten Thatsachen sprechen zu lassen.

Unsere neuerlichen Erfahrungen über die in den ersten 48 Stunden seit dem Auftreten der ersten Krankheitssymptome vorgenommene Operation haben sich seit der Mittheilung meiner ersten Serie um 12 Fälle vermehrt, so dass ich heute über 20 sogenannte „Frühoperationen“ zu berichten in der Lage bin. Nur ein Fall (s. Krankengeschichten) endete tödtlich.

In 8 von den 12 Fällen handelte es sich um theilweise oder völlige Gangrän des Wurmfortsatzes. In 2 Fällen um eine bereits vollendete Perforation, in einem um eine acute hochgradige Entzündung des Wurmfortsatzes mit unmittelbar bevorstehender Perforation an der Spitze und endlich in einem Falle um einen im Verlauf von mehreren Attaquen entstandenen, fast nussgrossen, fibrösen Tumor an der Spitze des Appendix, in dem sich ein Eiterherd befand, von dem ein neuerlicher Entzündungsprocess seinen Ausgang nahm. Von den 8 gangränösen Fällen fehlten fünfmal Adhäsionen vollständig; in drei Fällen war der Appendix durch Ueberlagerung des Netzes geschützt. In 8 von den 12 Fällen waren bereits sehr erhebliche Veränderungen am Bauchfell vorhanden, in drei Fällen die Erscheinungen einer diffusen Peritonitis.

Es ist nun, wie ich denke, nicht uninteressant, sich darüber Rechenschaft zu geben, welche Erkrankungsformen des Appendix in den ersten 48 Stunden die Indication für das chirurgische Eingreifen abgeben und fragt es sich, ob die vorgefundenen Veränderungen unsere Handlungsweise rechtfertigen lassen, sie als unnöthig — ein schwerer und häufig gemachter Vorwurf gegen die Frühoperation — erscheinen lässt, oder endlich sie kategorisch gebieten.

Ich würde Sie langweilen, wenn ich Ihnen die Befunde an den frisch exstirpirten Wurmfortsätzen schildern würde; ich bin, gerade um das Studium der anatomischen Veränderungen in den allerersten Stunden und Tagen der klinisch diagnosticirbaren Erkrankung zu erleichtern, darauf verfallen, alle in dieser

Zeit exstirpirten Wurmfortsätze sofort nach der Operation möglichst naturgetreu in Farbe und Grösse reproduciren zu lassen und lege Ihnen die Bilder der Corpora delicti mit einigen Worten über die topographische Lage und den Zeitpunkt der Operation versehen, zur geneigten Ansicht vor.

Ich betone ausdrücklich, dass alle in diesem Zeitraume innerhalb der ersten beiden Tage eingelieferten Fälle der sofortigen Operation unterzogen worden sind; aber auch alle im späteren Stadium überbrachten Fälle wurden sogleich operirt. Ihre Zahl beträgt 34.

Ich bemerke noch ausserdem, dass beinahe sämmtliches Appendicitismaterial, das am Grazer allgemeinen Krankenhause in dem betreffenden Zeitraume zur Beobachtung kam, den Chirurgen, Dank der ausserordentlichen Liberalität des damaligen Vorstandes der medicinischen Klinik, des Herrn Prof. Kraus, vorgelegt wurde, und daher viel eher Anspruch auf Gleichmässigkeit machen kann, als das für gewöhnlich an chirurgischen Kliniken vorkommende Material, das ja naturgemäss einen besonderen Reichthum an schweren und schwersten Fällen aufweist. Die correspondirende Zahl der Intervalloperationen ist im gleichen Zeitraume 32.

Die Frühoperation bei jenen schweren Fällen ergiebt auch noch zu einer Zeit, da eine Perforation erfolgt ist, glänzende Resultate, im Vergleiche zu dem, was beim Zuwarten geschieht. Besonders aber bei den Perforationen und bei den gangränösen Formen in der Nähe des Coecums werden selbst sehr schwere Krankheitserscheinungen durch den rechtzeitig ausgeführten Eingriff nahezu mit Sicherheit beseitigt. Riedel schätzt die auch bei frühzeitigem Eingreifen verlorenen Fälle im Vergleiche zur Gesammtzahl auf 1—2 pCt.

Eine gewisse unvermeidbare Zahl von Todesfällen wird nur durch jene ungünstige topographische Lage des Organs bedingt. Selbst wenn hier sich für diese Fälle eine Mortalität von 20 pCt. und mehr ergeben sollte, so würde dies nicht gegen die Frühoperation sprechen, sondern nur aufs neue beweisen, dass wir alles daran setzen müssen, um sie zu einem sehr frühen i. e. möglichst günstigen Zeitpunkte der einzig Erfolg versprechenden Behandlung zuzuführen.

Eine Berechnung der procentualen Verhältnisse habe ich bei unseren bescheidenen Zahlen für unnöthig gehalten.

Ich erwähne noch nebenbei, dass in keinem der Fälle, es sind auch solche der privaten Klientel dabei, Vorschlag und Durchführung der Frühoperation — wie Rehn (l. c.) sagt, der „zeitigen" Operation — auf irgendwelche Hindernisse stiess.

Was die Technik des Eingriffes anlangt, so habe ich zu dem, was ich bei der Mittheilung unserer ersten Serie gesagt habe, nichts hinzuzufügen.

Ueber den neuesten Vorschlag Riedels, die sogenannte zweizeitige Operation bei purulenter und gangränöser Form der Epityphlitis, hatten wir noch keine Gelegenheit Erfahrungen zu sammeln; wir haben vorgezogen, in den zur Frühoperation gekommenen Fällen sogleich den kranken Appendix zu entfernen.

Bezüglich der nach 48 Stunden zur Behandlung gekommenen Fälle kann ich nur sagen, dass wir in jedem Falle, ausser wenn es sich um einen völlig im Abklingen befindlichen Anfall handelte, unseren vor Jahresfrist geäusserten Principien gemäss operativ eingegriffen haben und es in keinem Falle zu bereuen hatten. —

Wenn ich nun das, was mir nach dem heutigen Stande unserer Kenntnisse für ein frühzeitiges operatives Eingreifen bei allen überhaupt eine ernstere, krankhafte Störung des Allgemeinbefindens verursachenden Epityphlitisfällen zu sprechen scheint, in Kurzem zusammenfasse, möchte ich sagen:

Die Appendicitis oder Epityphlitis ist eine Erkrankung, die wenigstens in der Mehrzahl der Fälle schon nach sehr kurzer Krankheitsdauer uns gestattet, die Diagnose im Allgemeinen zu stellen, d. h. wir wissen, dass sich in der Regio ileocoecalis ein Entzündungsprocess abspielt, der in ausserordentlich verschiedener Weise das Allgemeinbefinden beeinflusst, bald als nahezu ungefährlich für den Träger in wenigen Tagen abläuft, bald wieder in wenigen Stunden, manchmal bevor noch der gefasste Plan zur Rettung des Kranken ausgeführt werden kann, schon zum tragischen Abschluss führt.

Die so überaus mannigfaltige Symptomatologie dieser interessanten Erkrankung klärt sich mit zunehmender Erkenntniss aller bei ihr in Betracht kommenden topographischen und pathologisch-anatomischen Verhältnisse immer mehr, und wissen wir heute schon in vielen Fällen ganz genau, warum das eine Mal hohe Pulsfrequenz und hohes Fieber mit schweren Störungen des Allge-

meinbefindens besteht, während ein anderes Mal bei gleich schwerer anatomischer Form der Erkrankung jene bedrohlichen Erscheinungen ganz fehlen können und objectiv kein Anzeichen auf eine so schwere Veränderung im erkrankten Wurmfortsatz schliessen lässt. Es ist eben ein grosser Unterschied, ob sich die Entzündungsproducte bei Perforation oder Gangrän des Appendix in Form eines durch vorgebildete Adhäsionen gut abgeschlossenen, kleinen periappendiculären Abscesses oder bei völlig retrocöcaler Lage des Organes als retrocöcale Phlegmone manifestiren, oder ob bei völligem Mangel solcher Schutzvorrichtungen das infectiöse Material in die freie Bauchhöhle, in das kleine Becken strömt. Daraus erklärt es sich ungezwungen, warum man bei einer Temperatur von 37—37,5° und einem Puls von 80 einen hinter dem Cöcum gelegenen gangränösen Wurmfortsatz oder Abscess finden kann, und warum bei relativ leichten Erkrankungsformen häufig intensive peritoneale Reizerscheinungen mit Singultus, Erbrechen und Muskelrigidität an der vorderen Bauchwand da sein können.

Aber selbst angenommen, dass durch die Lage oder durch die schon vorher durch den chronischen Entzündungsprocess geschaffenen Adhäsionen sich ein den Eiter gut einschliessender entzündlicher Tumor bildet, enthält doch auch dieser durch seinen infectiösen Inhalt eine Reihe von sehr erheblichen Gefahren. Die Adhäsionen können bei steigendem Druck der flüssigen Entzündungsproducte langsam oder plötzlich durchbrochen werden. Im ersteren Falle kommt es zu progredienten, mehrfache Abscesse zwischen den einzelnen Darmschlingen erzeugenden Peritonitisformen, in denen es zu keinem rechten befriedigenden Abklingen des Anfalles kommt, indem durch mehrere Wochen sich im Bauchraum ein schleichender Infectionsvorgang abspielt, der in seinem Ausgang nie sicher ist und selbst nach längerer Zeit noch eine unglückliche Wendung der Dinge herbeiführen kann.

Im zweiten Fall perforirt ein präformirter Abscess plötzlich in die bis dahin intacte und deshalb ungeschützte Bauchhöhle und ist dann das Bild kaum wesentlich von jenem verschieden, das bei Perforation oder Gangrän des adhäsionslosen, medial gelegenen Appendix in die Bauchhöhle zu Stande kommt.

Aber auch bei den retrocöcalen Phlegmonen, bei den

nicht selten bis zur Leber, zur Niere oder gegen die Lendenmuskeln reichenden Abscessen drohen eine Reihe von Gefahren, die trotz völligen Intactseins des Bauchfells ernst genug sind, um präventive Maassregeln zu erheischen.

Gerade die Unmöglichkeit, bei grossen Abscessen zugleich mit der Eröffnung den kranken Wurmfortsatz zu entfernen, ist ein grosser Nachtheil der abwartenden Behandlung.

Gewiss ist ein Theil der im acuten Stadium zu Stande kommenden Veränderungen unter günstigen Umständen einer spontanen, weitgehenden Rückbildung fähig, aber die Veränderungen sind doch schwer genug, wie durch eine grosse Zahl von bösen Erfahrungen heute zur Genüge festgestellt ist, um eine möglichst frühzeitige Beseitigung der Endursache des Infectionsprocesses anzustreben. Die grössere Sicherheit vor unangenehmen Zufällen und üblen Ausgängen, sowie Nachkrankheiten durch metastatische Vorgänge ist so viel werth, dass man schon die Nachtheile des Offenhaltens der Bauchwunde durch Drain und Streifen für ein paar Tage in Kauf nehmen kann!

Gerade bei möglichst frühzeitigem Operiren sind ja die Nachtheile nicht einmal so bedeutend. Es genügt in vielen Fällen für einige Tage ein mit Jodoformgaze umwickeltes Drainrohr oder ein Rohr allein und daneben einen Gazestreifen in das Lager des entfernten Appendix zu legen. Die Bauchdecken können im Uebrigen unbeschadet in Etagen geschlossen werden und war in einer grösseren Zahl unserer Fälle die Heilung in 14—22 Tagen vollendet und pflegen in solchen Fällen Narbenbrüche auszubleiben.

Wie langwierig pflegt doch der Heilungsvorgang zu sein, wenn man den Plan, die Krankheit in das à froid-Stadium hinüberzuleiten, aufgeben muss und am 6.—10. Tage zu operiren genöthigt ist; die dabei gewöhnlich nicht zu umgehende offene Wundbehandlung stellt grosse Anforderungen an die Geduld von Seiten des Patienten und des Arztes, der schlechten Narbenverhältnisse nicht zu vergessen.

Es ist gewiss ein ideales Behandlungsresultat, wenn man bei der im kalten Stadium vorgenommenen Appendektomie seine Kranken in 8 Tagen mit verlässlicher Bauchnarbe nach reactionslosem Verlauf entlassen kann. Aber es ist meines Erachtens nicht

gestattet, durch **allzuweit** gehende Verfolgung dieses Zieles durch conservative Behandlung des acuten Stadiums die **Sicherheit** aufs Spiel zu setzen.

Schlusssätze.

1. Die Statistik der sogenannten „Frühoperation" bei Epityphlitis ergiebt zur Zeit, da ihr ein ausserordentlich verschiedenartiges Material zu Grunde liegt, keine einwandsfreien Vorstellungen über die solcher Art zu erzielenden Erfolge.

2. Es giebt Fälle, bei denen die Nothwendigkeit eines sofortigen operativen Eingriffes von einer immer grösser werdenden Zahl von Fachcollegen zugegeben wird.

3. Es sind das vorwiegend jene, bei denen der kranke Appendix vom Cöcum medialwärts zieht und bei schwerer Erkrankung sich günstige Bedingungen für die Ausbreitung des Entzündungsprocesses finden.

4. Ich halte es fast für ebenso wichtig, diese topographische Diagnostik auszubilden, als das klinische Bild mit dem jeweiligen Grade der pathologischen Veränderung in Einklang zu bringen.

5. Der principielle Eingriff bei allen irgend schwerer einsetzenden Formen der Erkrankung ist das sicherste Mittel, die durch Versagen der Diagnose nach der einen oder anderen Seite drohenden Unglücksfälle zu vermeiden.

6. Ich schliesse: Man entferne den kranken Wurmfortsatz, bevor er in die freie Bauchhöhle perforirt oder grosse Abscesse in der rechten Fossa iliaca und im kleinen Becken oder Allgemeinmetastasen erzeugt hat; wenn dies gelungen, so hat man keine **„Frühoperation"**, sondern den Eingriff **gerade noch zur rechten Zeit gemacht**; operirt man **nach** der Perforation in die freie Bauchhöhle, so sinken die Chancen der Heilung proportional der Entfernung zwischen Durchbruch und heilendem Eingriff geradeso, wie beim perforirten Magengeschwür und der durchgebrochenen Gallenblase.

Krankengeschichten unserer Fälle.

(Siehe auch Tafel IV und V.)

Fall I. 7jähriges Mädchen, 2. Anfall 22. 10. 02. Erbrechen, starke, anhaltende Schmerzen im Bauch, Aufnahme am 27. 10. auf die medicinische Abtheilung, nach drei Tagen auf die chirurgische. Schlecht ernährtes Kind, leicht aufgetriebenes Abdomen, eine kleine Stelle in der rechten Ileocoecalgegend druckempfindlich. Keine Resistenz. Vollkommener Rückgang der Erscheinungen. Temperatur 36,8°, Puls 75. Am 7. 11. plötzlich nach vollkommenem Wohlbefinden neuer Anfall. Erscheinungen eingetretener Perforation. Abdomen mächtig aufgetrieben. Temperatur 38,5°, Puls 136, Facies abdominalis, Leberdämpfung verschwunden. Operation ca. 7 Stunden seit Eintritt der Verschlimmerung, Aethertropfnarkose. Darmschlingen ausgedehnt, Fibrinauflagerungen, ein paar Esslöffel dünnen gelblichen Eiters frei in der Bauchhöhle. Ursprung des Appendix an der Hinterseite des Coecums, Verlauf gegen das kleine Becken. 2 cm von seinem Ursprung stecknadelkopfgrosse Perforation an der Spitze; Abtragung, Jodoformgazestreifen ins kleine Becken. Heilung. (S. Fig. 1, Tafel IV.)

Fall II. 25jähr. Mann, erster Anfall; seit einem halben Jahre unbestimmte Abdominalbeschwerden und Stuhlverstopfung. 13. 11. 02 kolikartige Schmerzen, Brechreiz, Singultus. 15. 11. Temperatur 38,4°, Puls 104. Musculatur des Abdomens, besonders rechts bretthart, Leberdämpfung sehr vermindert, in der Ileocoecalgegend keine Resistenz, aber starke Druckempfindlichkeit. Operation ca. 42 Stunden nach Beginn des Anfalles. Keine Adhäsionen, Darmschlingen und Peritoneum stark geröthet, ca. 150 ccm dünnflüssiges eitriges Exsudat. Appendix zieht ins kleine Becken. An einer Stelle nahe der Spitze eine fast bis zur Perforation führende, tiefe Ulceration. Abtragung, Etagennaht, Jodoformgazestreifen ins Bett des Appendix. Heilung in 14 Tagen. (Siehe Fig. 2, Tafel IV.)

Fall III. 40jähr. Mann, erster Anfall. 22. 12. 02 heftige Schmerzen in der rechten Unterbauchgegend, Singultus, kein Stuhl, keine Winde, Facies abdominalis, Temperatur 36,5, Puls 96. Zunge trocken, Abdomen gleichmässig aufgetrieben, Leberdämpfung bis auf Fingerbreite verschwunden, rechter Leistencanal sehr druckempfindlich, über dem Lig. Pouparti leichte Dämpfung und Druckempfindlichkeit. Operation 23. 12. ca. 38 Stunden nach Beginn der Erkrankung, Morphinäthernarkose. In der Bauchhöhle mit Koth vermischter Eiter, keine Adhäsionen, Darmschlingen aufgetrieben, geröthet, mit Fibringerinnseln bedeckt. Wurmfortsatz an der Aussenseite des Coecums, theilweise gangränös, grosse Perforation, drei Kothsteine. Abtragung; 3 Jodoformgazestreifen nach verschiedenen Richtungen, im Uebrigen Etagennaht. Bauchwunde nach 22 Tagen geheilt. (Pat. stirbt einige Zeit später an einer schweren, erst später aufgetretenen Pneumonie.) S. Fig. 3, Tafel IV.

Fall IV. 11jähr. Knabe, 1. Anfall. 21. 9. 02. Abends nach reichlichem Obstgenuss Erbrechen und Schmerzen in der Unterbauchgegend, am nächsten Morgen scheinbare Besserung, der Knabe geht in die Schule. Abends Ver-

schlimmerung, Temperatur 37,3°, Puls 110 (12 Uhr Nachts), um 4 Uhr Morgens plötzlicher heftiger Schmerz, Temperatur 39,4°, Puls 130.

Kräftiger, gut genährter Junge, eingezogener Bauch mit brettharten Muskeln, keine Dämpfung. Am Mac Burney'schen Punkt war um Mitternacht eine kleine walzenförmige Geschwulst zu fühlen gewesen. Rechter Leistencanal sehr druckempfindlich. Am Morgen des 23. Operation, ca. 35 Stunden nach Beginn der Erkrankung, 4 Stunden nach der wahrscheinlich um 4 Uhr Morgens erfolgten Perforation. Aethertropfnarkose, zwei Löffel dünnen, graugelblichen Eiters in der Bauchhöhle, Dünndarmschlingen noch contrahirt, aber mit Fibrin belegt. Die eitrige Flüssigkeit schwimmt gleichsam auf den Darmschlingen der rechten Unterbauchgegend. Keine Adhäsionen. Das Netz ist vorn an der Vorderseite des Colon ascend. angeheftet, deckt aber den Wurmfortsatz, der vor dem Coecum, frei ohne jede Verwachsung liegt, nicht. Abtragung, Jodoformgazestreifen, im Uebrigen exacte Bauchnaht, Heilung in 16 Tagen. Appendix nahe der Spitze doppelt perforirt; an Stelle des Kothsteins ein Kirschkern in ihm. S. Fig. 4, Tafel IV.

Fall V. 27jähr. Mann, 1. Anfall. 18. 9. 02 heftige Schmerzen rechts, Brechreiz, kein Stuhlgang, Temperatur 37,4°, Puls 104. Muskeln rechts stark gespannt, Mac Burney'scher Punkt sehr druckempfindlich, Leberdämpfung normal, per rectum rechts Resistenz und Druckschmerzhaftigkeit, Leistencanal rechts druckempfindlich. Operation 19. 9., ca. 26 Stunden nach Beginn des Anfalles, mächtig geschwollener Appendix zieht ohne jede schützende Adhäsion ins kleine Becken, Darmschlingen sehr geröthet und gebläht, in der ganzen rechten Unterbauchgegend mit Fibrin belegt, sehr wenig Flüssigkeit. Abtragung des Appendix, der nahe an seinem peripheren Ende an einer gangränösen Stelle perforirt ist. Jodoformgazestreifen, völlige Heilung in 21 Tagen. Siehe Fig. 5, Tafel IV.

Fall VI. $4^1/_2$jähr. Mädchen, 1. Anfall. 27. 12. 02 plötzlich heftige Schmerzen in der rechten Unterbauchgegend, Meteorismus, Erbrechen, Singultus, kein Stuhl. Nach einem Einlauf Abgang von Stuhl und Winden, aber erhebliche Verschlimmerung, Temperatur 38,2°, Puls 120. Keine Leberdämpfung, Abdomen sehr gespannt, überall druckschmerzhaft, am meisten am Mac Burney'schen Punkt. Leichte Dämpfung über dem rechten Poupart'schen Band. Operation 47—48 Stunden seit Beginn der ersten Erscheinungen. Viel Fibrinauflagerungen, Coecum vom Netz bedeckt, bei Emporziehen des Coecums stürzt vom kleinen Becken dünnflüssiger, hellgelber, stinkender Eiter hervor. Man sieht nun den nach unten und innen gegen das kleine Becken ziehenden, kolbig verdickten, z. Th. gangränösen Appendix, Abtragung, Jodoformgaze, umwickeltes Drainrohr und Jodoformgazestreifen. Im Uebrigen Etagennaht, Heilung in ca. 4 Wochen. S. Fig. 6, Tafel IV.

Fall VII. 23jähr. Mann, 5. Anfall. 15. 9. 02 erster Anfall, bis zum 12. 1. 03 drei weitere, am 14. 2. 03 Beginn des fünften. Starke Schmerzen im Bauch, kein Singultus, kein Erbrechen. Kräftiger Mann, diffuse Schmerzhaftigkeit im Abdomen, Temperatur 39,1°, Puls 104. Ileocoecalgegend leicht vorgewölbt, leichte Dämpfung, Leberdämpfung verkleinert, starke Druckempfind-

lichkeit des Abdomens auf der rechten Seite. Per rectum starke Schmerzhaftigkeit rechts. Operation 15. 2. ca. 15 Stunden nach Beginn des Anfalles. Das Netz liegt vor, tief stehendes Coecum, Darmschlingen geröthet, mit einander leicht verklebt, Wurmfortsatz am Ende keulenförmig aufgetrieben, Abtragung, in seiner Umgebung reichliche Fibrinauflagerungen. An der Basis ist sein Lumen obliterirt. Gegen das kleine Becken zu keine Verklebungen. Drainrohr, Etagennaht, Heilung in 15 Tagen. Das kolbig aufgetriebene Ende besteht aus einem sehr dicken, fibrösen, einen ganz kleinen, mit Eiter gefüllten Hohlraum einschliessenden Sack (wahrscheinlich aus einem Empyem entstanden). S. Fig. 7, Tafel IV.

Fall VIII. 24jähr. Mann, 1. Anfall 12. 2. 03 (einige Monate vorher unbestimmte Beschwerden von Seiten des Abdomens). Heftige Bauchschmerzen, kein Erbrechen, kein Singultus, rechte Unterbauchgegend sehr druckempfindlich, besonders am Mac Burney'schen Punkt. Starke Muskelspannung, besonders rechts, Leberdämpfung normal. Temperatur 39°, Puls 90. Operation ca. 40 Stunden nach Beginn der Erkrankung. Aethernarkose. Zwei Esslöffel hämorrhagischen, dickflüssigen Eiters, Coecum vom Netz überlagert, Appendix liegt nach vorn und medial vom Blinddarm, etwa zur Hälfte gangränös, enthält einen Kothstein. Darmschlingen in seiner Umgebung meteoristisch gebläht, geröthet, mit Fibrinauflagerungen bedeckt. Abtragung des Appendix, Jodoformgaze, umwickeltes Drainrohr, im Uebrigen völlige Naht der Bauchdecken. Heilung in 4 Wochen. S. Fig. 8, Tafel V.

Fall IX. 22jähr. Mädchen, 1. Anfall 19. 2. 03, allgemeines Unwohlsein, Magenschmerzen, keine Erscheinungen in der Ileocoecalgegend. 20.2. Schüttelfrost, Erbrechen, Singultus, Schmerzen in der Regio ileocoecalis, Temperatur 37,5°, Puls 88. Abdomen eingezogen, Musculatur gespannt, sehr druckempfindlich. Leichte Resistenz dem Mac Burney'schen Punkte entsprechend, Leberdämpfung verkleinert. Operation 48 Stunden nach Beginn der Erkrankung. Ursprung des Wurmfortsatzes an der medialen Seite des Coecums; sein Ende ist gangränös, aber direct in einen Netzzipfel eingehüllt. Der entzündete Netzklumpen wird sammt dem Appendix abgetragen, die Darmschlingen in der Nachbarschaft sind geröthet und leicht aufgetrieben. Völliger Verschluss der Bauchwunde, Heilung in 10 Tagen. S. Fig. 9, Tafel V.

Fall X. 40jähr. Frau, 1. Anfall. Seit einiger Zeit hartnäckige Obstipation, unbestimmte Magenbeschwerden. 15. 4. 03 heftige Uebelkeit, Erbrechen grünlicher Massen. Temperatur 36,8, Puls 72. In der Nacht unruhiger Schlaf, am Morgen heftige Schmerzen, Bauch aufgetrieben und hart, kein Stuhl, keine Winde. Facies abdominalis, Singultus; 20 Stunden nach Beginn des Anfalles Temperatur 38,4°, Puls 110, von schlechter Qualität, Leberdämpfung verschwunden. Enorme Schmerzempfindlichkeit am ganzen Abdomen, per rectum, besonders rechts grosse Druckempfindlichkeit, Douglas tief herabgedrängt. In den seitlichen Partien des Abdomens, besonders rechts, Dämpfung, Zunge trocken. Operation 22 Stunden nach Beginn der ersten Erscheinungen. 1 Liter dünnflüssiger, hämorrhagischer, stinkender Jauche frei in der Bauchhöhle. Darmschlingen enorm aufgetrieben, Coecum hoch stehend, Appendix

zieht zum Promontorium, ist völlig gangränös, enthält mehrere Kothsteine, Fibrinauflagerungen fehlen vollkommen, ebenso schützende Adhäsionen. 4 cm von seiner coecalen Insertion ist der Wurmfortsatz bereits durchbrochen. Septische Allgemeinperitonitis; dicke Drainröhren und Jodoformgazestreifen, theilweise Naht der Bauchdecken. Verlauf zunächst befriedigend, Puls fällt auf 90, Temperatur wird normal, Winde gehen ab. Am 4. Tage neuerlich Erbrechen, Exitus unter den Erscheinungen des Herzcollapses. Hochgradiges Vitium und Fettherz. Keine Obduction. S. Fig. 10, Tafel V.

Fall XI. 42jähr. Mann, 1. Anfall. 16. 4. 03 Schmerzen im Unterleib, Erbrechen, Singultus. Kräftig gebauter, gut genährter Mann. Temperatur 38,5°, Puls 90, Bauchdecken gespannt, grosse Schmerzhaftigkeit in der Gegend des Mac Burney'schen Punktes. Keine Resistenz, Percussionsschall rechts gedämpft. Operation ca. 45 Stunden nach Beginn der Erkrankung. Appendix nach unten und medialwärts vom Coecum gelagert, an einer Stelle mit dem Netz adhärent. Eine nagelgliedgrosse Stelle des Appendix ist gangränös, einige Esslöffel leicht getrübter seröser Flüssigkeit in der Umgebung. An den benachbarten Darmschlingen Fibrinauflagerung. Jodoformgaze, umwickeltes Drainrohr, Etagennaht, Heilung. S. Fig. 11, Tafel V.

Fall XII. 11jähr. Mädchen, 2. Anfall, Juli 1902; gut entwickeltes Kind. Temperatur 38,5°, Puls 86, Meteorismus, Abdomen diffus druckempfindlich, Bauchdecken gespannt, in der Ileocoecalgegend leichte Dämpfung, Leberdämpfung verschwunden, per rectum rechts schmerzhafter Tumor.

Operation ca. 40 Stunden nach Beginn der Erkrankung. An Coecum und Darmschlingen fibrinöse Auflagerungen. Um den Appendix keine Verklebungen. Derselbe zieht ins kleine Becken, daselbst dicker Eiter. Zwischen den Dünndarmschlingen einige Esslöffel trüber, seröser Flüssigkeit. Jodoformgaze, umwickeltes Drainrohr und Streifen; links vom Nabel wird ebenfalls geöffnet und drainirt. Auch hier sind die Dünndarmschlingen stark geröthet. Normaler Verlauf. Nach 20 Tagen Ileuserscheinungen, Laparotomie in der Mittellinie. Dünndarmschlinge im kleinen Becken fixirt. Enteroanastomose zwischen zu- und abführenden Dünndarmschenkeln. Heilung nach $2^1/_2$ Monaten.

XXVI.

Zur Technik der Magendarmoperationen.

Der „Gastrophor", ein Assistentensparer bei Magendarmoperationen.[1])

Von

Professor Dr. A. Narath

in Utrecht.

(Mit 6 Figuren im Text.)

Seitdem wir dank zahlreicher eingehender Untersuchungen zur Erkenntniss gekommen sind, dass die verschiedenen Methoden der Händedesinfection nicht immer das zu leisten im Stande sind, was man von ihnen erhofft hatte, muss man den Standpunkt derjenigen Chirurgen als berechtigt anerkennen, welche sagen, dass man den Contact zwischen Wunde und Hand möglichst einschränken oder, wenn es geht, ganz vermeiden müsse. Diese Bestrebungen zielen darauf hinaus, dass erstens sowohl Operateur als Assistent sorgfältigst jede unnöthige Berührung der Wunde mit der nackten Hand vermeiden und dass zweitens die Zahl der Assistirenden vermindert werde, um die Infectionsquellen zu verringern. Als weitere Folge dieser Ideen ergab sich, abgesehen von der Aenderung in der Operationstechnik, die Nothwendigkeit das Instrumentarium theilweise umzugestalten und für die ausgeschalteten Assistentenkräfte durch neue Instrumente, die man sicher sterilisiren konnte, Ersatz zu schaffen. So entstanden eine Reihe von „Assistentensparern", welche freilich nicht immer den geschulten Assistenten vollkommen zu ersetzen im Stande waren.

[1]) Auszugsweise vorgetragen am 2. Sitzungstage des XXXII. Congresses der Deutschen Gesellschaft für Chirurgie zu Berlin, 4. Juni 1903.

Wenn ich im Folgenden einen neuen Assistentensparer für Magendarmoperationen empfehle, so geschieht das mit um so grösserer Berechtigung als das Instrument: „Der Gastrophor" nicht nur einen guten Assistenten ersetzt, sondern sogar dessen Arbeit viel sicherer und genauer zu leisten vermag. Ursprünglich war das Instrument dazu bestimmt bei der an der Utrechter Klinik fast ausschliesslich geübten Gastroenterostomia retrocolica posterior die Rolle des „Magenhalters" zu übernehmen. Man braucht, um den Magen gut zu fixiren, einen sehr verlässlichen Assistenten, dessen Arbeit keine sehr leichte ist, was ich aus vielfacher eigener Erfahrung früherer Zeit selbst empfunden habe. Abgesehen davon, dass der Assistent den Magen so zu halten hat, dass der Chirurg bequem operiren kann, muss er noch dafür sorgen, dass nichts aus dem Magen ausfliesst und dass es aus den durchtrennten Magengefässen nicht blutet. Beides kann er nach der durch die Billroth'sche Schule ausgebildeten Methode dadurch erreichen, dass er in der bekannten Weise die beiden Magenwände mit den Fingern gut zusammenpresst. Die beiden Daumen berühren dann die vordere Magenwand, die übrigen Finger, nachdem sie das Colon transversum und das zusammengeschobene Omentum majus umgriffen, das untere Blatt des Mesocolon transversum. Ein guter Assistent drückt nun auf diese Weise die dreifache Schicht: „vordere und hintere Magenwand, sowie Mesocolon transversum", mit den Fingern zusammen, dreht den Magen um eine quere Achse nach oben (cranialwärts) und stülpt mit dem nun hinten (dorsal) gelegenen Daumen das durch die übrigen Finger abgegrenzte Operationsfeld schön convex vor. So hat der Operateur ein leichtes Arbeiten, vorausgesetzt, dass der Assistent den Magen unverrücklich festhält, die Gefässe comprimirt und die Magenhöhle abschliesst. Während der Assistent sich auf den Griff am Cadaver eigens einzuüben hat und auch, wenn er ihn kann, bei der Operation in vivo noch seine ganze Aufmerksamkeit in intensiver Weise darauf richten muss, dass er seine Aufgabe bis zum Schluss der Operation gleichmässig exact erfüllt, leistet der Gastrophor in viel vollkommener Weise die verlangte Assistenz. Der Operateur kann mit aller Ruhe an die Gastroenterostomie gehen und wird obendrein nicht durch den Assistenten behindert!

Der Gastrophor ahmt den Handgriff des magenhaltenden

Assistenten nach und bildet ein zangen- oder scheerenartiges Instrument (s. Fig. 1). Es besteht aus zwei Armpaaren (a—b, c—d), welche in einem Charnirgelenke (k) um 180° drehbar sind. Das eine Armpaar (a – b) ist an seinen freien Enden fest verbunden mit einem querlänglichen convexen schalenförmigen Metallkörper (d), dem „Vorstülper". Das andere Armpaar trägt an seinem Ende mittels zweier kleiner quergestellter Stifte (s. Fig. 2. s—s_1) einen länglichen Metallring (e). Dieser ist um die quere Achse, welche man sich durch die beiden Stifte gelegt denken kann, drehbar. Der Ring wird durch das Federn der beiden Arme c und d zwischen

Fig. 1.

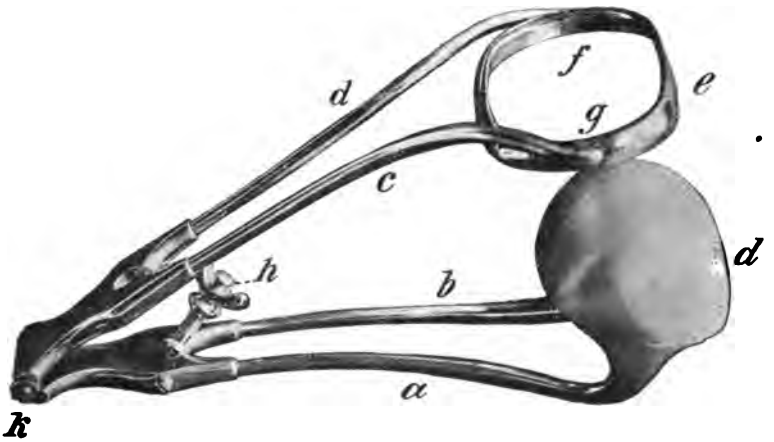

Gastrophor mit convexem Vorstülper, etwas geöffnet, Ansicht von der Seite, ungefähr halbe natürliche Grösse. a, b und c, d = die beiden Armpaare; k = Charniergelenk; h = Schraube; d = Vorstülper; e = Ring, drehbar um die Axe f, g.

den Stiften festgehalten, drückt man die beiden Arme mit den Fingern auseinander, dann fällt der Ring sofort aus seiner Drehverbindung und ist ganz frei.

Der Ring muss gut gearbeitet sein, um beim Schliessen des Instrumentes sehr genau auf den Umfang des convexen „Vorstülpers" zu passen, wie ein Reif auf einem Fasse. Aus naheliegenden Gründen muss der Ring auf irgend eine Weise geöffnet werden können. Nach vielerlei Versuchen halte ich die folgende Construction für eine sehr zweckmässige: Der Ring kann nach Art

eines Armbandes geöffnet werden und besitzt zu dem Zwecke bei f ein Charnirgelenk. Die beiden Ringhälften entfernen sich von einander bei g, wo sie so verbunden sind, dass ein Zapfen z der einen Ringhälfte in eine entsprechende Vertiefung in der anderen genau passt. Wird der Ring geschlossen und zwischen die Stifte eingefügt, so kann er sich nicht von selbst öffnen, weil der eine Stift durch den Zapfen hindurchgeht. Die Verhältnisse erläutert am besten ein Blick auf Figur 2.

Fig. 2.

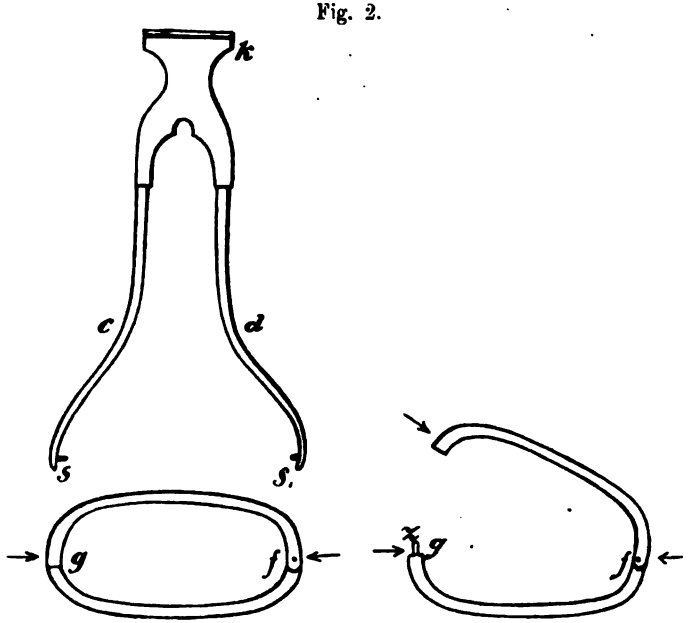

Die Pfeile geben die Lage der Bohrlöcher an, in welche die Stifte s und s genau passen.

Zwischen den Vorstülper und Ring kommt der Magen und das Mesocolon transversum zu liegen, zwischen die beiden Armpaare hingegen das Colon transversum, das Omentum majus und die Curvatura major des Magens. Schliesst man das Instrument, indem man die beiden Armpaare zusammendrückt, so werden die entsprechenden Theile von vorderer und hinterer Magenwand (sowie Mesocolon transversum) vorgestülpt, ausser Circulation gesetzt und fixirt, während Alles, was sich zwischen den Armpaaren selbst befindet, keinen Druck erleidet. Das Instrument wird geschlossen

gehalten durch eine Schraube (h), welche auch jeden beliebigen Druck zwischen Ring und Vorstülper aufzubringen vermag. In Fig. 3 ist das Instrument bei angezogener Schraube im geschlossenen Zustande dargestellt, während eine vierfache Schicht von Flanell eingeklemmt ist.

Die Handhabung des Instrumentes ist eine sehr einfache. Omentum majus, Colon transversum und die grosse Curvatur des Magens werden direct nach vorne (ventral) gezogen. Der Vorstülper wird an die vordere Magenwand angelegt, der Ring an eine gefässlose Stelle des Mesocolon transversum ganz dicht an der Durchtrittsstelle des Jejunums; dann drückt man rasch die Armpaare zusammen und dreht die Schraube zu. Man muss auch diese rasch und fest (!) anziehen, sonst bekommt man, weil zuerst die Venen, dann die Arterien dicht gedrückt werden, eine unan-

Fig. 3.

Gastrophor mit convexem Vorstülper. Seitenansicht in geschlossenem Zustande. Es befindet sich zwischen Ring und Vorstülper eine vierfache Flanellschicht. k = Scharniergelenk; h = Schraube fest angezogen; d = Vorstülper; e = Ring; m = vierfache Flanellschicht; n = vorgestülpte vierfache Flanellschicht.

genehme venöse Hyperämie. Lässt man den Gastrophor nun los, so legt er sich in Folge seiner Bauart von selbst in eine für den Operateur sehr günstige Stellung. Zu bemerken wäre noch, dass man durch Unterschieben von Compressen die Lage des Instrumentes beliebig verändern kann, auch während der folgenden Manipulationen, sodass man im Stande ist, sich leicht und schnell stets die günstigste Position für die einzelnen Phasen der Operation zu verschaffen.

Nun wird das Mesócolon transversum stumpf durchtrennt, zurückgeschoben bis an den Ring und mit wenigen Nähten an die nun sichtbare hintere Magenwand genäht (s. Fig. 4). Bei sehr

dickem und fettreichen Mesocolon empfiehlt es sich, dasselbe erst zu durchtrennen und dann das Instrument definitiv zu schliessen, da man so mehr Raum bekommt. Hierauf wird die Verbindung zwischen oberstem Jejunum (ganz knapp an der Durchtrittstelle!) und hinterer Magenwand hergestellt. Die Grösse und Form des

Fig. 4.

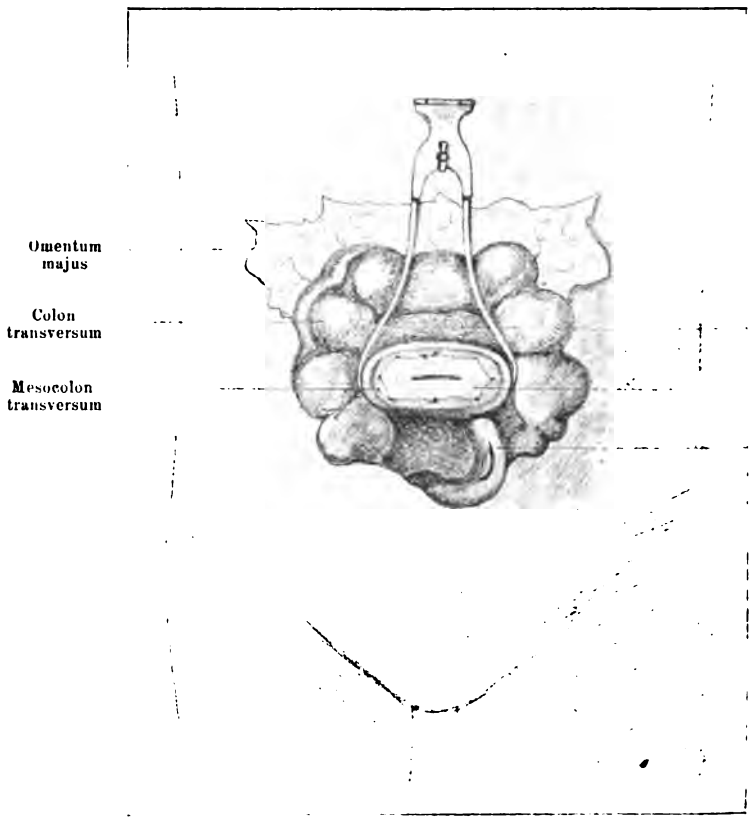

Ringes ist so gewählt, dass man sehr bequem eine dreifache Etagennaht zwischen Magen und Darm ausführen kann. Bei der Eröffnung des Magens hat man darauf zu achten, dass man nicht unvorsichtiger Weise ausser der hinteren Magenwand auch die dicht anliegende vordere von der Mucosaseite aus verletzt. Obwohl das bei einiger Aufmerksamkeit ganz sicher zu vermeiden ist, könnte

man vorsichtshalber etwas mehr von der hinteren Magenwand in den Ring ziehen, bevor man das Instrument zuklappt und die Schraube wirken lässt. Sitzt das Instrument gut, so blutet es nicht aus der Wunde und es kann kein Mageninhalt ausfliessen, auch wenn der Patient gerade brechen, husten oder pressen sollte. Der Operateur braucht sich dadurch nicht mehr in seiner Arbeit stören zu lassen.

Fig. 5.

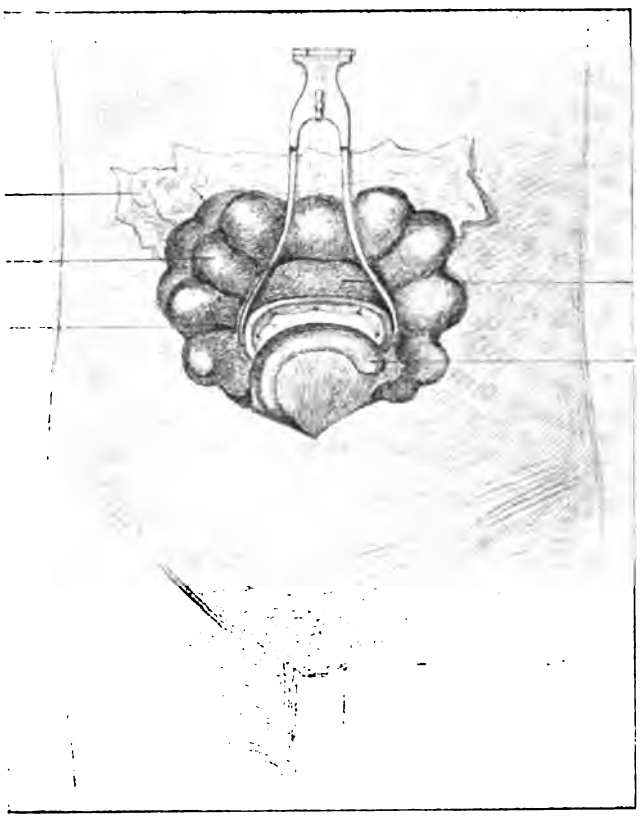

Vorstehende Figur 5 zeigt die Situation nach vollendeter Naht. Die Entfernung des Instrumentes gestaltet sich noch einfacher als die Anlegung. Man öffnet zunächst die Schraube vollständig (theilweise konnte man schon nach der zweiten Etagennaht den Druck

verringern), hebt das vordere Armpaar ein wenig und drückt seine Arme etwas auseinander, worauf sofort der Ring aus seiner Drehverbindung geworfen wird und der Gastrophor abgenommen werden kann. Der Ring lässt sich dann leicht öffnen und so hinter dem angenähten Darm hervorziehen. Magen und Darm können sofort reponirt und die Bauchhöhle geschlossen werden.

Der Gastrophor mit dem convexen Vorstülper ist eigentlich für die Naht bestimmt, wollte man den Knopf verwenden für die Anastomose, so geht das auch ganz gut, nur müsste man dann einen der Knopfdicke entsprechend grossen Zipfel der hinteren Magenwand vor Schluss des Instrumentes in den Ring hineinziehen. Da das Instrument für den Knopf unnöthig breit ist, habe ich einen zweiten schmäleren Gastrophor construirt (s. Fig. 6). An Stelle

Fig. 6.



Gastrophor mit ringförmigem Vorstülper, etwas geöffnet, ungefähr halbe natürliche Grösse. a, b = hinteres Armpaar mit Vorstülper d; c, d = vorderes Armpaar kreuzt sich bei f und trägt um eine quere Axe drehbar den Ring e; k = Charniergelenk; h = Schraube.

des convexen „Vorstülpers“ befindet sich ein kreisförmiger Ring (d), welcher grösser ist als ein Anastomosenknopf. Der zweite Ring ist jetzt natürlich auch kreisförmig geworden, öffnet sich aber genau so wie der früher beschriebene ovale Ring. Man lässt ihn (drehend) tragen von dem Armpaare genau so wie beim ersten Instrumente. Da die Spannweite der beiden Arme c und d nicht sehr gross ist, so kann man auch die Arme (c und d) sich kreuzen lassen (bei f), so dass der rechte nach links und der linke nach

rechts geht. Man hat dabei den kleinen Vortheil, dass man mit einem einzigen leichten Druck[1]) den Ring entfernt. Die beiden Ringe legen sich mit planen Flächen aufeinander und können mit der Schraube sehr fest zusammengepresst werden. Die Verwendung des Instrumentes ist sehr einfach. Man schiebt zwischen die Ringe einen kleinen Zipfel des Magens (vordere und hintere Wand), klemmt ihn fest ab, eröffnet das Mesocolon (wenn man es nicht schon vorher gethan!), dann die hintere Magenwand und schiebt den Knopf in den für ihn bestimmten Raum, wo er von selbst hält und nicht in den Magen fallen kann. Hierauf bringt man die zweite Knopfhälfte in das Jejunum, schliesst die beiden Hälften und entfernt den Gastrophor genau so wie es oben beschrieben wurde. Vorher könnte man noch leicht Fixationsnähte anlegen und hat dabei den grossen Vortheil, dass man sich die betreffenden Stellen, die zu nähen sind, durch Verschieben und Drehen des Instrumentes leicht zugänglich machen kann.

Ich habe den Gastrophor seit mehr als einem Jahre in Verwendung und bin damit ausserordentlich zufrieden. Es ist ein Instrument, welches ich und noch mehr meine Assistenten nicht gerne missen würden. Nachtheile, die vom Druck der Magenwandung herrühren könnten, habe ich bis jetzt nicht gesehen. Wenn ich schliesslich die Vortheile des Instrumentes für die Gastroenterostomia retrocolica posterior zusammenfassen wollte, so wären es kurz folgende:

1. Es ist der Assistent, welcher den Magen hält, vollständig entbehrlich geworden und damit gleichzeitig die Infectionsquelle, die er abgeben könnte, eliminirt.

2. Es kommt kein Mageninhalt in die Bauchhöhle, auch wenn der Patient bricht, presst oder hustet; also wieder geringere Infectionsgefahr.

3. Es blutet nicht aus den Magengefässen, wenn genügender Druck angewendet wurde.

4. Die Operation ist leichter auszuführen, da das Operationsfeld schöner zugänglich ist. Man näht beinahe wie auf einem Nadelkissen.

---

[1]) Man presst die Arme bei der Abknickung mit Daumen und Zeigefinger einer Hand zusammen, wodurch sich natürlich die vorderen Enden, die den Ring tragen, von einander entfernen und so den Ring abwerfen.

5. Der Operateur ist frei in seinen Bewegungen und wird nicht vom Assistenten bei seinen Manipulationen behindert.

6. Die Operation ist in etwas kürzerer Zeit auszuführen.

7. Der Knopf kann nicht in den Magen fallen.

Allen diesen Vortheilen gegenüber kann der Nachtheil des Gastrophors, nämlich Vermehrung und Complicirung unseres Instrumentariums nicht in Betracht kommen. Als einen weiteren Vortheil des Instrumentes möchte ich noch hervorheben, dass es sich auch für eine Reihe von anderen Magendarmoperationen eignet, so z. B. für Gastroenterostomia anterior und inferior. Man klemmt dann entweder nur einen Magenzipfel ein oder bringt den „Vorstülper" durch eine Oeffnung des Omentum minus hinter den Magen. Auch für die Pylorusresection dürfte sich das Instrument verwenden lassen, so für die II. Billroth'sche und für die Kocher'sche Gastroduodenostomie mit Einpflanzung des Duodenum in die hintere Magenwand. Endlich wäre noch daran zu denken, dass auch einige Darmoperationen mit Hilfe des Instrumentes sich ohne Assistent ausführen lassen, z. B. Resection einer Dünndarmschlinge und Ileocolostomie. Bei all diesen Verwendungsweisen muss man nur auf das Eine achten, dass die Darm- oder Magenpartien, die abgeklemmt werden, möglichst gleichmässig dick sein sollen, sonst bekommt man, da das Instrument die Theile verschieden stark drückt, leicht venöse Stauung auf einer Seite. Man könnte sich aber dadurch helfen, dass man die dünneren Stellen, oder diejenigen, welche absichtlich stärker gedrückt werden sollen (z. B. Mesenterium), mit glatter Gaze bedeckt, bevor man den Ring zudrückt [1]).

[1]) Der Gastrophor wurde nach meinen Angaben von der Firma Harting-Bank (Instrumentenmacher) in Utrecht verfertigt.

XXVII.

Zur Pathologie und Chirurgie der Hernia duodenojejunalis.[1]

Von

Professor Dr. A. Narath

in Utrecht.

(Mit 2 Figuren im Text.)

Seit der klassischen Arbeit von Treitz[2] ist die Hernia duodenojejunalis vielfach Gegenstand eingehender anatomischer Untersuchungen gewesen. Durch zahlreiche Beobachtungen an Embryonen, Kindern und Erwachsenen wurden unsere Kenntnisse über die verschiedenartigen Falten- und Taschenbildungen in der Gegend des Duodenum und obersten Jejunum wesentlich gefördert, aber immer noch nicht völlig geklärt. Am besten beweist das der Umstand, dass fast jeder Autor die Verhältnisse anders darstellt und eine neue Nomenclatur einführt. So herrscht leider noch immer eine grosse Verwirrung in vielen Theilen des genannten Gebietes sowohl in anatomischer als herniologischer Beziehung, wenn auch in neuerer Zeit Broesike[3] durch eine sehr fleissige Arbeit Aufklärung zu bringen trachtete. Wie weit ihm das gelungen ist, muss die Zukunft lehren. Jedenfalls besteht für uns noch immer die Pflicht jeden neuen Fall von Duodenalhernie sorgfältigst zu studiren und mitzutheilen. Eine Zeit lang schien die Lehre von der Hernia duodenojejunalis völlig abgeschlossen zu sein,

[1] Auszugsweise vorgetragen am 2. Sitzungstage des XXXII. Congresses der Deutschen Gesellschaft für Chirurgie zu Berlin, 4. Juni 1903.

[2] Treitz, Hernia retroperitonealis. Ein Beitrag zur Geschichte innerer Hernien. Prag. 1857.

[3] Broesike, Ueber intraabdominale (retroperitoneale) Hernien und Bauchfelltaschen nebst einer Darstellung der Entwicklung peritonealer Formationen. Berlin. 1891.

bis neue Beobachtungen diese irrige Meinung erschütterten. So war im Jahre 1884 Krauss[1]) noch der Ansicht Eppinger's[2]), dass auf diesem Gebiete nichts Neues mehr zu entdecken sei und dass jeder „neue" Fall lediglich eine Bereicherung der Casuistik (höchstens mit dem Nebenzweck für die Diagnose und Therapie einen weiteren Anhaltspunkt zu gewinnen) darstelle. Dass dem nicht so sei, lehrt das Studium der Literatur, die fortwährend wirklich neue Facta liefert und uns zeigt, dass wir das Gebiet der retroperitonealen Hernien noch nicht vollkommen erschlossen haben. Auch die folgende Beobachtung, die ich zu machen Gelegenheit hatte, scheint völlig neu zu sein, wenigstens fand ich bis jetzt in der mir zugänglichen Literatur nicht einen Fall, der dem meinigen auch nur einigermaassen ähnlich sieht. Wegen der ganz eigenartigen Topographie des Magendarmtractus will ich zunächst eine genaue Wiedergabe der Krankengeschichte vorausschicken.

Geertruida K. aus Oldenzaal, 34 Jahre alt, ledig, Fabriksarbeiterin, aufgenommen auf die chirurgische Klinik in Utrecht am 31. Mai 1902. (Protokoll-No. 153.)

Anamnese: Die Mutter der Pat. ist vor 14 Jahren an einer langdauernden mit Magenschmerzen einhergehenden Krankheit gestorben, der Vater schon viel früher an einer der Pat. unbekannten Erkrankung. Zwei Schwestern leben und sind gesund, ein Bruder starb im 18. Lebensjahre an einer „Brusteiterung".

Die Pat. selbst ist Fabriksarbeiterin und muss in einer Weberei den ganzen Tag stehend ihre Arbeit verrichten. Bis vor 10 Jahren war Pat. stark und kräftig und hatte niemals eine Erkrankung durchgemacht. Vor 10 Jahren bekam sie allmälig Schmerzen unter dem linken Rippenbogen. Diese Schmerzen dauerten den ganzen Tag, steigerten sich nach dem Essen und sollen auch des Nachts vorhanden gewesen sein. Sehr oft erbrach sie kurz nach der Mahlzeit die eingenommene Nahrung. Das Erbrochene war stark sauer, enthielt jedoch kein Blut. Der Stuhl war bisweilen schwarz, dünn und stark stinkend und die Pat. sah dann immer schlecht aus. Ein Arzt schrieb eine Medicin vor, regelte aber nicht die Ernährung. Die Erkrankung dauerte ungefähr 1 Jahr und verschwand dann wieder allmälig.

Pat. konnte darnach wieder ihre Arbeit aufnehmen, hatte normale Stuhlentleerung, wurde regelmässig menstruirt und fühlte sich ungefähr 7 Jahre lang vollkommen gesund.

Vor 3 Jahren (August 1899) begann Pat. wiederum nach der Nahrungs-

[1]) Krauss, Ueber Hernia retroperitonealis Treitzii. Inaug.-Dissertation. Erlangen. 1884.

[2]) Eppinger, Hernia retroperitonealis. Vierteljahrsschr. für die pract. Heilkunde. 1870. Prag. Jahrg. 27. Bd. I.

aufnahme zu erbrechen und litt an continuirlichen Schmerzen um den Nabel herum. Abends waren die Schmerzen am heftigsten. Trotzdem arbeitete Pat. noch ungefähr ein halbes Jahr, musste dann aber doch aufhören. Am liebsten sass sie auf einem Stuhle, da die Schmerzen, die auch die Nacht hindurch andauerten, beim Liegen sich nicht verminderten. Das Erbrochene war stark sauer, oft dünn, wasserartig und kam entweder unmittelbar nach dem Essen oder ungefähr eine Stunde darnach zum Vorschein. Pat. magerte stark ab und litt an Stuhlverstopfung. Auf Gebrauch von Abführmitteln hin erzielte sie entweder täglich oder alle 2 Tage einmal einen dünnen Stuhl, der bisweilen wie „Theer" aussah. In der letzten Zeit stellten sich noch Schwindel- und Ohnmachtsanfälle ein in Zwischenräumen von ungefähr 14 Tagen. Während denselben traten keinerlei andere Symptome auf.

Vor 3 Jahren wurde das Abdomen auffallend dick; die Auftreibung verschwand jedoch nach mehreren Monaten wieder. Vor einem halben Jahre stellte sich wiederum eine Auftreibung des Abdomens ein, einhergehend mit Steigerung der Bauchschmerzen. Seit 3 Monaten verträgt der Magen nur Milch, Eier und etwas Fleisch. Die Menstruation kam in den letzten 3 Jahren alle 14 Tage, dauerte 5 Tage, war spärlich und schmerzlos, aber seit einem halben Jahre hörte sie ganz auf. In der Urinentleerung war niemals eine Störung vorgekommen. Gelbsucht bestand ebenfalls nicht.

Status praesens: Die Pat. ist stark abgemagert und sieht schlecht aus. Die Untersuchung von Herz und Lungen ergiebt nichts Abnormales. Das Abdomen ist aufgetrieben, links stärker als rechts, ferner mehr im Hypo- und Mesogastrium, weniger im Epigastrium. Durch die schlaffen Bauchdecken hindurch ist Darmperistaltik deutlich zu sehen, offenbar dem Dünndarm angehörend. Eine Zone von tief tympanitischem Percussionsschalle erstreckt sich nach rechts bis an die Mammillarlinie, nach links bis an die vordere Axillarlinie, nach abwärts bis an die Symphyse und nach aufwärts bis 1 cm über dem Nabel. In der rechten Parasternallinie fühlt man einen runden, harten, eigrossen beweglichen Tumor, welcher beim Inspirium nach abwärts verschoben wird. Er scheint sich unter die Leber fortzusetzen. Die Leber ist in der Mitte zwischen Nabel und Processus xyphoideus palpabel.

Führt man eine Magensonde ein und füllt man dadurch den Magen mit Luft, so wölbt sich das Abdomen vor in der ganzen oben beschriebenen tympanitischen Zone. Bläst man ins Rectum Luft, so wölbt sich die Magengegend vor. Die beiden Aufblasungen geben jedoch ein so undeutliches und atypisches Bild, dass man die Grenzen von Magen und Colon nicht bestimmen kann. Der Magen fasst 2 Liter Flüssigkeit.

Fünf Stunden nach Verabfolgung eines Probefrühstückes kann man noch Speisereste aushebern. Nach Fütterung mit Milchbrei ist freie Salzsäure nachzuweisen. Acidität 1 pM. Keine Alkoholgährung. Nach Verabreichung von Bouillon lässt sich eine Acidität von 1,64 pM. nachweisen. Eine stärkere Retention besteht nicht, jedoch wechselt das. Der Urin ist vollkommen normal.

Klinische Diagnose: Pylorus- oder Gallenblasentumor? Vor dem

Magen befindet sich ein Convolut von Dünndarmschlingen, was man nach mehrtägiger Beobachtung mit Sicherheit erkennen kann.

Der Pat. wird die Laparotomie angerathen, wozu sie sich sofort entschliesst.

Operation am 16. 6. 02 in Narkose (Billroth'sche Mischung, Verbrauch = 150 ccm): Dauer 2 Stunden. Noch vor der Eröffnung des Bauches sieht man eine schöne Dünndarmperistaltik zwischen Nabel und Processus xyphoideus anscheinend vor dem Magen. Schnitt median zwischen den genannten zwei Punkten; wird aber im weiteren Verlaufe der Operation etwas über den Nabel hinaus nach abwärts verlängert. Nach Eröffnung des Peritoneums stellen sich sofort eine Reihe von Dünndarmschlingen in der Wunde ein, welche parallel zur Mittellinie des Körpers verlaufen und unter der Leber verschwinden. Nachdem die Leber hinaufgedrängt und die Wundränder gut auseinander gehalten wurden, kann man sich erst näher über den Situs viscerum orientiren (s. Fig. 1). Die erwähnten Dünndarmschlingen liegen vor dem Omentum majus, vor dem Colon transversum und vor dem Magen. Sie sind an der Curvatura minor und anscheinend am Omentum minus adhärent. Der Magen scheint entsprechend dem Verlaufe der Dünndarmschlingen eingeschnürt zu sein, denn rechts und links davon befindet sich eine dilatirte Magenpartie. Dicht am Pylorus, entsprechend der kleinen Curvatur ist eine schwielig verdickte Stelle in der Magenwand und der Pylorus selbst ist stricturirt. An der Schwiele, die dem von aussen durch die Bauchdecken hindurch palpablen Tumor entspricht, ist die am meisten rechts gelegene Dünndarmschlinge fest adhärent. Die Leber weist nichts Pathologisches auf, ebenso die Gallenblase.

Auf Grund der Inspection wird als vorläufige Diagnose angenommen: Schwiele nach ulcus ventriculi, Strictura pylori, Adhäsion von einem vor dem Colon transversum nach aufwärts geschlagenem Dünndarmconvolut an die Schwiele, an die Curvatura minor und an das Omentum minus. Der weitere Operationsplan bestand natürlich in Loslösung der adhärenten Schlingen. Nur mit Mühe gelang es den Darm von der Schwiele zu isoliren ohne Eröffnung des Lumens. Auch die Lospräparation der anderen Dünndarmschlingen, die überdies noch untereinander durch Adhäsionen verbunden waren, gestaltete sich äusserst mühsam. Es stellte sich heraus, dass ein deutliches Omentum minus nicht mehr bestand und dass die Dünndarmschlingen immer mehr in die Tiefe stiegen oberhalb der Curvatura minor. Das Ende des Darmes war nicht zu finden, obwohl man trachtete auf alle mögliche Weise das Operationsfeld zugänglich zu machen. Die letzte Darmschlinge (zuführender und abführender Schenkel mit Mesenterium) verschwand hinter dem Magen in der trichterförmig sich verjüngenden blutenden Wundhöhle und liess sich nicht loslösen. Die Gefahr der Darmruptur stieg aufs Höchste, denn die Schlinge war bereits maximal gespannt. Ich beschloss nun noch einen letzten Versuch der Ablösung der Schlinge zu machen und dann zu einer Darmausschaltung überzugehen. Nach einer neuen Vertheilung der assistirenden Hände nahm ich die Entwickelung der

Fig. 1.

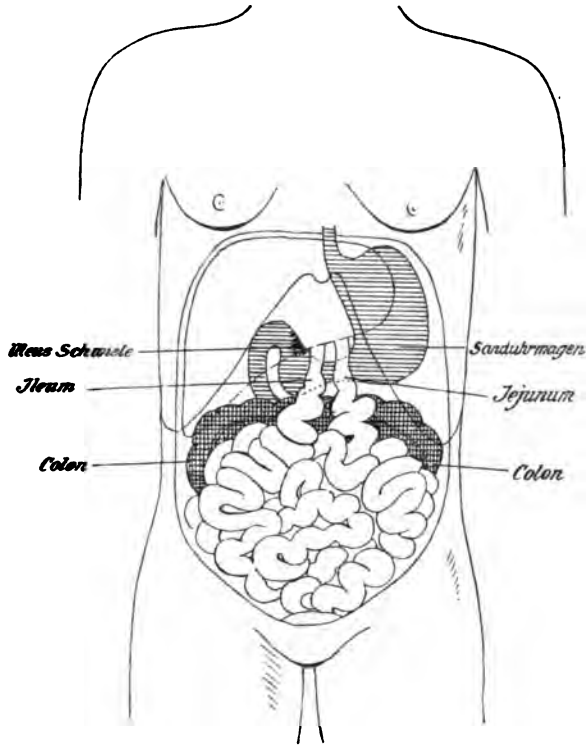

Schematische Darstellung des Situs viscerum nach Eröffnung des Bauches. Das Omentum majus ist nicht eingezeichnet, es liegt hinter dem Dünndarm.

Darmschlinge wieder in Angriff und beförderte nun zu meiner nicht geringen Ueberraschung nach einigen kritischen Minuten den Processus vermiformis und das Coecum oberhalb der Curvatura minor zu Tage! So war plötzlich das Räthsel gelöst zum Glück für die Patientin, die sonst einem sicheren Tode überliefert worden wäre. Es musste sich um einen sehr eigenartigen Fall von Hernia Treitzii handeln mit Perforation des Omentum minus. Der Dünndarm war nicht nach aufwärts geschlagen, sondern verlief gerade entgegengesetzt, von oben nach abwärts. Das Coecum wurde wieder versenkt, der ganze Dünndarm nach aufwärts gezogen und ausserhalb der Bauchhöhle in warme feuchte Compressen eingepackt, der Bauchschnitt nach abwärts verlängert und nun mit grosser Befriedigung die Diagnose bestätigt, denn im Abdomen befand sich keine einzige Dünndarmschlinge mehr! (Siehe Figur 2).

Das Colon transversum hatte eine normale Lage, die Flexura hepatica und lienalis waren aufs Deutlichste ausgebildet. Colon ascendens und des-

Fig. 2.

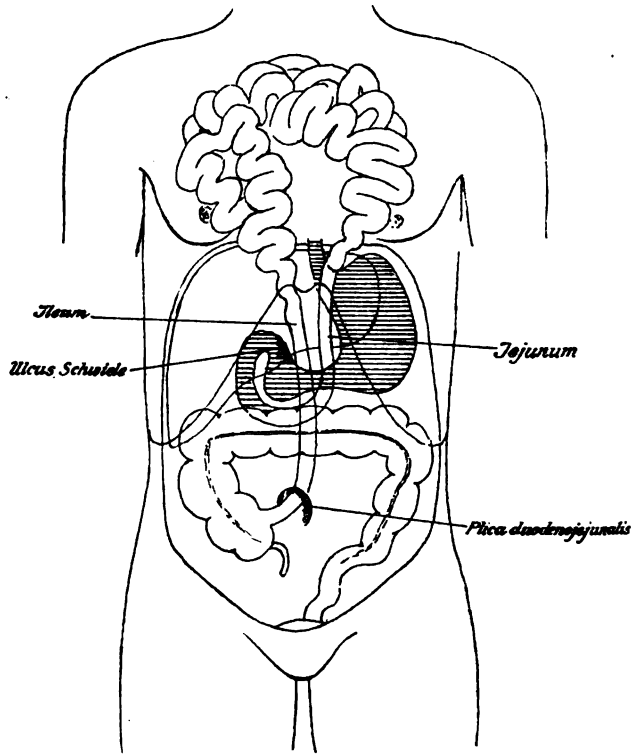

Schematische Darstellung des Situs viscerum, nachdem der ganze Dünndarm cranial hinaufgeschlagen worden war. Das Omentum majus ist nicht mitgezeichnet, es liegt nach abwärts vom Colon transversum wie unter normalen Verhältnissen, nur etwas zusammengeschoben.

cendens convergirten nach abwärts, so dass das Coecum und die Flexura sigmoidea näher aneinander lagen als gewöhnlich. Die Axe des Coecums verlief fast quer, ebenso der Processus vermiformis. Am Mesenterium des Dickdarms liess sich keine stärkere Veränderung nachweisen. Das untere Blatt des Mesocolon transversum strich glatt nach abwärts längs der hinteren Bauchwand seitlich übergehend in das mediale Blatt von Colon ascendens und descendens. Die Peritonealbedeckung der hinteren Bauchwand zog dann über das Promontorium, um das kleine Becken in gewöhnlicher Weise auszukleiden. Die Mesenteria vom Colon ascendens und descendens zeichneten sich durch keine besondere Länge aus und schienen mir vollkommen normal gebaut zu sein. Der Processus vermiformis besass ein schön entwickeltes Mesenteriolum und das gut geformte Omentum majus deckte das Coecum und die Peritonealbekleidung der hinteren Bauchwandung. Die Plica duodenojejunalis lag etwas mehr nach

rechts, war kräftig entwickelt und zeigte einen linken und oberen scharfen Rand, welcher von der früheren Präparation von oben her mehrere oberflächliche leichte Verletzungen aufwies. In den Recessus duodenojejunalis konnte man bequem mehrere Finger einführen, doch bin ich überzeugt, dass durch das Lospräpariren des Dünndarmes von oben her die Oeffnung künstlich erweitert worden war. Leider wurde nicht auf den Verlauf der Vena mesenterica inferior und der Arteria colica sinistra geachtet, es wäre eine eigene anatomische Präparation nöthig gewesen, worauf im Interesse der Patientin verzichtet werden musste, da die Operation ohnehin schon lange genug gedauert hatte und weitere Verletzungen des Mesenteriums so viel als möglich zu vermeiden waren. Das Eine ist jedoch sicher, dass der Dünndarm nicht unterhalb der Arteria mesenterica superior durchgetreten war. Das Coecum lag unterhalb des Recessus und das unterste Stück des Ileum stieg direct nach oben, um in der Oeffnung zu verschwinden.

Durch Zug am Ileum konnte man allmälig und leicht den ganzen Dünndarm aus der Oeffnung herausziehen bis an das Duodenum und so einen normalen Situs der Därme erzielen. Dass die Oeffnung, aus der die Därme zum Vorschein gekommen waren, hauptsächlich links und auch etwas vor (oberhalb) dem Duodenum sich befand, konnte man nun mit Sicherheit constatiren. Um ein Zurückschlüpfen des Darmes zu vermeiden, wurden die Ränder der Plica durch einige Knopfnähte zusammengezogen und an den durchtretenden Darm fixirt, so dass keinerlei Plica mehr übrig blieb.

Am Dünndarm fiel das sehr lange, aber an der Radix ungemein schmale Mesenterium auf, ein anatomisches Verhalten, das sofort an die Gefahr eines Volvulus denken liess. Entsprechend den Adhäsionen am Magen konnte man an den untersten und obersten Partien des Dünndarms leichtere Verletzungen und Rauhigkeiten des mesenterialen Ueberzuges constatiren, was einige Uebernähungen nöthig machte. Die Stelle des Ileum, welche mit der Magenschwiele unmittelbar verwachsen war, befand sich 10 cm oberhalb der Valvula iliocoecalis.

Nach Reposition des Dünndarmes, der so wie vor der Operation bis in das kleine Becken reichte, und Ausbreitung des Omentum majus konnte man den Magen genauer untersuchen. Er zeigte an der Stelle, an der der Dünndarm um ihn herumgeschlagen war, eine circuläre Einschnürung. Dieselbe hatte in querer Richtung eine Breite von ungefähr 7 cm. Der Magen dürfte an dieser Stelle allenthalben einen Durchmesser von 5—6 cm gehabt haben. Die links von der Einschnürung gelegene Magenpartie war stark dilatirt, aber auch die rechts gelegene pars pylorica wies eine Erweiterung auf. Es handelte sich also um einen Sanduhrmagen. Der Pylorus zeigte sich deutlich verengert und von der Schwiele an der Curvatura minor dicht am Pylorus war schon oben die Rede gewesen. Die Schwiele entsprach offenbar einem alten Ulcus. Längs der ganzen kleinen Curvatur, und auch gegen die hintere Magenwand konnte man die Stellen deutlich erblicken, die durch Adhäsionen mit dem Dünndarm fixirt waren; doch befand sich an diesen Stellen im Magen keine Schwiele.

Da die Operation schon ziemlich lange gedauert hatte, entschloss ich mich am Magen möglichst wenig zu machen. Da die Passage zwischen den beiden Magenantheilen genügend weit zu sein schien, und nicht durch Narbenschrumpfung zu Stande gekommen war, beschränkte ich mich auf eine einfache Pyloroplastik nach Heineke-Mikulicz, um die Pylorusstrictur zu beheben.

Die Bauchwunde wurde in Etagen geschlossen bis auf eine kleine Lücke, durch welche ein Gazeschleier herausgeleitet wurde, welcher die noch immer etwas blutende unebene Wundhöhle oberhalb und hinter dem Magen austamponirte.

Decursus.

Die Patientin fühlt sich nach der Operation relativ wohl und hat nicht erbrochen. Sie wurde am 17. 6. nur per rectum, aber schon vom 18. 6. an per os ernährt, was anstandslos vor sich ging. Die Temperatur stieg einmal (am Tage nach der Operation) bis auf 38° (rectal), blieb dann stets tiefer und wurde nach mehreren Tagen wieder so normal wie vor der Operation. Der erste Stuhl kam 2 Tage nach dem operativen Eingriff. Am 23. 6. wurden die Hautnähte entfernt (Heilung per primam) und später allmälig der Tampon. Die Wundhöhle schrumpfte rasch zusammen, so dass am 12. Juli die Patientin mit einem ganz oberflächlichen kleinen Granulationsfleck entlassen werden konnte. Ihr Körpergewicht betrug am letzten Tage der Behandlung 45,5 k gegenüber 44,6 k am Tage vor der Operation. Die Patientin fühlte sich äusserst wohl, hatte keine Schmerzen im Bauche mehr, erfreute sich eines guten Appetites und erzählte mit Freuden, dass der „schwere Druck auf dem Magen verschwunden sei".

Am 12. Juli 1902 wurde Patientin nach Hause entlassen. Die ersten 14 Tage ging Alles recht gut, dann begann wiederum Erbrechen von sauren Massen durch ungefähr 4 Wochen hindurch. Im Erbrochenen war kein Blut, wohl aber angeblich im Stuhle. Die Patientin hatte ausserdem Schmerzen im Bauche, besonders im rechten Hypochondrium, weswegen sie nicht auf der rechten Seite liegen konnte. Diese traten am stärksten nach den Mahlzeiten auf. Nachdem sich der Zustand in der folgenden Zeit etwas gebessert hatte, trat Ende November wiederum eine Verschlimmerung ein. Patientin bekam neuerdings Bauchschmerzen, erbrach sauren Mageninhalt, jedoch ohne Blut und hatte 4 Tage keinen Stuhl (wobei gleichzeitig das Abdomen sehr dick wurde). Da Patientin auch zwei Tage lang nicht uriniren konnte, musste ein Arzt den Urin per Katheter abnehmen, worauf die Bauchschmerzen nachliessen. Der Arzt gab auch Aqua laxativa, wodurch nach einem viel Schleim enthaltenden Stuhlgange bedeutende Besserung eintrat. Da eine Darmstenose befürchtet wurde, liess sich die Patientin am 19. December 1902 wieder auf die Klinik in Utrecht aufnehmen.

Ich fand die Patientin sehr gut aussehend und konnte Folgendes constatiren: Das Abdomen war etwas aufgetrieben und im Ganzen auf Druck etwas empfindlich, besonders rechts von der Mittellinie oberhalb des Nabels. Die Organe des Abdomens konnte man nicht palpiren. Erscheinungen von Darmstenose bestanden nicht. Patientin erbrach nicht und urinirte spontan.

Die Untersuchung per rectum und vaginam ergab nichts Pathologisches. Am 23. December 1902 wurde ein Probefrühstück gegeben. Nach 3 Stunden war der Magen beinahe leer. Spült man den Magen, so hat die Patientin Schmerzen und es tritt eine so starke Contraction ein, dass man nur 250 g Wasser einbringen kann. Am 24. December wurde ein Liter Milchbrei gegeben und nach einer Stunde ausgehebert. Es war nur wenig mehr im Magen. Die totale Acidität der ausgehobenen Masse betrug 0,1 pM. (enthielt wohl freie Salzsäure, aber wenig, dagegen sehr zweifelhafte Spuren Milchsäure). Gab man einen Liter Bouillon und hob nach einer Stunde den Inhalt aus, so erhielt man 0,5 pM. Salzsäure.

Die Patientin blieb zu Bett und bekam flüssige Nahrung. Darauf verschwanden die Schmerzen und die Patientin fühlte sich wieder wohler. Da auch keine Retention bestand und die Defaecation normal erfolgte, so kam es nicht zu einem zweiten chirurgischen Eingriffe. Die Patientin wurde Ende December wieder in guter Verfassung nach Hause geschickt.

Aus der mitgetheilten Krankengeschichte erhellt, dass bei unserer Patientin am Magendarmtractus drei verschiedene pathologische Zustände vorhanden waren, nämlich: 1. ein altes Ulcus ventriculi mit Stenosis pylori; 2. ein Sanduhrmagen; 3. eine höchst eigenthümliche Verlagerung des ganzen Dünndarmes.

Der dritte Punkt, die Darmverlagerung, erfordert eine eingehendere Besprechung, da sie gewiss einen ungemein interessanten Befund darstellt, wie er meines Wissens bisher in der Literatur nicht verzeichnet ist. Der Dünndarm lag nicht an der normalen Stelle unterhalb des Colon transversum, sondern stieg hinter dem Magen nach aufwärts, durchbrach das Omentum minus, stieg dann vor dem Magen, dem Colon transversum und dem Omentum majus nach abwärts in den unteren Bauchraum bis in das kleine Becken. Schlug man das ganze Convolut der Dünndärme nach aufwärts, so konnte man ein normal gelagertes und befestigtes Colon sehen. Nur das Coecum war mehr gegen die Mitte und etwas nach oben gezerrt. Nun konnte man constatiren, dass das unterste Stück des Ileum durch eine ungefähr median gelagerte Oeffnung an der Wurzel des Mesocolon transversum zum Vorschein kam. Durch Zug am Ileum liess sich der ganze Dünndarm aus der Oeffnung entwickeln und in die normale Lage bringen. Sein Gekröse war lang, aber sehr schmal an der Radix.

Es unterliegt wohl kaum einem Zweifel, dass der merkwürdige Befund nur auf die Weise zu deuten ist, dass ursprünglich eine

Hernia retroperitonealis vorhanden war, deren Bruchsack nach oben, hinter dem Magen, perforirt ist. Eine Hernie des Foramen Winslowi, wie solche von Blandin, Rokitansky, Treitz, Wilson, Alpago Novello, Majoli, Elliot Square und Treves[1]) beschrieben worden sind, kommt nicht in Betracht, weil der Dünndarm nicht durch das genannte Foramen hindurch trat und auch die Topographie des Dickdarmes dagegen spricht. Auch an eine pericoecale oder intersigmoideale Hernie ist nicht zu denken, es kann sich vielmehr nur um eine ehemalige Hernie in der Nähe des Duodenojejunums handeln. Von solchen kennen wir bis jetzt zwei Haupttypen: die Hernia retroperitonealis dextra [Hernie duodénale droite (Jonnesco), Hernia parajejunalis sive mesenterico-parietalis (Broesike), Hernia retromesenterica (Küppers[2])] und die Hernia retroperitonealis sinistra [Hernia retroperitonealis (Treitz), Hernie duodénale gauche (Jonnesco), Hernia duodenojejunalis (Broesike), Hernia retrovenosa (Küppers)]. Ich glaube, dass es keinem Zweifel unterliegen kann, dass unser Fall zu deuten ist als eine echte linksseitige Hernia Treitzii.

Die Duodenalhernien nehmen ihren Ausgang von gewissen Taschenbildungen in der Umgebung des unter dem Mesocolon transversum hervorkommenden obersten Dünndarmstückes. Diese Fossae und die sie begrenzenden Plicae bilden seit Treitz ein viel umstrittenes Gebiet der Anatomie, es liegt mir aber fern, auf diese Verhältnisse, die so ausgezeichnete Bearbeiter gefunden haben, näher einzugehen, da sie durch das Studium unseres Falles nicht weiter geklärt werden. Nur das Eine möchte ich erwähnen, dass der letzte Autor, welcher die fraglichen Taschen und Falten sehr eingehend untersuchte, nämlich Broesike in der Gegend der Pars ascendens duodeni und der Flexura duodenojejunalis folgende Recessus unterscheidet:

1. Recessus duodeno-jejunalis sinister s. venosus.

2. Recessus duodeno-jejunalis posterior (oder die Gruber-Landzert'sche Tasche).

---

[1]) s. Jonnesco, Hernies internes rétropéritonéales ou hernies formées dans les fossettes normales du péritoine. Paris 1890. pag. 287.

[2]) Küppers, Hernia retromesenterica. Inaug.-Diss. Berlin. 1899.

3. Recessus duodeno-jejunalis superior (oder die Jonnesco-sche Tasche).

4. Recessus intermesocolicus transversus.

5. Recessus duodeno-mesocolicus inferior und superior (Fossette duodénale inférieure und supérieure von Jonnesco).

Diese Recessus können isolirt vorkommen oder in verschiedener Combination. Am häufigsten fand Broesike den Recessus venosus mit dem Recessus duodenomesocolicus inferior zusammen vor, wodurch diejenige Taschenform entsteht, welche Treitz als Typus seiner Fossa duodeno-jejunalis aufgestellt hatte. Brösike meint, dass von all den Bauchfelltaschen für die Hernienbildung nur der Recessus venosus in Betracht käme. Wir verdanken jedoch einem neueren Autor, Abée[1]), eine sorgfältige Mittheilung über eine kleine Hernie, die zweifellos im Recessus duodenojejunalis posterior sass. Wenn wir daher den Ausspruch Brösike's mit einiger Reserve aufnehmen müssen, so bleibt es doch für jeden, der die einschlägige Literatur studirte, klar, dass thatsächlich im Recessus venosus der Sitz der „typischen" Hernia duodenojejunalis zu suchen sei, was ja auch schon Treitz mit aller Deutlichkeit beschrieben hat.

Nach Treitz stellt die Plica duodenojejunalis am häufigsten eine halbmondförmige Bauchfellduplicatur dar, deren freier, scharfer concaver Rand nach rechts und etwas nach oben sieht und das Darmrohr an der Flexura duodenojejunalis umkreist. Die obere Spitze oder das obere Horn dieser halbmondförmigen Falte verliert sich im unteren Blatte des Mesocolon transversum und zwar an der Stelle, wo die obere Gekrösvene unter das Pankreas tritt, um zum Pfortaderstamm zu gelangen. Das untere breite Horn geht in den Peritonealüberzug des Endstückes des Duodenum über, während der concave Rand der Falte sich unmittelbar ins innere Blatt des Mesocolon descendens und transversum fortsetzt. Im oberen Horn verläuft in der Regel, mehr oder weniger entfernt vom freien Rande, die Vena mesenterica inferior in einem nach links und oben gewölbten Bogen und markirt besonders dann dieses Horn, wenn sie im äussersten Rande desselben verläuft. Das untere Horn ist zart, besteht bloss aus den zwei Blättern des

[1]) Abée, Ueber Hernia duodenojejunalis (H. retroperitonealis, Treitz). Inaug.-Diss. Marburg. 1901.

Peritoneum und nur weiter entfernt von seinem freien Rande sieht man den für's Mesocolon descendens und die linke Colonflexur bestimmten Ast der Arteria mesenterica inferior — die Colica sinistra von rechts nach links ziehen und sich mit der eben genannten Vene kreuzen. Durch das Zusammenwirken dieser beiden bedeutenden Blutgefässe wird die beschriebene Falte von einem Gefässbogen umgeben, der mit ihr dieselbe Richtung und Krümmung hat und dessen oberes Ende die Einsenkungsstelle der Vena mesenterica inferior in den Pfortaderstamm, dessen unteres der Stamm und Ursprung der gleichnamigen Arterie aus der Aorta bildet. Hinter dieser Bauchfellfalte, zwischen ihr und dem Duodenum, entsteht nothwendiger Weise eine Bauchfellausstülpung oder Tasche, welche sich gegen das Duodenum trichterförmig zuspitzt, wenigstens daselbst am tiefsten ist. Ihre Eingangspforte ist halbmondförmig und wird rechts vom Darm, Flexura duodenojejunalis, links vom freien Rande der Falte begrenzt. Die Weite dieser Oeffnung hängt offenbar von der Höhe und Krümmung der Falte ab, ist aber bei dieser Gestaltung der Falte stets geringer als der Umfang der Höhle selbst.

Gegenüber dieser klassischen Beschreibung von Treitz meint Broesike, dass der typische Ort für den Ursprung der Treitz-schen Hernien nur der obere Theil der Treitz'schen Grube, nämlich der Recessus duodenojejunalis sinister s. venosus sei, welcher vom oberen Horn der Treitz'schen Falte, nämlich der Plica venosa, begrenzt wird, welche in ihrem Rande die Vena mesenterica inferior enthält. Nach Broesike ist: „die Eingangsöffnung des Recessus nach rechts und abwärts, sein blindes Ende nach links und auch ein wenig nach oben gelegen. Die Entfernung zwischen der Plica venosa und der linken Seite der Flexura duodenojejunalis kann unter Umständen eine ziemlich beträchtliche sein. In anderen Fällen kann die Plica dicht neben oder sogar mit ihrem freien Rande ein wenig vor der Flexur gelegen sein. In ihrer reinen typischen Form darf die Falte niemals mit der freien Oberfläche der Flexura duodeno-jejunalis oder der Pars ascendens duodeni zusammenhängen, sondern umkreist die Flexur bogenförmig und verliert sich allmälig neben der Wurzellinie des Mesocolon transversum. Wo die Plica venosa direct in den Peritonealüberzug der eben genannten Darmtheile übergeht, da handelt es sich

immer um Verwachsungen zwischen der ersteren und dem letzteren. Ist der Recessus stark entwickelt, so vertieft sich derselbe mitunter ziemlich erheblich nach links oder seltener nach oben, indem er sich in den bereits von Treitz abgebildeten Gefässring (Aorta abdominalis, Arteria mesenterica inf. und colica sin., Ven. mesent. inf.) gewissermaassen tiefer hinein schiebt."

Für die Charakteristik der Treitz'schen Hernie hat also der oben angegebene Gefässring, besonders die Vena mesenterica inferior, eine besondere Bedeutung. Leider habe ich es bei meinem Falle unterlassen, mich genau nach dem Verlaufe der Vena mesenterica inferior umzusehen, es war höchste Zeit, die Operation zu Ende zu bringen, denn die Feststellung und Behebung der schwierigen Darmverhältnisse hatte lange Zeit gedauert. Die Form der Falte entsprach jedoch genau der Beschreibung von Brösike. Der längste Rand lag links vom Dünndarm; er ging dann mit seiner Convexität gegen das Colon transversum gerichtet bogenförmig um den Darm herum, um sich an der rechten Seite des Darmes allmälig im Mesenterium des Colon transversum und ascendens zu verlieren. Die Oeffnung sass median, vielleicht etwas nach rechts verschoben. Ich glaube nicht, dass genau im freien Rande der Falte die Vena mesenterica inferior verlief, denn ich habe diesen Rand ja an den Darm nach der Reposition angenäht und hätte somit die Vena sicher sehen oder verletzen müssen. Dass unter normalen Verhältnissen die Vena nicht immer ganz genau im freien Rande der Plica verläuft, hat schon Treitz hervorgehoben und dass das auch im Falle einer Hernie vorkommen kann, dafür haben wir einen Beweis im ersten der 3 Fälle von Abée[1]). Dieser Autor meint, dass bei den enormen Lageveränderungen der Eingeweide und des Peritoneum bei seinem Falle sich im Laufe der Jahre eine Aenderung der Circulationsverhältnisse im Bereich der Venen ausgebildet habe und zweifelt nicht im Geringsten daran, dass seine Hernie doch eine Treitz'sche gewesen sei. Ich glaube, dass, nach den normalen Befunden zu schliessen, es bei Hernien wohl auch ganz gut sein kann, dass die Vena nicht genau im Rande der Plica verläuft. Uebrigens kommt bei unserem Falle noch hinzu, dass pathologische Verwachsungen zwischen Darm und

[1]) Abée, S. weiter unten.

Bruchsack bestanden, dass diese bei der Operation von oben aus (siehe Krankengeschichte) gelöst wurden und dass schliesslich nach der Reposition der Faltenrand mehrfach beschädigt und fetzig war. Dass bei einer Retroperitonealhernie der Darm mit den Rändern der Plica verwachsen kann, und der Bruchsack so vom übrigen Cavum peritonei abgeschlossen ist, zeigten schön die Fälle von Treitz[1]) und Marski[2]), bei denen peritonitische Adhäsionen bestanden. Bei unserem Falle spielte das Ulcus ventriculi für das Zustandekommen der Adhäsionen gewiss eine grosse Rolle (siehe Krankengeschichte).

Nach Allem glaube ich schliessen zu können, dass unsere Hernie sicher durch die Treitz'sche Pforte eingetreten ist und dass nicht eine Hernia retroperitonealis dextra vorlag, schon aus dem Grunde, weil sich die Bruchpforte nicht unter der Arteria mesenterica superior befand.

Wie eine solche Hernia zu Stande kommt, hat seit Treitz die Autoren beschäftigt. Treitz meint, dass zuerst einmal 3 anatomische Bedingungen gegeben sein müssen, um die Bildung einer Hernie zu ermöglichen, nämlich:

1. Vorhandensein der Fossa und einer halbmondförmig gestalteten Plica duodenojejunalis.

2. Verlauf der Vena mesenterica inferior in der Falte. Je enger der Gefässbogen ist, und je näher die Vene in dem freien Rande der Falte liegt, desto günstiger sind die Bedingungen für die Hernienbildung.

3. Freisein des aus der Fossa austretenden Leerdarmes. Ist das oberste Stück des Jejunums, das auf die Flexura duodenojejunalis folgt, im Mesocolon transversum fixirt, dann kann es niemals in die Fossa gezogen werden und eine Hernie wird sich nicht entwickeln.

Zu diesen anatomischen Voraussetzungen müssten dann nach Treitz noch Momente hinzukommen, welche die Hernie auch wirklich zu Stande bringen, also die nächsten Ursachen. Treitz ist der Ansicht zugethan, dass es dieselben sein müssten wie bei

---

[1]) Treitz, Fall VII. S. 39—40; auch Fall VIII. S. 65.

[2]) Márski, Ueber Retroperitonealhernien. Münchner medicin. Wochenschrift. No. 23 u. 24. 1893.

einer äusseren Hernie. Wie bei diesen könnten also auch bei der Retroperitonealhernie folgende Möglichkeiten erwogen werden:

1. Eine abnorme Erschlaffung des Bauchfells durch Alter, plötzliche Abmagerung fetter Personen, nach Gravidität u. s. w. Diese Ereignisse können das retroperitoneale Gewebe lockern und so die Entstehung der Hernie begünstigen.

2. Verstärkte Wirkung der Bauchpresse. Sie kann kaum mit herbeigezogen werden, um eine intraabdominelle Hernie zu veranlassen.

3. Uebermässig von Gas oder Nahrungsmitteln ausgedehnte Gedärme. Diese Ueberfüllung könnte eine retroperitoneale Hernie zu Wege bringen, wenn bloss Magen und Duodenum stark gedehnt sind, der übrige Darm jedoch leer ist. „Die Darmcontenta, welche an einer stärkeren Flexur und einer hohen Plica duodenojejunalis schon im gewöhnlichen Zustande aufgehalten werden, müssten sich, vom muskelkräftigen Duodenum fortgetrieben, in der Flexur um so mehr anhäufen, als durch die angenommene Nichtüberfüllung der übrigen Gedärme der Ausdehnung der Bauchfelltasche nach vorn und nach dem Mesocolon hin, kein Hinderniss entgegenstände."

4. Erschütterungen des Körpers (Tanzen, Gehen, Reiten). Sie können die Hernienbildung einleiten, wenn der Darm flüssigen Inhalt trägt. Treitz nimmt dann an, dass die Flüssigkeit, durch eine hohe Falte in der Flexura duodenojejunalis abgesperrt, durch die immerwährende Erschütterung eines Fussgehers oder Reiters, „wobei das Lumen des Darmes durch die scharfe Kante der Falte noch mehr verengt wird", leicht hinter dem Gefässbogen herabgleiten und „einen Theil des Jejunums nach sich ziehen kann, indem sie die Peritonealtasche gleichzeitig dehnt."

Ist eine Schlinge vom Darm in den Bruchsack gezogen, so kann sich die Hernie rasch vergrössern, was uns Treitz durch ein recht einfaches Experiment demonstrirt. Wegen der Wichtigkeit des Vorganges speciell für unsere Hernie, will ich den Versuch nach Treitz wörtlich anführen: „Man schneide ein langes Stück Dünndarm vom Gekröse ab und lege es so auf eine mit einem höheren Rande versehene Schüssel, dass der grössere Theil des Darmes neben der Schüssel auf den Tisch zu liegen kommt. In das auf der Schüssel liegende Ende giesse man nun Wasser.

ein — und da wird man sehen, dass in dem Maasse, als der Darm auf der Schüssel sich füllt, der auf dem Tische liegende von selbst in die Schüssel gezogen wird, bis er endlich ganz hineingelangt."

Die späteren Autoren haben sich den Anschauungen von Treitz der Hauptsache nach angeschlossen und in der letzten Zeit ist namentlich Broesike ein warmer Verfechter derselben geworden.

Dass sich die Duodenojejunalhernie sicherlich so vergrössert, wie es uns Treitz an seinem einfachen Experimente zeigte, ist zweifellos richtig. Erst unlängst hat Wilms[1]) auf denselben Mechanismus wiederum hingewiesen bei der Entstehung der Incarceration und bei den Knotenbildungen am Darme. Er hat aber besonderen Nachdruck gelegt auf die Peristaltik. Wird eine Darmschlinge strangulirt, so entsteht in der abgeschnürten Partie eine starke peristaltische Welle, welche den Darminhalt in der Richtung gegen den abführenden Schenkel auszutreiben trachtet. „Um Platz für den Inhalt zu schaffen, wird vom abführenden Schenkel noch ein Stückchen Darm weiter unter dem Ring durchgezogen. — Arbeitet dieser Mechanismus weiter und weiter, so wird so lange Dünndarm vom abführenden Schenkel hereingeholt, bis der Mesenterialstrang plus Darmrohr die Einklemmung so fest machen, dass kein Darm mehr hineingezogen werden kann." Es braucht nun die erste Schlinge bei ihrem Durchtritt durch die Bruchpforte nicht gleich strangulirt zu werden, sondern es genügt eine mässige Schwierigkeit der Passage, vielleicht nur eine Knickung des Darmrohres oder Austreibung einer grösseren Menge von Darminhalt auf einmal, um denselben Mechanismus auszulösen. Ist sonst kein Hinderniss vorhanden, so wird der ganze Dünndarm bis an das Coecum durch die Bruchpforte durchgezogen.

Diese Theorie von Wilms stimmt übrigens streng genommen mit der von Treitz überein, denn jener braucht auch zur Erklärung die stärkere Füllung des eingeschlossenen Darmes am abführenden Schenkel. Treitz hingegen sprach das Wort Peristaltik

---

[1]) Wilms, Mechanismus der Strangulation des Darmes. Deutsche medic. Wochenschr. 1903. No. 4. — Mechanismus der Knotenbildung des menschlichen Darmes. Langenbeck's Archiv. 1903. Bd. 69. Heft 3. S. 795. — Wie entstehen Axendrehungen (Volvulus) des Dünndarmes. Langenbeck's Archiv. 1903. Bd. 69. Heft 4. S. 1030.

als treibende Kraft nicht aus, hat aber ganz sicher daran gedacht, wie aus mehreren seiner Bemerkungen hervorgeht.

Angeregt durch die Arbeiten von Wilms könnte man sich nun die Entstehung einer Hernia duodenojejunalis auf folgende einfache Weise vorstellen: Nöthig sind für die Bildung der Hernie:

1. Der unter dem Mesocolon transversum hervorkommende Dünndarm muss am Ausgange des Recessus gedrückt oder abgeknickt werden durch eine Peritonealfalte und

2. das oberhalb der drückenden Stelle befindliche Darmstück darf nicht fest fixirt sein, sondern muss wenigstens einige Beweglichkeit (freies Mesenterium) besitzen.

Durch die Behinderung der Passage kommt es zur Stauung im Darmlumen, zu stärkerer Peristaltik und zum allmäligen Hereinziehen des unterhalb der Falte gelegenen Dünndarms, der unter günstigen Verhältnissen bis zum Coecum herangeholt werden kann. Ist die Plica von Haus aus stark entwickelt, so beginnt die Hernie schon nach der Geburt (so beobachtete z. B. Broesike bei einem 14 Tage alten Kinde eine Duodenojejunalhernie, Treitz selbst bei einem 2 Monate alten Knaben). Man kann sich aber auch leicht vorstellen, dass die Hernie erst später zu Stande kommt, wenn durch irgendwelche pathologische Veränderungen im Bauchraum der Darm an der Plica gedrückt oder abgeknickt wird. Für unseren Fall wäre es möglich, dass das Ulcus ventriculi die Ursache für die Hernienbildung abgegeben hätte. Man könnte sich gut vorstellen, dass durch Schwielenbildung um das alte Ulcus und durch Schrumpfung des Bindegewebes auf das Duodenum ein Zug ausgeübt wurde in der Richtung des Ligamentum hepatoduodenale, das verzerrte Jejunum kam nun in eine ungünstige Position zur Plica und wurde gedrückt. Eine Stütze für meine Ansicht finde ich bei Treitz und bei Eppinger, welche für die normale Entwicklung der Fossa duodenojejunalis eine solche Zugwirkung in der Richtung des Ligamentum hepatoduodenale annehmen. Der Zug soll zu Stande kommen durch die relative Verkleinerung der Leber und wird auf die Pars horizontalis duodeni ausgeübt. Da nun die Krümmung des Duodenum durch die Fixation am Pankreas erhalten bleibt, so muss sich das Duodenum wie ein Rad um den Pankreaskopf nach oben und rechts drehen. Der Zug am Ligamentum hepatoduodenale bewirkt dann an der linken

Seite der Flexura duodenojejunalis eine dütenförmige Einstülpung des Peritoneum und so die Bildung der Fossa. Man könne sich an jedem Foetus, bei dem die definitive Aufstellung des Duodenum noch nicht erfolgt ist, davon überzeugen, wenn man am Ligamentum hepato-duodenale nach oben und rechts zieht.

Noch zwei andere Momente sind meiner Meinung nach im Stande, die erste Entstehung der Hernie zu begünstigen. Das eine liegt in der Flexura duodenojejunalis selbst. Füllt sich das ganze Darmstück, so hat es das Bestreben, seine Krümmung zu verringern und sich zu strecken. Ist durch losere Befestigung dazu Gelegenheit gegeben, so wird sich die stark gefüllte Schlinge aufbäumen und gegen die Plica venosa andrücken. Auf diese Weise kann die relative Behinderung für den Abgang des Darminhaltes vermehrt werden. Es scheint mir ferner nicht unwichtig zu sein: die Art der Mesenterialfixirung des obersten Jejunum. Sie bewirkt, dass sich der Darm bei starker Füllung förmlich ringelt und sich gewissermaassen korkzieherartig in den Recessus duodenojejunalis einbohren kann. Ich stehe wenigstens nicht an, die schönen Abbildungen der Abée'schen Arbeit auf Taf. I in diesem Sinne zu deuten.

Ist die Theorie von der relativen Behinderung der Darmpassage durch die Plica richtig, so müsste sich bei kleinen Hernien am Duodenum eine Arbeitshypertrophie nachweisen lassen. Zu verwerthen ist in der Beziehung der Befund, den Treitz an seinem ersten Falle (S. 17) gemacht hat. Bei dem 12 jährigen Mädchen fand sich zufällig eine wallnussgrosse Hernie. Das Duodenum schien im Verhältniss zum Jejunum etwas weiter und seine Muscularis beträchtlich dicker zu sein als gewöhnlich.

Ist einmal eine Hernie gebildet, so kann sie sich leicht vergrössern und muss natürlich für ihren sich ausdehnenden Bruchsack ein Lager suchen. Auf die in Betracht kommenden Verhältnisse hat schon Treitz und dann später Jonnesco ausführlich hingewiesen. Nach den Angaben der Autoren lässt sich sagen, dass die Hernien hauptsächlich die linke Bauchseite einnehmen, aber auch bei stärkerem Wachsthum nach rechts hinüberragen. Das Colon ascendens und die Flexura hepatica bleiben dabei stets in normaler Lage. Nach abwärts können die Hernien retroperitoneal bis ins kleine Becken sich senken, während sie sich nach

links mit Vorliebe ausdehnen und dabei sehr verschiedene Lagebeziehungen zum Colon descendens zeigen. Kleinere Hernien erreichen das Colon descendens nicht, grössere kommen bis an seine mediale Seite oder drängen es von der hinteren Bauchwand mehr oder weniger stark ab. Auf diese Weise kommt das Colon vor der Hernie zu liegen und diese dehnt sich manchmal noch verschieden weit nach links vom Colon aus, ja in manchen Fällen kommen so starke Lageverschiebungen dieses Darmstückes vor, dass es über die Mitte des Körpers nach rechts getrieben wird und die Hernie sich vollständig an der linken Seite des absteigenden Dickdarmes vorfindet (Treitz, Fall 7).

Am interessantesten und für unseren Fall von grösster Bedeutung ist jedoch die Ausdehnungsfähigkeit des Bruchsackes in cranialer Richtung, wodurch die Hernie in eigenthümliche Beziehungen zum Mesocolon transversum tritt.

Warum sich die Hernie einmal hauptsächlich nach links in das Mesocolon descendens einschiebt, das andere mal jedoch auch nach oben in das Mesocolon transversum, dafür müssen offenbar anatomische Gründe vorliegen. Brösike meint, dass sich das ohne Schwierigkeit dadurch erklären liesse, „dass von der Plica venosa ausnahmsweise auch der transversale Theil (das obere Horn) stark vorspringt, während für gewöhnlich nur der verticale (longitudinale) Theil derselben gut entwickelt ist. Im ersteren Fall pflegt die V. mesent. inf. bei aufwärts geschlagenem Mesocolon transversum gewöhnlich vor dem Pankreas, in letzterem Falle in der Rinne zwischen dem unteren Rand des Pankreas und der hinteren Bauchwand zu verlaufen".

Wie dem auch immer sei, von Bedeutung ist bei einer cranialen Ausdehnung der retroperitonealen Hernie die Relation derselben zum Pankreas. Während ein Theil der retroperitonealen Bruchsäcke sich in einiger Entfernung vom Pankreas hält, (es sind das solche, welche frühzeitig Tendenz zeigen nach abwärts und links sich auszudehnen) zeigt ein anderer Theil charakteristische Lagebeziehungen zu ihm. Eine Reihe von Hernien berühren das Pankreas so, dass dieses dem Bruchsacke von oben aufliegt (z. B. Eppinger,[1]) Fall 3). Vergrössert sich die Hernie nach links, so

[1]) Eppinger, Prager Vierteljahrschr. Bd. 108. S. 121. 1870.

kommt sie hinter das untere Ende der Milz zu liegen wie in dem 1. Falle von Eppinger[1]) und erreicht schliesslich die linke Bauchwand. Garnicht so selten sieht man jedoch, dass der Bruchsack ausgesprochene Neigung hat sich in cranialer Richtung noch weiter vorzuschieben. Er kann das Pankreas etwas hinaufdrängen oder umgeht das Organ entweder an seiner dorsalen oder ventralen Seite. Im ersteren Falle drängt er den Schwanztheil des Pankreas mehr von der hinteren Bauchwand nach vorn zu ab und kann es so drehen, dass sein unterer Rand nach vorne sieht und seine vordere Fläche zur oberen wird (Eppinger Fall 2).

Der Bruchsack drängt sich dann auch hinter die Milz (Treitz Fall No. VI und VII) und muss die hintere Wand der Bursa omentalis von unten und hinten einstülpen. Im Allgemeinen scheint die Ausbreitungsrichtung hinter dem Pankreas nach aufwärts nicht sehr oft vorzukommen, wahrscheinlich wegen der festeren Verbindung des Pankreas nach hinten zu. In allen Fällen hatte es sich ausserdem um sehr grosse retroperitoneale Hernien gehandelt, welche sich auch weit nach abwärts erstreckten. Das Colon transversum und descendens zeigen dabei bedeutende Lageverschiebungen nach unten und rechts und ihre Gekröse werden zur Deckung des Sackes verwendet.

Häufiger trifft man das obere Sackende vor dem Pankreas und die Hernie formt sich dann ein Lager zwischen den Blättern des Mesocolon transversum in sehr verschiedenartiger Weise. Das obere Blatt des Mesocolons wird durch den Bruchsack eingestülpt in die Bursa omentalis, so dass die Hernie zwischen Pankreas und Magen zu liegen kommt und sich auch hinter die Milz erstreckt (Treitz Fall V und VIII, Gruber Fall II, Lanzert Fall I). Im achten Falle von Treitz schob sich der Sack so hoch zwischen Pankreas und Magen hinauf, dass er die kleine Curvatur erreichte. Wird hauptsächlich das obere Blatt des Mesocolons mit zur Bedeckung des Bruchsackes verwendet, dann muss das Colon transversum nach abwärts gedrängt werden und man sieht die Bruchvorwölbung zwischen diesem und dem Magen (Lanzert I und Treitz Fall VIII). Die natürliche Folge dieser typischen allmälig eintretenden Lageveränderung beim Wachsen der

[1]) Eppinger, Prager Vierteljahrschr. Bd. 108. S. 121. 1870.

retroperitonealen Hernie muss dann die sein, dass das grosse Netz vollständig entfaltet wird und als ein stark verbreitertes Ligamentum gastro-colicum die Geschwulst deckt.

Dehnt die sich vergrössernde Hernie hauptsächlich das untere Blatt des Mesocolons aus, so bleibt das Colon transversum in seiner natürlichen Lage, wie im Falle V von Treitz und umgiebt kranzförmig die Hernie.

In allen Fällen, bei denen die Hernie in irgendeine nähere Beziehung zum Magen kam, handelte es sich um eine sehr grosse retroperitoneale Hernie. In unserem Falle war von einem grösseren Bruchsacke nichts zu sehen. Da nun aber der ganze Dünndarm durch die Bruchpforte durchgetreten war, so musste frühzeitig eine Ruptur oder Perforation des Bruchsackes entstanden sein, wodurch der Dünndarm sich wieder Platz schaffen konnte. Treitz konnte in der Literatur keinen ganz sicheren Fall von Ruptur des Herniensackes finden, hat aber selbst sehr wohl an die Möglichkeit eines solchen Ereignisses gedacht. Gelegentlich der Besprechung der Incarceration von retroperitonealen Hernien äussert er sich folgendermassen: „Aber auch auf andere Weise könnte eine Incarceration zu Stande kommen, wenn nämlich die beiden Blätter des Herniensackes eine Continuitätsstörung erleiden möchten. In einem solchen Falle ist als gewiss anzunehmen, dass die Dünndärme durch die Lücke vorfallen und wahrscheinlich eingeklemmt werden würden. Ob aber überhaupt und durch welche Umstände ein Riss des Bruchsackes eintreten kann, bleibt späteren Beobachtungen vorbehalten. So nahe auch der Gedanke an ein Bersten des Sackes in Folge übermässiger Ausdehnung bei Meteorismus liegt und dies besonders im Hinblick auf unseren V. Fall, wo der Bruchsack im hohen Grade angespannt war, glaube ich doch nicht, dass es so leicht möglich ist, so lange das Bauchfell seine normale Consistenz behält. Höchstens könnte es geschehen, wenn das Peritoneum durch irgend einen Process z. B. acute Entzündung aufgelockert und sehr zerreisslich geworden wäre, oder wenn bei einer hochgradigen Aufblähung des Sackes ein heftiger Stoss auf den Unterleib erfolgen möchte.“

Wie zutreffend sind nicht diese Bemerkungen unseres Treitz! Mein Fall scheint eine Bestätigung seiner theoretischen Auseinandersetzungen zu sein. Bei unserer Patientin muss nothwendiger Weise

eine Continuitätsstörung des Herniensackes eingetreten sein. Der Bruchsack hatte sich offenbar vor dem Pankreas hinter dem Colon transversum cranial durchgearbeitet und war, ähnlich wie im Falle von Treitz hinter den Magen bis an die kleine Curvatur gelangt. Es musste sich nun der Bruchsack, noch bedeckt vom vorgetriebenen oberen Blatt des Mesocolons, in unmittelbarer Nähe des Omentum minus befinden. Dieses war durch das an der kleinen Curvatur sitzende Ulcus im Zustande der Entzündung. Die letztere konnte sich leicht auf die sich berührenden beiden soeben genannten Peritonealblätter fortsetzen und nun war die von Treitz geforderte Schädigung des normalen Bauchfells gegeben. Hinzu kam dann offenbar die starke Spannung der Hernie. Unter dem Einflusse von starken Brechbewegungen, die bei unserer Patientin schon wegen der Magenerkrankung vorhanden waren, kam es nun zur Perforation vom Bruchsacke, vom oberen Blatte des Mesocolons und vom Omentum minus. Jetzt hörte mit einem Male die Spannung auf und der Darm konnte nun wieder in das freie Cavum peritonei eintreten und sich vor dem Magen, Colon transversum und Omentum majus in den unteren Bauchraum begeben den Gesetzen der Schwere folgend. Nun war die Bahn frei und die Möglichkeit gegeben, dass sich relativ rasch der schliessliche Zustand bei unserer Patientin entwickelte. Im Sinne von Treitz und von Wilms wurde durch Peristaltik und Ausdehnung des Darmes immer mehr Dünndarm über die einschnürende Bruchpforte in den Bruchsack in antiperistaltischer Richtung hineingezerrt. Der eingezogene Darm konnte dann mit Leichtigkeit beim oberen Loche des Bruchsackes wieder austreten. Auf diese Weise zog sich dann der ganze Dünndarm hinter den Magen nach oben durch, ja es wurde schliesslich sogar das Coecum gegen die Bruchpforte gezerrt. Nur die Art seiner Mesenterialbefestigung verhinderte, dass es das gleiche Schicksal erlitt, wie der Dünndarm. Dass dieser endlich bis ins kleine Becken abgestiegen war, nachdem er die Wanderung um den Magen herum vollendet, ist bei der Länge des Mesenterium ohne weiteres klar.

Dass der Dünndarm nach der Perforation des Bruchsackes nicht seinen Weg durch das Foramen Winslowi in die freie Bauchhöhle genommen hat, dafür ist wieder das Ulcus ventriculi mit der Bindegewebsbildung in der Umgebung verantwortlich zu machen. Einerseits war der Weg durch die Verwachsungen am Ligamentum

hepatoduodenale möglicher Weise ganz verlegt, andererseits konnte durch die wahrscheinliche Adhäsion der oben genannten 3 Peritonealblätter die Perforation nicht in die freie Bursa omentalis erfolgen.

Ueber Perforationen des Bruchsacks von retroperitonealen Hernien ist sehr wenig bekannt; höchstwahrscheinlich gehört der sehr genau beschriebene schöne Fall von Palla[1]) hierher, bei dem eine Incarceration des untersten Ileums zu Stande gekommen war durch einen bindegewebigen Strang, den der Autor deutet als Rest der Plica venosa. In dem Falle war noch ein Theil der Bauchfelltasche deutlich zu sehen und stand mit dem Strange, der als der verdickte Rand der Plica venosa gedeutet wurde, in directem Zusammenhange. Die Vena mesenterica inferior war offenbar obliterirt, und es mündete daher die Vena haemorrhoidalis superior nach Aufnahme der Vena flexurae sigmoideae in die Vena colica sinistra, und diese stand wiederum durch die Vena colica media mit der Vena mesenterica superior in Verbindung. Die vordere Sackwandung musste perforirt sein, während der resistente, ursprünglich die Vena mesenterica inferior führende Rand der Plica venosa erhalten blieb und die Strangulation des Darmes verursachte.

Palla hält den Fall, den A. K. Hesselbach[2]) mittheilte, für einen anscheinend ähnlichen wie den seinen. Schon Treitz[3]) hat ihn ja auf die gleiche Weise gedeutet. Es war zu einer Incarceration des Dünndarms gekommen durch ein sehr starkes Band, welches von der linken Seite des Jejunum dicht unter der Flexura duodenojejunalis seinen Ursprung nahm und straff gespannt über den Dünndarm hinüber gegen das Colon ascendens hin zog. Leider ist der Fall ungenau beschrieben, und das Gleiche gilt von der Beobachtung von Hauff[4]), wo es sich auch um eine Incarceration durch einen Strang bedingt handelte, welcher nach Treitz auch für den verdickten Rand der Bruchsacköffnung gehalten wird.

[1]) Palla, Ueber einen Fall von Canalisationsstörung des untersten Ileum in Folge von Einschnürung desselben durch einen bindegewebigen Strang. Virchow's Archiv. Bd. 166. 1901. S. 526.

[2]) Hesselbach, A. K., Lehre von den Eingeweidebrüchen. Würzburg. 1829. Bd. I. S. 22.

[3]) Treitz, S. 90, 91.

[4]) Hauff, Beiträge zur pathologischen Anatomie. Schmidt'sche Jahrbücher. Jahrg. 1839. Bd. 23. S. 184; siehe auch Treitz, S. 79—83.

Dabei lag aber das ganze Colon rechts vom Dünndarm ähnlich wie in dem 7. Falle von Treitz. Hier musste also die Perforation des Bruchsackes links vom Colon descendens erfolgt sein.

Uebrigens wäre es sehr wohl möglich, dass noch eine Reihe von Fällen, wo Incarcerationen durch Stränge vorgekommen sind, auf Perforationen von Retroperitonealhernien zurückzuführen sind. Man müsste daher in Zukunft auf derartige Fälle besonders genau achten. Die Perforation (Ruptur) des Sackes einer linksseitigen Retroperitonealhernie könnte nach dem Studium der verschiedenen Hernientypen an folgenden Stellen eintreten:

1. Am unteren Blatt des Mesocolon transversum resp. rechten Blatte des Mesocolon descendens, also innerhalb des Colonkranzes in verschiedener Höhe [Fall Palla und Hesselbach (?)];

2. Links vom Colon descendens durch das linke Blatt des Mesocolon descendens [Fall Hauff (?)];

3. Zwischen Magen und Colon transversum durch das Ligamentum gastrocolicum resp. Omentum majus;

4. Oberhalb des Magens durch das Omentum minus (unser Fall);

5. Nach Perforation der unteren oder hinteren Wand der Bursa omentalis kann die Hernie durch das Foramen Winslowi austreten.

Mit der Diagnose der retroperitonealen Hernie ist es bis jetzt sehr traurig bestellt, und es ist zu bezweifeln, ob sich in Zukunft diesbezüglich Besseres erreichen lassen wird. Abgesehen von dem Falle Staudenmayer's[1]), bei welchem nach sorgfältiger Beobachtung eine „Wahrscheinlichkeitsdiagnose" gestellt werden konnte, ist keine einzige Duodenojejunalhernie als solche vor Eröffnung des Abdomens erkannt worden. Alle Fälle, welche zur Operation kamen, boten das Bild der inneren Incarceration dar mit Ausnahme des unseren. Dieser ist also, soweit ich die Literatur übersehen kann, der erste, bei dem nicht die Strangulation des Dünndarms zur Operation Veranlassung gab.

Operative Eingriffe bei Duodenojejunalhernien wurden äusserst selten vorgenommen. Sieht man von den beiden Fällen Meyer's[2]),

[1]) Staudenmayer, Duodeno-jejunal-Hernie mit Erscheinungen von Darmverengerung. Inaug.-Diss. Stuttgart 1886.

[2]) Meyer, M., Ueber zwei Fälle von Darmeinklemmung in noch nicht beschriebenen Bauchfelltaschen. Deutsche Zeitschrift f. Chirurgie. Bd. 53. 1899. S. 547.

deren Deutung mir noch sehr fraglich zu sein scheint, ab, so wurde meines Wissens bloss siebenmal eine Duodenojejunalhernie operirt. Es sind das die Fälle von Ridge und Hilton[1]), Quenu[2]), Clarke[3]), Rose (I)[4]), Neumann[5]), Tubby[6]) und Rose (II)[7]).

Der durch Operation geheilte Fall einer inneren Einklemmung von Sonnenburg[8]) kann kaum mitgerechnet werden, weil erstens nicht nachgewiesen ist, dass der strangulirte Darm in einem inneren Bruchsack gelegen hat und zweitens, weil nicht constatirt wurde, ob überhaupt ein Recessus duodenojejunalis vorhanden war.

Von den erwähnten 7 operirten Patientinnen starben 5, während bloss 2 (Tubby und Neumann) mit dem Leben davon kamen. Die Operation bestand nach Eröffnung des Bauches viermal einfach darin, dass der Darm aus der Oeffnung herausgezogen wurde (Ridge und Hilton, Clarke, Tubby, Rose [I]), was nicht immer leicht war. Einmal wurde nach Herausziehung des Darmes die Mündung des Bruchsackes partiell geschlossen (Neumann) und zweimal die vordere Wand des Sackes gespalten (Quénu, Rose [II]).

Studirt man die Fälle näher, so erfährt man zu seiner nicht geringen Ueberraschung, dass eigentlich bloss ein einziger sicherer Fall von Hernia duodenojejunalis sinistra operirt worden ist (Fall von Rose [II]), und das mit tödtlichem Ausgange. Unser Fall wäre demnach der einzige, welcher mit dem Leben davon kam. Die übrigen 6 Fälle werden mit mehr oder weniger Sicherheit als rechte Retroperitonealhernien betrachtet (Ridge und Hilton,

---

[1]) Ridge and Hilton, A case of strangulation of the jejunum releaved by gastrotomy, with observations on the diagnosis and treatment of intestinal obstructions within the abdomen. Read before the Hunterian Society. January 1854. Reprinted from the association Medical Journal.

[2]) Quénu (Observation inédite), mitgetheilt von Jonnesco, Fall 64. S. 263.

[3]) Clarke, A case of retroperitoneal hernia. Transactions of the pathological society of London. Bd. 44. 1893. S. 67.

[4]) Rose, Deutsche Zeitschr. für Chirurgie. 1895. Bd. 40.

[5]) Neumann, Ein Fall von operativ geheilter Hernia retroperitonealis mesenterico-parietalis. Deutsche Zeitschr. f. Chirurgie. Bd. 47. S. 476.

[6]) Tubby, A case of retroperitoneal hernia, in which recovery took place after operation. Brit. med. journ. 1898. pag. 1411. 66 annual meeting of the Brit. med. association.

[7]) Rose, Versuch der Radicalheilung einer inneren Hernie. Freie Vereinigung der Chirurgen Berlins. Sitzung am 9. Februar 1903. Centralbl. f. Chirurgie. 1903. No. 15. S. 419.

[8]) Sonnenburg, Ein durch Operation geheilter Fall von innerer Einklemmung (Hernia retrop. Treitzii) in von Esmarch's Festschr. 1893. S. 127.

Clarke, Quénu, Tubby, Neumann, Rose [I]). Leider sind einige dieser Fälle so mangelhaft beschrieben, dass sie wohl für immer zweifelhaft bleiben werden.

Wenn wir nun zum Schlusse noch kurz die klinische Seite unseres so ausserordentlich merkwürdigen Falles streifen, so wäre hervorzuheben, dass die ersten Krankheitserscheinungen vor zehn Jahren auf ein Ulcus ventriculi hindeuteten. Ob damals schon eine Hernia duodenojejunalis bestanden hat, wissen wir nicht. Dagegen scheinen mir die Bauchschmerzen, die auffallende Auftreibung des Abdomens und die Stuhlverstopfung, die vor 3 Jahren auftraten, sehr wohl mit der Hernie in Einklang zu bringen zu sein. Wann die Ruptur des Omentum minus erfolgte, kann natürlich auch nicht mit Sicherheit angenommen werden. Jedenfalls ist sie nicht in der letzten Zeit erfolgt, denn dagegen sprechen die festen Adhäsionen des Darmes, besonders des untersten Ileumstückes, sowie die eigenthümliche Formveränderung des Magens. Der Sanduhrmagen kam offenbar dadurch zu Stande, dass die fast circulär herumgelegten Dünndarmschlingen den Magen durch längere Zeit einschnürten. Unser Fall ist abgesehen von allem Uebrigen auch gerade dadurch bemerkenswerth, dass er uns auf ein bis jetzt nicht bekanntes neues ursächliches Moment für das Zustandekommen eines Sanduhrmagens aufmerksam macht.

XXVIII.

Ueber den Einfluss der Röntgenstrahlen auf epitheliale Gewebe, insbesondere auf das Carcinom.[1]

Von

Professor Dr. G. Perthes,

Director des chirurgisch-poliklinischen Instituts der Universität Leipzig.

(Hierzu Tafel VI und 10 Figuren im Text.)

Seit Kümmell (54), Freund (55) und Schiff (55) als die ersten die Röntgenstrahlen therapeutisch verwandten, seitdem Magnus Möller (2), Stenbeck (5), Sjögren (3) und Sederholm (3) sie gegenüber dem Carcinom in Anwendung zogen, haben nicht weniger als dreiundfünfzig Autoren[2] verschiedener Nationalität über den günstigen Einfluss der Röntgenstrahlen auf Carcinome und insbesondere über Heilungen von Carcinomen der Haut durch dieses Mittel berichtet. Meine Beobachtung, dass Fälle von Ulcus rodens durch Bestrahlung geheilt, andere Carcinome im Sinne der Heilung beeinflusst werden konnten, bietet daher nur eine Bestätigung schon bekannter Thatsachen. Trotzdem glaube ich Beobachtungen über den Einfluss der Röntgenstrahlen auf das Carcinom hier mittheilen zu sollen, nicht nur weil es wünschenswerth ist, dass auch in der Deutschen Gesellschaft für Chirurgie dieses theoretisch bedeutungsvolle und practisch nicht unwichtige Thema zur Discussion gelangt, sondern besonders auch deshalb, weil in dieser Frage noch mehrere Punkte keineswegs geklärt sind und dringend die weitere Bearbeitung erheischen. In unseren Fällen versuchte

[1] Abgekürzt vorgetragen am 1. Sitzungstage des XXXII. Congresses der Deutschen Gesellshaft für Chirurgie zu Berlin, 3. Juni 1903.

[2] Anmerkung. Siehe Literaturverzeichniss No. 1—53.

ich die Vorgänge, die sich nach der Bestrahlung an Warzen und an Carcinomen abspielen, nicht nur klinisch genau zu beobachten, sondern auch durch mikroskopische Untersuchungen in verschiedenen Stadien eiu Urtheil über die histologischen Grundlagen dieser Vorgänge zu gewinnen. Ich versuchte der Frage nachzugehen, ob und inwieweit den Röntgenstrahlen eine Wirkung in die Tiefe zukommt und endlich suchte ich durch Beobachtungen über den Einfluss der Röntgenstrahlen auf wachsende normale Gewebe Material für die Beantwortung der Frage beizubringen, wie die so merkwürdige Wirkung der Strahlen auf das Carcinom aufzufassen sein dürfte.

Vor Mittheilung der gemachten Beobachtungen ist es nothwendig, einige Bemerkungen über das in Anwendung gekommene Verfahren zu machen.

Die Bestrahlungen wurden gemacht unter Verwendung eines Funkeninductors von 50 cm Funkenlänge, einer Stromstärke von 2—3 Ampère, mit einem Röhrenabstande von im Allgemeinen 10 cm zwischen dem Glase der Röhre und der Haut. Unter den Factoren, welche den Grad der Strahlungsintensität beeinflussen, ist der Röhrenabstand einer der wichtigsten, da die Intensität der Strahlen, welche diese Flächen treffen, in umgekehrtem Verhältnisse zum Quadrate der Entfernung zu- und abnimmt. Die Zahl der Unterbrechungen des Motorunterbrechers betrug 1300 bis 1500 in der Minute. Um Ueberanstrengung der Röhre zu vermeiden, wurden meist in einer Sitzung mehrere Röhren nacheinander verwandt. Es bewährten sich die Röhren mit Wasserkühlung, von der Firma M. Kohl Chemnitz, bei welchen durch die Wasserkühlung der übermässigen Erhitzung der Antikathode vorgebeugt wird. Das Gebiet, das der Bestrahlung entzogen bleiben sollte, wurde mit 1 mm starken Bleiplatten bedeckt.

Für die Bestimmung der Expositionszeit und die Anordnung der einzelnen Sitzungen ist die Thatsache der Nachwirkung der Röntgenstrahlen von Bedeutung). Bekanntlich[1]) erzeugt eine intensive Bestrahlung zunächst weder irgend welche Empfindung bei dem Patienten, noch ist objectiv etwas Abnormes an der Haut zu constatiren. Nur in einzelnen Fällen bemerkt man ein

[1]) Vergl. z. B. Freund, Grundriss der gesammten Radiotherapie. Berlin und Wien. 1903.

diffuses Erythem des bestrahlten Gebietes, welches nur selten stärkere Grade annimmt und meist nach 24 Stunden wieder verschwunden ist. In weitaus der Mehrzahl der Fälle besteht zunächst ein Stadium vollkommener Latenz, das in der Regel nicht unter sieben Tagen beträgt und im Durchschnitt etwa vierzehn Tage einnimmt. (Vergleiche z. B. Fall W 1, W 2, W 12, C 2, C 3, C 10 im Anhang 1). Dann beginnt ziemlich plötzlich einsetzend eine Reaction, die mit Röthung der Haut, mit mehr oder weniger stark brennenden Empfindungen derselben, demnächst mit Lockerung und Ausfall der Haare und bei stärkeren Graden der Bestrahlung mit blasiger Abhebung der Epidermis in die Erscheinung tritt. Diese Thatsache der Nachwirkung der Bestrahlung bedingt die den Radiotherapeuten wohl bekannte cumulative Wirkung bei wiederholten Bestrahlungen.

Die Effecte der einzelnen Bestrahlungen combiniren sich zu einer Gesammtwirkung, die — wenn man mit täglichen Bestrahlungen bis zum Eintritt einer Reaction fortfährt, plötzlich unerwünscht heftig in die Erscheinung treten kann. Ich habe mich selbst in einem meiner ersten Fälle (Fall W 5), in dem zunächst ohne irgend eine erkennbare Wirkung täglich bestrahlt wurde, und dann mit einem Mal die Reaction mit blasiger Abhebung der Epidermis überraschend heftig eintrat, davon überzeugen müssen, dass ich überdosirt hatte, und habe es daher vorgezogen, später zunächst in einer oder wenigen Sitzungen eine Dosis zu verabfolgen, die als im Allgemeinen wirksam erprobt war, und dann den Effect zunächst abzuwarten. Ich erhielt bei diesem Verfahren, das etwa den Angaben von Kienböck (56) und Scholtz (43) entspricht, ein klares Urtheil über das Verhältniss von der Wirkung zu der verabreichten Dosis, während ich bei continuirlich bis zum Eintritte der Reaction fortgesetzter Bestrahlung nicht gewusst hätte, ob die letzten Bestrahlungen schon an dem Zustandekommen des Effectes ursächlich betheiligt waren. Ich will diese Anordnung der Bestrahlungen nicht als die allgemein beste empfehlen. — Für den aber, der sich ein eigenes Urtheil über die Wirkung der Bestrahlungen erst bilden muss, ist es sicherlich zweckmässig, zunächst einmal den Effect der verabreichten Dosis abzuwarten und sich dabei von der weitgehenden Nachwirkung der Bestrahlung zu überzeugen.

Als wirksame Dosis, welche in der Haut nach 8 bis 14 Tagen

starkes Erythem, aber noch keine Blasenbildung erzeugt, ergab sich unter den oben angegebenen übrigen Bedingungen eine Bestrahlungsdauer von 30 bis 40 Minuten. Wenn diese Dosis auf mehrere Tage vertheilt wird, scheint die Wirkung etwas schwächer zu sein, als wenn sie mit einem Male verabfolgt wird.

Das von Holzknecht (57) eingeführte Prinzip an den Farbenänderungen eines neben dem bestrahlten Theil gelegten Reagenskörpers, der durch Röntgenstrahlen mehr weniger grün gefärbt wird, die verabfolgte Strahlungsintensität zu messen, bedeutet einen wesentlichen Fortschritt. Nach dem Holzknecht'schen Verfahren ist es nicht nothwendig alle einzelnen Componenten: Röhrenabstand, Stromstärke, Unterbrechungszahl genau zu bestimmen, sondern es wird einfach so lange bestrahlt, bis der gewünschte Grad der Grünfärbung des Reagenskörpers erzielt ist. Wir haben in den letzten Monaten das Holzknecht'sche Chromoradiometer practisch erprobt und ersahen, dass eine Dosis von 8 Holzknechteinheiten genügt, um eine wirksame Reaction (jedoch ohne Blasenbildung) im Gesichte und an der Brust zu erzeugen. Ein Ulcus rodens der Nase kam nach der Verabreichung von 10 H in einer Sitzung zur Heilung (Fall C 3), 12 H bis 16 H brachten eine Warze zum Schwund (Fall W 17), 7 H verlangsamten die Regeneration einer vernarbenden Wunde sichtlich, (Seite 566), 12 H hatten zur Folge, dass der bestrahlte Flügel junger Hühner wesentlich kleiner blieb, als der nicht bestrahlte (Seite 549). So gut das Prinzip des Holzknecht'schen Chromoradiometers auch ist, so haben sich doch bei der Verwendung einige Uebelstände fühlbar gemacht: Die Farbenänderung des Reagenskörpers wird durch Vergleich mit den Farben einer Standardscala abgeschätzt. Die zwischen den einzelnen Graden derselben bestehenden Unterschiede der Farbe sind aber, wie Riehl (58) schon hervorgeheben hat, gering, so dass man zum Beispiel im Zweifel sein kann, ob man eine in dem Reagenskörper erzeugte Farbe als 8 H oder als 12 H abschätzen soll. Ein empfindlicheres Reagens wäre dringend wünschenswerth. — Ferner reagirt nach Holzknecht's (59) Angabe der Reagenskörper in gleicher Weise auf die Strahlen einer harten und einer weichen Röhre, und doch ist die Wirkung beider auf die Haut wesentlich verschieden. — Der relativ hohe Preis der Standartskala und der einzelnen Reagenskörper ist recht störend und endlich er-

fährt der Werth des Verfahrens eine gewisse Einschränkung durch die Beobachtung, dass die Empfindlichkeit der Haut nicht nur an verschiedenen Stellen desselben Körpers verschieden ist, sondern dass auch verschiedene Personen zuweilen ganz verschieden auf die gleiche Bestrahlung reagiren. Ich bestrahlte die Hände dreier Personen (Fall W 1, W 2, W 3, darunter meine eigne Hand) gemeinsam auf demselben Tisch in der gleichen Entfernung an derselben Röhre. Die eine Person wurde jedoch von der dritten und letzten Sitzung ausgeschlossen, da sich nach der zweiten leichte Röthung des bestrahlten Gebietes gezeigt hatte. Bei dieser Person, die dadurch zehn Minuten kürzer bestrahlt war, kam es vierzehn Tage später zu Veränderungen, die einer Verbrennung zweiten Grades mit Blasenbildung glichen, während bei den beiden anderen Personen nur eine einfache Röthung der bestrahlten Haut sich entwickelte. — In den beiden Fällen von Carcinom C 7 und C 8 wurde dieselbe Strahlungsintensität von 8 Holzknechteinheiten verwandt. In dem einen Fall war schon am folgenden Tage eine sehr starke Reaction mit hochgradiger Röthung und später folgender Nekrose eines Carcinomknotens zu beobachten, in dem anderen erfolgte erst nach Ablauf von zwei Wochen ganz geringe Röthung der Haut. Auch das Chromoradiometer kann also gegen verkehrte Dosirungen, wie sie durch verschiedene Empfindlichkeit verschiedener Personen bedingt sind, nicht schützen.

Von grosser Bedeutung für den Effect einer Bestrahlung ist die Beschaffenheit der Röhren. Bekanntlich unterscheiden sich „harte“ und „weiche“ Röhren dadurch, dass die ersteren ein höheres, die letzteren ein geringeres Vacuum in ihrem Inneren haben. Harte Röhren senden Strahlen von hoher Durchdringungsfähigkeit aus, während die Strahlen weicher Röhren leicht absorbirt werden. Während die Knochen des menschlichen Armes, mit einer weichen Röhre durchleuchtet, auf dem Fluorescenzschirm tief schwarze Schatten werfen, erscheinen sie im Lichte einer harten Röhre betrachtet nur blassgrau. Die Durchdringungsfähigkeit dieser Röhren harter Strahlen ist so gross, dass sie wie auch Albers-Schönberg (60) hervorhebt, selbst durch Metalle hindurchgehen.

Versuch. Auf eine in schwarzem Papier befindliche Röntgenplatte wurde ein Messingwürfel gelegt; sodann Platte und Würfel in Bleiblech von 1 mm Stärke vollkommen eingewickelt und darauf vier Minuten mit einer

mässig harten Röhre bestrahlt. Auf der entwickelten Platte zeigte sich ein absolut scharfer Schatten des Würfels, ein Beweis, dass die Röntgenstrahlen das Bleiblech gradlinig durchsetzt haben.

Es ist nun eine von fast allen Röntgentherapeuten hervorgehobene, besonders von Scholtz (43) durch Versuche exact bewiesene Thatsache, dass die weichen Röhren auf der Haut stärkere Wirkungen entfalten als die harten. Eine Erklärung für diese Thatsache, die auch wir bestätigen konnten, finde ich nirgends angegeben, und in einer der neuesten Publicationen auf diesem Gebiet heben v. Mikulicz (47) und Fittig (47) hervor, wie verwunderlich es sei, dass nicht die harten Strahlen von grösserer Durchdringungsfähigkeit auch die stärkere physiologische Wirkung entfalten. Es kann aber diese Thatsache der stärkeren Wirkung der weichen Röhren nicht verwundern, sie muss im Gegentheil nur natürlich erscheinen, wenn man die Annahme gelten lässt, dass erstens die physiologische Wirkung bei der Bestrahlung den Röntgenstrahlen selbst zuzuschreiben ist und dass zweitens die Wirkung proportional ist der absorbirten Strahlenmenge. Die erstere Annahme kann als bewiesen gelten (Scholtz) (vergleiche auch das Hindurchgehen der Wirkung durch schwarzes Papier in Fall W 3), die zweite Annahme, dass die Röntgenstrahlen nur dann und nur da eine Wirkung entfalten, wo sie absorbirt werden, wo also ihre Energie in eine andre Art von Energie verwandelt wird, würde den Principien der Physik entsprechen. Wenn aber diese Annahme berechtigt ist, so folgt daraus unmittelbar, dass die Strahlen weicher Röhren, von denen in einer wenig tiefen Oberflächenschicht ein relativ grosser Bruchtheil absorbirt wird, in dieser Oberflächenschicht auch eine stärkere Wirkung entfalten müssen, als die Strahlen harter Röhren, welche dieselbe Oberflächenschicht mit weit geringerer Abgabe absorbirter Strahlen passiren. — Es ergiebt sich aber auch die weitere Folge daraus, dass die Wirkung harter Strahlen in grössere Tiefe herabreichen muss. Denn, wird nur ein geringerer Antheil der harten Strahlen in der Oberfläche zurückgehalten, so bleibt ein grösserer Theil übrig, der in die Tiefe herabdringt. Die Vertheilung der Absorption und damit die Vertheilung der Wirkung über die verschiedenen Gewebsschichten ist daher bei den harten Strahlen eine gleichmässigere als bei den weichen Strahlen, von denen ein

grösserer Bruchtheil von der oberflächlichsten Schicht zurückgehalten wird. Es muss also die Verwendung harter Strahlen die Tiefenwirkung der Bestrahlungen steigern. Allerdings ist bei den weniger absorbirbaren harten Strahlen der in der einzelnen Schicht zur Wirkung kommende Bruchtheil relativ geringer als bei weichen Strahlen, aber diese Differenz kann natürlich durch Verwendung einer grösseren Strahlungsintensität oder Verlängerung der Expositionszeit ausgeglichen werden. In dieser Forderung der harten Röhren für grössere Tiefenwirkung finde ich mich in Uebereinstimmung mit Turner (34).

Es ist nun zu erwägen, dass eine Röntgenröhre niemals in einem gegebenen Momente nur eine einzige Art von Strahlen aussendet. Sie liefert vielmehr ein Gemisch von verschiedenen Strahlen, harten durchdringungsfähigen und weichen, leicht absorbirbaren. Wir sind aber im Stande, wie mir der Physiker Herr Prof. Simon in Göttingen zu bestätigen die Güte hatte, die harten von den weichen durch geeignete Metallfolien abzufiltriren. Weiche Strahlen werden von einem Blatt Stanniol absorbirt, harte Strahlen passiren dieses Filter anstandslos. Wir haben daher in einem auf die Haut aufgelegten Blatt Stanniol ein Mittel, um die Haut vor den nur in der Oberfläche stark wirkenden Strahlen zu schützen und den Körper nur der Wirkung der harten Strahlen mit grösserer Tiefenwirkung auszusetzen.

Versuch. Durch folgenden Versuch konnte ich zeigen, dass die Strahlen, welche durch eine Bleiplatte hindurch gegangen sind, einen anderen Charakter haben und grössere Durchdringungsfähigkeit aufweisen als der Durchschnitt der Strahlen, welcher auf die Bleiplatte auftraf. Es wurden zwei gleiche Objecte mit Röntgenstrahlen photographirt, das eine jedoch mit Strahlen, die durch eine Bleiplatte hindurchgegangen waren, das zweite mit einer gleichen Intensität von Strahlen, die dieses Filter nicht passirt hatten.

Als Objecte dienten zusammengefaltete Bleistreifen, die an einem Ende vier, am anderen Ende nur eine Schicht aufwiesen, sozusagen Bleitreppen mit 4 Stufen. Das eine Object wurde auf eine Röntgenplatte und unter eine grosse Platte von 1 mm dickem Blei gelegt und 4 Minuten exponirt, das zweite wurde ohne aufgelegte Bleiplatte 2, 5 und 10 Secunden exponirt, dann sämmtliche Platten in demselben Bade gleich lange entwickelt. Nun zeigte sich, dass in dem Bilde des Objectes, das mit den durch Blei filtrirten Strahlen photographirt war, deutlich die beiden ersten Stufen der Bleitreppe zu sehen waren, während die Bilder des zweiten Objectes nur den Schatten der ganzen Bleitreppe ohne jede Andeutung der einzelnen Stufen aufwiesen. Dass die

Strahlungsintensitäten, die auf das erste Object durch das Filter geschwächt 4 Minuten, auf das zweite unfiltrirt nur 5 Secunden eingewirkt haben, doch einander gleich waren, wurde dadurch bewiesen, dass sie in den beiden Platten die gleiche chemische Wirkung, den gleichen Grad von Schwärzung erzielt hatten. Die Strahlen also, die einmal durch das Blei hindurch gegangen waren, zeigten auch weiterhin grössere Fähigkeit Blei zu durchdringen und die einzelnen Stufen der Bleitreppe abzuzeichnen, während diese Fähigkeit dem Durchschnitt der nicht filtrirten Strahlen von gleicher Intensität nicht zukam.

Die Anregung zu Ermittelungen über die Wirkung der Röntgenstrahlen auf lebende Gewebe fand ich in der Beobachtung, dass eine Warze, die 2 Jahre an meiner eigenen Hand bestanden hatte, nach Ablauf einer acuten Röntgendermatitis verschwunden war.

Wie allgemein bekannt, verschwinden Warzen häufig spontan oder nach ganz geringfügigen, bedeutungslosen Eingriffen. Es handelte sich also darum, durch systematische Versuche festzustellen, ob hier ein ganz gleichgültiger Zufall oder ein höchst merkwürdiger Einfluss von Röntgenstrahlen auf Lebensthätigkeit und Wachsthum menschlicher Zellen vorlag. Diese Prüfung erschien um so wünschenswerther, als Sjögren und Sederholm (3) die Rückbildung in 4 Fällen von Warzen unter Einfluss der Röntgenstrahlen zwar schon beobachtet hatten, Scholtz (4) aber derbe Warzen auf den Händen nur wenig von den X-Strahlen beeinflusst sah. Es wurden deshalb systematisch bei 17 Patienten[1]) Warzen (Verrucae durae vulgares) bestrahlt, zum Theil in der Weise, dass einzelne Controlwarzen durch Blei abgeblendet der Wirkung entzogen blieben.

Mehrmals wurden die kleinen Neubildungen in verschiedenen Stadien der Wirkung zur mikroskopischen Untersuchung excidirt. Es ergab sich, dass in 15 Fällen eine Rückbildung der bestrahlten Warzen erfolgte, während die in einem Theil der Fälle mit Blei abgeblendeten Warzen keine Veränderung aufwiesen. In den beiden Fällen, wo die Bestrahlung einen Einfluss zu haben schien (Fall W 15 u. 16), war wohl die angewendete Strahlungsintensität eine ungenügende gewesen.

In der Regel war schon eine Woche nach einer kräftigen Bestrahlung eine deutliche Abflachung und Verhärtung der Warzen nachzuweisen, oft zu einer Zeit, wo die umgebende Haut noch

[1]) Die genauen Angaben über die einzelnen Fälle enthält der Anhang.

Fig. 1a.

Warze des kleinen Fingers. Fall W2. Vor der Bestrahlung.

Fig. 1b.

35 Tage nach der Bestrahlung.

keine oder nur ganz geringe Röthung aufwies. Das Erythem der umgebenden Haut pflegte ungefähr 20 Tage nach der Bestrahlung am hochgradigsten zu sein. Zwischen dem 20. und 30. Tage stiess sich meistens eine oberflächliche verhornte Schuppe ab, während darunter glatte Epidermis zu Tage lag, die sehr bald die normale Beschaffenheit annahm. In zwei Fällen (W 3 und W 5), in denen offenbar die verabreichte Dosis zu gross gewesen war, erfolgte blasige Abhebung der Epidermis mitsammt den Warzen, doch muss hervorgehoben werden, dass auch in diesen Fällen eine wesentliche Verkleinerung schon vorher eingetreten war, und dass in der Mehrzahl der Fälle die Rückbildung der Warzen ohne diese blasige Abhebung erfolgte. In 2 Fällen — so an dem eigenen Zeigefinger — beobachtete ich 2 Monate nach dem Verschwinden an genau der alten Stelle ein Recidiv, das bei mir durch erneute Bestrahlung nunmehr dauernd beseitigt wurde.

Die an Warzen bisher meines Wissens noch nicht untersuchten histologischen Veränderungen, welche gleichzeitig mit diesen klinischen Vorgängen einhergehen, ergeben sich aus folgenden Befunden:

Eine am vierten Tage nach Beendigung der Bestrahlung, welche andere Warzen derselben Hand zur Rückbildung brachte, entnommene Warze zeigt unter dem Mikroskop kein anderes Bild als nicht bestrahlte Warzen (Fig. 1, Taf. VI). Die Epithelien haben das Aussehen ganz normaler Epidermiszellen, der Grenzsaum zwischen Epidermis und Cutis ist scharf, in dem subcutanen Ge-

webe sind keine Anzeichen von Entzündung zu sehen. Warzen dagegen, welche in dem Stadium der Rückbildung zur Untersuchung entnommen sind, bieten ein durchaus anderes Bild (Taf. VI, Fig. 2). Während bei einer unveränderten Warze hohe Papillen in die Warze hineinreichen, sind die Papillen und interpapillären Zapfen klein. Das Rete Malpighi der Warze ragt nicht mehr über das Niveau der Haut hervor, und es besteht der prominirende Theil der Warze aus verhornter Substanz, welche nur spärliche Reste gefärbter Kerne in sich birgt. Die Zellen des Stratum germinativum erscheinen sehr viel weniger zahlreich, ihr Protoplasma beansprucht einen grösseren Raum, erscheint wie aufgequollen, und es sind die Grenzen zwischen den einzelnen Epithelien sowie die normale Riffelung oft nicht mehr erkennbar. Die Zellen der Pallisadenschicht haben ihre Cylinderform vollkommen eingebüsst, sind unregelmässig rundlich geworden. Die Grenze von Epidermis und Corium ist nicht mehr regelmässig, sondern weist an der Epidermis unregelmässige kleine Lücken und Buchten auf, in welche Bindegewebszellen oder Leukocyten sich vorgeschoben haben.

Diese mikroskopischen Befunde entsprechen durchaus den Veränderungen, welche an normaler Haut von Schwein und Mensch zuerst von Scholtz (43) genauer verfolgt wurden, und die auch wir in verschiedenen Stadien gesehen haben. Man findet an der Haut im Stadium der Reaction auf eine kräftige Bestrahlung Degenerationserscheinungen an den epithelialen Zellen (Taf. VI, Fig. 7). Die ganze Epidermis erscheint ärmer an Zellen bezw. Kernen wie in der unveränderten Haut. Die Kerne erscheinen sehr gross und haben zum Theil die Kernfärbung nur ganz unvollkommen angenommen. Die Grenzen zwischen den einzelnen Zellen der Stachelzellenschicht sind ganz undeutlich, die Riffelung fehlt meistens. Das Protoplasma weist zahlreiche Vacuolen auf, und es sieht so aus, als sei das Protoplasma mehrerer Zellen zusammengeflossen.

Eine Schicht von Cylinderzellen existirt nicht, vielmehr verhalten sich die der Pallisadenschicht entsprechenden Zellen ganz ebenso wie die nächst höher gelegenen Zellen.

Der scharfe Saum, der Epidermis und Cutis trennt, ist in eine unregelmässige Linie verwandelt, welche zahlreiche Zacken und Buchten aufweist. In diesen in den Epithelzellen ausgehöhlten

Gruben liegen oft kleine Rundzellen, die man auch zwischen den Epithelzellen in die Epidermis eingedrungen findet. In der Cutis sieht man kleinzellige Infiltration.

Eigenthümliche Veränderungen an den Gefässen, Degeneration und Vacuolisirung der Intima, wie sie Gassmann (67) beschreibt, habe ich in dem Falle C 9, hier aber auch an Arterien in einer Tiefe von $1^1/_2$ cm unter der Hautoberfläche gefunden.

Die Bestrahlungen von Warzen wurden nicht gemacht um des praktischen Nutzens willen, welchen die Röntgenstrahlen etwa zum Heilen der Warzen haben könnten. Was mir von Interesse erschien, war vielmehr der Umstand, dass die Röntgenstrahlen ganz vorzugsweise auf die epithelialen Zellen und unter diesen besonders stark auf die erkrankten wuchernden Zellen der Warzen einwirken. Es handelt sich bei diesem Einflusse nicht etwa um eine Zerstörung aller Warzenzellen, vielmehr bleiben die Zellen der tiefsten Schichten der Warzen erhalten, aber sie haben nach der Bestrahlung die Tendenz, übermässig zu wuchern, verloren, sie produciren an derselben Stelle, wo die Warze stand, keine epitheliale Neubildung mehr, sondern normale Epidermis; nur wenn die Bestrahlung nicht ganz genügend war, entsteht nach vorübergehendem Schwinden der Warze ein Recidiv.

Man kann sich vorstellen, dass durch die Bestrahlung der die Warzen verursachende Reiz beseitigt, etwa ein Zellparasit getödtet wird, so dass sich der Theil der Epithelien, welcher die Schädigung durch die Bestrahlung überlebt, nachher in normaler Weise vermehren kann. Nothwendig ist aber die Annahme eines parasitären Reizes nicht, denn auch auf normale Epidermiszellen wirken die Röntgenstrahlen in ähnlicher Weise nachhaltig wachsthumshemmend ein. Die Fingernägel, die in Folge von zu intensiven Röntgenbestrahlungen verloren gegangen sind, regeneriren sich zwar wieder, aber die neuwachsenden Nägel bleiben dauernd erheblich schwächer als sie vorher waren und als weniger stark bestrahlte Fingernägel. Die Vermehrung der Zellen der Nagelmatrix, durch deren Theilung und Verhornung der Nagel entsteht, ist dauernd herabgesetzt. Das Ausbleiben der Neubildung von Warzen nach Bestrahlung könnte ganz analog als ein Ausdruck der Wachsthumshemmung gedeutet werden, welche epitheliale Zellen überhaupt durch Röntgenstrahlen erfahren.

Wie aber auch die Rückbildung der Warzen zu erklären sein mag —, es wird durch die Beobachtung dieser Vorgänge der Vergleich mit analogen Vorgängen beim Carcinom nahe gelegt.

Aus der schon umfangreichen Literatur hebe ich hier nur die neueste Veröffentlichung von Mikulicz (47) und Fittig (47), sowie besonders die Erfahrungen von Hyde (49), Montgomery und Ormsby hervor. Die letzteren Autoren erzielten bei 25 Fällen von Hautcarcinomen völlige Heilung. Der Werth ihrer Veröffentlichung wird durch Beigabe von Krankengeschichten und guten Photogrammen erhöht.

Von vier Fällen von Hautcarcinomen des Gesichts (C 1 bis C 4), die ich in Behandlung bekam, wurden durch alleinige Anwendung der Röntgenstrahlen drei völlig geheilt, der letzte Fall, ein über handtellergrosses Ulcus rodens der Schläfe, befindet sich noch in Behandlung.

Fig. 2.

Recidiv eines Ulcus rodens frontis (Fall C 1) vor der Bestrahlung.

Fig. 3.

Fall C 1. 50 Tage nach der Bestrahlung. Geheilt. Vergl. Fig. 2.

In übereinstimmender Weise zeigen diese vier Fälle von Hautcarcinomen des Gesichts, dass unter der Wirkung einer Bestrahlung, welche in normaler Haut eine deutliche Reaction erzeugt, aber die normale Epidermis doch nur theilweise und vorübergehend schädigt, das Carcinom zum Schwunde gelangt. Ulcerirte carcinomatöse Geschwüre verwandeln sich in eine granulirende Fläche, deren Vernarbung vom Rande in normaler Weise erfolgt. Nicht ulcerirte Carcinomknoten kamen zum Zerfall, so dass sich zunächst ein Epitheldefect entwickelte, dessen secundäre Ueberkleidung mit normalem Epithel von der Nachbarschaft aus rasch erfolgte.

Ganz analoge Beobachtungen wurden an den Carcinomknötchen in der Brusthaut gemacht, wie sie sich als Metastasen von Mammacarcinomen zu entwickeln pflegen. Bei den sechs Fällen von

Mammacarcinom (C 5 bei C 10), welche der Bestrahlung unterzogen wurden, handelte es sich fünfmal um Recidive nach Exstirpatio mammae, nur in einem Fall bestand ein nicht operativ angegriffenes aber inoperables Mammacarcinom. Keiner dieser sechs Fälle ist — bis jetzt — geheilt worden, aber in allen wurden die erwähnten Carcinomknoten in der Haut, was auch immer der Verlauf der betreffenden Fälle im übrigen sein mochte, in sehr bemerkenswerther Weise durch die Bestrahlung beeinflusst. Sie kamen zum

Fig. 4.

Carcinomknoten in der Haut. Recidiv nach Carcinoma mammae. Fall C 5. Vor der Bestrahlung.

Schwunde, theils indem sich aus den Knoten ein oberflächlicher Epitheldefect entwickelte, sodass an die Stelle der erhabenen Knoten eine kleine Grube trat, theils auch ohne dass ein Zerfall der Epidermis stattgefunden hätte, ja im Falle C 6 und C 8 unter Strahlungsintensitäten, welche nur eine geringfügige Röthung der Haut, keine stärkere Dermatitis hervorriefen.

Ueber die histologischen Vorgänge, welche das Verschwinden des Carcinoms unter dem Einfluss der Röntgenstrahlen begleiten oder bedingen, ist bisher nur wenig veröffentlicht. Beck (21)

schreibt in seiner Arbeit über die „Pathologie der durch Röntgenstrahlen verursachten Gewebsveränderungen mit besonderer Berücksichtigung der malignen Neubildungen“ nur Folgendes: „Die Gewebsveränderung, welche (nach Bestrahlung) in Neubildungen Platz greift, ist von der Natur einer chronischen Entzündung. Die Ernährung ihrer oberflächlichen Schichten ist gestört, die Zellen verhungern (starve) und wenn die Ueberbelichtung fortgesetzt wird, kann Nekrose resultiren.“ Er liess dann ein zur Probe excidirtes

Fig. 5.

Fall C5. 17 Tage nach der ersten Bestrahlung. Vergl. Fig. 4. Die Carcinomknoten sind verschwunden. Der auf dem Sternum noch sichtbare Knoten war nicht mit bestrahlt.

Stück eines recidivirten Mammacarcinoms durch Dr. H. Kreuder (St. Mark's Hospital, New-York) untersuchen, wobei folgender Befund erhoben wurde: „Adenocarcinom mit beginnender colloider Degeneration. Der Tumor zeigt einen drüsenähnlichen Bau. In den meisten Theilen sind die Alveolen völlig mit epithelialen Zellen erfüllt, so dass sie in einzelnen Stellen das Bild eines alveolären Carcinoms darbieten.“

Scholtz (43) konnte an vier Carcinomkranken Proben mikro-

skopisch untersuchen: „Im Ganzen ergab die mikroskopische Untersuchung der Carcinomstücke, dass die Krebszellen unter dem Einfluss der Röntgenstrahlen ganz ähnlich wie die normalen Epithelzellen degeneriren und schliesslich zu Grunde gehen. Jedoch waren die degenerativen Vorgänge besonders in den tieferen Carcinomnestern erst nach relativ intensiver Bestrahlung nachweisbar und die Verhältnisse waren manchmal in Folge der schon normaler Weise vor sich gehenden regressiven Processe recht schwer zu beurtheilen.“ In dem einen Falle fanden sich in jedem Gesichtsfelde des Carcinoms massenhaft Ansätze zu Mitosen.

v. Mikulicz (47) unterzog ein oberflächliches ulcerirtes Carcinom der Mamma eines Mannes mit bestem Erfolg der Röntgenstrahlenbehandlung und fand, dass „in dem mikroskopischen Präparate des vier Wochen nach Beginn der Bestrahlung von der Stelle excidirten Stückes, an welcher ursprünglich der Tumor am dicksten war, sich Spuren von Carcinomgewebe nicht mehr finden liessen, mit Ausnahme vielleicht einiger alveolenähnlicher aber jedenfalls lumenloser Zell- oder mehr Kerncomplexe, die eher als Riesenzellen aufzufassen waren.“

Shattock (61) berichtete der „Pathological society of London“ über die Untersuchung eines Mammacarcinoms, das von Brooke (45) mit 50 Expositionen behandelt und dann, nachdem klinisch eine bedeutende Verkleinerung beobachtet war, exstirpirt worden war. „In dem Krebskörper war keinerlei Degeneration zu Wege gebracht, keine phagocytische Einwanderung in das Epithel war im Gange und auf jeder Seite war die Geschwulst in Ausbreitung begriffen. Hinsichtlich des Grades der Infiltration mit Lymphocyten, hinsichtlich der Mastzellen oder Plasmazellen wurde kein einziger Befund erhoben, der nicht auch an einem nicht behandelten Carcinom zu erheben gewesen wäre.“

Wie man sieht, ist die histologische Seite der Frage noch nicht so weit gefördert, dass weitere Untersuchungen nicht mehr erwünscht sein könnten.

Die in den einzelnen Krankengeschichten im Anhange genauer mitgetheilten Befunde an Gewebsproben, die bei 5 Fällen (C 2, C 4, C 5, C 9 und C 10) in verschiedenen Stadien entnommen wurden, ergaben, dass nach der Bestrahlung von metastatischen Carcinomknoten bei Mammacarcinom sich gleiche histologische Ver-

änderungen vollziehen, wie bei Cancroiden des Gesichts. Es kommt zu einer Degeneration der epithelialen Zellen. Das Protoplasma der einzelnen Zellen confluirt zu einer gemeinsamen Masse, in der Vacuolen auftreten (Fig. 4, 5 und 6, Tafel VI). Die Kerne verlieren die Fähigkeit sich distinct zu färben. An der Grenze des Krebskörpers und des Stroma finden zahlreiche Grenzverletzungen von Seiten des Stroma statt. Hier weist das Carcinomepithel keinen scharfen Saum mehr auf, vielmehr zeigen die epithelialen Zellen zahlreiche Klüfte und Buchten, in welchen theils Leukocyten, theils Bindegewebszellen eingebettet liegen (Fig. 4). Auch zwischen die Epithelien findet man Bindegewebszellen und Leukocyten eingedrungen und in späteren Stadien ist der Krebskörper vollkommen auseinandergesprengt (Fig. 6, Tafel VI), so dass sich nicht mehr wohl begrenzte Krebszapfen, sondern nur unregelmässige Bruchstücke derselben und einzelne degenerirte Krebszellen in einem stark kleinzellig infiltrirten Bindegewebe vorfinden. In einem weiteren Stadium ist von Carcinomzellen nichts mehr nachweisbar.

Vergleicht man diese Befunde mit den oben von bestrahlter Haut (S. 533) und bestrahlten Warzen (S. 534) mitgetheilten, so erkennt man, dass sich hier wie dort ganz analoge Prozesse abspielen, eine Thatsache, auf welche Scholtz mit Recht aufmerksam gemacht hat.

Auch die mikroskopischen Untersuchungen an Carcinomen zu verschiedenen Zeiten nach der Bestrahlung veranschaulichen wieder die eigenthümliche Thatsache der Nachwirkung der X-Strahlen. Die Bestrahlung, welche ausreichte, um am 25. Tage die hochgradige Degeneration in dem Epitheliom (Fall C 2) zu Tage treten zu lassen (Fig. 4, Tafel VI), hatte am 14. Tage noch keine irgend erkennbare Veränderung in dem Carcinom zur Folge gehabt. Die bedeutenden Veränderungen, welche ein Vergleich von Fig. 5 und Fig. 7 (Tafel VI) bei Fall C 5 erkennen lässt, vollzogen sich zwischen dem 7. und 17. Tage, ohne dass etwa in dieser Frist von Neuem bestrahlt wäre.

Die mikroskopischen Befunde zeigen in übereinstimmender Weise, dass die Wirkung der X-Strahlen auf die epithelialen Zellen sehr viel intensiver ist, als auf das unmittelbar benachbarte Bindegewebe. Doch muss man annehmen, dass unter den Epithelien die Zellen des Carcinoms weit mehr alterirt werden als die der nicht-

erkrankten Epidermis, denn nur so ist es zu verstehen, dass die kleinen Defecte, die durch den Zerfall der Carcinomknoten entstanden sind, sich rasch von der Nachbarschaft aus mit normalem Epithel überkleiden. Die Zellen der normalen Epidermis haben die Fähigkeit der Theilung und Vermehrung behalten, während die Carcinomzellen abgestorben sind.

Alle bisher mitgetheilten Erfahrungen bezogen sich auf oberflächliche in oder direct unter der Haut gelegene Carcinome. Es entsteht nun die Frage, wie weit die Wirkung der Bestrahlung in die Tiefe dringt.

Es ist mir bisher nicht gelungen, ein tiefergelegenes Carcinom durch die X-Strahlen zur Heilung zu bringen, aber ich machte doch Erfahrungen, welche beweisen, dass ihre Wirkung keineswegs blos auf die Haut beschränkt ist:

In einem Falle (Fall C 9) von inoperablem Recidiv eines Carcinoma mammae, war ein Tumor vorhanden, der von der Haut bis in mindestens 3 cm Tiefe herabreichte und eine Probeexcision zeigte, dass die Haut und das darunter liegende Gewebe bis in mindestens $2^1/_2$ cm Tiefe dicht mit Carcinommassen infiltrirt war. Es wurde zunächst die Hälfte des Tumors bestrahlt, die andere Hälfte mit Blei geschützt. Die bestrahlte Hälfte wurde weich und sank in sich zusammen, während an der anderen bedeckten Hälfte keine Aenderung zu constatiren war. — Nachdem nunmehr auch das abgeblendete Gebiet bestrahlt worden war und das ganze Geschwulstgebiet sich in 30 Tagen vollkommen abgeflacht hatte, zeigte eine zweite Probeexcision, die unmittelbar neben der Narbe der ersten ausgeführt wurde und bis auf die Rippen in die Tiefe reichte, dass an Stelle des Carcinomgewebes ein kernarmes Bindegewebe getreten war, das nur in den tieferen Schichten spärliche Reste vom Carcinomgewebe aufwies.

In einem zweiten Falle von inoperablem Carcinoma mammae (Fall C 10), bei welchem das Verschwinden der metastatischen Carcinomknoten in der Haut durch Excision und mikroskopische Untersuchung von Gewebsproben verfolgt werden konnte, wurde eine ganz augenfällige Verkleinerung des in der Tiefe der Mamma gelegenen fast faustgrossen Carcinoms klinisch beobachtet.

In drei Fällen (Fall W 10, W 12, W 13) wurden Warzen bestrahlt, die mit der Haut von menschlichen Leichen be-

deckt waren. Die Wirkung der Röntgenstrahlen, welche die Warzen zum Verschwinden brachte, drang durch die Haut hindurch.

Wenn wirklich das Holzknecht'sche Chromoradiometer die wirksame Strahlungsintensität anzeigt, so ermöglicht dieses Hilfsmittel durch directen Versuch festzustellen, ein wie grosser Bruchtheil wirksamer Strahlen durch eine bestimmte Gewebsschicht zurückgehalten wird. Einer frischen menschlichen Leiche wurde ein handflächengrosses Stück der Bauchdecken entnommen. Die ganze Dicke von Haut, Unterhautfettgewebe, Musculatur, Fascien und Peritoneum betrug zusammen $2^1/_2$ cm. Ein Reagenskörper des Chromoradiometers wurde darauf, ein zweiter darunter gelegt, alsdann mit einer weichen Voltohmröhre in 10 cm Abstand 30 Minuten bestrahlt. Die Farbenänderung des aufgelegten Reagenskörpers entsprach 10,0 H., die des darunter gelegten 6,0 H. Es war also mehr als die Hälfte der wirksamen Strahlen durch die Bauchdecken hindurch gegangen.

Alles das weist auf eine grössere Tiefenwirkung der Röntgenstrahlen hin, als man ihnen im Allgemeinen zuschreibt. Um die Tiefenwirkung zu steigern, benutze ich aus den oben dargelegten theoretischen Gründen für tieferliegende Carcinome aufgelegtes Stanniol als Strahlenfilter, um möglichst ausschliesslich harte, durchdringungsfähige Strahlen zur Verwendung kommen zu lassen. Die Beobachtung der so behandelten Fälle ist jedoch noch nicht abgeschlossen.

Um für die Wirkung der Röntgenstrahlen auf das Carcinomgewebe eine Erklärung zu finden, müsste dieselbe Frage beantwortet werden, welche oben hinsichtlich der Warzen gestellt wurde. Beruht das Wesentliche dabei in einer directen Schädigung der Carcinomzellen selbst, oder spielt dabei die Beseitigung eines fremdartigen carcinomerregenden Reizes, etwa die Abtötung eines Zellparasiten die Hauptrolle? Es ist das eine Frage, die aufgeworfen, aber nicht beantwortet werden kann.

Denn die Betrachtung der histologischen Befunde reicht nicht aus, um daraus ein Urtheil zu gewinnen. Wohl sehen wir an den epithelialen Zellen selbst mit Hilfe des Mikroskops sehr bedeutende Degenerationsvorgänge sich abspielen, die — an sich zwar unerklärt — doch ausreichen würden, um ihrerseits das Verschwinden des Carcinoms unter dem Einfluss der X-Strahlen verständlich zu machen. Aber an den epithelioiden Zellen des miliaren Tuberkels ruft die Bestrahlung ebenfalls ganz analoge Degenerationen mit entzündlicher Reaction der Umgebung hervor — Scholtz (43) — Mit den degenerativen Processen an den Tuberkelzellen und den

Entzündungsprocessen der Umgebung kommt der Tuberkel zum Schwunde, ohne dass das Verschwinden der Tuberkelbacillen irgendwie bemerkt würde, und dennoch kann an der ätiologischen Rolle des Tuberkelbacillus nach wie vor nicht gezweifelt werden. Analoges ist für das Carcinom denkbar und es würde verfrüht sein, wollte man die zweifellos bedeutungsvollen Degenerationen, die man an den Carcinomzellen selbst sieht, von vornherein für das einzig Bedeutungsvolle bei der Heilung des Carcinoms durch die Strahlen erklären.

Aber eine andere Seite der Frage scheint experimenteller Prüfung zugänglich zu sein. Die Thatsache fordert zum Nachdenken heraus, dass die Röntgenstrahlen auf Carcinomzellen weit intensiver wirken als auf normale Zellen der Epidermis dicht daneben. Da sich nun die Carcinomzellen an den Zellen der Epidermis, aus der sie stammen, hauptsächlich — soweit wir wissen — durch die vermehrte Wachsthumsenergie — die beschleunigte Zelltheilung — unterscheiden, so liegt der Gedanke nahe, dass es gerade die Function der Zelltheilung sein könnte, welche durch die Bestrahlung beeinträchtigt wird. Dieser Gedankengang führte dazu, zunächst experimentelle Antwort auf die Frage zu suchen, ob die Regeneration des Epithels bei Vernarbung von Wunden ebenfalls durch Röntgenstrahlen beeinflusst werden kann.

Es wurden bei Menschen gut granulirende Wunden, an deren Rande sich der Saum jungen Epithels gut erkennen liess, zur Hälfte mit Blei bedeckt und dann bestrahlt. In drei Fällen, in denen es gelang, die Intensität der Bestrahlung zu treffen, welche nur eine geringe Röthung der Haut, aber keine stärkere Dermatitis hervorruft, konnte man ein deutliches Zurückbleiben der Epithelialisirung in dem bestrahlten Gebiete nachweisen. Die Epithelregeneration war keineswegs aufgehoben, vielmehr erfolgte auch in dem bestrahlten Gebiete ein Vorrücken des Epithelsaumes, ein Beweis, dass nicht etwa die Epithelien durch die Röntgenstrahlen nekrotisirt „verbrannt“ waren, aber das Gebiet der Granulationen verkleinerte sich in dem bestrahlten Gebiete sehr viel langsamer als in dem nicht bestrahlten.

In dem auf Figur 6 veranschaulichten Fall wurde ein Defect, welcher nach Cauterisation eines Carbunkels am Rücken eines Mannes zurückgeblieben war, am 27. Dezember 1902 in seiner linken Hälfte ebenso wie die angren-

Fig. 6.

Granulirender Defect der Rückenhaut. Rechte Hälfte bestrahlt, linke Hälfte mit Blei vor Bestrahlung geschützt. a vor der Bestrahlung, b 16 Tage nach der Bestrahlung.

zende Haut mit 1 mm starkem Blei bedeckt, dann 15 Minute bestrahlt (abwechselnd mit 3 mittelweichen Röhren, mit einer Stromstärke von 2 Ampère und 25 cm Abstand der Röhre). Schon am 4. Tage war der Epithelsaum auf der bestrahlten Fläche erheblich schmaler als auf der nicht bestrahlten, während gleichzeitig eine ganz geringe Röthung des nicht abgeblendeten Hautgebietes zu erkennen war. Am 16. Tage nach Bestrahlung war die Differenz so augenfällig, wie Fig. 6 zeigt, am 24. Tage war die nicht bestrahlte Hälfte, am 40. Tage erst die ganze Wundfläche vernarbt.

Der gleiche Versuch wurde in zwei analogen Fällen, einem granulirenden Defect der Ferse durch eine Quetschwunde und einem vernarbenden Unterschenkelgeschwür mit demselben Resultate wiederholt. Ein vierter Versuch an einem granulirenden Defect des Fussrückens nach arteriosklerotischer Gangrän bei einer 70jährigen Frau war deshalb nicht zu verwerthen, weil in Folge

zu starker Bestrahlung die Epidermis in der Umgebung des bestrahlten Theiles sich blasig abhob und der Defect in ein sehr langsam heilendes Röntgengeschwür sich umwandelte. Ich glaubte nach dieser Erfahrung auf weitere Versuche am Menschen verzichten zu sollen, besonders da das Ergebniss der anderen drei Versuche durchaus eindeutig war. Doch wurde das Experiment in mehrfach modificirter Weise am Kaninchen wiederholt.

Von zwei genau gleichen Defecten an den beiden Ohren eines Kaninchens wurde (in 6 verschiedenen Versuchen) der eine mit Blei bedeckt, der andere mit mässiger Intensität bestrahlt. Stets,

Fig. 7.

Gleiche Defecte an den Ohren eines Kaninchens (Versuch 1). Der rechte Defect wurde mit Blei vor Bestrahlung geschützt, der linke bestrahlt.

mit Ausnahme von Versuch 5, wo nur 5 Minuten bestrahlt war, blieb der bestrahlte Defect gegenüber der anderen in der Vernarbung zurück, sodass die Verheilung 16—20 Tage später als auf der anderen Seite erfolgte. Auch der Grund der Defecte änderte sich dabei in charakteristischer Weise. Während die mit Blei bedeckten Defecte stets frisch roth aussahen und leicht bluteten, waren die bestrahlten — bei sonst ganz gleicher Behandlung — mit einem eigenthümlich gelbgrauen fibrinös eitrigen Belag bedeckt.

Fig. 8.

Wie Fig. 7. Jedoch 11 Tage nach Bestrahlung.

Fig. 9.

Wie Fig. 7. Jedoch 16 Tage nach Bestrahlung.

wie er auch bei bestrahlten Defecten des Menschen wiederholt zur Beobachtung kam. Die Haut in der Umgebung der Defecte zeigte dabei keine Zeichen von Reaction, insbesondere keinen Haarausfall. Die Vernarbung der Defecte war auch dann wesentlich verlangsamt, wenn die wirksamen Strahlen vor den Auftreffen auf die Wunde die ganze Dicke des Kaninchenohres (Versuch 2 und 3) oder ein aufgelegtes Blatt Stanniol (Versuch 6) zu durchsetzen hatten.

Ein erst in jüngster Zeit von mir angestellter Versuch sollte entscheiden, ob durch mässige Bestrahlung das Wachsthum der Haare gehemmt oder beschleunigt wird. Eine handtellergrosse Hautfläche auf dem Hinterhaupt eines Knaben, der wegen einer Operation längere Zeit einen Kopfverband tragen musste, wurde rasirt, die eine Hälfte mit Blei bedeckt, die andere 30 Minuten mit 10 cm Röhrenabstand bestrahlt. Am 6. Tage wurde eine geringe Röthung des bestrahlten Gebietes wahrgenommen. Die neu gewachsenen Haarstifte waren jedoch auf der bestrahlten und nicht bestrahlten Partie gleich lang. Auch am 14. Tage war eine deutlich erkennbare Längendifferenz der in den beiden verschiedenen Gebieten gewachsenen Haare nicht vorhanden. Als am 20. Tage der Kopf wieder rasirt wurde, waren die meisten Haare der bestrahlten Partie ausgefallen, die noch vorhandenen sassen nur ganz locker in der Haut. Dieselben Haare, die am 20. Tage in Folge der Bestrahlung ausfielen, hatten während des auf die Bestrahlung folgenden Latenzstadium keine Wachsthumshemmung erfahren. Ich theile diesen Versuch, dessen Ergebniss noch weiter zu bestätigen wäre, mit, ohne den Gegensatz zu den Ergebnissen an vernarbenden Wunden vorläufig erklären zu können.

Weitere Versuche bezweckten festzustellen, ob das Wachthum junger Hühnchen durch Röntgenstrahlen beeinflusst werden kann. Während mehrfache Versuche mit Bestrahlungen der Eier während der Bebrütung eindeutige Resultate bis jetzt nicht ergeben haben, zeigt das folgende Experiment, dass der eine Flügel, der bei drei jungen Hühnern an dem ersten Tage ihres Lebens ausserhalb des Eies intensiv bestrahlt war, ganz beträchtlich gegenüber dem nicht bestrahlten zurückblieb. Die Hemmung betraf in erster Linie die Entwicklung der Federn, aber auch das Längenwachsthum der Flügelknochen blieb gegenüber der nicht bestrahlten Seite deutlich messbar zurück.

Fig. 10.

12 Tage altes Hühnchen, dessen rechter Flügel am ersten Lebenstage bestrahlt war.

Von 10 mit dem Brütapparat von Sartorius (Göttingen) ausgebrüteten Küken wurden drei im Alter von einem Tage in Bleiblech eingewickelt, jedoch so, dass ein Flügel durch ein in das Blei geschnittenes Fenster herausgezogen und den Röntgenstrahlen ausgesetzt wurde. Bestrahlt wurde mit verschiedenen Röhren in 10 cm Abstand 45 Minuten. Die an dem Holzknecht'schen Chromoradiometer gemessene Strahlungsintensität betrug 12,0 H. Am 7. Tage waren bei allen dreien die bestrahlten Flügel wesentlich kleiner als die nicht bestrahlten. Hauptsächlich betrifft die Differenz die Schwungfedern. Am 12. Tage wurde eines der Hühner behufs Photographie und Messung getödtet. Länge des rechten Flügels vom Schultergelenk bis zur Spitze der am weitesten prominirenden 4. Handschwinge 11,5 cm; analoges Maass auf der linken Seite 8,5 cm. Länge der dritten Handschwinge rechts 6,7 cm, links 4,6 cm. Die Schwungfedern des linken Flügels entbehren in dem proximalen Abschnitte,

welcher bei der Bestrahlung noch nicht entwickelt war, fast gänzlich der seitlichen Aeste, welche die Fahne der Feder zusammensetzen. An einer Röntgenphotographie lassen sich die Längen der Knochen beider Flügel vergleichen.

Länge des Humerus rechts 23 links 22 mm
„ „ Radius „ 21 „ 18 „
„ „ Metacarpus „ 14 „ 11 „

Das zweite Huhn blieb gegenüber allen anderen ganz bedeutend im Wachsthum zurück. Vom 12 Tage an fielen die Schwungfedern des bestrahlten Flügels aus. Es starb am 22 Tage spontan. Maasse:

Länge des Flügels rechts 83 links 55 mm
(links fehlen die Schwungfedern)
Länge des Humerus rechts 18 links 17 mm
„ „ Radius „ 22 „ 19 „
„ „ Metacarpus „ 11 „ 9 „

Das dritte bestrahlte Huhn lebt noch und weist jetzt am 25. Tage des Lebens ebenfalls eine bedeutende Längendifferenz des bestrahlten und nicht bestrahlten Flügels auf. Die Federn sind nicht ausgefallen, verhalten sich jedoch ähnlich wie beim ersten Huhn. Bei allen nicht bestrahlten Hühnern derselben Brut verhalten sich die Flügel rechts und links ganz gleich.

Zwei frühere Versuche ähnlicher Art ergaben ebenfalls ein Zurückbleiben der bestrahlten Flügel im Wachsthum, doch starben die Küken ehe die Differenz so augenfällig geworden war, wie in dem mitgetheilten Versuche.

Wenn auch die vorstehenden Versuche noch in mannigfacher Hinsicht der Erweiterung bedürfen, so weisen doch schon die bis jetzt vorliegenden Resultate auf einen wachsthumshemmenden Einfluss der Röntgenstrahlen hin. Wie es scheint, werden die Zelltheilungen bei Menschen und Hühnern durch die X-Strahlen und zwar durch Strahlungsintensitäten, die nicht ausreichten die Zellen zu tödten, merklich verlangsamt. Ob diese Wirkung auf die Zelle direct erfolgt, oder ob chemische Producte dabei eine Rolle spielen, die in der Zelle in Folge der Bestrahlung entstehen, mag dahingestellt bleiben. Von vornherein erscheint das Letztere wahrscheinlicher.

So viel ich sehe, sind Versuche, wie die hier mitgetheilten, bisher nicht veröffentlicht. Zum Vergleich kann aus der Literatur nur Folgendes herangezogen werden. Schaudinn (62) untersuchte den Einfluss der Röntgenstrahlen auf die Lebensvorgänge von Protozoen. „So verschieden die Protozoen in ihrem Bau und ihren Lebensäusserungen sind, so verschieden war auch ihr Verhalten gegenüber den Röntgenstrahlen. Manche Formen, wie z. B. Labyrinthula macrocystis, zeigten bei 14 stündiger Bestrahlung keine Veränderung, andere, wie Amoeba lucida, zeigten sich enorm empfindlich. Schon nach 4 Stunden waren alle Individuen kuglig

abgerundet, einige zeigten auf der Oberfläche noch kurze Pseudopodien, nach 6 Stunden aber waren die Contouren ganz glatt. Der Körper nahm allmälig immer mehr Wasser auf und quoll dabei stark auf. Die hyaline Ectoplasmaschicht wurde bei der Ausdehnung des Körpers dünner. Schliesslich platzte die dünne Hülle an einer Stelle und explosionsartig wurde das ganze Entoplasma nach allen Seiten auseinander gesprengt. Nach 10 Stunden waren auf diese Weise alle Amöben in kleine Körnerhaufen zerfallen."

Joseph (63) und Prowazek (63) fanden, dass gewisse Organismen (Paramäcien, Daphnien) den Röntgenstrahlen gegenüber einen negativen Tropismus zeigen. „Die Plasmafunctionen bei Paramäcium erleiden gewisse Veränderungen, die nur im Sinne einer Schädigung oder mindestens Erschöpfung aufzufassen sein dürften. Dafür spricht die Herabsetzung der Vacuolenentleerungsfrequenz und die Verlangsamung der Systole, dafür spricht die vitale Färbbarkeit der Grosskerne, die in durchaus übereinstimmender Weise bei experimentell hervorgerufener Ermüdung eintritt, und das oft vollständige Sistiren der Cyklose."

Ueber den Einfluss von Röntgenstrahlen auf das Wachsthum von Organismen liegen nur wenige Versuche vor, wenn ich von den Experimenten an Bakterien absehe, die bekanntlich durch Röntgenstrahlen meist nur wenig in ihrem Wachsthum gehemmt, geschweige denn getödtet wurden.

Lopriore (64) experimentirte an Pflanzen. „Er untersuchte die Keimung des Pollens bei Genista und Darlingtonia unter Einwirkung der X-Strahlen. Die Keimung unterblieb. Nach Beendigung des Versuches begann sie aber sogleich, weil die Pollenkörner während der Exposition reichlich Wasser aufgenommen hatten."

Zu ganz entgegengesetztem Ergebniss gelangte Gottwald Schwarz (65) bei Experimenten an Seeigeleiern. Er fand nicht die Spur einer Wachstumshemmung. Die befruchteten Eier furchten sich in dem bestrahlten Gefässe ebenso schnell wie in dem nicht bestrahlten. Diese Differenz gegenüber unseren positiven Versuchsergebnissen kann nicht allzu sehr verwundern, wenn man bedenkt, dass wir an sehr verschiedenen Versuchsthieren experimentirt haben und dass, wie Schaudinn's Versuche lehrten, verschiedene Organismen selbst aus derselben Klasse der Amöben sehr verschieden gegenüber den Röntgenstrahlen sich verhielten.

Inwiefern solche Beobachtungen über den Einfluss der Röntgenstrahlen auf nicht erkrankte Zellen herangezogen werden können, um den merkwürdigen Einfluss auf das Carcinom dem Verständniss näher zu bringen, mag weiteren Untersuchungen vorbehalten bleiben.

Sollen wir zum Schluss unserer Mittheilungen das zusammenfassen, was unsere Versuche über die Möglichkeit practischer Verwerthung der Röntgenstrahlen für die Therapie des Carcinoms uns lehrten, so ergiebt sich Folgendes: Die Heilung von Carcinom durch Bestrahlung ist bisher nur bei solchen Carcinomen gelungen, die in oder direct unter der Haut liegen. Es vollzieht sich diese Heilung langsamer, bei grösseren Carcinomen bedeutend langsamer als bei der Behandlung mit dem Messer, doch kann die Bestrahlung mit Röntgenstrahlen trotzdem deshalb von hohem Werth sein, weil sie eine Operation gänzlich erspart, so vor Allem bei alten Leuten, und weil sie weit geringere Defecte setzt als die Exstirpation. In Fällen von grossen inoperablen ulcerirten Carcinomen kann die Bestrahlung von palliativem Nutzen sein, da die jauchigen zerfallenen Geschwüre sich reinigen und zum Theil vernarben, während in der Tiefe das Carcinom weiter fortschreitet.

Mindestens ebenso gross wie das practische scheint mir vorläufig das theoretische Interesse der Wirkung zu sein, welche die X-Strahlen auf Carcinome ausüben. Ich würde es für wünschenswerth halten, dass diesem merkwürdigen Einfluss auf das Leben der Zelle weiter nachgespürt werde, auch dann, wenn eine practische Bedeutung dieser Untersuchungen überhaupt nicht in Betracht käme[1]).

Anhang I. Krankengeschichten.

A. Warzen.

Fall W 1. An der Rückseite des Nagelgliedes meines linken Zeigefingers bestand mindestens seit Sommer 1900 eine linsengrosse Warze. Juni 1902

[1]) Anmerkung während der Correctur (26. 9. 03): Seit Abschluss dieser Arbeit haben die darin mitgetheilten klinischen und histologischen Beobachtungen an weiteren Fällen von Carcinom wesentliche Erweiterung und Bestätigung erfahren. Ich verweise auf die in der chirurgischen Section der Naturforscherversammlung in Cassel am 21. September 1903 von mir gemachten Mittheilungen, insbesondere über das rasche völlige Verschwinden von Lippencarcinomen nach einmaliger intensiver Bestrahlung, das dort durch Vorlegen der Photographien zweier Fälle in verschiedenen Stadien veranschaulicht wurde.

wurde die linke Hand auf der Streckseite von einer Röntgendermatitis befallen, welche den Ausfall des Nagels am Mittel- und vierten Finger zur Folge hatte. Trotzdem die Haut der Radialseite des Zeigefingers von den Strahlen weniger betroffen war und nur mit geringer Röthung reagirte, wurde, nachdem die Röntgendermatitis rasch geheilt war, die Warze schnell kleiner und verschwand, trat aber drei Monate später, nachdem auch die beiden verlorenen Nägel sich regenerirt hatten, an genau derselben Stelle wieder auf. — 22. XII. und 23. XII. 1902. Bestrahlung je 15 Minuten bei 15 cm Röhrenabstand gemeinsam mit Fall W 2 und W 3. — 24. XII. 1902. Desgl. 10 Minuten. Nach der Bestrahlung war in der bestrahlten Partie absolut nichts Abnormes zu fühlen und zu sehen, desgleichen nicht am 27. XII. Am 1. Januar geringe Röthung der Haut in der Umgebung der Warze, welche deutlich flacher geworden. 9. Januar. Die bestrahlte Partie hat einen etwas bläulich rothen Farbenton angenommen, ist zeitweise ganz wenig empfindlich. Die Abflachung der Warze hat weitere Fortschritte gemacht. — 12. Januar. Die Warze ist kaum noch über die Umgebung erhaben. Es stösst sich eine verhornte Schuppe von etwas über Linsengrösse ab, unter welcher glatte geröthete Epidermis zu Tage liegt. In der Folgezeit nahm die Haut rasch völlig normale Beschaffenheit an. Neun Monate nach der Bestrahlung ist keine Spur der Warze zu sehen.

Fall W 2. Paul R., 16 Jahre. Warze auf dem Rücken des rechten kleinen Fingers, angeblich seit 3 Monaten bestehend, vergl. Fig. 1a. Bestrahlungen gleichzeitig mit Fall 1 und 3 22. XII. 15 Minuten, 23. XII. 15 Minuten, 24. XII. 10 Minuten. 26. XII. In dem bestrahlten Bereiche keine Veränderung wahrnehmbar. 5. I. 03. Warze deutlich abgeflacht. Umgebung geröthet. 17. I. 03. Eine der bestrahlten Partie entsprechende und aus Hornsubstanz bestehende Lamelle hat sich abgestossen, darunter zarte aber sonst normale Epidermis, an welcher nicht die Spur der Warze mehr zu sehen ist. 27. I. 03. Photographie. Vergl. Fig. 1b. Warze bis 20. 9. 03 nicht wiedergekehrt.

Fall W 3. Anna F., 25 Jahre. Fünf kleine Warzen auf dem rechten Handrücken, oberhalb der Kleinfingerbasis, seit über einem Jahre bestehend. Bestrahlungen gemeinsam mit Fall 1 und 2. 22. XII. 02. und 23. XII. 02 je 15 Minuten.

Bei den Bestrahlungen wird die Hand mit einem Bleiblech bedeckt, durch dessen Fenster das Gebiet der Warzen bestrahlt wird. Das Fenster im Bleiblech wird jedoch mit lichtdichtem schwarzen Papier bedeckt. 24. XII. 02. Ganz geringe Röthung in der bestrahlten Partie, die in den nächsten Tagen zurückgeht. 2. I. 03. Die Warzen sind deutlich flacher. 7. I. 03. Genau dem Fenster im Bleiblech entsprechend, besteht hochgradige Röthung. Dies Gebiet „brennt" besonders, wenn Patientin in kaltes oder heisses Wasser kommt. Die Warzen sind nur noch andeutungsweise zu sehen. 19. I. 03. In dem bestrahlten Gebiet hat sich eine Blase abgehoben, darunter ist eine erodirte leicht nässende Fläche zum Vorschein gekommen. 5. II. 03. Die Haut hat unter indifferenten Salbenverbänden wieder normale Beschaffenheit angenommen. — Der Versuch beweist, dass das wirksame Licht durch schwarzes Papier hindurchgeht, nicht aber durch eine Bleiplatte.

Fall W 4. Willy B., 7 Jahre. Warze auf dem Rücken des rechten Zeigefingers (Fig. 2a) angeblich vor drei Jahren entstanden, nachdem „ein

anderer Knabe das Blut einer aufgerissenen Warze auf die Stelle geschmiert hat". Vom 25. XI. bis 18. XII. 02 elf Bestrahlungen, die fünf ersten mit 15 cm, die sechs letzten mit 5 cm Röhrenabstand. Gesammtdauer aller Bestrahlungen 75 Minuten. 23. XII. Nachdem die Warze schon während der Periode der Bestrahlungen flacher und härter geworden, hat sie sich heute abgestossen. Dadurch werden die hochroth aussehenden tieferen Epidermisschichten freigelegt (Fig. 2b). 15. I. 03. Die Haut des Fingers hat völlig normale Beschaffenheit angenommen.

Fall W 5. Herr S., 22 Jahre. Seit mehreren Jahren zwei grosse Warzen am rechten Handrücken, in deren Umgebung seit sechs Monaten sich zahlreiche kleine gebildet haben. Ein vier Quadratcentimeter grosser Bezirk mit fünf Warzen wird bestrahlt, die übrige Haut mitsammt mehreren darauf befindlichen Warzen wird mit Blei bedeckt. Bestrahlungen mit weicher Röhre von Kohl, Chemnitz, bei 25 cm Röhrenabstand 19. 11. 02 5 Minuten, 21. 11. 10 Minuten, 25., 26., 27. 11. je 5 Minuten. Darauf mit 5 cm Röhrenabstand 6. 12., 8. 12., 10. 12. je 10 Minuten. Am 11. 12. zum ersten Mal geringe Röthung des bestrahlten Gebietes. Die grosse bestrahlte Warze weist Risse auf, bröckelt ab, die kleineren sind völlig abgeflacht — an den abgeblendeten Warzen keine Veränderung. 20. 12. Das ganze bestrahlte Gebiet bläulich roth empfindlich. 24. 12. Die Epidermis in dem bestrahlten Gebiet hat sich als Blase abgehoben. 21. 1. 03. Der dadurch bedingte oberflächliche Epidermisdefect ist geheilt.

Fall W 6. Carl I., 12 Jahre. Warzen von über Linsengrösse an dem Ulnarrande des kleinen Fingers und über dem Proc. styloides ulnae. Bestrahlung am 18. 3. 03 mit 10 cm Röhrenabstand 20 Minuten. Die Hand einschliesslich des kleinen Fingers war mit einer einfachen Stanniollage bedeckt und die Gegend der Warzen am unteren Ende der Ulna freigelassen. 22. 5. 03. Stellt sich wieder vor. Die Warzen, auch die mit Stanniol bedeckt gewesene, sind verschwunden. Die bestrahlte Hautpartie weist Spuren einer überstandenen Dermatitis auf. Fehlen der Haare, weisse Verfärbung der Haut. (Bezüglich des Verschwindens auch der mit Stanniol bedeckten Warze vergl. Thierversuch No. 6 auf S. 566).

Fall W 7. Fräulein L., 20 Jahre. Der ganze Rücken der linken Hand ist mit Warzen verschiedener Grösse besät. 23. 3. Einmalige Bestrahlung mit weicher Röhre 30 Minuten bei 10 cm Röhrenabstand. 10. 4. Es ist eine starke Dermatitis des ganzen Handrückens mit Bildung einzelner Blasen entstanden. 5. 5. Die Dermatitis ist abgeheilt, der Handrücken frei von Warzen. Es sind auch die Lanugohaare verloren gegangen.

Fall W 8. Emma S., 28 Jahre. Warze am Radialrand des rechten Zeigefingers von Erbsengrösse. 5. 9. 02 einmalige Bestrahlung von 10 Min. Dauer. Nach Angabe der Pat., die sich am 4. 12. wieder vorstellt, war die Warze etwa 14 Tage nach der Bestrahlung verschwunden und ist seitdem nicht wiedergekehrt.

Fall W. 9. Martha N., 25 Jahre. Linsengrosse Warze an der Dorsalseite des rechten Daumens. August 1902 fünfmalige Bestrahlung von je 5 Minuten Dauer mit 20 cm Röhrenabstand. 14 Tage nach der letzten Bestrahlung ist die Warze verschwunden, ohne dass sich ein Theil abgestossen hätte. 1. 2. 03. Kein Recidiv.

Fall W 10. Max K., 18 J. Warze am rechten Mittelfinger, welche angeblich seit vielen Jahren in unveränderter Grösse besteht. Eine die Warze tragende Hautstrecke wird bestrahlt, die übrige Hand mit Blei bedeckt. Eine Hälfte (a) der bestrahlten Partie wird mit einem in Formol conservirten Hautstück bedeckt, die andere die Warze tragende (b) frei bestrahlt und zwar am 14., 15. u. 16. 1. je 15 Minuten mit 10 cm Röhrenabstand. Am 24. 1. ist die Warze sehr verkleinert, nur noch eben zu erkennen. Die Haut in der Umgebung bietet noch keine Zeichen der Reaction. 3. 2. Die Partie b, nicht die Partie a weist circumscripte Rötung auf. 7. 2. Die Warze ist unter Abstossung einer verhornten Schuppe vollkommen verschwunden. Bemerkenswerth: Deutliche Wirkung auf die Warze vor Eintritt der reactiven Röthung der Haut.

Fall W 11. Knabe L., 12 Jahre. Seit mehreren Jahren Warze an der Ulnarseite des rechten Zeigefingers. Bestrahlung 2., 3., 4. u. 5. 2. je 15 Min. unter Bedeckung mit Formol-gehärteter Leichenhaut. 9. 2. Der bestrahlte Theil weist nicht die Spur einer erkennbaren Aenderung auf. 11. 2. Warze sichtlich verkleinert. Umgebung wenig geröthet. 21. 2. Deutliche Röthung in der Umgebung. 4. 3. Warze vollkommen verschwunden, ohne dass sich ein Theil abgestossen hätte. Die reactive Röthung ist verschwunden. Bemerkenswerth: Die Wirkung der Röntgenstrahlen wird durch formolgehärtete Haut nicht aufgehalten.

Fall W 12. Cand. med. S. Auf dem Rücken beider Hände finden sich 6 Warzen von ganz gleicher Beschaffenheit, von Pfefferkorngrösse. Sie bestehen seit einem halben Jahre. Eine Warze wird als Vergleichsobject excidirt, die übrigen fünf bestrahlt, eine darunter bedeckt mit einem Stücke menschlicher Haut. Bestrahlt wurde mit 10 cm Abstand am 7., 8. u. 10. 2. 03 je 20 Minuten. Am 12. 2. eine Warze zur mikroskopischen Untersuchung excidirt. Der Befund weist gegenüber der nicht beleuchteten Warze keine Differenz auf. Die Zapfen des Rete sind genau wie bei dieser verlängert und verbreitert. Die Zellen der Pallisadenschicht haben die normale Cylinderform, in der Stachelzellenschicht sind die Zellgrenzen mit Riffelung deutlich erkennbar. In dem Stratum granulosum finden sich einzelne Vacuolen in den Zellen, doch ist bei der nicht bestrahlten Warze genau der gleiche Befund zu erheben. Hier wie dort ist die Menge der Keratohyalinkörner sehr reichlich. In der Cutis findet sich in der nächsten Umgebung der Gefässe eine vielleicht etwas grössere Zahl von Kernen, die vielleicht ausgetretenen Leukocyten angehören; — aber auch die Cutis ist jedenfalls von erheblichen Veränderungen frei. — Am 22. 2. 03 sind alle vier übrigen Warzen deutlich abgeflacht, auch die mit dem Stück Haut bedeckt gewesene. In der Umgebung dieser letzteren ist keine Röthung zu constatiren, während die Haut in der Umgebung der anderen jetzt deutlich geröthet ist. 27. 2. 03. Alle Warzen verschwunden, die mit Haut bedeckt gewesenen ohne Abstossung einer Hornschicht, die übrigen nach Abstossung einer verhornten Epidermislamelle. 22. 3. 03. An der Stelle der mit Haut bedeckt gewesenen Warze entwickelt sich ein Recidiv, in dem Bereich der übrigen Warzen und der nächsten Umgebung hat die Haut nach oberflächlicher Abschuppung völlig normale Beschaffenheit angenommen. Ergebniss: 5

(bez. 2) Tage nach einer wirksamen Bestrahlung ist mikroskopisch noch keine Veränderung der Haut und einer Warze erkennbar. Das bei der Bestrahlung auf die Rückbildung der Warzen wirksame Agens durchdrang, wenn auch abgeschwächt, aufgelegte menschliche Haut.

Fall 13. Cand. med. B. Warze auf dem rechten Handrücken. Bestrahlung am 22., 23., 24. 1. je 15 Minuten. Am 29. 1. ist zum ersten Male eine ganz geringe, am 4. 2. eine deutliche Röthung in der bestrahlten Partie nachweisbar. Am 4. 2. ist die Warze sichtlich abgeflacht und wird zur mikroskopischen Untersuchung excidirt. Befund: (Vergl. Taf. VI, Fig. 2). Der verhornte Antheil der Warze ist von dem nicht verhornten, dem Rete Malpighi, durch eine der Hautoberfläche parallele Grenzlinie getrennt. Der das Niveau der Haut überragende Antheil der Warze besteht im Gegensatz zu nicht bestrahlten Warzen fast nur aus verhornter Substanz, die nur ganz kleine Inseln mit erhaltener Kernfärbung einschliesst. Die Grenze zwischen Stratum corneum und Stratum granulosum ist an einzelnen Stellen durch einen Spalt bezeichnet. Offenbar vollzieht sich diesem Spalte entsprechend die Ablösung der verhornten Schuppe, die in anderen Fällen gesehen wurde. In dem Rete Malpighi ist die Zahl der gefärbten Kerne geringer als in den Präparaten von nicht bestrahlten Warzen. Die einzelnen gut gefärbten Kerne liegen weiter auseinander, getrennt durch eine homogene Masse, in der an einzelnen Stellen noch andeutungsweise gefärbte Kerne zu erkennen sind. Die Grenzen zwischen den einzelnen Zellen und die Riffelung an dem Zellsaum ist nur an wenigen Stellen erkennbar. Das Stratum granulosum umfasst eine 4—6fache Zellschicht und weist sehr reichlichen Gehalt von Keratohyalinkörnern auf. Eine aus Cylinderzellen bestehende Pallisadenschicht existirt nicht. Die Basalschicht der Epidermis besteht vielmehr aus ähnlichen veränderten Zellen wie die übrige Epidermis. Der Saum, der Epidermis und Cutis trennt, ist ganz unregelmässig, zackig und bucklig. In den einzelnen Buchten liegen Bindegewebszellen und Leukocyten so, als ob sie sich in die Epithelzellen ihr Bett eingegraben hätten. In der Cutis geringe kleinzellige Infiltration in der Nähe der Gefässe.

Fall W 13. Knabe S., 16 Jahre. Seit mehreren Jahren besteht auf dem rechten Handrücken oberhalb der Basis des Zeigefingers eine linsengrosse Warze. 23. 2. 03. Hand mit Ausnahme der Warze und der angrenzenden Partie mit Blei bedeckt. Die von Blei freigelassene Partie wird zum grösseren Theil (a) mit der darin befindlichen Warze mit einem Stück Haut, das einem frisch amputirten menschlichen Unterschenkel entnommen ist, belegt, zum kleineren Theil (b) ganz freigelassen, alsdann einmal 30 Minuten mit weicher Röhre bei 5 cm Abstand bestrahlt. 24. 2. 02. In Partie a und b deutliche Rötung, die am 26. 2. wieder verschwunden ist, jedoch wieder sichtbar wird, sobald die Haut der Kälte ausgesetzt wird. 4. 3. Die Warze deutlich abgeflacht. 25. 3. Die Partie b stark, die Partie a nur wenig geröthet. Die Warze ist nur noch eben als Erhabenheit zu erkennen, wird zur mikroskopischen Untersuchung excidirt. Befund: Die Warze überragt das Hautniveau nur wenig, der überstehende Theil entfällt ausschliesslich auf den verhornten Theil der Epidermis. Der nicht verhornte Theil der Epidermis verhält sich in dem Be-

reiche der Warze und in der angrenzenden Haut fast ganz gleich. Nur sind die interpapillären Zapfen im Bereich der Warze wenig mächtiger. Das Stratum granulosum umfasst eine 5—6 Zellen starke Schicht. Die Zellen der Stachelzellenschicht erscheinen weniger zahlreich als bei normaler Epidermis und zum Theil wie aufgequollen. Die Zellen der Pallisadenschicht haben jedoch zumeist die normale Cylinderzellenform und wiesen gegenüber der Cutis einen regelmässigen Saum auf. Die Veränderungen sind also ähnlich wie bei Fall 13, jedoch weit weniger hochgradig, vielleicht schon durch Reparation wieder ausgeglichen.

Fall W 15. Gustav K., 22 Jahre. Seit einem Jahre grosse Warze auf dem linken Handrücken; in den letzten Wochen kleinere Warzen am linken Zeigefinger. 24. 4. 03. Bestrahlung 10 Minuten, Strahlungsintensität an Holzknecht's Chromoradiometer gemessen 5,0 H. 21. 5. 03. An den Warzen keine Veränderung eingetreten, entzieht sich der weiteren Beobachtung.

Fall W 16. Anna B. Warzen an beiden Händen. Bestrahlungen 19., 20., 21. 1. je 15 Minuten mit 15 cm Röhrenabstand. 7. 2. Vielleicht (?) geringe Verkleinerung der Warzen. 17. 2. Warzen unverändert, in der benachbarten Haut sind Zeichen von Reaction nicht aufgetreten.

Fall W 17. Stud. med. Z. Warze von Pfennigstückgrösse auf dem Nagelgliede des linken Zeigefingers. Bestrahlt am 10., 11., 12., 13., 15 u. 22. 6. je 15 Minuten bei 10 cm Röhrenabstand. Strahlungsintensität, an Holzknecht's Chromoradiometer gemessen, im Ganzen 12,0—16,0. 25. 6. Es ist die Warze abgeflacht, die nächste Umgebung wenig geröthet. 6. 7. Es stösst sich eine verhornte Schuppe ab, unter der etwas geröthete und härtere, aber sonst normale Epidermis zu Tage liegt.

B. Carcinome.

Fall C1. Emilie M., 77 Jahre. Am 15. October 1902 war in der chirurgischen Universitätsklinik zu Leipzig ein fast handtellergrosses Ulcus rodens der rechten Stirnhälfte, welches seit 8 Jahren bestand und die rechte Augenbraue grösstentheils zerstört hatte, exstirpirt, der Defect mit Transplantationen nach Thiersch gedeckt worden.

Die mikroskopische Untersuchung hatte Plattenepithelcarcinom ergeben.

Befund am 3. Februar 1903. In der Mitte eines nicht ganz handflächengrossen Gebietes transplantirter Haut oberhalb des rechten Auges besteht ein dreimarkstückgrosses Geschwür mit hartem scharfen Rande, welches dem Knochen fest adhärent ist. In der Umgebung finden sich sechs nicht ulcerirte, die Umgebung um wenige Millimeter überragende harte Knoten, von denen eines Pfennigstückgrösse hat, die übrigen Linsengrösse aufweisen. Ein ähnliches Knötchen in der Mitte der Stirn in der von der ersten Operation nicht berührten Haut. Ectropium des rechten oberen Augenlides. — 3., 4. und 6. 2. je eine Bestrahlung der mit Knoten besetzten Partie von 15 Minuten Dauer. 11. 2. Röthung der bestrahlten Partie. Die vorher erhabenen Knötchen erscheinen sichtlich abgeflacht, überragen nicht mehr das Niveau der Umgebung, sind aber noch deutlich zu fühlen. 18. 2. Aus den vorher nicht ulcerirten Knötchen

haben sich oberflächliche Epitheldefecte entwickelt. Das dreimarkstückgrosse Ulcus ist etwas grösser geworden, seine Ränder sind weich. 22. 2. In dem ganzen bestrahlten Gebiete haben sich die oberflächlichen Epidermisschichten abgestossen, sodass eine nässende Fläche entstanden ist. Von harten Carcinomknoten ist nichts mehr zu sehen. 24. 3. Unter einfachen Salbenverbänden ist jetzt vollkommene Vernarbung eingetreten. Die ganze bestrahlte Partie ist mit einem widerstandsfähigen Epithel bedeckt, das in der transplantirten Partie dem Knochen fest adhärent ist, während die bestrahlten Partien der angrenzenden Haut völlig normale Beschaffenheit zeigen. (Vergl. Fig. 2 und 3.)

Fall C2. Frau T., 53 Jahre. 10. 4. 03. An der rechten Hälfte des Nasenrückens findet sich ein in der Mitte ulcerirtes Cancroid von der Grösse eines Zehnpfennigstückes. Ein 2 mm breiter, langer, tiefer Streifen wird zur mikroskopischen Untersuchung excidirt. Das Bild ist das für ein Plattenepithelcarcinom der Haut typische (vergl. Taf. VI, Fig. 3). — 23. 4. Die Probeincisionswunde ist vollkommen geheilt, das Cancroid hat die alte Beschaffenheit angenommen. Einmalige Bestrahlung von 30 Minuten Dauer mit einer weichen Röhre (Wasserkühlungsröhre der Firma Kohl, Chemnitz). An dem beigelegten Reagenskörper des Chromoradiometers von Holzknecht gemessen beträgt die Strahlungsintensität 10 H. 30. 4. Die Geschwulstmasse überragt nicht mehr das Niveau der umgebenden Haut in der Umgebung. Zweite Probeexcision.

Mikroskopischer Befund: In dem kleinen Abschnitte der Haut, welcher mit dem Carcinom excidirt wurde, finden sich in den Epidermiszellen zahlreiche Vacuolen. Die Zahl der gefärbten Kerne in der Epidermis erscheint gegenüber dem Vergleichsapparat erheblich herabgesetzt, an einzelnen Kernen ist die Färbung nur angedeutet. — In dem Carcinom gegenüber dem Vergleichspräparat vom 10. 4. keine wesentliche Verschiedenheit. Hier wie dort sind die Krebsalveolen von wohlausgebildeten Zellen mit guter Kernfärbung erfüllt. Die Grenze der Krebszapfen gegen das Stroma ist überall scharf. An dem Grenzsaume haben die Zellen des Krebskörpers häufig wohl ausgebildete Cylinderzellenform. In dem Stroma lässt sich nur an einzelnen Stellen mässige Rundzellenanhäufung nachweisen. — 18. 5. Es erscheint das Geschwür wie eine mit einfachen Granulationen besetzte Fläche. Dritte Probeexcision.

Mikroskopischer Befund (vergl. Taf. VI, Fig. 4): Die Epidermis verhält sich wie am 7. 5. Im Bereiche des Carcinoms sind die Krebszapfen durch viel weitere Gebiete von Stroma getrennt und sind kleiner als in den Vergleichspräparaten. Es besteht kein scharfer Grenzsaum zwischen Carcinomzapfen und Stroma. Zwischen den Epithelien sind zahlreiche Bindegewebszellen und kleine Rundzellen eingedrungen. In den Krebszapfen sind die Epithelien viel spärlicher, ihr Protoplasma erscheint wie aufgequollen und enthält stellenweise zahlreiche Vacuolen. Einzelne Kerne haben sich nur matt gefärbt. In dem Stroma zwischen den Krebszapfen reichliche Rundzellenanhäufung. — 12. 6. Die Pat. stellt sich mit völlig vernarbter Wunde vor. Die Vernarbung ist nach ihrer Angabe schon vor einigen Tagen zu Stande gekommen.

Fall C3. Schriftsetzer D., 50 Jahre. Seit $^5/_4$ Jahren besteht eine warzen-

ähnliche Bildung auf dem Nasenrücken, die sich seit einem viertel Jahr in ein Geschwür verwandelt hat. Jetzt pfennigstückgrosses Cancroid mit linsengrosser Ulceration in der Mitte. Keine Drüsenschwellungen. Mit Rücksicht auf die Sicherheit der schon durch die klinische Untersuchung zu stellenden Diagnose und die Kleinheit des Tumors wird auf Probeexcision verzichtet. 27. 5. Bestrahlung mit weicher Röhre in 5 cm Abstand 20 Minuten, 28. 5. desgleichen 15 Minuten. 9. 6. Deutliche Röthung der bestrahlten Partie. Das Geschwür secernirt etwas stärker als früher. — 15. 6. Das Geschwür hat sich in eine granulirende Fläche verwandelt. — 26. 6. Es ist vollkommene Vernarbung eingetreten.

Fall C4. Hermann S., 56 Jahre. Vor etwa $1^1/_2$ Jahren hat sich eine kleine „Blüthe" an der rechten Schläfe in ein Geschwür verwandelt, das sich rasch vergrössert hat. Jetzt handtellergrosses Ulcus rodens der rechten Schläfe, welches hinten bis an die vordere Haargrenze, vorne bis in die äussere Hälfte der Augenbraue hineinreicht, und das äussere Drittel des oberen Augenlides zerstört hat. Die scharf gezeichneten Ränder sind über den Geschwürsgrund mehrere Millimeter erhaben, haben derbe feste Consistenz und sind gegen die knöcherne Unterlage nicht verschieblich, der Bulbus ist seinen Bewegungen beschränkt. Probexcision vom Rand des Geschwüres: Von dem Geschwürsrande und Geschwürsgrunde sieht man zahlreiche lange und dünne Zellstränge in die Tiefe sich einsenken, welche kleine epithelähnliche Zellen führen und durch die überall deutliche Abgrenzung vom Stroma sich als Carcinomzapfen documentiren. Bestrahlungen am 13., 14., 16. und 18. 2. je 20 Minuten. — 22. 2. Zweite Probeexcision: Eine wesentliche Differenz gegenüber dem Vergleichspräparat besteht nicht. — 2. 3. Es ist in der Umgebung des Ulcus deutliche Röthung eingetreten. Die Geschwürsränder erscheinen abgeflacht. — 18. 3. Dritte Probeexcision: Sehr viel stärkere kleinzellige Infiltration wie in den Vergleichspräparaten. Züge epithelähnlicher Zellen sind vorhanden, aber weniger zahlreich. Die Abgrenzung gegen das Bindegewebe ist an vielen Stellen unscharf, so dass man an vielen Stellen nicht entscheiden kann, was epitheliale, was bindegewebige Elemente sind. Auch sieht man zwischen den Epithelzellen zahlreiche Leukocyten. — 30. 3. Das Geschwür stellt nicht mehr eine tiefe Grube mit wallartigen Rändern dar, vielmehr liegen Rand und Grund im gleichen Niveau. Der Grund erscheint überall mit Granulationen bekleidet. — 8. 4 Vierte Probeexcision: Krebszapfen sind nicht mehr vorhanden. In dem sehr reichlich mit Leukocyten infiltrirten Bindegewebe findet man vereinzelt Gebilde mit Andeutung von Kernfärbung, wahrscheinlich Reste degenerirter Epithelien. Mehrkernige Zellcomplexe — Riesenzellen? — sind ganz vereinzelt vorhanden, aber sehr spärlich, nur nach längerem Suchen zu finden. — Alle vier Probeexcisionen wurden am hinteren Rande des Geschwürs in einer Entfernung von wenigen Millimetern von einander gemacht. — 1. 7. Das Geschwür ist zum grösseren Theile vernarbt, in der Mitte jedoch ist der Geschwürsgrund in der Ausdehnung eines Markstückes vertieft und hart. Offenbar handelt es sich um ein Recidiv des Carcinoms, das weiter bestrahlt wird.

Fall C5. Frau S., 60 Jahre. 10. 10. 02. Exstirpation der rechten

Mamma wegen Carcinom, welches zum Theil ulcerirt war, Ausräumung der Achseldrehung eines zurückbleibenden Defectes mit Transplantationen nach Thiersch.

10. 2. 03. In der Umgebung der Operationsnarbe finden sich zahlreiche Carcinomknoten von Erbsen- und Bohnengrösse, welche zum Theil pilzförmig über die Unterlage prominiren. In der rechten Supraclaviculargrube geschwollene und indurirte Lymphdrüsen. Das Gebiet, welches die Knoten trägt, wird exponirt, die Umgebung und in derselben zwei Knoten als Vergleichsobjecte durch Stanniol abgeblendet. Bestrahlung 10. 2. 20 Min., 11. 2. 30 Min. 12. 2. Geringe Röthung des bestrahlten Gebietes. 15. 2. Die bestrahlten Knoten erscheinen flacher als der nicht bestrahlte. 17. 2. Das bestrahlte Gebiet ist hochroth, jedoch nicht empfindlich.

Probeexcision eines bestrahlten Knotens: Die Epidermis, welche den Knoten bis auf eine kleine defecte Partie überkleidet, weist die auf Seite 534 geschilderten Befunde auf (vergl. Taf. VI, Fig. 7). Das Stratum germinativum erscheint dünn, es umfasst nur eine Schicht, die drei bis vier Zelllagen entspricht. Dann folgt nach aussen die etwa vier Zelllagen entsprechende Körnerschicht und ein relativ mächtiges Stratum corneum. — In dem Carcinomknoten selbst ist die Grenze zwischen Stroma und Krebskörper überall scharf markirt (vgl. Taf. VI, Fig. 5). In dem Stroma in den oberflächlichen Schichten kleinzelligo Infiltration. Die Krebsalveolen sind mit grossen epithelialen Zellen erfüllt, die am Grenzsaume häufig cylindrische Beschaffenheit haben. Ihre Kerne sind gut gefärbt. Zellgrenzen der einzelnen Zellen gegeneinander sind nicht nachweisbar und in dem anscheinend den Zellen gemeinsamen Protoplasma sieht man zahlreiche Vacuolen, die in einzelnen Krebszapfen beträchtlichen Umfang angenommen haben. Nur in einigen der Krebsalveolen sieht man zwischen den Krebsepithelien einzelne kleine Rundzellen.

27. 2. (17. Tag nach der Bestrahlung): In der ganzen bestrahlten Partie hat sich die oberflächlichste Epidermisschicht in einzelnen kleinen Fetzen abgestossen, die Fläche nässt etwas. In der Mitte der bestrahlten Partie im Gebiet der Transplantationen eine weisse thalerstückgrosse Stelle — anscheinend eine oberflächliche Nekrose. Keines der Carcinomknötchen überragt mehr die Haut, vielmehr sieht man an ihrer Stelle kleine Gruben. Auch die Knoten, welche von intacter Epidermis überzogen waren, haben sich in linsengrosse Ulcera verwandelt.

Zweite Probeexcision eines Knotens.

Befund (vgl. Taf. VI, Fig. 6): Schon makroskopisch ist das Bild des Präparates ein ganz anderes wie das am 7. Tage. Der Knochen überragt nicht mehr das Niveau der umgebenden Haut, er weist in seiner Mitte eine 2 mm tiefe Grube auf. Die Veränderungen in der angrenzenden Epidermis entsprechen denen am 7. Tage. In dem Krebsknoten jedoch sieht man bei schwacher Vergrösserung, dass das Verhältniss von Krebskörper und Stroma sich wesentlich geändert hat. Es sind keine regelmässig begrenzten Krebszapfen vorhanden, vielmehr ist überall eine unregelmässige Durchflechtung von Bindegewebe und Krebskörper wahrzunehmen. Die Krebszapfen erscheinen

wie in kleine Theile auseinandergesprengt. — Bei stärkerer Vergrösserung findet man reichliche kleinzellige Infiltration im Stroma. Zahlreiche Carcinomzellen lagern vereinzelt — abgesprengt — in dem Stroma. Die epithelialen Zellen der Krebszapfen weisen nur zum Theil gute, zum Theil nur angedeutete Kernfärbung auf. Ihr Protoplasma erscheint wie zu einer gemeinsamen Masse zusammengeflossen, die durch zahlreiche Vacuolen zerklüftet ist. In diesen Hohlräumen des Krebskörpers liegen vielfach zahlreiche kleine Rundzellen mit distincter Kernfärbung. Riesenzellen sind nicht zu finden.

18. März. Die Randpartien des bestrahlten Gebietes sind von trockener Epidermis überkleidet. In der Nähe des transplantirten Gebietes eine flache fünfmarkstückgrosse Ulceration. Die Carcinomknoten im bestrahlten Gebiete jetzt völlig verschwunden.

25. Mai. Die bestrahlte Partie hebt sich durch weisse Farbe und durch das Fehlen der Lanugohaare von der Umgebung ab. Das Röntgengeschwür in der transplantirten Partie besteht noch in etwas über Dreimarkstückgrösse. Das bestrahlte Gebiet ist frei von Carcinomknoten, oberhalb desselben in dem abgeblendet gewesenen Gebiet einzelne kleine Knoten neu entstanden.

Fall C6. Frau Anna O. Im Juli 1902 war die Exstirpatio mammae rechterseits wegen Carcinom vorgenommen; am 31. December 1902 eine handflächengrosse Hautpartie der rechten Brustseite, welche ein Carcinomrecidiv in Form mehrerer erbsengrosser Knoten aufwies, entfernt und der Defect nach Thiersch gedeckt. Am 17. 3. sieht die Patientin kachektisch aus, klagt über heftige Schmerzen im rechten Oberschenkel. Metastase? — Auf der Vorderfläche der rechten Thoraxhälfte finden sich zahlreiche erbsen- bis bohnengrosse Carcinomknoten. Bestrahlung am 17. 3. 30 Minuten, 18. 3. 20 Minuten. 9. 4. Ohne dass bis jetzt eine entzündliche Reaction der Haut aufgetreten wäre, haben sich die Knoten stark verkleinert. 16. 4. Die Knoten sind vollkommen verschwunden, die Haut ist nur in sehr geringem Grade geröthet. 25. 5. Es sind neue Carcinomknoten in der Haut aufgetreten, jedoch, wie ein Vergleich mit der am 17. 3. aufgenommenen Photographie ergiebt, an anderen Stellen als die ersten. Ungünstiger Allgemeinzustand! Entzieht sich der weiteren Behandlung.

Fall C7. Frau P. Recidiv eines im Januar 1902 operirten Carcinoma mammae. In der Haut in der Umgebung der Narbe mehrere kleinere, ein wallnussgrosser Knoten. Am oberen Ende der Narbe diffuse Härte der Haut. Bestrahlung 6. 5. 03 mit ziemlich harter Röhre der Voltohm-Gesellschaft bis das angewandte Chromoradiometer 8 H anzeigt (ca. 30 Minuten). 7. 5. 03. In dem bestrahlten Gebiet hochgradiges Erythem, Patientin klagt über heftige Schmerzen in dem bestrahlten Bereiche, der wallnussgrosse Knoten ist schwarzblau verfärbt. 19. 5. In diesem Knoten ist in der Ausdehnung eines Markstückes eine Nekrose eingetreten, die benachbarten Knoten sehr verkleinert, nur noch eben durch Palpation nachweisbar. 30. 5. Die kleineren Knoten sind vollkommen verschwunden, ohne dass ein Epitheldefect eingetreten wäre. Der nach Abstossung eines nekrotischen Gewebsstückes an dem grösseren Knoten zurückgebliebene Defect verkleinert sich rasch. Die diffuse Infil-

tration in dem oberen Theile der Narbe besteht noch. Patientin wird noch mit weiteren Bestrahlungen behandelt.

Fall C8. Frau A. K., 51 Jahre. 25. 6. 02 wegen Carcinoma mammae und 5. 2. 03 wegen Recidivs operirt. 7. 4. 03. Linke Mamma fehlt, an ihrer Stelle ein handtellergrosser mit Thier'schen Transplantationen gedeckter Defect. In demselben mehrere flache harte Knötchen von Erbsengrösse, in der benachbarten Haut ein 10 Pf.-Stück grosser Knoten. Bestrahlung mit weicher Kohl'scher Röhre mit Wasserkühlung, 10 cm Abstand vom Glase, 2—3 Ampère 30 Minuten. Das Chromoradiometer ergiebt Strahlungsintensität 8 H. 23. 4. Nachdem zuerst überhaupt keine Erscheinungen an der Haut nachweisbar waren, hat sich erst jetzt eine geringfügige Röthung der bestrahlten Bezirke eingestellt. Die kleinen Knötchen in dem transplantirten Gebiet sind verschwunden. 22. 5. Ohne dass Spuren einer stärkeren Reaction aufgetreten wären, ist jetzt auch der grössere Knoten auf der Mamma verschwunden. In der linken Supraclaviculargrube sind jetzt indurirte Drüsen fühlbar. Bleibt in Behandlung.

Fall C9. Frau R. 46 Jahre alt, war im Mai 1902 wegen eines Carcinoma mammae sin. operirt. 4. 12. 02. Unter der Narbe über gänseeigrosses Recidiv. In der unmittelbaren Umgebung der Narbe oberflächlicher Epidermisdefect in Ausdehnung eines Fünfmarkstückes, jedoch keine tiefere Ulceration. Die Haut der Umgebung hat die eigenthümliche derbe apfelsinenschalenähnliche Beschaffenheit, die auf Durchwucherung der Cutis mit Carcinom beruht. In der Haut weiter einzelne circumscripte Knoten von Erbsengrösse. In der Supraclaviculargrube einige indurirte und geschwollene Drüsen. — Vom 4. 12. bis zum 22. 12. 02. wurde die Patientin neunmal je 10 Minuten mit 15 cm abstehender Röhre bestrahlt. Dabei wurde die untere Hälfte der Geschwulst bis zu einer mit Argent. nitric. gemachten Marke mit Blei bedeckt, die obere Hälfte frei gelassen. — Am 27. 12. 02 bestanden sehr ausgesprochene Differenzen zwischen dem bestrahlten und bedeckten Theil. Die Haut des bestrahlten Gebietes wies starke Röthung mit ganz scharfer Grenze auf. Der bestrahlte Theil des Tumors war gegenüber dem unteren flacher und erheblich weicher. In der bedeckten Partie hatten sich zahlreiche neue secundäre Carcinomknoten gebildet, das bestrahlte Gebiet zeigte keine solchen Hautmetastasen. Es wurde nun eine Scheibe von 45 mm Länge, 15 mm Tiefe und 4 mm Dicke excidirt, deren eine Hälfte in das bestrahlte, deren andere in das nicht bestrahlte Gebiet fiel. Befund: Die Epidermis weist in dem bestrahlten Gebiet hochgradige Degeneration des Epithels auf, wie sie S. 534 beschrieben. Der Theil der Epidermis, der die degenerirten Epithelien aufweist, ist scharf gegen den Theil, in welchem sich das Epithel vollkommen normal verhält, abgegrenzt. In der Cutis sieht man in beiden Gebieten reichliche kleinzellige Infiltration, und man findet in beiden Gebieten Cutis und Subcutis durchsetzt von massenhaften Carcinomzellen, die meist grössere Krebszapfen bilden. In dem bestrahlten Gebiet schienen die Carcinomzellen in den oberflächlicheren Schichten etwas weniger häufig zu sein. Einzelne Carcinomzellen wiesen an ihrem Rande Ausbuchtungen auf, in welchem Rundzellen liegen. Wesentliche oder wenig-

stens in die Augen fallende Differenzen zwischen dem bestrahlten und nicht bestrahlten Gebiete konnte ich hinsichtlich des Verhaltens des Carcinoms mikroskopisch nicht nachweisen, so bedeutend auch die Differenzen im klinischen Verhalten waren.

Nachdem die Probeexcisionswunde per primam geheilt war, wurde die untere bei den früheren Versuchen abgeblendete Hälfte der linken Brustgegend am 4., 6., 8. und 10. Januar je 15 Minuten bestrahlt, während die obere Hälfte bedeckt blieb. Am 14. Januar war die erste Röthung des bestrahlten Gebildes nachweisbar. Am 27. Januar hatte der bestrahlte Tumor, der vorher derb und fest gewesen, eine weiche Consistenz angenommen. Von den oben erwähnten metastatischen Carcinomknoten in der Haut, deren Lage durch Photographie fixirt worden war, war nichts mehr zu sehen und zu fühlen. Dagegen waren die Drüsentumoren in der Supraclaviculargrube deutlich gewachsen. In der Narbe eine derbe Infiltration mit deutlichem Oedem am linken Arme. Am 10. Februar war die ganze Gegend der linken Brust vollkommen flach, die Haut weich, gut gegen die Rippen verschieblich. Neben der Narbe der ersten Probeincision wurde eine zweite Scheibe von 56 mm Länge und 22 mm Tiefe zur Probe excidirt, die in der Tiefe bis dicht an die Thoraxwand reichte. Befund: Die Epidermis weist, wo sie erhalten ist, annähernd normale Beschaffenheit auf, nur sind die Papillen der Cutis und die interpapillären Zapfen der Epidermis sehr flach. Es hat also bereits eine Reparation der durch die Bestrahlung in der Epidermis verursachten Veränderungen stattgefunden. In der Hälfte der Ausdehnung des Schnittes fehlt die Epidermis, in diesem Bereiche in den obersten Schichten starke kleinzellige Infiltration. Die von Epidermis überkleideten Theile und die tieferen Schichten weisen jedoch keine entzündliche Infiltration auf. In der Cutis und dem Subcutangewebe bis 1 cm unter die Hautoberfläche findet man nur sehr wenige Krebszapfen, deren Zellkerne zum Theil kaum gefärbt sind und deren scharfe Grenze gegen das Bindegewebe verloren gegangen ist. (In dem Vergleichspräparate vom 27. 12, das derselben Gegend entstammt, finden sich in jedem Gesichtsfelde massenhafte Carcinomzapfen.) In den tieferen Schichten ist das Vorhandensein von Krebszapfen etwas reichlicher. Das Protoplasma der Carcinomzellen zeigt vielfach Vacuolen, an einzelnen Kernen ist die Färbung ausgeblieben. Der Vergleich mit den Präparaten von der ersten Probeexcision lässt erkennen, dass auch in den tieferen Schichten das Carcinomgewebe ganz bedeutend spärlicher ist, als im Vergleichsobject. In den meisten Durchschnitten der kleinen Arterien, auch der in den tieferen Schichten befindlichen, erwies sich die Intima eigenthümlich verändert. Die Zellen der Intima erschienen aufgequollen und vacuolisirt, stellenweise zu einer homogenen Masse confluirt. Dadurch war das Lumen der kleinen Gefässe sehr verringert oder sogar aufgehoben. Das Bild entsprach dem von Gassmann (67) gezeichneten.

Die Pat. machte im Februar eine Pneumonie mit hinzutretendem Empyem durch und kam am 8. Mai zum Exitus. Das Oedem am linken Arm verschwand im Laufe des März vollständig, die Gegend der linken Brust blieb vollkommen abgeflacht, doch waren am 8. März auf der Thoraxwand wieder

einzelne Carcinomknoten zu fühlen, die sich in der Folge ständig vergrösserten. Mit Rücksicht auf das Vorhandensein von carcinomatösen Supraclaviculardrüsen und den ungünstigen Allgemeinzustand wurde von weiteren Bestrahlungen Abstand genommen. Bei der Autopsie am 8. Mai fand sich die Haut der linken Brustgegend in der Nähe der alten Narbe flach und gegen die Rippen verschieblich; unter der Haut mehrfache bis haselnussgrosse Carcinomknoten — ferner Carcinom in den Supraclaviculardrüsen und Carcinomknoten in der Leber. — Trotz des Vorhandenseins dieser Carcinomknoten, welche sich meiner Annahme nach in den letzten Lebensmonaten wieder neu entwickelt haben, halte ich den Fall mit Rücksicht auf die klinische Beobachtung und den Vergleich der beiden excidirten Gewebsproben für einen Beweis, dass die Wirkung der Röntgenstrahlen auf Carcinomgewebe bis in eine Tiefe von mindestens 2 cm unter die Haut herabreicht.

Fall C 10. Frau T., 67 Jahre. Seit zwei Jahren besteht ein Knoten in der linken Brust, der seit $^3/_4$ Jahren geschwürig zerfallen ist. Man findet bei der sehr corpulenten Person einen Tumor von über Faustgrösse in der linken Mamma. An der Oberfläche eine handtellergrosse Ulcerationsfläche, welche reichlich jauchiges Secret liefert, so dass die Pat. zweimal täglich verbunden werden muss. Die Haut der Vorderfläche des Thorax ist mit secundären Carcinomknötchen besät, die insbesondere in der Gegend des Sternum zu einer derben Platte zusammengeflossen sind. Ein Knötchen wird am 15. Februar zur mikroskopischen Untersuchung excidirt. Es besteht aus kernarmem Bindegewebe, das von zahlreichen Carcinomzapfen durchsetzt ist. Am 15., 16., 18. Februar wurde je 20 Minuten mit 8 cm Röhrenabstand bestrahlt. — 6. März: Bis jetzt keine Veränderung der Haut selbst in der bestrahlten Partie bemerkbar, doch sind die Knochen in der Haut kleiner und weicher geworden. Erneute Bestrahlung von 30 Minuten. — 16. März: Die Knoten in der Haut nur noch eben zu fühlen. Mässige Röthung der bestrahlten Haut. — 30. März: Von den Knoten in der bestrahlten Partie keine Spur mehr zu entdecken. Die Haut auf dem Sternum weich und verschieblich. Der grosse Tumor in der Mamma ist deutlich kleiner geworden. — 9. April: Von der früher derb infiltrirten Hautpartie auf dem Sternum wird eine neue Gewebsprobe excidirt. In der Epidermis Veränderungen, wie sie Seite 964 beschrieben sind. In den oberflächlichen Schichten der Cutis kleinzellige Infiltration. In der Cutis und dem Subcutangewebe keine Krebszapfen mehr, nur wenige isolirt liegende Epithelien, diese jedoch mit gut färbbarem Kern. — 27. April: In der Haut des Thorax sind keine metastatischen Knoten nachzuweisen. Der Tumor in der linken Mamma ist schätzungsweise auf die Hälfte verkleinert. Die ganze Ulcerationsfläche hat sich in einen schmalen Streifen verwandelt, welcher nur wenig secernirt, so dass die Pat. nur jeden zweiten oder dritten Tag zum Verbande kommt. — 1. Juni: Pat. ist in ihrer Wohnung plötzlich gestorben, anscheinend unter den Zeichen einer Apoplexie. Section konnte nicht gemacht werden.

C. Versuchsprotokolle.

Versuch 1. Einem kräftigen Kaninchen wurden am 17. 2. 03 an ganz analogen Stellen auf der dem Gehörgang abgewandten Rückfläche beider Ohren je ein quadratischer Hautdefect von 2 cm Länge beigebracht. Bei der Excision der Hautquadrate wurden die subcutanen Gefässe thunlichst geschont. — Am 22. 2. 03 wiesen die beiden Ohren den in Fig. 7 wiedergegebenen Zustand auf. BeideWunden verhielten sich vollkommen gleich. Das rechte Ohr wurde ebenso wie das übrige Kaninchen mit 1 mm dicker Bleifolie bedeckt, das linke Ohr jedoch den Strahlen einer mittelweichen Röntgenröhre exponirt (Röhre von Kohl-Chemnitz mit Wasserkühlung. Abstand des Glases der Röhre vom Ohr 5 cm. Stromstärke 2—3 Ampère. Unterbrechungszahl 1200—1500 in der Minute. Belichtungsdauer 20 Minuten.) Gazeverband, der mit Collodium an der Umgebung fixirt wird. — 2. 3. 03. Dimensionen des linksseitigen Defectes 15 : 18 mm, des rechtsseitigen 11 : 12 mm. Der rechtsseitige Defect hat ein frischrothes Aussehen, der linksseitige ist mit einem feuchten graugelben — anscheinend fibrinösen Belag bedeckt. — Die Ränder der angrenzenden Haut sind ganz scharf abgeschnitten, während man rechts einen ganz schmalen Epithelsaum am Rande erkennt. — Die Haut in der Umgebung des Defectes weist auch am beleuchteten Ohre keine erkennbaren Abnormitäten auf. Die Haare haften fest. — 5. 3. 03. Der linksseitige Defect misst 14 : 15 mm, der rechtsseitige 7 : 10 mm. Photographie No. 2, Fig. 8. — 10. 3. 03. Der rechtsseitige Defect ist bis auf eine flache, noch nicht linsengrosse Wundfläche geheilt, der linksseitige Defect hat die Form eines unregelmässigen Dreiecks von 10 mm Grundlinie eingenommen. Photographie No. 3, Fig. 9. — 13. 3. 03. Der rechtsseitige Defect vernarbt. — 26. 3. 03. Der linksseitige Defect vernarbt. —

Versuch 2. 5. 3. 03. Defecte an beiden Kaninchenohren wie in Versuch 1. — 8. 3. 03. Beleuchtung des linken Ohres wie in Versuch 1, jedoch in der Weise, dass die Strahlen nicht direct die Wundfläche treffen, sondern die Innenfläche des Ohres, also nur durch das Ohr zu dem Defecte gelangen. Dauer der Belichtung 30 Minuten. — 11. 3. 03. Keine Differenz der Grösse der beiderseitigen Defecte. — 16. 3. 03. Der linksseitige Defect misst 18 : 20 mm, der rechtsseitige 10 : 15 mm. — 21. 3. 03. Der linksseitige Defect misst 15:18 mm, der rechtsseitige 3 : 5 mm. — 26. 3. 03. Der rechtsseitige Defect ist vernarbt. — 10. 4. 03. Der linksseitige Defect ist vernarbt.

Versuch 3. Genau wie Versuch 2, 20 Minuten beleuchtet. 16. 3. Der linksseitige Defect misst 20 : 20 mm. Der rechtsseitige 15 : 16 mm. — 21. 3. 03. Linksseitiger Defect wesentlich grösser als der rechtsseitige. Genaue Messung unmöglich, da, offenbar in Folge von Verletzung von subcutanen Gefässen bei der Anlegung des Defectes, an beiden Ohren neben den Defecten Nekrosen der Ränder der Ohrmuscheln aufgetreten sind.

Versuch 4. 21. 4. 03. Defecte von genau gleicher Grösse und Form an beiden Ohren eines Kaninchens jedoch von ovaler Form. Bei Entnahme ovaler Hautstücke lässt sich die Verletzung subcutaner Gefässe sicherer vermeiden als bei Entnahme quadratischer. Beleuchtung des linken Ohres mit harter Röntg-

genröhre: Abstand 8 cm. Stromstärke 4 Ampère. 1300 Unterbrechungen in der Minute. Dauer der Belichtung 23 Minuten. Controle der Strahlungsintensität mit Holzknecht's Chromoradiometer. Die Färbung des aufgelegten Reagenskörpers entspricht nach Ablauf der 23 Minuten 7 Holzknechteinheiten. — 30. 4. 03. Es ist ein deutliches Zurückbleiben des bestrahlten Defectes in der Epithelialisirung gegenüber dem nicht bestrahlten zu constatiren. — 5. 5. 03. Der bestrahlte Defect ist doppelt so gross als der nicht bestrahlte. — 18. 5. 03. Beide Defecte, auch der bestrahlte, sind vernarbt.

Versuch 5. Genau wie Versuch 4. Jedoch nur 5 Minuten lange Bestrahlung. Strahlungsintensität entspricht einer Einheit des Holzknecht'schen Chromoradiometer. — 30. 4. 03. Keine Differenz in der Grösse der beiderseitigen Defecte zu constatiren. — 5. 5. 03. Der bestrahlte Defect ist um wenig (ca. 2 mm) grösser als der nicht bestrahlte.

Versuch 6. 10. 5. 03. Defecte an beiden Kaninchenohren wie bei Versuch 4. — 11. 5. 03. Das linke Ohr wird mit 3 Bleiplatten von je 1 mm Dicke, das rechte Ohr mit Stanniol bedeckt. Beleuchtung wie in Versuch 4, jedoch 30 Minuten. — 18. 5. 03. Sehr auffallende Unterschiede zwischen dem rechten und linken Ohr. Rechtsseitiger Defect ist doppelt so gross als der linksseitige. Der rechtsseitige Defect mit missfarbigem Belag bedeckt, der linksseitige Defect frischroth aussehend, bei Berührung leicht blutend. Am rechtsseitigen Defect sehen die Ränder wie mit dem Locheisen ausgeschlagen scharf aus, die Ränder des linksseitigen Defectes tragen einen deutlichen Epithelsaum. — 23. 5. 03. Der linksseitige Defect ist verheilt, an dem rechtsseitigen Defect besteht noch eine 10 mm lange, 4 mm breite Wundfläche.

Literatur.

A. Mittheilungen, welche über den günstigen Einfluss der Röntgenstrahlen auf das Carcinom berichten.

1. Gocht, Therapeutische Verwendung der Röntgenstrahlen. Fortschritte a. d. Geb. der Röntgenstrahlen. Bd. 1. (Es wurde kein eigentlich therapeutischer Effect, sondern nur Schmerzlinderung durch die Bestrahlung beobachtet.)
2. Magnus Möller, Ueber den Einfluss des Lichtes auf die Haut. Bibliotheca medic. Abtheilung D. Heft 8. 1900.
3. Sjögren und Sederholm, Beitr. zur therap. Verwerthung der Röntgenstrahlen. Fortschritte a. d. Gebiet der Röntgenstrahlen. 1901. Bd. IV. S. 166.
4. Sjögren, Die Röntgentherapie bei Lupus erythematodes, Cancroid und Ulcus rodens. 73. Versammlung deutscher Naturforscher und Aerzte. Fortschritte a. d. Gebiet der Röntgenstrahlen. Bd. V. S. 37.
5. Stenbeck, Ein Fall von Hautkrebs geheilt durch die Behandlung mit Röntgenstrahlen. Mittheilungen aus den Grenzgebieten der Medicin und Chirurgie. 1900. Bd. VI. S. 347.

6. Stenbeck und Bolleau, Congrès internat. d'Electrologie et de Radiologie médicale. Paris 1900; Annales d'électrol. Sept./Octob. 1900. Archives d'électricité médicale. 1901.
7. Despeignes, La semaine médicale. No. 37. 1896. p. 146.
6. Johnson u. Merril, Philadelphia medical Journal. 1900. Dec. 8.
7. Smith, Ibidem. 1. Dec. 1900.
8. Sequeira, A preliminary communication on the treatment of rodent ulcer by X rays. British medical Journal. 1901. S. 332.
9. Derselbe, Jahresversammlung der British medical Association. Manchester 1902. Referat. Fortschritte a. d. Gebiet d. Röntgenstrahlen. Bd. VI. H. 2.
10. Startin, On X rays in the treatment of Lupus and rodent ulcer. Lancet 20. July 1901.
11. Schiff, Mittheilungen in der K. K. Gesellschaft der Aerzte in Wien vom 8. Nov. 1901, 21. Februar 1902, 30. Mai 1902, 5. Juni 1903. Protokolle in der Wiener klin. Wochenschrift.
12. Holzknecht, Wiener klin. Rundschau. 1901. No. 41.
13. Williams, The Journal of the American medical Association. Sept. 14. 1901.
14. Hopkins, Philadelphia medical Journal. Sept. 7. 1901.
15. Scott, American X ray Journal. Nov. 1901.
16. Clark, The effect of the Röntgenrays in a case of chronic carcinoma of the breast. Brit. med. Journal. Juni 1901.
17. Llaberia, Bericht auf der 73. Versammlung deutscher Naturforscher und Aerzte. Fortschritte auf dem Gebiete der Röntgenstrahlen. Bd. V. Seite 56.
18. Chamberlain, Treatment of cancer Journal of electrotherap. of New-York. May 1901.
19. C. Beck, On a case of sarcoma treated by Röntgenrays. New-York medical Journal. 1901. Nov.
20. Derselbe, The pathologic and therapeutic aspects of the effects of the Röntgenrays. New-York Medical Record. 1902. Jan.
21. Derselbe, The pathology of the tissue Changes caused by the Röntgenrays, with special reference to the treatment of malignant growths. New-York Medical Journal. May 24. 1902.
22. Williams, Boston med. and. serg. Journal. 17. Jan., 4. April 1901.
23. Pusey, The Journal of the American medical Association. 28. Sept. 1901, April 1902.
24. Lejeune, Archives d'électricité médicale. 1902.
25. C. B. Ferguson, Recurrent carcinoma treated by the Röntgenrays. Brit. med. Journal. 1. Febr. 1902. S. 265.
26. J. B. Levack, Scot. Journal. Febr. 1902.
27. J. F. Rinehart, The use of the Röntgenrays in skin cancer with report of a case. Philad. med. Journ. 1. Febr. 1902 und American Journal of the medical sciences. July 1902.

28. Walker, Liverpool med. Inst. 17. April 1902.
29. Morgan, Ibidem. 13. Febr. 1902.
30. John Williamson Pugh, Four cases of rodent ulcer treated by Xrays. British med. Journal. 12. April 1902.
31. Morton, Medical Record March. 8. 1902.
32. Taylor, Case of epithelioma complicating Lupus erythematosus treated by scraping and treated by the Xrays. British med. Journal. 3. Mai 1902.
33. Mc. Caw, Primary epithelioma of the uvula and soft palate and treatment with Röntgenrays. New-York med. Journal. 1902 August.
34. Dawson Turner, The treatment of cancer by Phototherapy. Edinburgh med. Journal. 1902. New Series XII. S. 534.
35. Derselbe, Cancer and the Röntgenrays. British med. Journal. Sept. 27. 1902. S. 976.
36. Malcolm Morris and S. E. Dove, Further Remarks on Finsen Light and Xray treatment in Lupus and rodent ulcer. British med. Journal. 31. May 1902.
37. G. H. Lancashire, The therapeutic employment of Xrays. British med. Journal. May 31. 1902. S. 1328.
38. Hall Edwards, Archives of the Röntgenrays. 1902.
39. Soiland, Southern California Practitioner. April 1902.
40. Bryson Delawan, The results of treatment of laryngeal cancer by means of the X rays. Medical record. Vol. 62. No. 16.
41. Eijkman, Krebs- und Röntgenstrahlen. Jena, Gustav Fischer. 1902.
42. Holzknecht, Mittheilung auf der 74. Vers. deutscher Naturforscher und Aerzte in Karlsbad. Vergl. Fortschritte a. d. Geb. d. Röntgenstrahlen. Bd. VI. S. 107.
43. Scholtz, Ueber den Einfluss der Röntgenstrahlen auf die Haut in gesundem und krankem Zustande. Archiv f. Derm. 59. Band. 1902. S. 87.
44. Bryant, The treatment of inoperable cancer of the breast by the Xrays. Seventieth annual meeting of the British medical Association. Discussion on the treatment of inoperable cancer. British med. Journ. Oct. 25. 1902.
45. Brook, Ibidem.
46. Tomasczewki, Inoperables Carcinom der linken Wange geheilt durch Röntgenbestrahlung. Neisser's stereoskopischer medicinischer Atlas. 47. Lieferung. No. 556 u. 557. 1903.
47. v. Mikulicz und Fittig, Ueber einen mit Röntgenstrahlen erfolgreich behandelten Fall von Brustdrüsenkrebs. Bruns' Beiträge. 1903. Bd. 37. S. 676.
48. Marquardt, Deusche med. Wochenschrift. Vereinsbeilage. S. 174.
49. J. Navins Hyde, Frank Hugh Montgomery and Oliver S. Ormasby. A contribution to the subject of Radiotherapy and Phototherapy in Carcinoma, tuberculosis and other diseases of the skin. The Journal of the American medical Association. Chicago. Jan. 3. 1903.

50. G. E. Pfahler, Notes in Xray treatment of Cancer. Ibidem.
51. Louis E. Schmidt, The Technic of Xraytherapy as applied to diseases of the skin. Ibidem.
52. Ches. W. Allen, The Xrays in Cancer and skin diseases. Ibidem. Febr. 21. 1903.
53. Joseph Zeisler, Radiotherapeutic observations. Ibidem.

B. Andere Literaturangaben.

54. Kümmell, Verhandlungen der deutschen Gesellschaft für Chirurgie. 1897.
55. Schiff, Archiv für Dermatol. u. Syphilis. Bd. XLII. 1. Heft.
56. Kienböck, Technik der Röntgentherapie. 73. Versammlung deutscher Naturforscher und Aerzte in Karlsbad. Fortschritte auf d. Gebiete der Röntgenstrahlen. Bd. V. S. 29.
57. Holzknecht, Vortrag auf der 74. Versamml. deutscher Naturforscher. Fortschr. a. d. Geb. d. Röntgenstrahlen. Bd. VI. S. 108. — Derselbe, Wiener klin. Wochenschr. 1902. No. 44; und Wiener klin. Rundschau. 1902.
58. Riehl, Discussion in der K. K. Gesellschaft der Aerzte zu Wien. Wiener klin. Wochenschr. 1902. No. 44.
59. Holzknecht, 2. Congrès international d'électrologie et de radiologie médicales. S. 378.
60. Albers-Schönberg, Die Röntgentechnik. Hamburg 1903.
61. Shattock, A mammary carcinoma which had been treated by Xrays. Pathological Society of London. Dec. 6. 1902. British medical Journal. 1902.
62. Schaudinn, Ueber den Einfluss der Röntgenstrahlen auf Protozoen. Pflüger's Archiv für die gesammte Physiologie. Bd. 77. 1899.
63. H. Joseph und R. Prowazek, Versuche über die Einwirkung der Röntgenstrahlen auf einige Organismen, besonders auf dessen Plasmathätigkeit. Zeitschr. f. allg. Physiologie. Bd. I. S. 143.
64. Lopriore, Azione dei raggi Xsul protoplasma della cellula vegetale vivente. Nuovi Rassegue. Catania 1897. Citirt nach Schaudinn.
65. Gottwald Schwarz, Wiener klinische Wochenschrift. 1903. No. 24. S. 715.
66. Freund, Grundriss der gesammten Radiotherapie. Berlin und Wien 1903.
67. Gassmann, Zur Histologie der Röntgenulcera. Fortschr. a. d. Geb. d. Röntgenstrahlen. II. S. 199.

Nach Abschluss dieser Arbeit erschien:

68. Exner, Zur Röntgenbehandlung maligner Tumoren. Wiener klin. Wochenschrift. 1903. No. 25.

Erklärung der Figuren auf Tafel VI.

Figur 1. Nicht bestrahlte Warze, als Vergleichsobject.
Figur 2. Warze von Fall W 13. 12 Tage nach der ersten, 9 Tage nach der letzten Bestrahlung.
Figur 3. Hautcarcinom der Nase. Fall C 2 vor der Bestrahlung.
Figur 4. Derselbe Fall. 25 Tage nach der Bestrahlung.
Figur 5. Aus einem metastatischen Carcinomknoten der Brusthaut nach Carcinoma mammae. Fall C 5. 7 Tage nach der ersten Bestrahlung.
Figur 6. Aus einem gleichen Knoten. Fall C 5. 17 Tage naah der ersten Bestrahlung.
Figur 7. Epidermis. Fall C 5. 17 Tage nach der ersten Bestrahlung.

Die Präparate wurden für alle mitgetheilten mikroskopischen Untersuchungen mit Formalin fixirt, mit Alkohol gehärtet, in Paraffin eingebettet, mit Hämatoxylin und Eosin gefärbt. In Fall C 9 wurden gleichzeitig Präparate mit Celloidineinbettung hergestellt.

XXIX.

Behandlung der Prostatahypertrophie mit perinealer Prostatectomie.[1]

Von

Dr. Voelcker

in Heidelberg.

In England, Amerika und Frankreich wird die Prostatectomie als Behandlungsmethode der Prostatahypertrophie viel mehr geübt als in Deutschland, zum Theil sind sehr glänzend gefärbte Berichte hierüber erschienen.

Wie es nach den Literaturangaben scheint, wurde in Deutschland die perineale Prostatectomie wegen Prostatahypertrophie zuerst von Czerny im Jahre 1901 ausgeführt an einem 66jährigen Patienten, der seit dem Jahre 1886 an Harnbeschwerden litt. Nachdem der Mann sich 9 Jahre lang selbst katheterisirt hatte, mussten ihn, vom hohen Blasenschnitte aus, Blasensteine entfernt werden; dabei wurde zugleich der Mittellappen der hypertrophischen Prostata mit dem Thermokauter abgetragen. Die anfänglich erzielte Besserung machte bald wieder einer Verschlechterung Platz, dieselbe Operation wurde in den folgenden 6 Jahren noch 3mal wiederholt, schliesslich etablirte sich eine dauernde Fistelbildung, die Harnröhre war durch die nachgewucherten Prostatamassen verschlossen. Im Mai 1901 wurde die Prostata vom Damme aus ganz entfernt. Darnach trat vollständige Heilung ein mit sehr guter Function der Blase. Der Patient hält heute noch seinen Urin 3—4 Stunden lang, hat kein Residuum, keine Cystitis, urinirt spontan, fühlt sich gesund und arbeitsfähig.

[1] Vorgetragen am 4. Sitzungstage des XXXII. Congresses der Deutschen Gesellschaft für Chirurgie zu Berlin, 6. Juni 1903.

Das Resultat war so ermuthigend, dass die Operation in geeigneten Fällen wiederholt wurde. Im Ganzen verfügt die Heidelberger Klinik jetzt über 11 Fälle.

In allen Fällen wurde zur Entfernung der Prostata der perineale Weg gewählt, weil derselbe einen sehr guten Ueberblick über die Prostata giebt und die Drainage der Blase besser möglich macht, wie der Weg oberhalb der Symphyse.

Was die Indication zu dieser Operation angeht, so wurden nur solche Fälle ausgewählt, bei denen aus irgend einem Grunde z. B. starke Cystitis, Blutungen, häufige Schüttelfröste, Hodencomplicationen, Steinbildung, mechanische Hindernisse die Durchführung der Katheterbehandlung unthunlich war. Lässt man für solche Fälle die zur Verfügung stehenden Operationsmethoden Revue passiren, so sind einzelne, wie die Elektrolyse, die Castration ziemlich allgemein wieder verlassen, andere, wie z. B. die Cystopexie Goldmann's noch nicht genügend erprobt und so bleibt, wenigstens in Heidelberg, die Frage meistens so gestellt: Bottini oder Prostatektomie.

Um die Entscheidung zu treffen, ist zunächst die Kenntniss der makroskopischen Beschaffenheit des Hindernisses wichtig.

Wird z. B. durch eine quere Wucherung des Mitteltheiles der Prostata ein klappenartiges Hinderniss erzeugt, welches sich von hinten her über das Orificium urethrae herüberlegt, so kann Bottini's Incision ganz gut dauernd Abhülfe schaffen, ebensogut beim Vorhandensein einer musculösen Barrière oder einer Stenose des Orificium; eine gestielte Wucherung des Mittellappens wäre vielleicht am Besten vom hohen Blasenschnitt aus zu entfernen.

Was soll aber Bottini's Incision nützen bei einer totalen Vergrösserung des Organs, bei der gewöhnlich nach Art einer Portio vaginalis die Prostata in die Blase vorspringt, was soll sie nützen in den Fällen, wo gewaltig vergrösserte Seitenlappen die Harnröhre verunstalten und einengen?

Ebenso wichtig ist es für die Wahl der Operationsmethode, die pathologisch-anatomische Natur der vorliegenden Prostatahypertrophie zu erkennen. Obwohl uns die letzte Ursache der Krankheit noch nicht bekannt ist, so kann man doch als erwiesen ansehen, dass die Prostatahypertrophie vor allen Dingen in einer Wucherung

der glandulären Elemente der Drüse besteht und dass die Veränderungen des Stromas secundär sind.

Am häufigsten begegnet man den

glandulären Formen, welche theils rein adenomatösen, theils cystischen Bau zeigen.

Fast ebenso häufig sind die

gemischten Formen, in deuen sich das Bindegewebe und die glatte Muskulatur auf Kosten des Drüsengewebes stärker vermehrt.

Am seltensten sind die

fibrösen Formen, in denen das Drüsengewebe durch die Wucherung des Stromas erdrückt wird.

Gerade die glandulären Formen haben eine grössere Wachsthumsenergie, und bei ihnen besteht die Gefahr, dass das Resultat einer Bottini'schen Incision durch nachwuchernde adenomatöse Massen wieder illusorisch gemacht wird. Haben wir doch in dem erwähnten Falle das Nachwachsen des Mittellappens nach der viel gründlicheren partiellen Prostatektomie viermal erlebt.

Albarran hat ferner bei 100 Sectionen nachgewiesen, dass in etwa 14 pCt. die genauere Untersuchung der scheinbar gutartigen Prostatavergrösserung eine beginnende maligne Degeneration besteht. Das Drüsenepithel normalerweise zweischichtig, wird mehrschichtig und füllt die Zellräume solide aus, Adenoma proliferans oder, wie es die Franzosen nennen, Epithelioma adenoides. Schliesslich brechen die Zellwucherungen in das Stroma ein und erzeugen ein alveolär gebautes Carcinom. Auch in dem einen unserer 12 operirten Fälle fand sich dieser Befund, und es ist wahrscheinlich, dass die Gefahr der malignen Degeneration die Prostatiker häufiger bedroht, als man bisher im Allgemeinen annahm.

Dass ihr Nachweis die Indication für die Entfernung des Organs ziemlich stricte ergiebt, ist klar und es wäre wünschenswerth, die Diagnose schon am Lebenden stellen zu können, besonders werthvoll, wenn das in den Anfangsstadien geschehen könnte. Erinnert man sich an die Schwierigkeiten die beginnende maligne Degeneration einer Struma zu erkennen, so wird wahrscheinlich auch bei der Prostata jede Operation zu spät kommen, wenn die Diagnose der Malignität klinisch sichergestellt ist. Vielleicht könnten

ausstrahlende Schmerzen dann den Verdacht auf Malignität des Prostatatumors erregen, wenn entzündliche Vorgänge im Blasenhalse und der Drüse selbst auszuschliessen sind, vielleicht könnte die Constatirung einer plötzlichen rascheren Volumszunahme des Organs oder das Eintreten von Blutungen, stärkeren Urinbeschwerden nach jahrelangem verhältnissmässigen Wohlbefinden im Sinne einer solchen Vermuthung verwerthet werden.

Aus allen diesen Ueberlegungen hat sich für uns ergeben, dass kleinere, derbe Prostatahypertrophien mit deutlichem Hinderniss für den Katheter eher ein Object für Bottini sind, dass aber grosse weiche, leicht blutende Tumoren ohne schärferes Hinderniss für den Katheter von vorneherein mehr für Prostatektomie geeignet sind.

Aus diesen Ueberlegungen hat sich Czerny 11 mal zur Prostatektomie entschlossen. Die Patienten standen im Alter von 62—80 Jahren. Hier die Resultate:

Zwei der Patienten sind gestorben (Fall 9 und 10). Der eine 10 Stunden nach der Operation an Herzschwäche (Narkosenwirkung?), der andere 14 Tage später an Septikopyämie. Misserfolge der ersteren Art wird man vermeiden können, wenn man die Widerstandskraft des Patienten abschätzt. Als Contraindicationen der Operation müssen gelten: Schwere Betheiligung der Nieren (Schrumpfniere, Polyurie, Pyelitis), ebenso Myocarditis und Arteriosklerose schwererer Art; hohes Alter an und für sich ist keine Gegenanzeige, ebensowenig Cystitis.

Der zweite Todesfall ist insofern weniger ins Gewicht fallend, als es sich um einen malignen Tumor der Prostata handelte, der mit dem Rectum verwachsen war; so musste das letztere bei der Operation eröffnet werden; an der sich ausbildenden Kloake ging der schon vorher sehr kachektische Kranke zu Grunde.

Eine Rectumverletzung, die bei exacter Technik selbstverständlich vermieden werden kann, ist uns noch zweimal passirt, bei beiden Patienten bildete sich eine Communication zwischen Rectum und Urethra aus, die bei dem einen Patienten (Fall 6) dauernd wurde; über den anderen waren keine zuverlässigen Nachrichten aus der letzten Zeit zu bekommen (Fall 3).

Ein Patient hat eine perinaeale Fistel zurückbehalten, die

beim Uriniren einige Tropfen Urin liefert und sich vielleicht durch Aetzungen noch ganz zum Verschluss bringen lässt (Fall 5).

In einem Falle ist eine nachträgliche Verengerung an der Operationsstelle beobachtet worden. Es ist dies ein Fall, bei dem die Prostata in toto herausgenommen wurde, ein ebenfalls durch bessere Technik vermeidbarer Fehler (Fall 2).

Ein Patient ist erst vor kurzer Zeit operirt (Fall 11).

Ueber das Resultat kann noch nichts Definitives ausgesagt werden.

Bei den übrigen 4 Patienten haben wir ein durchaus befriedigendes Resultat erzielt, sie haben keinen Residualharn mehr, einen klaren Urin, gute Continenz, ausreichende Capacität der Blase und sind gesund und lebensfroh geworden (Fall 1, 4, 7, 8).

Auch die beiden anderen Patienten, die kleine Fisteln zurückbehalten haben, sind den Katheter los geworden und dankbar für die Operation (Fall 5 und 6).

Besondere Erwähnung verdient noch ein Patient, bei dem die bekannte Combination von Prostatahypertrophie und Stein vorlag (Fall 5). In solchen Fällen, wo die Lithotritie meist unmöglich und der hohe Steinschnitt wegen der schlechteren Drainageverhältnisse gefährlicher ist, scheint der perinaeale Steinschnitt das richtige Verfahren zu sein. Da hierbei die Prostata zum Theil gespalten werden muss, so ist es eine Kleinigkeit, auch noch die hypertrophischen Knollen zu enucleiren, die Operation wird dadurch um 5 Minuten verlängert, und die Wundverhältnisse nicht wesentlich complicirt.

Die Technik, wie sie an unserer Klink ausgebildet wurde, ist folgende:

Der Patient befindet sich in Steinschnittlage mit erhöhtem Steiss. Ein bogenförmiger Schnitt vor dem After durchtrennt Haut, subcutanes Fett, die Muskeln, die vom Bulbus urethrae zum Sphincter ani ausstrahlen und die Fasern des M. levator ani. Durch stumpfes Vorgehen wird der Mastdarm isolirt und man hat, wenn man ihn durch ein breites Speculum nach hinten halten lässt, die Prostata vor sich. Letztere ist überzogen von einer Kapsel, welche sich aus den Lagen der tiefen Beckenfascie zusammensetzt; diese bindegewebige Kapsel ist gewöhnlich mit der hypertrophischen Prostata verwachsen und stellt gemeinsam mit den peripheren

Schichten der letzteren das vor, was gewöhnlich die Kapsel der Prostata genannt wird, ein derbes aus concentrischen Faserzügen bestehendes Bindegewebslager. Diese Kapsel wird median gespalten und der Schnitt im vorderen Theil der Prostata bis auf eine eingeführte Leitsonde vertieft, die Urethra also absichtlich eröffnet. Das ist zur Orientirung dringend wünschenswerth. Nun wird der Kapselschnitt durch Fasszangen auseinander gehalten und die adenomatösen knolligen Lappen der Prostata im Wesentlichen stumpf enucleirt.

Dabei ist zweierlei zu beachten: Erstens man muss sich streng innerhalb der erwähnten Kapsel halten und zweitens man muss eine quere Durchtrennung der Harnröhre vermeiden. Meist ist die Harnröhre zu einem unregelmässigen, viel zu grossen Spalt ausgezogen. Gerade dadurch, dass sie absichtlich eröffnet wird, kann man ihre jeweilige Gestaltung überblicken, und kann sie aus dem Tumor herauspräpariren, so dass, wenn jeder der beiden Seitenlappen enucleirt ist, der Harnröhrenspalt zwar nach unten eröffnet, in seiner oberen Hälfte aber intact ist. Das ist bei einiger Vorsicht meist ganz gut möglich, da vor der Harnröhre nur wenig hypertrophisches Prostatagewebe liegt.

Gewöhnlich folgt bei der Enucleation eines der Seitenlappen schon ein in die Blase vorspringender Wulst mit, oder er wird nachträglich noch entfernt. Hierbei muss, da diese medianen Wülste mit der Schleimhaut des Blasengrundes in der Regel eng verwachsen sind, auch ein Defect in der Blase entstehen. Ist also die Operation richtig ausgeführt, so findet sich nach ihrer Beendung in der unteren Wand der Pars prostatica urethrae und im Blasenhals ein schlitzförmiger Defect, dessen Ränder eventuell etwas zerfetzt sind, aber die Continuität der Theile ist gewahrt.

Dadurch, dass man sich bei der Enucleation der Wucherungen streng innerhalb der erwähnten Kapsel hält, ist auch eine Verletzung des Rectums, der Samenblasen und grösserer Gefässe vermieden. Eine Peritonealverletzung liegt kaum im Bereich der Möglichkeit.

Der Defect in Harnröhre und Blase wird mit Catgutnähten verkleinert, bis auf eine Lücke, durch die ein dickes Gummirohr in die Blase eingelegt wird.

Die Wundhöhle selbst wird durch Tamponade offen behandelt.

Die ganze Operation, die bei richtiger Ausführung nicht sehr blutig ist, lässt sich in 15 Minuten ausführen.

Die Nachbehandlung gestaltet sich sehr einfach. Die perineale Drainage wird nach 6—8 Tagen entfernt, dann für 8 Tage ein Dauerkatheter eingelegt und in der Folge durch regelmässiges Einführen dicker Instrumente das Harnröhrenlumen modellirt.

M. H.! Ich glaube wir müssen die Grenzen der Prostatektomie etwas enger ziehen, als es von manchen Chirurgen des Auslandes geschieht. Sie ist ein schwerer Eingriff und wird es bleiben; doch sie verdient unsere Beachtung, um so mehr als die ihr anhaftenden Misserfolge später zum guten Theil vermeidbar sein werden.

Krankengeschichten.

1. E. S., 64jähriger Schuhmacher. Vater des Pat. angeblich an Blasenleiden gestorben. Pat. selbst war nie schwer krank, keine Gonorrhoe, keine Lues. Sein Blasenleiden begann im Jahre 1886 im Anschlusse an eine Erkältung mit plötzlicher completer Retention, ohne dass vorher wesentliche Urinbeschwerden vorausgegangen wären. Der Katheterismus gelang damals leicht, doch die normale Urinentleerung stellte sich nicht wieder ein; Pat. lernte sich selbst zu katheterisiren und musste dies seitdem (volle 9 Jahre) mehrmals täglich thun. 1890 und 1891 machte er eitrige Nebenhodenentzündungen durch, welche durch Incision ausheilten. Im Jahre 1895 brach ein Prostataabscess nach mehrtägigem heftigen Fieber ins Rectum durch. Seit Mai 1895 wird der Katheterismus schwieriger, der Urin ist blutig und trübe, der Stuhlgang schmerzhaft, beim Gehen besteht das Gefühl des Druckes im Mastdarm. Bei der Aufnahme am 17. 6. 95 sah Pat. anämisch aus, doch war weder an den inneren Organen etwas Krankhaftes nachzuweisen, noch Zeichen von einer Affection der Nieren. Spontan ging kein Tropfen Urin, Katheterismus gelang immer leicht mit Nelaton 12. Urin trüb, sanguinolent, alkalisch mit zahlreichen Eiterkörperchen und Phosphatincrustationen. Kinderfaustgrosser Prostatatumor mit deutlicher medianer Furche zwischen den gewulsteten Seitenlappen. Prostata etwas druckschmerzhaft.

Diagnose: Urinretention durch Prostatahypertrophie, Cystitis und Prostatitis.

Durch regelmässige Blasenspülungen mit Trikresol wird die Cystitis gebessert, mit der Steinsonde fühlt man incrustirte Stellen der Blasenwand.

Anmerkung. Die beiden ersten Krankengeschichten sind schon publicirt in Czerny und Voelcker, Ueber Totalexstirpation der Prostata wegen gutartigen Adenoms. Festschrift für Bottini. Palermo. 1901.

29. 7. 95 I. Operation: Suprapubischer Medianschnitt, 3—4 cm lange Incision der Blase. Prostata springt stark in die Blase vor, hinter ihr finden sich 4—6 facettirte haselnussgrosse Steine, von denen einer in einem Divertikel liegt, ausserdem 4—5 kleinere. Sie werden extrahirt, dann die Prostatageschwulst mit Muzeux'schen Zangen gefasst und theils stumpf, theils mit der Scheere in 3 Stücken entfernt, so dass die Harnröhrenmündung frei und trichterförmig gestaltet erschien. Tamponade der Prostatawunde mit Jodoformgaze, Tamponade des prävesicalen Raums. Die exstirpirten Prostatastücke waren ödematös und glichen grobknolligen Fibromyomen. Von der Blasenschleimhaut war höchstens eine markstückgrosse Partie mitgenommen worden. In den ersten 24 Stunden schwerer Collaps, am 2. Tage Einlegen eines Gummidrains durch die suprapubische Wunde und eines Verweilkatheters durch die Urethra, der nach 14 Tagen wieder entfernt wurde. Regelmässige Blasenspülungen. Nach 4 Wochen war die Blasenfistel fast ganz geschlossen. Am 31. 8. entleerte S. zum ersten Male spontan etwas Urin und besserte sich dann so, dass er bei der Entlassung am 28. 9. täglich 700—900 ccm entleerte. Einmal musste er sich pro die katheterisiren. Die Besserung war nicht von langer Dauer. Der Residualharn nahm zu, Pat. musste sich besonders Nachts öfter katheterisiren, zu Beginn des Jahres 1896 stellte sich Cystitis ein und seit Mitte Januar complete Retention. Wiederaufnahme 7. 2. 96. Mit Metallkatheter stösst man in der Pars prostatica auf ein Hinderniss, Nelaton lässt sich leicht einführen. Der Urin ist übelriechend, alkalisch, mit Blut gemischt; Prostata hühnereigross, Blasenfistel geschlossen. Durch Blasenspülungen Besserung der Cystitis.

13. 2. 96 II. Operation: Sectio alta in der Narbe, Extraction mehrerer Steine, die in der Ausbuchtung des Blasengrundes hinter der Prostata lagen. An der Stelle der früheren Prostatektomie waren neue Tumoren nachgewachsen, so dass ein linker Lappen 3 cm, ein rechter $1-1^1/_2$ cm weit in die Blase vorragte. Sie wurden mit der Scheere in Stücken abgetragen, hatten gesammelt die Grösse eines Hühnereis. Ziemlich starke Blutung, Tamponade der Blase mit Jodoformgaze. Der Operation folgte ein schwerer Collaps, aus dem sich Pat. erholte, machte aber eine ungestörte Reconvalescenz durch. Er erlangte die Fähigkeit spontan zu uriniren nach 6—8 Wochen und hatte bei der Entlassung am 18. 5. 96 keine Cystitis und keinen Residualharn. Er konnte das Wasser 1—2 Stunden lang halten. Die Blasenfistel war noch nicht ganz geschlossen. Die mikroskopische Untersuchung der excidirten Prostatatheile, die später im Zusammenhang beschrieben werden wird, legte den Verdacht eines Adenocarcinoms nahe, doch es ging dem Pat. nach dieser zweiten Operation so gut, dass man den Verdacht wieder zurückweisen musste. Er konnte seinem Geschäft ohne Beschwerden nachgehen und hatte den Katheter nicht mehr nöthig. Die Blasenfistel secernirte kaum. Eine Verschlechterung trat erst wieder zu Beginn des Jahres 1898 ein, bestehend in häufigem Harndrang und trübem Urin.

Wiederaufnahme 1. 2. 98. 300 ccm Residualharn, starke Cystitis. Blase fasst 500 ccm.

8. 2. 98 III. Operation: Suprapubische Fistel mit Knopfmesser erweitert. Keine Steine. 2 Prostatalappen springen wieder etwas in die Blase vor, werden mit dem Thermocauter abgetragen. Nachbehandlung mit Verweilkatheter 8 Wochen lang. Von da ab konnte Pat. ungefähr die Hälfte seines Urins per vias naturales entleeren, die andere Hälfte entleerte sich durch die Fistel. Allmälig besserte sich der Zustand und die Fistel begann sich zu verkleinern. Schon im Laufe des Jahres 1899 kamen aber wieder stärkere Beschwerden, Pat. musste öfter zum Katheter greifen, entleerte dabei 200 bis 300 ccm. Residualharn, die Blasenfistel erweiterte sich wieder und zeitweise lief der Urin fast ganz durch sie ab. Seit August 1900 spontanes Uriniren ganz unmöglich.

6. 9. 00 IV. Operation: Erweitern der Fistel. Extraction von 2 kleinen Phosphatsteinen. Auf der rechten Seite war die Urethralmündung durch einen vorspringenden Tumor verengt; derselbe wird mit dem Thermocauter in mehreren Partien abgetragen. Tamponade mit Jodoformgaze. Anfangs fliesst aller Urin durch die Fistel ab. Behandlung mit Sitzbädern, Blasenspülungen mittelst Mercierkatheter. Am 2. 11 zum ersten Male spontane Miction. Doch trat dieses Mal die erhoffte Besserung nicht ein. Nach unten konnte Pat. nur ganz geringe Mengen entleeren, die Hauptmenge des Urins floss durch die Fistel ab, und der Zustand bestand unverändert weiter, so dass sich Pat. am 6. 6. 01 abermals an unsere Klinik wandte. Wir fanden den Pat. in gutem Kräftezustand, die Prostata über hühnereigross, den Urin alkalisch mit Blut und Eiter gemischt, den Katheterismus mit weichen Instrumenten leicht, spontane Miction unmöglich. Es war klar, dass wir auf dem Wege der Prostatectomia suprapubica, die schon die letzten Male versagt hatte, nicht mehr weiter kommen konnten und Czerny entschloss sich deshalb zur

Prostatektomie am 14. 5. 01: Ein halbkreisförmiger Schnitt in einer Entfernung von 2—3 cm den After umkreisend, links bis über den Sitzknorren hinaus nach hinten verlängert. Vordringen bis auf die Capsula pelvio-prostatica. Sie wurde gespalten und dann ein zweilappiger Tumor aus dem linken Prostatalappen theils stumpf, theils mit der Scheere enucleirt. Derselbe ist nach aussen convex, $5^1/_2$ cm lang und $4^1/_2$ cm dick, an seiner Innenseite mit Schleimhaut bedeckt. Darnach wurde ein rechtsseitiger kleinerer Prostatalappen enucleirt, der etwas kammförmig in die Blase hereinreichte und in der Ausdehnung von 6 auf $2^1/_2$ cm Breite von fixirter Schleimhaut bekleidet erscheint. Dann wurde noch von der Kapsel, welche Prostatarinde enthielt, ein unregelmässiges, thalergrosses Stück resecirt und schliesslich noch 3 kleine, bohnen- bis haselnussgrosse Adenome links von der Pars membranacea urethrae entfernt.

Der Defect in der Blase war ca. thalergross, die Blasenschleimhaut glatt, enthielt ein Concrement von der Grösse eines Kürbiskerns. Der Defect wurde in der Längsrichtung mit zweireihiger Naht verkleinert und über einem Katheter mit der Pars membr. urethrae möglichst exact vereinigt. Die Wunde wurde mit steriler Gaze tamponirt, der den Anus enthaltende Hautlappen mit 10—12 Silkwormnähten an seinem Platze fixirt.

Verlauf: Am Nachmittag leichter Collaps, bald vorübergehend, häufige Blasenspülungen durch die suprapubische Fistel. Am 3. Tage wegen Retentionserscheinungen Verweilkatheter, dessen Einführung gut gelingt, und breite Eröffnung der Wunde. Vom 21. 5. ab fieberfrei. Aller Urin fliesst durch den Katheter. Die Verbandstoffe der Perinäalwunde nur wenig mit Urin durchtränkt. 28. 5. Verweilkatheter entfernt, Pat. urinirt spontan auf natürlichen Wegen, durch die Perinäalwunde kommt immer noch etwas Urin, dieselbe granulirt gut und beginnt sich zu verkleinern.

Sitzbäder. Vom 14.—20. 7. intercurrente Bronchitis. Von da ab ungestörte Reconvalescenz. Die Blase wird regelmässig zweimal täglich ausgespült, das Einführen eines gewöhnlichen englischen Katheters gelingt leicht, daneben urinirt Pat. spontan.

Bei der Entlassung (10. 8. 01) hält die Blase 150—200 ccm. Pat. hat vollständige Continenz. Er kann den Urin bequem 2—3 Stunden zurückhalten. und muss in der Nacht höchstens 3mal uriniren. Der Urin ist klar und sauer. Kein Residualharn. An der Dammwunde besteht noch eine kleine Fistel, durch die aber kein Urin kommt. Die suprapubische Fistel ist geschlossen; der Sphincter ani ist noch etwas schwach (Winde und dünnen Stuhl kann Pat. schlecht zurückhalten).

Am 11. November stellt sich der Kranke wieder vor; die Schlussfähigkeit des Afters ist jetzt ganz intact. Er kann den Urin bei Tage 3—4 Stunden zurückhalten, hat vollständige Continenz, bei Nacht muss er 2—3mal uriniren. Die Blase wird vollständig entleert, der Katheterismus gelingt leicht. Die Blase fasst 300 ccm, der Urin ist sauer, etwas getrübt; Sediment besteht aus Leukocyten und Blasenepithelien, Fisteln vollständig geschlossen. Volle Arbeitsfähigkeit, sehr guter Gesundheitszustand.

Der exstirpirte Tumor, der in mehreren Stücken entfernt wurde, hat zusammengelegt etwa die Grösse einer Kinderfaust. Er besteht aus hellem, faserigem succulenten Gewebe, durchsetzt von feinen Hohlräumen, welche an einzelnen Stellen enge Spalten bilden, an anderen aber rundlich sind und dicht beisammen liegen. Diese cystische Degeneration reicht bis nahe an die Peripherie des Tumors, welche eingenommen ist von einer mehr weniger breiten, dichten Kapsel von fibromusculärem Gewebe.

Mikroskopisch lässt sich der Prostatatumor fast genau mit den Fibroadenomen der Mamma vergleichen, indem er wie diese aus einem derben, bindegewebigen Stroma und darin eingestreuten glandulären Wucherungen besteht, ein Typus, der in allen Schnitten des Tumors und auch in allen Schnitten der in früheren Jahren excidirten Prostatatheile wiederkehrt. Der bindegewebige Antheil ist gebildet durch derbe, fibröse Faserzüge, die stellenweise sanft gewellt, stellenweise glatt und straff verlaufen. Glatte Muskelfasern finden sich in verschiedener Menge zwischen ihnen vertheilt; sie sind dort, wo sie quer getroffen sind, kenntlich an dem deutlichen Protoplasma mit dem runden Kern, sonst an der Fadenform und Schlängelung des Kernes. Der Faserverlauf geht regellos in den verschiedensten Richtungen des Raums vor sich, ordnet sich aber um die eingebetteten Drüsen herum meist in einigen

concentrischen Lagen. Das Bindegewebe führt Lymph- und Blutgefässe, endarteritische Processe sind nicht zu erkennen. Besonders in der Nähe der Blase finden sich um die Drüsen und die Gefässe herum kleinzellige Infiltrationen, sonst treten entzündliche Erscheinungen sehr in den Hintergrund.

Das Drüsengewebe zeigt sich in zweierlei Modification, cystisch entartet oder adenomatös wuchernd, und zwar findet sich jede dieser Modificationen meist in bestimmten Bezirken der Präparate gruppenweise vertheilt, als ob ein Drüsenläppchen jeweils einer bestimmten Degenerationsform anheimfalle. Dort, wo cystische Degeneration vorherrscht, finden sich Hohlräume von den kleinsten Dimensionen bis zur Grösse eines Hirse- oder Hanfkorns, selbst bis zu der einer Erbse; sie sind auf dem Querschnitte meist rund, von einem einschichtigen Cylinderepithel ausgekleidet, das in den kleineren Cysten von ansehnlicher Grösse ist, in den grösseren aber mehr und mehr abgeplattet erscheint. Dieser Theil der Präparate ist es auch, in welchem der bindegewebige Antheil an Masse mehr zurücktritt, so dass bei weitgehender cystischer Degeneration nur schmale Bindegewebszüge die einzelnen Cysten umkreisen. Die Cysten sind in den Schnitten meist leer, nur selten findet sich ein detritusähnlicher Inhalt mit polynucleären Leukocyten.

In den Theilen der Präparate, die mehr das Bild der adenomatösen Wucherung geben, präsentiren sich die Drüsen nicht rund, sondern sind mit papillomatösen Excrescenzen versehen, die in zierlicher, baumartiger Verzweigung in das Innere der Drüsenlumina hereinsprossen. Das Epithel ist hier gewöhnlich mehrschichtig; die basale Lage besteht aus kugeligen oder polyedrischen Zellen, die innerste Epithelschicht ist cylindrisch, mit einem hyalinen Saum gegen den Binnenraum abgegrenzt. Oftmals scheint das Epithel bis zur Ausfüllung der Drüsenräume zu wuchern, doch lehrt eine exacte Beobachtung mit Gebrauch der Mikrometerschraube, dass dieser Eindruck nur auf Täuschung beruht, indem die Drüsen mit ihren vielfachen Fältelungen nur zu leicht mehr oder weniger parallel zu ihrer Oberfläche getroffen werden und öfters auch nur Kuppen oder Ausstülpungen gerade oben angeschnitten sind. In der Axe der Papillen findet sich ein feines gefässführendes Bindegewebe, welches sich von dem umgebenden derben fibromatösen Gewebe durch seine Zartheit unterscheidet.

Auch diese papillomatös gewucherten Drüsen liegen meist in grösseren Gruppen beisammen, doch so, dass zwischen ihnen das Bindegewebe mächtiger ist, als in den cystisch degenerirten Partien. Stellenweise sind die Drüsenquerschnitte ganz klein und multipel in das Stroma verstreut, so dass eine gewisse Aehnlichkeit mit einem destruirenden Adenom entsteht. Obgleich überall die scharfe Abgrenzung der epithelialen Wucherung gegen das Gerüst eine Verwechselung mit Carcinom ausschliesst und den durchaus gutartigen Charakter des Adenofibroms der Prostata documentirt, kann man es doch verstehen, dass, wenn noch starke Cystitis die der Blase zugewendeten Schichten mit starker, kleinzelliger Infiltration versieht, eine Verwechselung mit Adenocarcinom möglich ist, wie es ja auch in unserem Falle geschehen ist, wo zuerst von der Base aus stark entzündete Partien abgetragen und der Untersuchung überwiesen worden sind.

An einzelnen Stellen kommen Uebergänge vor in der Art, dass die eine Seite einer Cyste Papillen trägt, während die gegenüber liegende Hälfte zu einem glattwandigen Hohlraum ausgedehnt ist. Ferner existiren Partien, allerdings in spärlicher Ausdehnung und Zahl, in denen die Epithelauskleidung der Drüsen zwar auch ins Innere vorspringt, aber nicht wie in der beschriebenen zierlichen Form, sondern als breite, abgerundete Buckel. Offenbar kommt das durch eine intracanaliculäre Wucherung des umgebenden Bindegewebes zu Stande und es finden sich in der That Bilder, in denen die Drüsenlumina verschwunden sind und nur als schmale, verzweigte Spalten zwischen den einengenden fibrösen Massen verlaufen, ganz ähnlich den bekannten intracanaliculären Fibromen der Mamma.

Wahrscheinlich steht in diesen spärlichen Partien die Wucherung des bindegewebig-muskulösen Antheils im Vordergrunde, im Wesentlichen aber haben wir es bei der vorliegenden Form der Prostatahypertrophie mit einer selbständigen Wucherung des glandulären Antheils zu thun und müssen in Folge dessen den Tumor unter die glandulären Hypertrophien einreihen.

20. April 1903: Der gute Erfolg ist auch heute zu constatiren. Die Blase hält bequem 300 ccm, Pat. urinirt alle 3—4 Stunden, hat keine Fistel, keinen Residualharn, der Urin ist fast ganz klar, ein dicker Katheter passirt leicht.

2. F. B., 62jähr. Fabrikarbeiter von Weinheim. Aufnahme 23. 5. 01. Vor 10 Jahren zum ersten Male plötzliche Harnverhaltung, durch Katheterisiren beseitigt. 1 Jahr später abermals Harnverhaltung, dann 4 Jahre ziemlich beschwerdefrei. Seit 5 Jahren häufen sich die Anfälle von Urinretention. Jedesmal mit Katheter behandelt. Seit April 1901 dauernde Beschwerden: dumpfer Schmerz im After und in der Harnröhre, Gefühl, dass die Blase nie ganz leer werde, häufiger Urindrang. Pat. wurde vom Arzte katheterisirt. Dadurch Cystitis und noch stärkere Beschwerden. In den letzten Jahren ab und zu Hodenschwellungen.

Status bei der Aufnahme: Kleiner, blasser, abgemagerter Mann von kräftigem Knochenbau. Geringe Arteriosklerose. Beiderseits taubeneigrosse innere Leistenhernien. Links ganseigrosse Hydrocele. Urin wird spontan unter Schmerzen in schwachem Strahle entleert, ist neutral oder schwach alkalisch, enthält Blutspuren und eitrigen Schleim. Nelatonkatheter ist leicht einzuführen, ebenso weiche Mercierkatheter. Starre Katheter finden den Weg in die Blase ohne allzu grosse Schwierigkeit. Der Urin enthält soviel Albumen, als seinem Blut- und Eitergehalt entspricht. Cylinder sind nicht zu finden.

Per rectum fühlt man eine stark vergrösserte, mässig derbe, eher weich zu nennende, etwas druckempfindliche Prostata von ziemlich glatter Oberfläche. Keine regionären Drüsenschwellungen. Die Cystoskopie lässt einen in die Blase vorspringenden Mitelllappen erkennen, auf dem sich kleine, leicht blutende Ulcerationen finden. Balkenblase mässigen Grades. Residualharn 400—500 ccm. Durch regelmässige Blasenspülungen und innerliche Darreichung von Salol und Wildunger Wasser wird die Cystitis rasch gebessert.

4. 6. 01. Prostatectomia totalis: In Chloroformnarkose halbkreis-

förmiger Schnitt $1^1/_2$ cm von dem After. Durch stumpfes Auseinanderdrängen der Levatorfasern gelangt man auf die Prostata, die weithin durch Spaltung der Fascia pelvioprostatica freigelegt wird. Dann wird die Kapsel gespalten und mit der stumpfen Enucleation des Tumors unter Mithilfe eingesetzter Muzeux'schen Zangen begonnen. Dabei entstand ein 3 cm langer Riss in der Blasenschleimhaut. Soweit als möglich wurde der Tumor submucös enucleirt, doch musste er schliesslich von der Blasenschleimhaut mit der Schere abgetragen werden, da sich auch die Urethra nicht freipräpariren liess. Zum Schluss wurde die Geschwulst von der Pars membranacea urethrae abgetrennt und entfernt. Die Wundhöhle war glatt und blutete wenig. Die Schleimhaut der Urethra wurde an ihrer vorderen Circumferenz mit der entsprechenden Partie der Blase mit Catgutknopfnähten vereinigt, was ohne besondere Spannung möglich war. Dann ein englischer Verweilkatheter N. 12 eingeführt und über demselben die hintere Circumferenz der Harnröhre mit dem Blasenhals vereinigt. Die Wundhöhle wurde durch einige versenkte Catgutnähte verkleinert, ein Tampon gegen die Nahtstelle gelegt, die Hautwunde an den Ecken durch 2 Silkwormnähte verkleinert.

Der exstirpirte Tumor ist gänseeigross, von einer fibrösen Kapsel bekleidet, die an ihrer unteren linken Fläche durch die eingesetzten Zangen zerfetzt ist. Die den Tumor durchziehende Harnröhre stellt einen sagittalen Spalt vor, dessen obere Wand nur einer dünnen, flächenhaften Commissur gleicht, während die hintere Wand 1,5—2 cm dick ist. Der Spalt ist für einen kleinen Finger gut durchgängig. Die Hauptmasse des Tumors entspricht den beiden etwa gleich grossen Seitenlappen der Prostata; an der Stelle des Blasenhalses wölben sich von unten her zwei, etwa kirschgrosse Knoten das Orificium internum urethrae verlegend vor. Hier trägt der Tumor etwa ein thalergrosses Stück Blasenschleimhaut. Auf dem Durchschnitt ist die Geschwulst von blasser Farbe und saftreichem Gewebe, zeigt eine faserige Struktur und ist von zahlreichen, miliaren Cysten durchsetzt.

Verlauf: Am Abend des Operationstages Schüttelfrost und geringe Nachblutung. Deshalb Erweitern der Wunde und breite Tamponade. Blasennaht hält nicht, aller Urin fliesst in den nächsten Tagen durch den Verband, da der Verweilkatheter sich immer verstopft, weshalb er entfernt wird. Vom 3. Tage ab fieberloser Verlauf. Vom 5. Tage ab Wiedereinführen des Verweilkatheters, durch den der Urin jetzt grösstentheils ablief. Die perineale Wunde reinigte sich bald und granulirte gut. Nach 5 Wochen versuchsweises Entfernen des Verweilkatheters, was gut ertragen wird. Pat. beginnt spontan zu uriniren, wird täglich 2mal ausgespült, die Einführung des Katheters macht keine Schwierigkeit. Nach 7 Wochen kein Urin mehr durch die Perinealwunde, die sich sehr verkleinert hat. Bei der Entlassung (7. 8.) befindet sich Pat. in sehr guter Verfassung, er hat keinen Residualharn, der Urin ist sauer, die Continenz vollständig, er kann den Urin $1^1/_2$—2 Stunden zurückhalten, Nachts muss er 4—5mal uriniren.

Am 11. November stellt sich Pat. in bester Gesundheit vor. Er ist wieder als Fabrikarbeiter thätig. Bei Tag muss er alle 3 Stunden Wasser machen,

während der Nacht nur 1—2mal. Die Blase wird vollständig entleert, der Urin wird im Strahl gelassen, ist sauer, enthält einen spärlichen Bodensatz von Leukocyten. Beim Katheterismus besteht in der Gegend der früheren Prostata ein Hinderniss, das aber mit Mercier'schem Katheter überwunden wird.

Der mikroskopische Befund deckt sich fast genau mit dem oben ausführlich mitgetheilten des anderen Tumors.

Im Juli 1903 stellt sich Pat. wieder vor (2 Jahre nach der Operation). Die Wunde ist gut geheilt, es besteht keine Fistel. Anfangs hat er sich nach der Operation ganz wohl gefühlt, seit etwa $^1/_4$ Jahr hat er wieder etwas Beschwerden beim Uriniren. Nachts muss er den Urin 1—2mal entleeren, bei Tage dagegen öfter, alle halbe Stunde, manchmal kann er ihn bis zu 1 Stunde halten. Der Urinstrahl ist ziemlich dick, doch ohne Propulsionskraft, in der Blase 50 ccm Residuum, der Katheter dringt nur nach vieler Mühe in die Blase ein, der Urin ist schwach alkalisch, enthält etwas Eiter und Blasenepithelien. In beiden Iliacalgruben sind die Lymphdrüsen geschwollen, per rectum fühlt man in der Prostatagegend keinen Tumor mehr (bei der Drüsenschwellung hätte man etwa an ein Recidiv eines malignen Prostatatumors denken können, obwohl die mikroskopische Untersuchung nichts Malignes ergeben hat).

In diesem Falle liegt ein theilweiser Misserfolg vor, insofern, als sich von Neuem Dysurie und Cystitis einstellten, Zweifellos hat sich an der Operationsstelle eine nachträgliche Verengerung gebildet, die der Behandlung mit Bougies bedarf. Dieses unangenehme Ereigniss ist zurückzuführen auf die Totalexstirpation des Organs, wobei die Pars prostatica urethrae vollständig entfernt wurde. An ihrer Stelle hat sich jetzt ein unregelmässiger Canal gebildet, der durch die Narbenmassen durchzieht. Durch die oben angegebene Technik werden sich derartige mangelhafte Erfolge vermeiden lassen.

3. G. H., 66jähr. Schuhmacher. Aufnahme 29. 10. 01. Nie schwer krank gewesen. Keine Geschlechtskrankheit. Nur leichte Urinbeschwerden in den letzten Jahren, die sich in den letzten Monaten steigerten; seit 14 Tagen wird nur unter starkem Pressen etwas Urin entleert.

Grosser, kräftiger Mann. Geringes Emphysem der Lungen, geringe Arteriosklerose. Blase prall gefüllt, steht bis zum Nabel, Prostata per rectum weich, stark vergrössert zu fühlen. Katheterismus gelingt nicht bei mehreren Versuchen.

30. 10. Punctio suprapubica mit Fleurent'schem Troicar entleert 2000 ccm klaren Urins; dadurch, dass der Katheter liegen blieb und als dauernder Ableitungsweg für den Urin benutzt wurde, bildet sich eine suprapubische Blasenfistel aus, welche nicht zuheilte, obwohl später der Katheterismus gelang.

9. 12. Prostatatectomia perinealis. Flach bogenförmiger Schnitt zwischen Anus und Scrotum. Nach Durchtrennung der Haut wird theils scharf, theils stumpf auf die stark vergrösserte Prostata vorgedrungen. Nach Spaltung der Kapsel wird die Drüsensubstanz mit starken Muzeux'schen Zangen gefasst und unter Mithilfe der Scheere grösstentheils stumpf in 2 Posten enucleirt. In der Tiefe wurden einige stark blutende Gefässe mit dem Schieber gefasst und mit Catgut unterbunden. Im Uebrigen war die Blutung nicht stark. Durch die

Operation war ein kleiner Defect im Blasenboden entstanden, der ebenso wie der Harnröhrenschlitz über einem Katheter in 2 Etagen geschlossen wurde. Die Wunde wurde mit Jodoformgaze tamponirt.

Der Verlauf war in diesem Falle sehr complicirt. Die Blasennaht hielt nicht, der Urin floss schon am 2. Tage neben dem Dauerkatheter durch die Wunde ab, weshalb der letztere entfernt wurde. Vom 9. Tage ab wurde beim Verbandwecchsel eine kleine Communication zwischen Rectum und Wunde bemerkt, die sich im Laufe der nächsten 8 Tage zu 10-Pfennigstückgrösse erweiterte, so dass Wind und Stuhl durch die Wunde abgingen. Die Folge war eine Infection der Wunde und der Blase, die in unregelmässigen Temperaturschwankungen ihren Ausdruck fand, und durch prolongirte Bäder, Blasenspülungen, innerliche Gaben von Salol und Urotropin bekämpft wurde. Nur durch sehr sorgfältige Pflege gelang es, den Pat. vor der drohenden Gefahr des Decubitus zu bewahren, und erst nach 3monatlichem Krankenlager konnte er aufstehen. Bei der Entlassung (24. 4. 02) hatte das Katheterisiren keine Schwierigkeit, die suprapubische Fistel war geschlossen, Pat. konnte spontan uriniren, doch floss noch ein beträchtlicher Theil des Urins durch die Perinealfistel ab, besonders in der Nacht, während bei Tage nur bei den Mictionen etwas Urin durch die Fistel herausgepresst wurde. Beim Stuhlgang entleerte sich nur noch ganz wenig Koth durch die Wunde.

Aus der späteren Zeit konnten wir von dem Pat. keine sicheren Nachrichten mehr erhalten, der Zustand wird sich wohl noch etwas gebessert, aber wahrscheinlich wird der Patient doch eine dauernde Perinealfistel behalten haben.

In der Operationsgeschichte findet sich vermerkt, dass in der Tiefe der Wunde spritzende Gefässe hatten unterbunden werden müssen. Hier liegt der Fehler. Denn innerhalb der Kapsel liegen keine grossen Gefässe, man hatte dieselbe bei der Enucleation durchbrochen und mit den Ligaturen einen Zipfel des Mastdarms gefasst. So bedauerlich dieser Fehler ist, so liegt doch in seiner richtigen Erkennung das Mittel, ihn zu vermeiden.

4. G. M., 74 Jahre. Aufnahme 1. 4. 1902. Schon viele Jahre bruchleidend. Rechts Staaroperation. Chronische Bronchitis. Vor 18 Jahren zum ersten Male acute Retentoin. Von da ab hat Pat. gelernt, sich zu katheterisiren, was er seitdem täglich 1—2 Mal thut. Seit 3 Wochen ziemlich starke Hämaturie und Schwierigkeit beim Katheterismus.

Magerer, alter Mann. Ueber den Lungen trockene Rhonchi. Herztöne rein. Arterien rigide, theilweise geschlängelt. Per rectum fühlt man einen faustgrossen, nicht empfindlichen, mässig derben Prostatatumor.

Pat. kann spontan gar nicht uriniren. Der Katheterismus gelingt leicht mit Nelatonkatheter, doch besteht grosse Neigung zu Blutung. Der Urin ist sauer, durch Eiterkörperchen und abgestossene Blasenepithelien etwas trübe, enthält nur geringe Mengen Eiweiss, keine Nierenelemente. Menge pro die durchschnittlich 1400.

12. 4. Prostatectomia perinaelis. Winkelschnitt (Tuber-Bulbus-Tuber). Spaltung der Prostatakapsel. Enucleation mehrerer Adenome aus der Prostata.

Harnröhre durch Katheter kenntlich gemacht, wird nur an einer kleinen Stelle eingerissen.

Naht des Einrisses. Tamponade der Wunde. Die enucleirten Massen sind im Ganzen hühnereigross.

(Wesentlich glanduläre Hypertrophie.)

Am Abend der Operation Punctio suprapubica wegen Unmöglichkeit des Katheterismus.

Der Verlauf war nahezu fieberfrei. Nur in den ersten Tagen leichte Steigerung, der Urin wird durch die suprapubische Punction abgeleitet, etwas fliesst durch die perineale Wunde ab. Die Einführung des Katheters gelingt nach 3 Wochen. Von da ab Behandlung mit Verweilkatheter und Blasenspülungen.

Am 21. 5., nach $5^1/_2$ Wochen, Entfernung des Verweilkatheters. Spontane Miction. Täglich Einführen eines dicken Katheters und Blasenspülung.

Bei der Entlassung am 6. 6. ist die suprapubische Fistel geheilt, die Perinealwunde granulirt gut, Urin kommt nicht mehr durch sie heraus. Derselbe wird spontan entleert, bei Tage alle 3 Stunden, bei Nacht noch 2—3 Mal. Gutes Allgemeinbefinden. Pat. ist sehr zufrieden. Kein Residualharn.

Im Mai 1903 theilt Pat. mit, dass er von Seite der Blase gar keine Beschwerden mehr hat, er urinirt spontan, 2—3 Mal in der Nacht, der Urin ist klar, die Fisteln geschlossen.

Der gute Erfolg ist wohl im Wesentlichen der Schonung der Harnröhre zu verdanken.

5. A. St., 70 Jahre. In seiner Jugend Malaria, sonst nichts Besonderes.

Vor 12 Jahren nach vorhergegangenen geringen Beschwerden von Blasendrang zum ersten Mal acute Retention. Sie behob sich von selbst, kam aber öfters wieder, so dass er später katheterisirt werden musste. Seit 6 Jahren Selbstkatheterismus, wegen completer Retention. Zeitweise in den letzten Jahren konnte Pat. auch wieder spontan uriniren. Seit 2 Jahren öfters Blut und Eiter beim Urin, besonders seit einigen Monaten stärker.

Ziemlich rüstiger Mann. Geringes Emphysem der Lungen. Mässige Arteriosklerose.

Spontanes Uriniren nicht möglich.

Katheter (Mercier weich 21) leicht einzuführen. Urin alkalisch, übelriechend, mit Blutbeimischung. Mit der Steinsonde fühlt man einen Stein, per rectum apfelgrosse grobknollige Prostata, von mässig derber Consistenz. Beide Epididymisköpfe hart und verdickt. Cystoskopisch sieht man den Stein und einen stark vorspringenden Prostatalappen, der von links her kommt; starke Balkenblase.

10. 7. Operation. Praerectaler Bogenschnitt. Enucleation beider Prostatalappen, zuerst des linken, dann des rechten, in mehreren Stücken. Die Pars prostatica urethrae lässt sich ziemlich intact erhalten; dagegen entstand im Blasenboden ein Loch, durch welches der Phosphatstein entfernt wurde. Er war wallnussgross, weich, zerbrach beim Anfassen mit der Zange und wurde mit dem Löffel entfernt.

Drainage der Blase vom Damme aus mit dickem Drain.

Verlauf. In der ersten Woche fieberfrei, so lange das perineale Drain lag. Von der zweiten Woche Einlegen eines Katheters durch die Urethra, der nach 2 Tagen wegen Fieber entfernt werden muss. Von da ab täglich Einführen des Katheters, Blasenspülung, Sitzbad.

Von Anfang August ab beginnt sich die Dammwunde zu verkleinern, doch muss noch ab und zu, wegen Schwierigkeiten des Katheterismus, für einige Tage ein Dauerkatheter eingelegt werden.

Vom 18. 8. ab dauernd ausser Bett. Beginn spontaner Miction.

Bei der Entlassung (4. 9.) ist Pat. in guter Verfassung. Bei Tage kann Pat. den Urin 3 Stunden lang halten, es geht während dieser Zeit nur ganz wenig durch die Fistel ab. Er kann spontan uriniren, doch muss er dabei die Perinealfistel mit dem Finger verschliessen, weil sonst viel Urin nach hinten abfliesst. Katheter ohne Schwierigkeit. Kein Residualharn. Keine schwere Cystitis (Urin sauer, geringe Eiterbeimischung).

Bei Nacht geht noch ziemlich viel Urin durch die Fistel ab, so dass das Bett Morgens nass ist, doch sammelt sich auch Urin in der Blase, den der Pat. alle 4 Stunden entleert.

Der Sphincter ani hält dicht.

Per rectum fühlt man die Gegend der Prostata glatt, nicht schmerzhaft.

Mai 1903. Guter Allgemeinzustand. Miction alle 3 Stunden, spontan, ohne Schmerzen, in starkem Strahle. Beim Uriniren tropft durch die Perinealwunde, die sonst ganz geschlossen ist, etwas Urin ab, so wenig, dass Pat. dadurch kaum belästigt ist.

6. Ph. Sch., 77 Jahre. Nie schwer krank.

Vor 20 Jahren einmal acute Retention durch Katheter behandelt, seitdem nicht wieder vorgekommen. Stets häufiger Harndrang. In den letzten Jahren zunehmend (manchmal 12 Mal in der Nacht). Stärkere Beschwerden seit Weihnachten 1901. Mit Katheterismus und Hydrotherapie behandelt, ohne besonderen Erfolg. Aufnahme 21. 4.

Ziemlich rüstiger Mann. Keine schwerere Erkrankung der inneren Organe.

Harnlassen in schwachem Strahle, alle $^1/_2$ Stunde mit Schmerzen. Mercierkatheter ohne Schwierigkeit. 300 ccm Residualharn, alkalisch, übelriechend. Per rectum apfelgrosser, mässig derber Prostatatumor, Prostata etwas schmerzhaft.

Zuerst Behandlung mit Blasenspülungen. Ab und zu Katheterfieber; stets leichte Blutung beim Katheterisiren. 2. 5. Epididymitis acuta sinistra, durch Eis in einigen Tagen gebessert.

Wegen dieser Complicationen, die dem Katherisiren folgten, und bei der geistigen und körperlichen Frische des alten Herrn:

10. 5. Prostatect. perinealis.

Von einem praerectalen Bogenschnitt aus wird die Prostata freigelegt, ihre Kapsel gespalten, und ihr fibroadenomatöser Inhalt in 2 Portionen enucleirt. Urethra und Blase reisst ein, wird ganz vernäht.

Der Verlauf war ganz fieberfrei, die ersten 3 Tage Dauerkatheter, doch die Vernähung der Harnröhre und Blase bewährte sich nicht. Die Naht hielt die ersten Tage fast ganz dicht, es traten aber sehr starke Schmerzen auf, so dass der Dauerkatheter entfernt und alle 3—4 Stunden katheterisirt werden musste. Die Einführung des Katheters hatte keine Schwierigkeit. Erst als am 6. Tage Catgutnähte, welche die Kapsel gefasst hatten, entfernt wurden und dann mehr Urin nach hinten abging, wurden die Beschwerden etwas geringer. Die Weiterbehandlung geschah mit Sitzbädern und Blasenspülungen, und Pat. fing schon von der 3. Woche ab an, spontan zu uriniren, doch ging immer ein grosser Theil des Urins durch die Fistel ab. Von der 4. Woche ab trat Kothbeimischung zum Urin auf, und es floss etwas Urin durch das Rectum ab. Von da ab besserten sich allmälig die Beschwerden (offenbar hatte sich ein kleiner Abscess entleert) und die Vesico-rectalfistel wurde im Laufe der nächsten Wochen so klein, dass nur noch ab und zu Spuren von Koth dem Urin beigemischt waren. Die Fistel mündet offenbar in die Pars prostatica urethrae, denn der aus der Blase selbst entleerte Urin war meist klar. Nur die ersten Portionen trüb. Bei der Entlassung (28. 6.) kann Pat. den Urin in der Nacht bis 3 Uhr lang halten, der vorgelegte Verband ist Morgens kaum nass. Die Perinealwunde fast ganz geschlossen. Ab und zu ist etwas Urin dem Stuhlgang beigemischt.

Wenn Pat. ausser Bett ist, so geht etwas mehr Urin nach hinten durch das Rectum ab, doch ist dies nur unbedeutend. Er urinirt alle 2 Stunden spontan. Manchmal Gas und Koth in Spuren beigemischt. Kein Residualharn. Katheter leicht einzuführen (engl. 13) bleibt täglich 1 Stunde liegen. Die Blase hält 200—250 ccm.

Cystoskopisch kann man kein Loch in der Blase erkennen. Die Fistel mündet zweifellos in die Pars prostatica. Sie muss durch das Mitfassen des Rectum mit einer Naht entstanden sein. Bei der Operation war der Darm sicher nicht eröffnet worden.

Patient blieb in der Folgezeit in unserer Beobachtung. Er fühlt sich (Mai 1903) durchaus wohl, urinirt alle 2—3 Stunden spontan ohne Schmerzen. Die Dammwunde ist vollständig geschlossen. Zwischen Rectum und Urethra besteht eine dauernde Communication, die aber so klein ist, dass niemals Koth durch die Urethra abgeht; nur ab und zu mischen sich einige Blähungen dem Urinstrahl bei. Etwa der vierte Theil des Urins wird beim Uriniren in das Rectum gepresst und auf diesem Wege entleert. Der Sphincter vesicae ist dicht, unwillkürlicher Urinabgang kommt nicht vor, der Blasenurin ist ganz klar. Einführen des Katheters ohne Schwierigkeit.

7. K. R., 80 Jahre. Aufnahme 13. 9. 02.

Pat. machte im Jahre 1880 einen Typhus durch, sonst war er nie schwer krank. Jetziges Leiden begann vor 3 Jahren mit häufigem Urindrang und Brennen in der Harnröhre bei der Miction. Vor 2 Jahren nach einer Eisenbahnfahrt acute Retention, durch Katheterismus behoben. Seitdem mässige Beschwerden. Aufnahme in die Klinik wegen abermaliger Retention.

Mittelgrosser Mann von gut erhaltenem Kräftezustand, Arterien etwas ge-

schlängelt, mässig hart, an Herz und Lungen nichts Besonderes. Katheterismus gelingt. Urin ist sauer, leicht blutig gefärbt, im Sediment neben Eiterkörperchen einige hyaline Cylinder. Prostata in toto vergrössert, hat ungefähr Apfelgrösse. 14 Tage lang Behandlung mit Blasenspülungen und Verweilkatheter, ohne dass die Fähigkeit spontaner Miction zurückgekehrt wäre.

30. IX. Anlegung einer suprapubischen Schrägfistel in der Absicht, dieselbe von selbst schlussfähig zu gestalten, so dass sich Patient durch diese Fistel selbst katheterisiren könne. Die Fistel hielt aber nicht dicht, die Cystitis wurde eher schlimmer, als besser, die Blasenfistel musste beseitigt werden.

30. X. Prostatectomie mit bogenförmigem praeanalem Schnitt. Das Herabziehen der Prostata erschwert durch die vorausgegangene Sectio alta. Die Prostata von mittlerer Grösse, ziemlich weicher Consistenz, mehrere kleinere Adenome enthaltend, namentlich ein im mittleren Lappen gegen die Blase vorspringendes. Kleinere Arterien spritzten auf beiden Seiten und wurden unterbunden. Bei der Spaltung des Prostatatumors wurde die Urethra in der vorderen Hälfte der Pars prostatica eröffnet, dann mit der Siebold'schen Scheere zuerst der rechte, dann der linke Lappen der Prostata enucleirt, dann der eine Valvula prostatica bildende Mittellappen resecirt. Die Oeffnung im Blasenhalse wurde mit 3 tief greifenden Catgutnähten in querer Richtung vereinigt.

Der rechte Lappen misst . . . . . 4 × 2,5 × 3 cm,
Der linke Lappen misst . . . . . 4,5 × 3,5 × 2,5 „
Der Mittellappen, der ziemlich gestielt in die Blase hineinragte . . . . . 3 × 2 × 2,25 „

Der Verlauf war günstig; während der ersten 2 Tage wurde der Urin durch die suprapubische Fistel abgeleitet, dann ein Verweilkatheter durch die Harnröhre eingelegt und in angemessenen Zeiträumen gewechselt. Durch die Dammwunde kam schon nach 14 Tagen kein Urin mehr heraus, und sie verheilte in der Folge sehr rasch. Vom 14. Tage ab begann Pat. spontan zu uriniren.

Bei der Entlassung (3. 12., 5 Wochen nach der Prostatectomie) war die Dammwunde vollkommen geheilt, die obere Fistel, welche in den letzten 14 Tagen ab und zu geätzt worden war, nässte noch ein wenig. Bei Tag kann Patient den Urin $^5/_4$ Stunden lang halten, während der Nacht zwei Stunden lang. Die jedesmal entleerte Urinmenge 100—125 ccm. Die Blasencapacität durch Eingiessen von Borwasser bestimmt beträgt 200 ccm. Der Urin ist noch etwas trübe, reagirt sauer, hat kein Eiweiss. Mitteldicker Katheter passirt leicht in die Blase.

In der Folgezeit besserte sich die Blasenfunction, die Blasenfistel schloss sich und Patient befindet sich zur Zeit in bester Verfassung.

8. J. Sch., 66 Jahre. Aufnahme 24. 12. 02.

Pat. ist verheirathet, hat 4 Kinder.

Nie geschlechtliche Infection. In dem letzten Jahre etwas vermehrter Harndrang, besonders Nachts. Seit 3 Tagen acute, complete Retention, bis jetzt mit Katheter behandelt.

Mittelgrosser Mann in gutem Ernährungszustande, Lungen mässig emphy-

sematös, Thorax fassförmig, Arterien nicht verhärtet, Herz ohne pathologischen Befund.

Spontane Urinentleerung unmöglich. Bei starker Füllung der Blase unwillkürliches Abträufeln, Katheter passirt ohne Widerstand. Prostata kleinapfelgross, weich. Urinmenge 1800 pro die. Specifisches Gewicht 1015. Kein Albumen. 14 Tage lang Behandlung mit regelmässigen Blasenspülungen, ohne jede Besserung.

2. 1. 03. Prostatectomie mit bogenförmigem praeanalem Schnitt. Bei der Präparation der Prostata, welche bei dem ziemlich fetten Manne recht hoch lag, blutete es ziemlich stark aus der Arteria transversa perinaei, welche unterbunden wurde. Auch im Corpus cavernosum mussten beiderseits kleine Gefässe unterbunden werden. Durch Herabdrücken der Blase von oben wurde die Prostata zugänglich, mit Kugelzangen und Muzeux gefasst, die Kapsel median gespalten, und zuerst die rechte kleinere, dann die linke grössere Hälfte der Prostata enucleirt und mit der krummen Scheere entfernt. Die Pars prostatica urethrae wurde 2—3 cm lang eröffnet, ein Verweilkatheter eingelegt, die Harnröhrenwunde offen gelassen, die Dammwunde mit Jodoformgaze tamponirt.

Die rechte Hälfte der adenomatösen Prostata ist etwa kastaniengross, die linke kleinhühnereigross und zeigt die Furche, in welcher die Urethralschleimhaut lag. Operationsdauer 45 Minuten.

Verlauf: Die Hauptmenge des Urins floss schon von Anfang an durch den Katheter ab, nur ganz wenig ging durch die Dammwunde, welche schon nach 10 Tagen verklebte. Am 14. Tage musste sie wegen Eiterretention wieder eröffnet werden, darnach glatter Verlauf. Bei der Entlassung (4. 2.) war die Operationswunde fistellos geschlossen, die Blasencapacität betrug 255 ccm, der Urin wurde alle 4—5 Stunden entleert, ist durch Eiterkörperchen und Epithelien noch getrübt; kein Residualharn.

20. 5. 03 schreibt Patient, dass er von Seite der Harnblase gar keine Beschwerden mehr habe.

9. E. L., 67 Jahre. Aufnahme 3. 3. 03.

Nie Geschlechtskrankheiten; Pat. war gesund bis vor 2 Jahren; seitdem häufiger Harndrang und Schmerz beim Uriniren. Seit $^1/_2$ Jahr katheterisirte sich Pat. selbst. In den letzten Wochen Cystitis mit stärkeren Beschwerden. Schwächlicher Mann, 300—400 ccm Residualharn. Urin stark getrübt, viel Eiter enthaltend, alkalisch, enthält $^1/_2$ pM. Albumen (Esbach), 24stündige Menge 1100—1500 ccm. Keine sicheren Nierenelemente. Katheter ohne Schwierigkeit, weiches Hinderniss in der Prostatagegend. Prostata per rectum vergrössert zu fühlen, glatte Oberfläche, verschieblich, nicht schmerzhaft.

Behandlung 14 Tage lang mit regelmässigen Blasenspülungen, Salol und Urotropin ohne wesentliche Besserung der Cystitis.

18. 3. Prostatectomia perinealis ohne Zwischenfall in Chloroformnarkose. Ohne Eröffnung von Harnröhre oder Blase wurden aus den Seitenlappen der Prostata Keile excidirt. Zuerst erholte sich Patient von der Operation, die 35 Minuten gedauert hatte, ganz gut, war aber blass und sehr schwach. Am Abend plötzlicher Collaps und Exitus. Da die Section verweigert wurde, ist

die Todesursache nicht sicher. Es ist möglich, dass es sich um einen Fall von spätem Chloroformtod handelt, andererseits ist nach dem Befunde eine Betheiligung der Nieren (Pyelitis) nicht ganz auszuschliessen, jedenfalls enthält die vorliegende Beobachtung eine eindringliche Warnung, die Widerstandskraft des Individuums nicht zu überschätzen.

10. G. S., 61 Jahre. Aufnahme 21. 1. 1903. Verheirathet, 6 gesunde Kinder, nie geschlechtskrank, vor 2 Jahren Lungen- und Rippenfellentzündung. Seit einem Jahre verspürte er Schmerzen im Mastdarm und After, die besonders Nachts auftraten. Seit etwa einem halben Jahre hat er häufigeren Urindrang und Schmerzen beim Wasserlassen. Seit etwa einem Vierteljahr ist er auffallend abgemagert.

Ziemlich grosser Mann mit schlaffer, gelblicher Haut. Keine bedeutendere Arteriosklerose.

Die Prostata ist per rectum stark vergrössert fühlbar, und besonders ihr rechter Lappen ragt als halbkugelige, halbkirschkerngrosse, etwas höckerige Geschwulst gegen das Rectum vor. Die Rectalschleimhaut ist darüber nicht verschieblich, aber nicht ulcerirt. Die Katheterisation gelingt ohne erheblichen Widerstand und ist nicht schmerzhaft. Nach spontaner Entleerung sind nur einige Cubikcentimeter Residualharn vorhanden. Capacität der Blase 300 ccm. Der frisch gelassene Urin, der in kräftigem, graden Strahle entleert wird, ist klar, sauer, frei von Eiweiss und Zucker. Die 24stündige Menge schwankt zwischen 1200 und 1500 ccm.

Bei der Cystoskopie zeigen sich zwei Wülste in die Blase vorspringend, die Blasenschleimhaut darauf etwas gelockert, hyperämisch und leicht blutend. Geringe Balkenblase.

Klinische Diagnose: Maligner Prostatatumor. 4. 2. 03. Anfangs Chloroform, später wegen Pulsschwäche Aether. Praerectalschnitt. Nach Freilegung der Prostata wurde der Mastdarm in 50-Pfennigstückgrösse eröffnet, dort wo die Schleimhaut fixirt war. Da von vornherein die Totalexstirpation der Prostata geplant war, gestaltete sich die Operation etwas schwierig. Die Enucleation wurde z. Th. extracapsulär gemacht; die stärkere Arteria vesicoprostatica wurde umstochen und unterbunden, dann die Prostata aus ihrer Nische meist mit der Siebold'schen Scheere entfernt, zunächst vorne an der Urethra abgetragen, dann hinten von der Schleimhaut der Blase abgetrennt. Im Blasengrunde klaffte eine thalergrosse Oeffnung; diese wurde mit 10 Catgutnähten erster, und 5 Catgutnähten zweiter Ordnung geschlossen und mit der Harnröhre vereinigt. Die Oeffnung im Rectum wurde mit Catgut ebenfalls in 2 Etagen geschlossen, der pararectale Raum mit steriler Gaze tamponirt und ein Verweilkatheter in die Blase eingeführt. Der Verlauf war in den ersten 3 Wochen fast ganz fieberfrei, obwohl Urin und Stuhl sich durch die Operationswunde entleerten. Regelmässige Sitzbäder ein- bis zweimal ermöglichten die Reinhaltung der Wunde. Von der 4. Woche ab Temperatursteigerung, acute linksseitige Epididymitis, die nach 3 Tagen durch Hochlagerung und Eis wieder zurückging. 5. und 6. Woche hohe Temperaturen, Schüttelfröste, Sepsis. Exitus am 41. Tage (17. 3. 03).

Die Section ergab eitrige Cystitis, Ureteritis und Pyelitis, multiple Abscesse in beiden Nieren. Embolie eines kleineren Astes der rechten Lungenarterie.

Mikroskopisch zeigte die exstirpirte Prostata je nach den getroffenen Stellen sehr verschiedene Bilder. Einzelne Stellen bieten ziemlich rein das Bild des Fibromyoms. Durcheinander geflochtene Züge glatter Musculatur durch verschieden starke Lagen bindegewebigen Stromas zusammengehalten. Eines dieser Fibromyome ist über haselnussgross und zeigt auch keine Spur von glandulären Elementen in sich.

Andere Stellen bieten einen rein adenomatösen Typus und stellen Complexe dar von Stecknadelkopf- bis über Haselnussgrösse. Theils zeigen sie das Bild des reinen Adenoms mit den zierlich verzweigten Excrescensen, welche in das Innere der Drüsenräume vorspringen. Massenhaft finden sich zwischen den Bälkchen dieses Adenomgewebes Corpora amylacea.

Einzelne Drüsenräume sind kystisch erweitert, auch diese führen Corpora amylacea. An anderen Stellen sind die Drüsenräume verschwunden, ihre Wände offenbar durch den Druck des Bindegewebes aneinandergelegt.

Nun finden sich ferner Partien, wo die Drüsenräume durch Wucherung ihrer Epithelien solide ausgefüllt sind, so dass die adenomatöse Structur mehr verwischt wird und derartige Partien einem alveolär gebauten Carcinome gleichen. Die Identität dieser Tumorzapfen mit den früheren Drüsenräumen wird dadurch unzweifelhaft demonstrirt, dass sich in den Zellsträngen Corpora amylacea finden. Im Ganzen dringt die Zellwucherung nirgends in das Stroma ein, nur an einer Stelle schieben sich von einem grösseren Spalte aus Epithelzapfen regelloser in das Bindegewebe vor.

Danach handelt es sich im vorliegenden Falle um ein malignes Adenom der Prostata, das auf dem Boden einer glandulären Prostatahypertrophie entstanden ist und sich mit dem deckt, was Albarran als Epithelioma adenoides beschreibt.

11. G. Kl., 61 Jahre. Aufnahme 4. 5. 03.

Seit 6 Jahren Urinbeschwerden, zeitweise trat Harnverhaltung ein, derentwegen er vom Arzte katheterisirt wurde. Seit $1\frac{1}{2}$ Jahren kann er spontan überhaupt nicht mehr Wasser lassen, sondern muss sich katheterisiren. Im letzten halben Jahre so starker Harndrang, dass er sich halbstündlich den Katheter einführte. Er kommt auf Rat seines Freundes G. M. (siehe Beobachtung No. 4) zur Operation in die Klinik.

Magerer, noch ziemlich kräftiger Mann.

Mässige Bronchitis, Arterien weich. Per rectum fühlt man die derbe, stark prominirende Prostata. Rectalschleimhaut verschieblich. Katheterismus gelingt leicht mit weichem Katheter. Urin alkalisch, sehr trübe, 1000—1200 pro die. Vereinzelte hyaline und granulirte Cylinder.

Zuerst Versuch durch Urotropin, regelmässige Blasenspülungen und Verweilkatheter die Cystitis zu bessern, doch ohne wesentlichen Erfolg. 15. 5. Bottini'sche Operation, in üblicher Weise werden in Localanästhesie drei Schnitte in die Prostata gelegt, nach hinten, rechts und links. Durch diese Operation wird gar keine Besserung erzielt, nach wie vor kann Patient keinen

Tropfen spontan uriniren. Deshalb am 20. 6. Prostatectomia perinaealis. Bogenförmiger Schnitt vor dem After, Freilegen der Prostata nach Unterbindung einiger leicht blutender Dammgefässe. Mediane Spaltung der Prostatakapsel und der Prostata selbst bis in die Harnröhre. Enucleation der beiden Seitenlappen und des Mittellappens, wobei es gelingt die vordere Hälfte der Harnröhre intact zu erhalten. Einlegen eines dicken Drains von der Wunde in die Blase; bis auf diese Oeffnung wird Urethra und Blase in der Längsrichtung mit einigen Catgutnähten vereinigt.

Verlauf günstig. Durch das Drainrohr lief während der ersten 10 Tage der Urin ab, dann wurde es entfernt und durch die Harnröhre ein Dauerkatheter eingelegt. Derselbe wurde nach weiteren 8 Tagen entfernt und dann die Wunde mit Salbenverbänden und Sitzbädern behandelt. In dem Maasse, als sie sich verkleinerte, verminderte sich die durch die Fistel abfliessende Harnmenge zu Gunsten des vom Patienten auf normalem Wege entleerten Antheils. Alle 1—2 Tage wurde die Blase ausgespült, wobei das Einführen des Katheters keine besonderen Schwierigkeiten machte.

Anfang Juli 1903 ist Patient ausser Bett, er urinirt alle 1—2 Stunden, bei Nacht alle 3 Stunden; der Urin ist nur noch wenig getrübt; die Dysurie und der Residualharn verschwunden; durch die Fistel in der Dammwunde entleert sich beim Uriniren noch etwas Urin (etwa 1 Kaffeelöffel voll jedesmal), sonst nässt die Fistel nicht, bei Nacht geht manchmal mehr Urin durch sie ab. Durch Aetzungen verkleinert sie sich. Es kann noch kein abschliessendes Urtheil über den Fall gegeben werden.

XXX.

Subcutane Rupturen der Gallenwege.[1]

Von

Dr. Florian Hahn

in Nürnberg.

Die subcutanen (traumatischen) Rupturen der Bauchorgane sind keineswegs seltene Verletzungen, aber insofern als schwer zu bezeichnen, als nur bei ganz frühzeitiger Diagnose und Inangriffnahme durch die primäre Laparotomie Aussicht auf Genesung besteht. Die zahlreichen, in den letzten Jahren erfolgten Publicationen über solche Verletzungen haben es ermöglicht, für die verschiedenen Organe eine Reihe von Frühsymptomen nach subcutanen Rupturen aufzustellen, auf Grund derer wir operativ vorgehen. Es sind denn auch eine grössere Anzahl von Heilungen nach frühzeitigen Operationen litterarisch verwerthet.

Eine Sonderstellung nehmen die subcutanen Rupturen der Gallenwege ein. Die Casuistik dieser Verletzungen ist klein. Der Symptomencomplex kann zwar meines Erachtens durch neuere Beobachtungen nicht wesentlich mehr bereichert werden — man nehme zur Hand die Monographien von Courvoisier (1) 1890 „Pathologie und Chirurgie der Gallenwege“ und von Terrier et Auvray (2) 1896—1897 „Les traumatismes du foie et des voies biliaires“, — aber hinsichtlich der Therapie muss jeder neue Fall von Interesse sein, da eine Verwirklichung der therapeutischen Vorschläge bei der Spärlichkeit solcher Verletzungen nur selten ein-

[1] Vorgetragen am 4. Sitzungstage des XXXII. Congresses der Deutschen Gesellschaft für Chirurgie zu Berlin, 6. Juni 1903.

treten kann. Deshalb übergebe ich die Aufzeichnungen über einen von mir beobachteten Fall von subcutaner Choledochusruptur bei einem vierjährigen Knaben zur Würdigung den Fachkollegen.

Zuvor will ich auf Grund der literarisch festgelegten Fälle das Wesen der subcutanen Rupturen der Gallenwege, die Symptomatologie, den Verlauf und die Therapie in einem Gesammtüberblick kurz skizziren, um am Schlusse die Casuistik der letzten fünf Jahre (seit Terrier et Auvray) folgen zu lassen. Wir werden dann sehen, dass unser Fall in mancher Hinsicht eine besondere Stellung einnimmt.

Subcutane Rupturen wurden schon an allen Abschnitten der Gallenwege beobachtet; es handelte sich dabei entweder um isolirte Rupturen der Gallenblase oder eines Gallengangs, oder um combinirte Verletzungen, als welche in Betracht kommen Leberruptur, Rippenbrüche, Pfortaderruptur (1 mal), Netzruptur (1 mal) u. a. Infolge der geschützten Lage an der Unterfläche der Leber und der Tiefe der Gallengänge bei geringer Ausdehnung dieser Gebilde sind die Verletzungen derselben durch stumpfe Gewalten selten, auch handelt es sich hier theilweise um Organe, die analog den Blutgefässen die Fähigkeit besitzen, sich bis zu einer gewissen Elasticitätsgrenze zu dehnen und äusseren Insulten auszuweichen.

Die Aetiologie bilden die gewöhnlichen, bei den subcutanen Rupturen der Bauchorgane in Betracht kommenden Traumen, meist local einwirkende Gewalten, wie Hufschlag, Fusstritt, Deichselstoss, aber auch an grösseren Flächen angreifende Insulte, wie flaches Auffallen auf den Bauch, Auffallen mit dem Bauch auf Kanten, Quetschung zwischen Puffern, zwischen Wand und Wagen, Ueberfahrenwerden etc. Krankhafte Zustände der Gallenwege begünstigen die Localisation der Gewalteinwirkung. Bei vier Gallenblasenrupturen fanden sich Steine in der Blase, im Cysticus und im Choledochus (2 mal), deren Folgezustände die Gallenblasenwandung als Locus minoris resistentiae erscheinen liessen, im Falle Janeway (3) wird dem Zug einer alten Verwachsung an der strotzend vollen Blase die Schuld an der durch Sturz entstandenen Ruptur zugeschrieben. Andere Fälle, in denen ähnliche Momente eine Ruptur der Gallenwege begünstigt hätten, sind in der Literatur nicht bekannt. Nur wird noch ab und zu erwähnt, dass die stärkere Füllung der Gallenwege nach grösseren Mahlzeiten in dieser

Hinsicht ungünstige Folgen haben kann. Ueber den Mechanismus der Gewalteinwirkung äussert sich Routier [cit. nach Löwenstein (4)] also: „Die Bauchdecken werden durch die contundirende Gewalt unter die Leber gestülpt und nun das Gallenreservoir zusammengepresst durch die an das Zwerchfell und den Stamm sich andrückende Leber einerseits und die von der Bauchwand bedeckte äussere Gewalt andererseits. Das Lumen des Choledochus wird comprimirt und verschwindet, die nach oben gedrängte Galle findet jetzt keinen Ausweg und sprengt die Wand der Gallenblase oder des Choledochus oder Cysticus.“ In diesem Sinne würden also indirecte Rupturen entstehen. Eine Modification der Entstehungsweise subcutaner Choledochusrupturen glaube ich bei der Epikrise meines Falles geben zu können, da ich auf einen anderen Punkt mehr Gewicht lege. Dass Rupturen an der Gallenblase häufiger vorkommen als an den Gängen, ist bei ihrer oberflächlicheren Lage begreiflich, namentlich wenn es sich um directe Traumen handelt; wenn man aber die enorme Ausdehnungsfähigkeit der Gallenblase in Betracht zieht, so will mir die Entstehungsweise der Rupturen hier im Sinne Routier's, also indirect — nicht plausibel erscheinen, wenigstens nicht für die Mehrzahl der Fälle. Im Grossen und Ganzen ist das Missverhältniss zwischen Rupturen der Gallenblase und der Gänge kein sehr grosses, wie wir später sehen werden.

Ueber Form, Lage und Ausdehnung der Rupturen war selten Gewissheit zu erlangen, entweder fand keine Autopsie statt oder die Kranken genasen, ohne dass man durch einen operativen Eingriff sich Klarheit verschaffen konnte, die Rupturstelle wurde nicht gefunden, oder bei spät Gestorbenen waren die anatomischen Verhältnisse zu verwischt. Einzelne Fälle sind verwerthbar, es handelte sich bei Rupturen der Gallenblase um Zerreissungen der Wandungen in ganzer Dicke von unregelmässigen Formen, in einem Falle war die Schleimhaut eingerissen und nur die Serosa intact (retroperitonealer Gallenerguss Janeway), in zwei Fällen war die Gallenblase von der Leber abgerissen (Mayer 5 Nr. 145), hiervon einmal T-förmig [Thomas (6)]. Bei den Gallengängen handelte es sich um Einrisse der Wandungen, meist vorne, doch auch hinten [Cholzow-Walter Längsriss im Choledochus (7)], 5mal war der Choledochus quer zerrissen, an der Einmündungsstelle ins Duo-

denum [Spencer (8)] [Mc Swiney (9)] und $^3/_4$" unterhalb des Cysticus [Drysdale (10)].

Das Resultat einer subcutanen Zerreissung der Gallenwege ist naturgemäss der Erguss von Galle in die freie Bauchhöhle. Im Falle Dixon (11) war die Ausbreitung der Galle retroperitoneal „La bile était descendue le long du bord postérieur du colon ascendant, en dehors du péritoine . . .", auch bei Janeway handelte es sich um retroperitonealen Gallenerguss. Die Menge der ergossenen Galle wechselt nach Grösse und Sitz der Rissstelle, es kann sich die gesammte Galle aus dem Riss entleeren und es kommt dann zu grossen Ansammlungen von Galle im Bauch. Häufig localisirt sich dieselbe unter der Leber, also in directer Umgebung der Gallenwege, zwischen Leber, Magen, Zwerchfell und Quercolon, oder die Galle nimmt die ganze rechte Bauchseite ein, die Därme nach links verdrängend, und senkt sich auch nach dem kleinen Becken. Abweichungen von diesem Verhalten kommen vor. Zu den beträchtlichsten Gallenansammlungen gehören die Fälle Landerer (12), der durch eine Punction 8 Liter Galle entleerte, und Uhde (13), eine Punction mit 14 Kilo galliger Flüssigkeit. Welche Folgen hat ein Gallenerguss, namentlich ein länger dauernder, für das Peritoneum und was wird aus der ergossenen Galle? Das Thierexperiment und namentlich die klinischen Erfahrungen an unseren Patienten haben die irrigen Ansichten früherer Zeiten vollkommen widerlegt. Mayer hielt noch den Erguss von Galle in die freie Bauchhöhle für absolut tödtlich (Peritonitis). Nach Schüppel (14) ruft der plötzliche und massenhafte Erguss von Galle in die Bauchhöhle die Zufälle der sehr acut diffusen Peritonitis hervor mit rasch letalem Ausgang. Boström's (15) Thierversuche ergaben, dass grosse Mengen von Galle innerhalb der Bauchhöhle nicht nur keine Peritonitis hervorrufen, sondern prompt resorbirt werden; aber alle seine Versuche zeigten, dass die Wunden der Gallenwege sehr bald verlegt werden und die Gallensecretion stockte, es war Boström nie gelungen, dauernd functionirende Gallenfisteln nach dem Peritoneum zu erhalten. Laehr (16) und Cohnheim (17) glauben, dass die normale Galle eine chemische Peritonitis hervorzurufen im Stande ist. Ehrhardt's (18) Thierversuche ergaben niemals Entzündungserscheinungen am Peritoneum, die Versuchsdauer betrug 5 bis 6 Tage. Diese letz-

teren Versuche nehmen also stets Sterilität der Galle an, und dieser Zustand kommt bei den subcutanen Rupturen der Gallenwege ausschliesslich in Betracht. In der That ist noch in keinem einzigen solchen Falle eine durch den Gallenerguss bedingte septische Peritonitis in Betracht gekommen als Todesursache. Wir halten die Galle unter normalen Umständen für steril, d. h. wenn die Gallenwege vorher gesund waren. Wenn aber unsere Gallenwegerupturirten an Calculose litten, können wir von einer absoluten Sterilität nicht mehr reden, da hier immer Bakterien im Spiele sind, aber auch unter den vier Patienten dieser Gruppe, die ich oben schon erwähnte, trat keine septische Peritonitis ein. Nun machen Netter und Martha (19) geltend, dass in den Choledochus vom Duodenum Mikroorganismen gelangen, und auch Mieczkowsky (20) ist der Ansicht, dass der letzte Theil des Choledochus für gewöhnlich deshalb als inficirt gelten muss. Sollten unter gewissen Bedingungen oder für alle Fälle bei Choledochusrissen Bakterien im Spiele sein, so glaube ich andererseits, dass selbst bei Rissen an tiefen Stellen die Bakterien in der Bauchhöhle bald unschädlich gemacht werden durch die massig ausfliessende Galle, welche die meist gering virulenten Bakterien, die hier in Betracht kommen, auf eine grosse Fläche im Bauchfell verstreut. Nebenverletzungen der Leber können durch Vermischung der Galle mit Pfortaderblut, das unter Umständen Bakterien enthält, den Gallenerguss inficiren.

Eine septische Peritonitis nach subcutanen Rupturen durch den Gallenerguss an sich ist also nach den practischen Erfahrungen auszuschliessen, Aber durchaus unbetheiligt bleibt das Peritoneum doch nicht. Nur ein kurz dauernder Gallenfluss wird dasselbe nicht sichtbar alteriren (vgl. dagegen Fall Cholzow-Walter), da die Galle rasch resorbirt wird vom Peritoneum. Anders bei länger dauernder Einwirkung und grosser Menge von Galle. Hier entsteht eine typische Form der Peritonitis. Das Bauchfell, soweit es mit der Galle längere Zeit in Berührung war, reagirt in der Weise, dass zunächst Verklebungen der Eingeweide unter einander entstehen, bedingt durch eine bindegewebige Organisation des Ergusses (Laehr) und durch die Producte einer echten chronischen serofibrinösen Peritonitis. Auf dem parietalen und visc. Peritoneum entstehen Pseudomembranen, die oft 2 bis 3 mm dick sind und sich in grossen La-

mellen abziehen lassen, namentlich an der Unterfläche der Leber. Thiersch (21) hätte sie in seinem Falle als beinahe vollständigen Abguss der Bauchhöhle abziehen können. Diese durch chronische Reizzustände des Bauchfells entstandenen Membranbildungen können wir als natürliche Schutzvorgänge ansehen, welche die chronische toxische Wirkung der Galle (cholämische Intoxication) auszuschalten versuchen; denn dass die Resorptionsfähigkeit des Peritoneums in erheblichem Masse leidet und ganz aufhört, kann nicht Wunder nehmen, wenn wir die dicken, aus organisirtem Gewebe bestehenden Membranen betrachten. Die Abkapselung der Gallenergüsse kann im Laufe der Zeit eine so scharf begrenzte werden, dass das Bild von Cysten, mit Galle gefüllt, resultirt (Spencer, Drysdale, Uhde), umsomehr wenn eine Communication mit dem zerrissenen Gallengang nicht mehr gefunden wird. Im Falle Uhde hatten die Gallencysten über 13 Jahre bestanden; ob der Fall 4 Laehr als traumatische Cyste der Gallenwege aufgefasst werden darf, ist unklar, wäre aber um so interessanter, als dann hier zum ersten Male eine Spontanheilung in Betracht käme.

Im letzten Grunde ist die Aetiologie der Gallen-Peritonitis noch nicht aufgeklärt; doch scheint mir die Annahme einer chemischen Peritonitis bei den anerkannt irritirenden Eigenschaften der Galle auf das Bauchfell die ungezwungendste zu sein. Welche Bestandtheile der Galle dabei in Betracht kamen, ist nicht zu sagen.

Wie schon oben erwähnt, wird in der allerersten Zeit nach dem Trauma namentlich bei noch unversehrtem Peritoneum die Galle resorbirt von demselben; an seinen Versuchsthieren fand O. Ehrhardt den Ductus thoracicus bis zur Vene mit galliger Flüssigkeit strotzend gefüllt (Cholämie). Die Resorption hört aber in der Regel nach einigen Wochen völlig auf, die continuirlich ergossene Galle sammelt sich an, ohne weitere Veränderungen einzugehen, als dass sich der in ihr enthaltene Schleim zu Boden schlägt, bei grossen Ergüssen in der Lendengegend und im kleinen Becken. Manchmal imprägnirt er sich ebenso wie die Innenfläche der Membranen mit Gallenfarbstoffen und bekommt eine ockerfarbene bis grünliche Farbe. Ueber die Zusammensetzung der Flüssigkeit verlautet in den Krankenberichten nur wenig, meist wird sie kurz als gallig bezeichnet; doch fragt es sich, ob bei den oft colossalen Mengen ausser der Galle noch peritonitisches Exsudat

vorhanden ist. Hier ist nur Landerer's Angabe (auch Drysdale's) zuverlässig, der nach wiederholten Punctionen in 29 Tagen 27 Liter entleerte und die Flüssigkeit chemisch untersuchte; bei dem Mangel von Eiweiss (nur Spuren wurden nachgewiesen) und weissen Blutkörperchen meint er, könne nicht viel entzündliches Peritonealexsudat beigemischt gewesen sein, so dass also im wesentlichen reine Galle in Betracht käme, zumal da auch die entleerte Menge auf den Tag berechnet der physiologischen Grenze sehr nahe komme. Drysdale fand Eiweiss in der Flüssigkeit und bezog es auf Beimengung des serösen perit. Exsudats. Es gehen also durch den Gallenerguss, der eine tote Masse darstellt, dem Organismus grosse Mengen Flüssigkeit verloren, dieser Umstand und die Ausschaltung der Galle für die Verdauung können nicht gleichgiltig sein. Man führt hierauf die ausserordentlich rasche Abmagerung und Entkräftung der Patienten zurück. Im Stadium der Resorption der Galle besteht also die Gefahr der cholämischen Intoxication, nach dieser Zeit die Gefahr völliger Acholie und ihrer Folgezustände. In dieser Hinsicht haben namentlich die Choledochusrupturen ungünstige Chancen.

Wie äussern sich die klinischen Erscheinungen bei unseren Verletzungen? Eine Verletzung der Bauchdecken wird nicht beobachtet, nur in einem Falle waren dieselben rupturirt, aber ohne Verletzung der bedeckenden Haut (Hutchinson 22). Bei den subcutanen Rupturen der Bauchorgane sind wir gewohnt, als erstes und massgebendes Symptom die brettharte Spannung der Bauchdecken zu finden, falls nicht das Symptom der inneren Blutung (parenchymatöse Organe) in den Vordergrund tritt. Ich suchte vergebens in den Krankenberichten nach Notizen hierüber, will aber deshalb nicht annehmen, dass bei subcutanen Verletzungen der Gallenwege dies nicht der Fall wäre, es blieb wohl meist unbeachtet, da die Patienten zu spät in Behandlung kamen. Wenn wir bei Darmrupturen die Contractur der Bauchdecken als natürliche Schutzmassregel gegen das Einfliessen von Koth in die Bauchhöhle auffassen, so wird auch beim Einfliessen von grösseren Mengen von Galle, das plötzlich erfolgt, eine Reaction der Bauchdecken die Folge sein, da ihre irritirenden Eigenschaften gegen das Peritoneum ausser Zweifel stehen. Practisch wäre dieses Frühsymptom von grossem Nutzen; denn die übrigen Frühsymptome, Shok und Collaps, auf die Lebergegend

localisirte oder diffusere Schmerzen im Bauch, die nach der rechten Schulter ausstrahlen können (Hermes 23), blasses Gesicht und ängstlicher Gesichtsausdruck, Erbrechen oder Aufstossen lassen keine frühzeitige richtige Deutung zu, können zudem von Nebenverletzungen abhängen. Die Blutung ist bei den subcutanen Rupturen der Gallenwege gering und würde auf Nebenverletzungen zu beziehen sein (Leber), kommt also als Symptom unserer Verletzungen nicht in Betracht. Nach und nach schwindet der Collaps, es folgt die für Gallenwegerupturen charakteristische Reaction des Peritoneums; die Schmerzhaftigkeit localisirt sich im Hypogastrium oder rechten Hypochondrium und objective Symptome stellen sich ein, es lässt sich ein physicalischer Befund erheben. Im Vordergrund stehen Icterus (Resorptionsicterus) und Entfärbung der Fäces und sicht- und fühlbare Vergrösserung des Bauches durch Gallenerguss. Erstere Symptome hängen ab von dem Sitz der Ruptur und deren Grösse, d. h. von der Menge der ergossenen Galle, und wechseln dementsprechend. Courvoisier fand unter 28 hier verwerthbaren Fällen 10 mal Icterus, 8 mal mit Entfärbung der Fäces. Bei den früh im Shok oder Collaps Gestorbenen fand sich kein Icterus. Er tritt nie früher als am 3. Tage auf. Er kann auch fehlen, wenn schon in den ersten Tagen eine Punction oder Entleerung der Flüssigkeit durch Incision vorgenommen wurde. Icterus und normal gefärbte Fäces werden wir beobachten, wenn ein Theil der Galle in den Bauchraum, ein anderer in den Darm sich entleert. Fliesst gar keine Galle in den Darm, so besteht Icterus und die Stühle sind acholisch, ein Verhalten, das bei Choledochusrupturen die Regel bildet. Nun können aber im weiteren Verlauf die Stühle acholisch bleiben und doch fehlt der Icterus. Man vergleiche die Fälle Spencer und Cohnheim und unsere eigene Beobachtung. In diesen Fällen hatte sich alle Galle in die Bauchhöhle ergossen, aber die stets vorhandenen dicken Membranen um den Erguss verhinderten die Resorption von Galle. Das wechselseitige Verhalten zwischen Icterus und der Farbe der Stühle muss beachtet werden, um falsche Schlüsse zu vermeiden. Der Gallenfarbstoffgehalt des Urins ändert sich ebenfalls nach dem oben Gesagten. Terrier und Auvray wollen diese Reaction schon beobachtet haben, bald nach dem Trauma, wenn Haut und Schleimhaut noch keinen Icterus aufwiesen.

Zu den nach einigen Tagen erst auftretenden Symptomen gehört die objectiv nachweisbare Vergrösserung des Leibes durch Gallenerguss. Am frühesten war dies geschehen am 3. Tage. Häufig findet sich die Dämpfung im rechten Hypochondrium, nicht selten hatte der Erguss die Form des freien Ascites. Grössere Gallenansammlungen konnten oft erst nach mehreren Wochen und selbst nach Monaten nachgewiesen werden. Um in der ersten Zeit nach dem Trauma eine Vergrösserung des Leibes festzustellen, bedarf es einer genauen Beobachtung der Patienten. Die Folgen von Gallenansammlungen im Bauche sind Verdrängung der Därme, meist nach links, und infolge des Hochstandes des Zwerchfells Dyspnoë, unter der die Patienten viel leiden. In Wirklichkeit hat gerade dieses Symptom oft zu operativen Maassnahmen, meist Punctionen des Ergusses, gezwungen, die nach wieder erfolgter Ansammlung desselben öfters wiederholt werden mussten.

Ein constantes Symptom von Gallenansammlung im Abdomen ist weiterhin eine häufig schon in der ersten Woche in die Augen tretende rasche und bedeutende Abmagerung und Entkräftung der Patienten. Sie muss wohl direct mit dem Verlust der Galle in Zusammenhang stehen, da sie auch bei Gallenfistelthieren beobachtet wird, wenn völlige Acholie besteht. In den Fällen Drysdale und Thiersch und vielen anderen wird Entkräftung als Todesursache angegeben. Spencer, Fall von Abreissung des Choledochus aus der Einmündungsstelle ins Duodenum, glaubte für die ausserordentliche Abmagerung seines Patienten den Ausfluss des Pankreassaftes ins Abdomen und dessen Verlust für die Verdauung anschuldigen zu müssen. Durch diese Complication hat die Beobachtung Spencer's allerdings eine Besonderheit, aber in den übrigen Fällen der Literatur war der Zustand der Gallenrupturirten ein gleich schlechter, so dass der Verlust der Galle allein genügt zur Deutung dieses Symptomes. Temperaturerhöhungen von 37,6 bis 38,0° wurden in einigen Fällen direct nach dem Trauma, bezw. in den ersten Tagen notirt: in den meisten Fällen war aber der Verlauf afebril und das ist die Regel; Temperaturerhöhungen rühren von Lungen- oder anderen Complicationen her. Gerade der fieberlose Verlauf bei hohem Puls, der klein und elend ist, wird von Landerer als besonders charakteristisch und verwendbar für die Diagnose bezeichnet.

Landerer beobachtete bei normaler Temperatur 140 Pulsschläge in der Minute. Auch Courvoisier constatirte in 3 Fällen hohe Pulsfrequenz ohne Fieber und ohne Peritonitis. Hoher, kleiner Puls mit hochgradiger Emaciation combinirt sei ein Symptom völliger Acholie und charakteristisch für Gallenerguss (Landerer).

Die Diagnose ergiebt sich aus der richtigen Würdigung der genannten Symptome; gleich nach der Verletzung und in den ersten Tagen wird die Diagnose kaum gestellt werden können auf Ruptur der Gallenwege, da die Symptome im Anfang nichts Charakteristisches haben im Vergleich zu den subcutanen Rupturen anderer Organe, es sind eben ausser der Localisation der Gewalteinwirkung zu berücksichtigen Shok oder Collaps, mehr oder weniger begrenzter Schmerz, eventuell Erbrechen und Aufstossen. Sorgfältige Beobachtung wird die Differentialdiagnose festlegen zwischen Ruptur des Magendarmtractus und einer meist in Betracht kommenden Leberverletzung, die sich nach Edler (24) von Anfang an von unseren Rupturen nicht unterscheiden lässt, wenn nicht das Symptom der Blutung vorwiegend das Bild beherrscht. Hat sich der selten fehlende Icterus eingestellt und hat sich der Schmerz im rechten Hypochondrium scharf localisirt, so kommen die physikalischen Zeichen eines zunehmenden Ergusses in die Bauchhöhle hinzu und die Diagnose lässt sich dann mit ziemlicher Sicherheit stellen. Bis dahin vergehen aber stets mindestens 3 bis 4 Tage, wenn nicht mehr. Im Zweifelsfalle soll eine Probepunction die Diagnose bestätigen, besser wohl die Probelaparotomie. Bei Patienten, die nach Wochen erst in Behandlung kommen, ist die Diagnose oft recht schwer, ja unmöglich, wenn anamnestische Angaben unvollkommen sind. Routier hatte gleich uns in seinem Falle eine tuberculöse Peritonitis diagnosticirt.

Die Prognose nach subcutanen Rupturen der Gallenwege ist nach der Statistik Courvoisier's ungünstig, was die Zahlen anlangt; von seinen aufgeführten Patienten kam nur $^1/_3$ mit dem Leben davon. Es hängt dies mit der Unzulänglichkeit der operativen Maassnahmen (meist nur Punctionen) zusammen. In unserer Zeit, wo wir mit der Laparotomie nicht zu geizen brauchen, werden die Resultate bedeutend günstiger sich gestalten; aus dem letzten Jahrzehnt sind auch mehrere Heilungen durch die Laparotomie publicirt.

Das ist klar, wenn wir die Pathologie unserer Verletzungen, die ich oben skizzirte, ins Auge fassen. Die subcutanen Rupturen der Gallenwege sind in den meisten Fällen, schwere Nebenverletzungen ausgeschlossen, keine prognostisch sehr ungünstigen Verletzungen; nur zugreifen muss man; denn „keine Ruptur der Gallenwege ist nach Courvoisier, ohne Punction oder Incision zur Heilung gelangt".

Die Therapie muss für Entleerung des Gallenergusses sorgen, dabei kommen in Betracht die Punction und die Incision. Von 17 Patienten Courvoisier's, die mit Punctionen behandelt wurden, sind zwei dem Eingriff erlegen (septische Peritonitis), 5 nicht gebessert, 10 geheitt worden. Dazu kommt ein zuerst Punctirter, der durch nachfolgende Incision geheilt wurde: „Das ist ein so günstiges Resultat, dass man auf Grund desselben in entsprechenden Fällen unbedingt die Punction so früh als möglich vornehmen sollte! Die Incision wäre auf Nothfälle und namentlich abgesackte Extravasate zu versparen!" Wir werden wohl umgekehrt denken. Wir werden grundsätzlich so bald als möglich die Incision vornehmen, meinetwegen direct im Anschluss an eine Probepunction, und werden die Punction nur dann vornehmen, wenn uns äussere Umstände an der Laparotomie hindern, wohl nur, wenn der Patient die Laparotomie direct abschlägt. Und zwar nehmen wir die Laparotomie deshalb möglichst frühzeitig vor, weil wir dann in dem noch wenig veränderten Operationsgebiet die meisten Chancen haben, die Rupturstelle zu finden und zu versorgen und weil wir unsere Patienten so am Besten vor den Folgezuständen des Gallenergusses bewahren; je später wir eingreifen, um so schlechter ist der Zustand unserer Patienten und um so geringer die Aussicht auf Durchführung der Operation.

Ermuthigt werden wir zur Laparotomie durch die Erfahrung, dass nach ihr in der Regel rasche Heilung eintritt; andererseits wissen wir, dass selbst wiederholte Punctionen die Laparotomie schliesslich doch noch nöthig machten, aber dann unter ungünstigeren Bedingungen. Und wenn der Patient von Landerer durch 5 Punctionen geheilt wurde, der von Barow (25) durch 8, der von Fryer (26) gar durch 9 Punctionen, so glaube ich, dass, wenn grundsätzlich auch in den Courvoisier'schen Fällen und

anderen, die trotz Punctionen starben, die Laparotomie vorgenommen worden wäre, das Gesammtresultat ein weit besseres wäre. Spontanheilungen nach Gallenerguss sind bisher nicht beobachtet worden (Fall 4 Laehr ist sehr ungewiss), am Besten kam der Patient Kirmisson's weg, der nach einer einzigen Punction geheilt wurde. Die primäre Laparotomie wird in Zukunft wohl öfter vorgenommen werden als probatorische Laparotomie; bisher haben unsere Verletzungen noch keine primäre Laparotomie bedingt. Routier meint: „La théorie est pour l'opération immédiate, mais la pratique est ici en contradiction". In der That scheinen die subcutanen Rupturen der Gallenwege in diesem Punkte eine Sonderstellung zu verdienen im Vergleich zu denen der übrigen Organe der Bauchhöhle.

Die günstige Wirkung der blossen Entleerung des Ergusses von Galle beweisen oben angeführte Heilungen durch Punctionen. Wir ziehen die Laparotomie vor, da wir so für gleichmässigen Abfluss der aus der Risswunde sickernden Galle sorgen und die Rupturstelle in günstigen Fällen — namentlich bei Frühoperationen — direct angreifen können. Für unser Vorgehen bei der Versorgung der Wunden sind wiederholt bestimmte Vorschläge gemacht und in mehreren Fällen praktisch durchgeführt worden.

Bei der Ruptur der Gallenblase nehmen wir die Naht vor nach eventueller Glättung der Wundränder und legen zur Sicherheit einen Gazestreifen auf die Nahtstelle. Bei stärkerer Zerreissung der Blase kann man die Einnähung derselben in die Peritonealwunde vornehmen (Thomas), dies erscheint besonders bei gleichzeitigem Vorhandensein von Choledochussteinen rathsam, oder die Cystektomie (Dixon und Cholzow) nach Ligatur des Cysticus; letztere Methode ist auch bei den Abreissungen der Gallenblase von der Leberfläche indicirt.

Bei der Verletzung des Ductus cysticus wird die Naht desselben oder die Cystectomie in Betracht kommen, ev. Tamponade. Hepaticusrupturen erfordern wohl meist die directe Drainage des Ganges, wenn man sich nicht mit einfacher Tamponade begnügen will. Bei Choledochusrupturen richtet sich unser Vorgehen danach, ob eine theilweise Durchtrennung nur stattgefunden hat oder ob eine vollständige Zerreissung, eine quere Abreissung des Ganges besteht. Im ersteren Falle dürfte die Tamponade zur Ableitung

der Galle vollkommen genügen, da dann rasch Heilung der Wunde erfolgt. Ueber die Zweckmässigkeit der Naht sind die Acten noch nicht geschlossen, das Vorgehen wird sich nach dem jeweiligen Zustand der Wunde und dem des Patienten richten; ein hermetischer Verschluss der Wunde wird kaum zu erzielen sein durch die Naht, so dass doch ein Tampon aufgelegt werden muss.

Bei der vollständigen Zerreissung des Choledochus räth Courvoisier, in den hepatischen und duodenalen Theil eine Drainage zu schieben und sie solange liegen zu lassen, bei offener Bauchwunde, „bis man annehmen darf, dass in der Tiefe durch Adhäsionen ein Abschluss gegen die Bauchhöhle sich ausgebildet habe, dann die Drains zu entfernen in der Hoffnung, dass nun die Galle ihren Weg in den Darm findet". Dass hierbei eine Gallendauerfistel entstehen kann, erwähnt Courvoisier selbst; andererseits glaube ich, dass es oft recht schwierig sein dürfte, die Lumina aufzufinden. Ein radicaleres Vorgehen empfehlen Terrier und Auvray, man solle nach doppelter Ligatur des Ganges die Cholecysto-Enterostomie vornehmen. Solche Patienten stehen aber immer in der Gefahr der Infection des Gallengangssymptoms vom Darm aus (Kehr). Ein directer Vorschlag geht dahin, die Choledocho-Duodenostomie zu machen. In diesem Falle würde dem Patienten die gleiche oben erwähnte Gefahr drohen, überhaupt ist der Eingriff so schwierig, dass er nur von besonders geübter Hand ausgeführt gelingen wird.

Alle drei Vorschläge sind bis dato nur theoretischer Natur, vielleicht wird man auf Grund der Erfahrungen an den mitgetheilten Fällen überhaupt auf sie verzichten können. Grundprincip bei allen subcutanen Rupturen der Gallengänge muss sein, für unbehinderten Abfluss der Galle zu sorgen durch eine frühzeitige Operation, die Wunden, die ja aseptisch sind, haben eine ausserordentlich günstige Heilungstendenz. Am ungünstigsten sind wohl anatomisch die verhältnissmässig häufig vorkommenden completen Rupturen des Choledochus; doch scheint es mir nicht unwahrscheinlich, dass selbst in solchen Fällen eine Spontanheilung eintreten kann, sofern nur für Abfluss der Galle gesorgt ist. Die beiden Lumina können sich durch Narbengewebe wohl wieder mit einander vereinigen; dass durch Stricturbildung ungünstige Folgezustände resultiren können, ist nicht zu leugnen.

Eine besondere Maassnahme, um der durch Gallenverlust bedingten Entkräftung und Emaciation vorzubeugen, bezw. sie zu beeinflussen, will ich noch erwähnen. Ich meine die Verabreichung von Ochsengalle per os, analog den Versuchen Gautier's (27) bei Gallensteinkranken. Landerer gab seinem Patienten täglich 1,0 Fel tauri inspissatum in Pillenform und will von dem Moment an eine auffallende Steigerung des Appetits bemerkt haben, auch der Puls, ursprünglich 140, sei auf 90—100 gesunken. Drysdale gab 8,0 eingedickte Ochsengalle 3 mal im Tage.

Ich lasse nun die Daten meines Patienten folgen.

Ein vierjähriger, sonst gesunder Knabe war spielend vom Trottoir in ein Metzgerfuhrwerk hineingerannt (28. 4. Mittags vor 12 Uhr), vom Kutscher, der einen „Hopperer" merkte, hinter dem Wagen aufgehoben und in seine Wohnung getragen worden. Das Kind sah blass aus, weinte und hat sich „gewunden vor Schmerzen". Der Arzt stellte Abschürfungen auf der rechten Körperseite (seitlich) bis zur Achselhöhle fest und eine Abschürfung auf der rechten Kopfseite. Ueber der Scham war ein blauer Flecken und da der Junge erst am nächsten Tage Wasser lassen konnte, dachte man an eine Blasenverletzung. Zeichen innerer Blutung fehlten, desgleichen Nebenverletzungen. Auf Arznei hatte der Junge erträglichen Zustand, nur „der Nabel that ihm weh". Das Kind lag 14 Tage zu Bett und bekam einen starken Leib (der Arzt hatte die Behandlung abgebrochen), stand hie und da etwas auf; nach 3 Wochen nahm ihn der Vater mit zu einem Spaziergang, musste ihn jedoch meist tragen, da er beim Gehen immer über Bauchschmerzen klagte. Seit der Zeit ging es bedeutend schlechter, der an und für sich geringe Appetit liess noch mehr nach, das Kind magerte immer mehr ab, aber der Leib wurde immer stärker. Stuhlgang spontan ohne wesentliche Störung. Fieber soll nie bestanden haben. Erst in der 6. Woche wurde der Arzt wieder gerufen, der mich wegen des unklaren Befundes zwecks einer eventuellen Operation am 15. 5 zuzog. Ich fand einen aufs extremste abgemagerten, wie ein Greis aussehenden Jungen vor, blass, mit trockener Haut, weissen Sclerae, der beständig über Leibweh jammerte. Der Leib war in toto enorm aufgetrieben, die Haut stark gespannt und glänzend. Das Abdomen fühlte sich namentlich links hart an, rechts etwas weicher. Die Athmung war oberflächlich, beschleunigt, costal. Der Puls 150, klein, kaum zu fühlen. Temp. 37,0 im Rectum. Urin hell. Der percussorische Befund war folgender: Ueber der ganzen linken Bauchseite bis zum Rippenrand und 1—2 Querfinger nach rechts von der Linea alba absolute Dämpfung, unter dem Proc. xyphoideus ca. 2fingerbreite Tympanie. Die Dämpfung der linken Seite setzt sich nach rechts oben in einer schmalen Dämpfungszone fort, die sich unter dem Rippenbogen verbreitert. Auf der rechten Bauchseite im übrigen gedämpft tympanitischer Schall. Bei Lagewechsel keine Verschiebung. Beide Lendengegenden gleich stark vorgewölbt. Das Zwerchfell stand rechts namentlich sehr hoch. Der Befund war

so, dass man zwei von einander getrennte Flüssigkeitsergüsse annehmen durfte, der grössere links, der kleinere in der rechten Oberbauchgegend. Ich nahm an, dass die Därme nach rechts verdrängt wären. Woher dieser Erguss stammte, der doch unzweifelhaft traumatischen Ursprungs nach der Anamnese sein musste, war mir nicht klar. Am ehesten war ich geneigt, eine tuberculöse Peritonitis auf traumatischer Grundlage anzunehmen, vielleicht auch einen Lymphergusss. Die Rectaluntersuchug war negativ.

Der Fall war also ausserordentlich protrahirt, der Zustand des Kindes desolat, wenn keine Hilfe geschaffen wurde. Ich entschloss mich daher zum Probeschnitt, der einige Stunden nach der Untersuchung vorgenommen wurde. 15. 6. Vorher einige Spritzen Campher. Schnitt in der Linea alba unterhalb des Nabels in ganz leichter Narkose. Es entleerte sich eine riesige Menge einer opaken Flüssigkeit, die hie und da mit Schleim vermischt war. Das Peritoneum war auf einige mm verdickt, sehr derb. Die Flüssigkeit wollte kein Ende nehmen; Lendengegend und kleines Becken wurden ausgewischt und dabei grosse Mengen gelatinöser, gelblich bis grünlicher Massen (Schleim) entfernt. Nach Entleerung der Flüssigkeit lag ein riesiger Hohlraum vor, der nach rechts vom Coecum und dem Convolut der Dünndärme begrenzt war, die ganze Höhle war überkleidet von einer dicken Membran, die auf dem Darme ziemlich fest adhärent war und nicht ohne Verletzung desselben hätte gelöst werden können; die Därme waren fest unter einander verwachsen. Eine Communication zwischen diesem Exsudat und dem rechts oben gelegenen herzustellen gelang durch den tastenden Finger; der Laparotomieschnitt wurde über den Nabel hinauf erweitert. Es lag die zweite Flüssigkeitsansammlung vor, die direct unter der Leber gelegen sein musste. Leber und Gallenblase kamen zunächst nicht zu Gesicht, sie waren überzogen von einer dicken, aber in toto leicht abziehbaren Membran, welche auch die übrige Auskleidung der Höhle bildete. Nach Abziehen der Membran lag die unversehrte Leber und Gallenblase vor.

Da ich dem Jungen nicht mehr zumuthen konnte, musste ich darauf verzichten, weitere Klarheit zu schaffen. Ich nähte die grosse Wunde zu und führte einige Jodoformgazestreifen in den unteren Wundwinkel, auch in den Douglas, um den Abfluss etwa nachsickernder Flüssigkeit abzuwarten. Puls 150—160, am Abend Temp. 37,4.

Die Flüssigkeit wurde chemisch untersucht und als Galle angesprochen. Mikroskopische Untersuchung unterblieb leider. Nun war klar, dass es sich um eine Verletzung der Gallenblase handeln müsse, Leberverletzung war nicht gefunden worden, und wunderte mich nur, dass die Anamnese keinen Icterus ergab. Ich forschte nach und war sehr erstaunt, was die Eltern alles wussten, worauf sie vorher kein Gewicht gelegt hatten. Am 3. Tag setzte ein leichter Icterus ein, der „richtig stark 8 Tage anhielt“ und dann immer weniger wurde, im ganzen aber fast 5 Wochen anhielt. „In dem Maasse wie die Gelbsucht weniger wurde, nahm der Leib zu. Wie die Gelbsucht ganz weg war, hat der Leib riesig zugenommen.“ Der Stuhl war fast seit Beginn der Gelbsucht immer ganz weiss und blieb es bis heute. In dieser Zeit kam eine Fürther

Pfuscherin ins Haus, die zu helfen versprach. „Es kommt vom Zahnen, es ist grüne Waare in den Därmen.“ Verordnete Salatöl und grosse Flaschen Wasser à 3 Mark. Aber es wollte nicht besser werden. Dies als Nachtrag zur Anamnese.

Nun war eine genauere Diagnose möglich. Trauma, am 3. Tage Icterus, heftige Schmerzen, acholische Stühle, Flüssigkeitsansammlung. Es musste der Choledochus betheiligt sein. Ich wartete ruhig ab. Das Kind bekam die Tage nach der Operation einen wahren Heisshunger, trank sehr viel Milch und nahm zusehends zu. Der Verband musste täglich erneuert werden, da er stets gallig durchtränkt war, hinter den Tampons flossen immer noch 2—3 Reagensgläser Galle ab. Im Urin niemals Gallenbestandtheile. Der Leib blieb eingesunken, nicht schmerzhaft. Temperatur normal, Puls 130, sehr klein. Am 24. 6. trat eine Dämpfung rechts bis zum äusseren Rectusrand auf, die Lendengegend wölbte sich ziemlich stark vor, die Stelle entsprach so ziemlich dem 2. Exsudatherd. Temp. 38,5, Puls 132 früh. Allgemeinzustand ordentlich. Nächsten Tag Zunahme der Flüssigkeitsansammlung. Es bestand also trotz der stark durchtränkten Verbandstoffe eine Behinderung des Abflusses der Galle. Das Kind hatte sich gut erholt und ich entschloss mich deshalb, um nicht den Status quo ante wieder eintreten zu lassen, nicht länger zu warten, die Galle zu entleeren und die Verletzungsstelle durch eine zweite Laparotomie aufzusuchen und zu versorgen. 26. 5. Ich öffnete die schon gut vernarbte Wunde oberhalb des Nabels, entleerte wieder grosse Mengen Galle, konnte aber wegen der breiten Verwachsungen nicht finden, woher die Galle kam. Zunächst musste ich eine am unteren Leberrand verwachsene Dünndarmschlinge mit dem Meser lösen. Die Gallenblase und Cysticus sind intact, Hepaticus ebenfalls. Der Choledochus wird nun mühsam im Operationsgebiet, das sehr klein, isolirt, das Duodenum nach vorne abgehoben, stumpf, das Gewebe schien sehr derb zu sein. Aber keine Verletzungsstelle wird sichtbar. Zur besseren Orientirung wird die Gallenblase eingeschnitten, um eine Sonde in den Choledochus einzuführen, was nicht gelingt. Naht der Wunde. Nun wird der Choledochus noch weiter freizulegen versucht, denn ich wollte um jeden Preis die Rupturstelle finden. Es kam anders. Der Junge war ziemlich collabirt, ich musste eilen. Während meiner Manipulation am Choledochus war mir immer unangenehm aufgefallen, dass Galle über das Operationsgebiet floss. Woher kam sie aber? Da bemerkte ich, dass aus einer minimalen Oeffnung zwischen dem Colon transversam und der vorher von der Leber abgelösten, nach oben verschlungenen Jejunumschlinge Galle quillt, ich löste die breiten, derben Verklebungen und kam nun zwischen den Mesenterien in einen (dritten) Hohlraum, der bis dicht vor der Wirbelsäule endigte. Hier fand ich einen von derbem Gewebe umkleideten Gang, der mit der Schere gespalten wurde, bis schliesslich eine hufeisenförmige Offnung mit nach oben convexem Bogen sich einstellte, aus der tropfenweise klare, goldgelbe Galle sickerte. Die Fistelöffnung lag an der Unterfläche des querverlaufenden Theiles des Duodenums rechts vor der Wirbelsäule. Eine Sonde gelangte etwa Fingerglied lang in den Canal und führte senkrecht noch oben. Nun musste ich die Operation ab-

brechen, ein gewisses Resultat war erreicht. Ich führte einen langen Jodoformgazestreifen ein und presste ihn fest auf die Oeffnung, um damit den normalen Weg der Galle in das Duodenum zu erzwingen, nachdem sie jetzt hinter Duodenum und Pancreas ihren Weg genommen hatte und sich in die freie Bauchhöhle ergoss. Naht der Bauchwunde. Verband.

Nächster Tag, 27. 6., viel Schmerzen im Leib (2 gtt. Opium-Tct.), Campher; Nährklysmen, Milch mit Eidotter, Puls sehr beschleunigt, 150 bis 160, Temp. 36,0, Abends 37,1. Ein reichlicher acholischer Stuhl. Verband trocken.

28. 4. Lässt Urin unter sich gehen. Bläschenausschlag an Lippen, Rumpf und spärlich an Extremitäten. Abends plötzlich Temp. 39,0. Tampon minimal gallig, bleibt liegen. Abends 7 Uhr ein zur Hälfte ganz leicht gallig gefärbter, breiiger Stuhl. Nachts wiederholte acholische Stühle. Puls 150—160.

29. 4. Durchfall. Temp. 38,5. Verband sehr stark gallig (zum ersten Mal seit der zweiten Operation — 3. Tag!), darauf Abends 38,2. 30. 6. Temp. 37,8. Verband stark gallig durchtränkt. Tampon jetzt erst entfernt, es schiesst viel goldgelbe Galle nach. Stuhl acholisch. Abends 38,0; wiederholte Stühle. 1. 7. Temp. 37,8. Puls ruhiger, Gallenfluss mässig. Gummirohr und Gazestreifen eingeführt. Bläschenausschlag über den ganzen Körper ausgebreitet. Einige Stichcanäle eitern. Appetit gut. Abends 39,0; Nachts unruhig. 2. 7. Bläschen bis linsengross, mit klarem Inhalt, z. Th. eingetrocknet. Leib weich, Verband gallig durchtränkt, dickflüssiger. Beim Aufsetzen fliesst etwas Galle nach. Pat. recht elend und dekrepid. 4. 7. Wenig Gallensecretion. Zum zweiten Mal Galle im Stuhl, derselbe ganz körnig, bröckelig und penetrant riechend. Pat. liegt Tags über im Freien. 5. 7. Stuhl wieder etwas gallig. 6. 7. Stuhl, ziemlich fest, unverdaute Fleischstückchen enthaltend. Aus tamp. Stelle keine reine Galle mehr, etwas schleimiges Secret, in dem sich ockerfarbene Membranfetzchen finden. Ausschlag beseitigt, ohne Residuen. 7. 7. Dicker, zäher Schleim. Tampon lässt sich noch tief einführen. Stuhl grossentheils gallig. 12. 7. Letzte Tage guter Appetit, fast ganz gallige Stühle. Temp. Abends 40,1. Tampon fast ganz trocken (Retention?) 13. 7. Temp. 38,8, Abends 39,6. V.W., es entleert sich gallige Flüssigkeit, nach V.W. Puls 38,8. Stuhl weniger gallig. 14. 7. Mässige Temperaturen. 15. 7. Tampon total durchtränkt, liegt vor der Wunde; auf Druck quillt viel galliger Schleim. 19. 7. Letzte Tage abwechselnd mehr oder weniger gallige Sekretion; immer stark remittirende Temperaturen. Stuhl ausserordentlich fest, geformt und trocken, sehr bröckelig. Linke Lendengegend vielleicht etwas vorgewölbt. 20. 7. Normale Temperaturen, gar keine gallige Secretion. Stuhl gemischt gallig. Urin ohne E. und Z., auch ohne Gallenbestandtheile. Temp. Abends 39,0. 26. 7. Seit 6 Tagen wieder hohe Temperaturen remittirenden Charakters (am 24. 7. früh 36,5, Abends 39,8). Keinerlei Anhaltspunkt für einen etwa versteckten Abscess (Pankreas?) Entleerungen regelmässig, grösstentheils gallig, zu $^2/_3$ fest, trocken, krümelig, $^1/_3$ breiig, weniger gallig. 31. 7. Zum ersten Mal ganz normale Stühle. Kein Gallenfluss aus Drain, überhaupt keine Secretion. 6. 8. Drain seit einigen

Tagen weggelassen. An der Spitze der geformten, harten Entleerungen hie und da etwas Blut und Schlein (Verengerung des Colon transversum in der Umgebung der Drainagestelle?) Bei festen Entleerungen manchmal Klage über Bauchweh. 10. 8. Aus Klinik entlassen. Hat sich gut erholt, an Gewicht bedeutend zugenommen, lag fast den ganzen Tag im Freien. Puls immer noch 110—120. Stühle stets total gallig. Appetit vorzüglich. Ist fest auf den Beinen.

Die folgenden Wochen werden immer noch täglich 2 Messungen vorgenommen, stets fieberfrei. Am 26. 8. plötzlich früh 40,1, Mittags 39,7, Abends 37,9 ohne nachweisbaren Grund. Am nächsten Tag und weiterhin stets normale Temperaturen und bestes Wohlbefinden. Trägt Leibbinde. Bisher kein Zeichen eines sich bildenden Bauchbruches, Narbe sehr fest.

Bei der Epikrise unseres Falles müssen verschiedene Punkte berücksichtigt werden. Es handelte sich ohne allen Zweifel um eine subcutane Ruptur des Choledochus nahe der Einmündungsstelle ins Duodenum auf Grund eines Traumas bei einem vorher gesunden Kind; wenigstens besteht kein Grund zur Annahme einer vorhergehenden Alteration der Gallenwege, welche die Localisation bei der Einwirkung des Traumas bedingt hätte. Auffallend ist, dass bei dem schweren Trauma keine Nebenverletzungen vorgekommen sind, auch nicht am Skelett. Den Mechanismus der Verletzung erkläre ich mir folgendermassen. Das Kind kam unter das quere Verbindungsstück des Karrens, das sehr tief sitzt, der Länge nach zu liegen und wurde von demselben, während der Wagen dahinfuhr, an der rechten Seite gedrückt bezw. geschleift (Abschürfungen). Durch das sich unter dem rechten Rippenbogen eindrückende Querstück wurde die Leber nach oben gedrängt und der zwischen derselben und dem Duodenum als fixen Punkten verlaufende Gallengang wurde über seine Elasticitätsgrenze gedehnt und riss ein, wie ich aus dem Operationsbefunde entnehme, wahrscheinlich an einer sehr tiefen Stelle. Für diese Entstehung sprechen auch die meist quer verlaufenden Rupturen. Die gleiche Gewalt lockerte das Gewebe, dem Pankreas und Duodenum aufsitzen, so dass sich hier ein Spalt bildete, welcher der nun ausfliessenden Galle den Weg vorzeichnete, die sich durch den peritonealen Schlitz in die freie Bauchhöhle ergoss. Es hätte also gleichzeitig Ruptur des Choledochus und Zerreissung des retroperitonealen Gewebes stattgefunden. Eine andere Erklärung über die Entstehung der Ruptur durch die breit angreifende Gewalt kann ich mir nicht denken, wenngleich über die Lage des Knaben unter dem Karren keine

positiven Anhaltspunkte (Augenzeugen) vorhanden sind. Ueber die Form der Ruptur in unserem Falle lassen sich nur Vermuthungen aufstellen. Unter den 6 beobachteten Choledochusrupturen ist 5 mal quere Zerreissung constatirt, 1 mal Längsriss an der Hinterwand (Cholzow-Walter). Unter den 5 Fällen ist 2 mal quere Ab- bezw. Ausreissung des Ganges aus der Einmündungsstelle ins Duodenum beobachtet. Es scheinen also die queren Rupturen beim Choledochus die Regel zu sein. Wenn wir in unserer Beobachtung die Art des Traumas und den vermuthlichen Mechanismus in Betracht ziehen, wird auch der Schluss erlaubt sein, dass eine quere Ruptur bestanden hatte. Die Frage, ob es sich um eine complette Ruptur, d. h. quere Abreissung gehandelt hat, wird sich nie sicher beantworten lassen.

Unsere vor der 1. Operation gestellte Wahrscheinlichkeitsdiagnose „Tuberculöse Peritonitis" steht in der Casuistik der subcutanen Rupturen der Gallenwege nicht vereinzelt da, Routier laparotomirte seinen 12jährigen Knaben aus der gleichen Indication.

Wenn wir die gesammte Anamnese erwägen, so war der Krankheitsverlauf derart, dass man die ersten 2 Tage im Unklaren blieb über die Natur der Verletzung; aber schon am 3. Tage (Icterus) hätte eine Verletzung der Gallenwege in Betracht gezogen werden müssen. Der Icterus hielt 5 Wochen an und während dieser Zeit und auch späterhin waren die Stühle vollkommen acholisch, der Leib nahm an Ausdehnung unter heftigen Schmerzen zu bis zu colossalen Dimensionen, dabei die enorme Emaciation, Fieberlosigkeit und Pulsbeschleunigung, alle diese Symptome sprechen für Choledochusruptur. Schuld an der Fehldiagnose (tuberc. Periton.) war lediglich die mangelhafte Anamnese.

Für unser Handeln bei der 1. Laparotomie wären nun zwar diese Schlüsse nicht direct in Betracht gekommen, da nichts weiter hätte geschehen können als was vorgenommen wurde, eine einfache Incision, um dem Inhalt aus der Bauchhöhle Abfluss zu verschaffen und Einblick in die Verhältnisse zu gewinnen angesichts des desolaten Zustandes des Pat. Genützt hatten wir durch den einfachen Eingriff zunächst sehr viel. Das Kind athmete leichter, fühlte sich bedeutend wohler und hatte in Folge des riesigen Appetits rasch zugenommen. Dass der Vater sein Kind sehr scharf beobachtete, geht aus seinen präcisen und charakteristischen Angaben über

wechselseitiges Verhalten von Icterus und Volumen des Bauches hervor. Die Eigenart des fehlenden Icterus trotz völliger acholischer Stühle, welche die Fälle Spencer und Cohnheim auszeichnet, weist auch unser Fall auf. Nach Ablauf der 5. Woche war keine Spur von Icterus wahrzunehmen, den Grund hierfür habe ich oben schon angegeben. Es kommt selten vor, dass nach Verletzungen unserer Art die gesammte Galle volle sechs Wochen lang sich in den Bauch ergiesst, dieser Umstand lässt mich auch annehmen, dass die enormen Mengen Flüssigkeit, die entleert werden, nur aus Galle bestanden, dass peritonisches Exsudat nur wenig in Betracht kommen kann, obschon fünf Wochen lang offenbar grosse Mengen Galle resorbirt worden sein mussten. Eine Untersuchung nach dieser Richtung (Eiweissgehalt) unterblieb leider.

Auf einen Umstand besonders noch hinzuweisen, halte ich für nöthig, ich meine die Bildung der Pseudomembranen auch in unserem Falle infolge des chronischen Reizes der Galle auf das Bauchfell. Es ist dies bei länger andauerndem peritonealem Gallenfluss eine so prägnante und häufige Erscheinung, dass wir sie in solchen Fällen als regelmässig vorkommend bezeichnen müssen. Wenn ich diesbezüglich die publicirten Choledochusrupturen speciell prüfe, so finde ich in den Fällen Spencer und Drysdale (Abbildung) genauere Beschreibungen der Membranen, die Patienten lebten 33, bezw. 53 Tage; die Patienten von Cholzow-Walter, Mc. Swiney Hutchinson starben schon am zweiten Tag, nach 58 Stunden, am zweiten Tag; im Falle Fizeau (28) vermisse ich Angaben hierüber. In diesen Fällen konnte es also noch nicht zu gröberen Veränderungen auf dem Bauchfell kommen, da die Gallenreaction auf das Bauchfell in obiger Form erst später einzutreten pflegt, in der Form einer chronischen sero-fibrinösen Peritonitis.

Zu meinem Vorgehen bei der 2. Operation muss ich noch einige Erläuterungen geben. Was hätte ich thun sollen, wenn ich die peritoneale Fistelöffnung nicht gefunden hätte? Ich musste doch um jeden Preis neue Gallenansammlung vermeiden und darauf bedacht sein, irgendwie die Galle dem Darm zuzuleiten. Es wäre die Cholecystenterostomie oder die Choledochoduodenostomie in Betracht gekommen. Selbst wenn diese Operation technisch geglückt wäre, hätte ständig Infectionsgefahr vom Darm aus vorgelegen, und wie sich die neuen Verhältnisse anatomisch bei dem

sehr jugendlichen Patienten späterhin gestaltet hätten, liess sich garnicht absehen. Zum Glück konnte ich meinem Patienten diese eingreifende Operation ersparen. Allerdings konnte ich mir nicht verhehlen, dass bei meinem Vorgehen, bei der einfachen Tamponade bezw. Drainage, schliesslich sich herausstellen konnte, dass es sich doch um eine totale Ruptur handle, dass sich schliesslich eine Dauerfistel etablirte. Dann hätte ich dem Patienten nicht genützt. Eine totale Ruptur hätte ja bestehen können, da seit nunmehr fast 8 Wochen die Stühle gänzlich acholisch waren. Andererseits konnte sich bei nur theilweiser Ruptur des Choledochus auch das periphere rupturirte Stück desselben ventilartig auf das Lumen gelegt haben oder ein Schleimpfropf konnte dasselbe verlegen und so das Einfliessen von Galle in den Darm verhindern, bis bei der Vernarbung die Communication wieder hergestellt und die nachfliessende Galle das Hinderniss überwunden hätte. Bei unserm Vorgehen hatte also die Galle freien Abfluss und ich dachte mir, dass dann auch allmählich der Canal hinter Pankreas und Duodenum sich schliessen würde, wenn die Stauung beseitigt wäre. Ob durch das feste Andrücken des Tampons — lediglich ein Experiment — die Galle ihrem alten Weg zugewiesen wurde, wage ich nicht zu entscheiden. Thatsache ist, dass $1^1/_2$ Tage nachher ein theilweiser galliger Stuhl erfolgte, der mit der Lockerung der Tampons wieder acholisch wurde. Erst nach 6 Tagen folgte eine zweite gallige Entleerung. Nun war viel gewonnen. Es bestand also die Möglichkeit für normales Abfliessen von Galle in den Darm und ich konnte ruhig zuwarten.

Welche Ursache der Bläschenausschlag im Gesicht und am ganzen Körper hatte, weiss ich nicht. Zu den acuten Kinderexanthemen gehörte er nicht, was auch Herr College Kinderarzt Hintner in liebenswürdiger Weise bestätigte. Auffallend bleibt nur, dass er ganz plötzlich, an dem Tage und mit 39,0 T. auftrat, an welchem die erste gallige Entleerung erfolgte.

Eine zweite plötzliche Temperatursteigerung (40,1) trat ein am 12. VII. An diesem Tage stockte die Gallensecretion, so dass ich glaubte, es handle sich um Retention, aber auch die folgenden Tage, an denen abwechselnd mehr oder weniger gallige Secretion vorhanden war, blieb die Temperatur über 38,0 und nahm dann einen septischen Charakter an. Ein Abscess oder sonstige Erkran-

kung liess sich nicht nachweisen. Auch für Betheiligung des Pankreas ergaben sich keine Anhaltspunkte. Der Patient, der mir viel Sorgen bereitet hatte, erfreut sich jetzt bester Gesundheit. Doch ist nicht ausgeschlossen, dass für ihn aus den Verwachsungen der Därme späterhin noch nachtheilige Folgen resultiren. Für eine spätere Erkrankung der Gallenwege (Calculose) ist er möglicherweise prädisponirt.

Unser Patient ist, nebenbei bemerkt, der jüngste von den an einer Ruptur der Gallenwege Erkrankten und der erste Patient, welcher von einer Choledochusruptur genesen ist durch die Laparotomie. Alle übrigen Choledochusrupturpatienten sind gestorben.

Statistik.

Die Statistik bis zum Jahre 1890 findet sich in der Monographie von Courvoisier, im ganzen 34 Fälle subcutaner Rupturen der Gallenwege, die Fortsetzung bei Terrier et Auvray.

Einige Fälle von Rupturen der Gallenwege aus der neuesten Litteratur führe ich noch an. Ich stelle die Statistik Courvoisier's und die von mir gefundenen und mir zugänglich gewesenen Fälle nebeneinander, ohne mich auf Details einzulassen.

Rupturen der Gallenblase	14	3	[Martin (29), (Cholzow, Thomas, es fehlen die Fälle aus der Statistik Terrier und Auvray]
„ des Cysticus	1	1	[Lähr Fall 4?]
„ des Hepaticus	4		[Thiersch, Cohnheim, Clark, Campaignac (30)].
„ des Choledochus	3	3	[Walter-Cholzow, Spencer, mein Fall],
(Drysdale, Hutchinson, Fizeau)			
? Localisation	12	8	[Ninni, Roux (31), Hermes, Routier, Battle (32), Kirmisson (33), Czerny (34), Michaux (35)].

Also im Ganzen 49 Fälle, darunter Rupturen der Gallenblase 17, des Cysticus 2, Hepaticus 4, Choledochus 6, ? 20.

---

[1]) Fall Cohnheim ist bei Courvoisier fälschlich als Choledochusruptur angegeben.

Von den Patienten Courvoisier's starben $^2/_3$. Von den neueren Fällen sind folgende Resultate bekannt: Gallenblase drei Heilungen durch Laparotomie, Cysticus: wäre Spontanheilung eingetreten, Choledochus: 2 Todesfälle trotz Laparotomie, 1 Heilung durch Laparotomie?: 4 Heilungen durch Laparotomie oder Punction (1), 2 Todesfälle trotz Laparotomie (über Ninni und Routier fehlen Angaben); im Ganzen also 9 Heilungen, wovon 7 durch Laparotomie erfolgt sind, 1 durch Punction.

Die uns speciell interessirenden Choledochusrupturen führe ich in beistehendem Schema kurz an. Der Fall Mc. Swiney gehört eigentlich, da Trauma fehlt, nicht unter diese Rubrik.

Literatur.

1. Courvoisier, Pathologie und Chirurgie der Gallenwege. 1900.
2. Terrier. et Auvray, Les traumatismes du foie et des voies biliaires in Revue de Chirurgie. 1896. October u. 1897.
3. Janeway, Med. Record. New-York 1874. Vol. 9. pag. 578.
4. Löwenstein, Die Erkrankungen der Leber und Milz in Folge von Unterleibscontusionen. Inaug.-Diss. Breslau 1897. Vgl. auch Terrier et Auvray 1897. p. 18.
5. L. Mayer, Die Wunden der Leber und Gallenblase. 1872. pag. 189. No. 145.
6. Thelwall, Th., British medical journal. 1898. No. 5.
7. Cholzow, Ueber traumatische Rupturen der Gallenwege. Annalen der russischen Chirurgie. 1900. Heft 2 und 3 (Ref. im Centralbl. f. Chir. 1900. No. 41. pag. 1040).
8. Spencer, A case of rupture of the common bile duct. Lancet 1898. p. 100. Jan. 8.
9. Mc Swiney, cit. bei Mayer. p. 188.
10. Drysdale, cit. bei Mayer. p. 183.
11. Dixon, Annals of surgery 1887. Vol. 5. p. 321 etc. (Ref. im Centralbl. f. Chir. 1887. No. 42. p. 790.
12. Landerer, Deutsche Zeitschr. f. Chir. 1889. Bd. 29. Heft 2 u. 3.
13. Uhde, Arch. f. klin. Chir. 1880. Bd. 25. Nachtrag: Bd. 28. 1883.
14. Schüppel, Ziemssen's Handbuch d. Pathologie und Therapie. Band 8. 2. Aufl. 1880.
15. Boström, mitgetheilt von v. Lesser, 8. Chir.-Kongress. p. 120. 1879.
16. Laehr, Subcutane Rupturen der Leber und Gallenwege. Inaug.-Diss. München 1890.
17. Cohnheim, Vorlesungen über allgem. Pathologie. Berlin 1882.
18. O. Ehrhardt, Archiv f. klin. Chir. Bd. 64. Heft 2. 1901.

19. Netter und Martha, cit. nach Fraenkel. Beitr. z. klin. Chir. Bd. 36. 2. Heft. 1901.
20. v. Mieczowski, Grenzgebiete der Med. u. Chir. Bd. 6. Heft 2. cit. nach Fraenkel.
21. Thiersch, 8. Chir.-Congress. 1879. p. 117.
22. Hutchinson, cit. bei Mayer. S. 187.
23. Hermes, Deutsche med. Wochenschr. 1892. No. 28.
24. Edler, Arch. f. klin. Chir. 1887. 34. Bd.
25. Barlow, Med. chir. Trans. 1844. Vol. 27. p. 378.
26. Fryer, Med. chir. Trans. 1813. Vol. 4. p. 330.
27. Gautier, Rev. méd. de la Suisse rom. No. 6. p. 318.
28. Fizeau, cit. nach Mayer. p. 183.
29. Martin, The Lancet 1898. Mai 21.
30. Campaignac und Clare, cit. nach Mayer. p. 188.
31. Fälle Ninni und Roux, cit. bei Cholzow (Originalarbeit von Cholzow ist noch nicht in meinen Händen).
32. Battle, The Clinical Society's Transact. Vol. 27. p. 144.
33. Kirmisson 1892, cit. bei Terrier et Auvray.
34. Czerny 1892, cit. bei Terrier et Auvray.
35. Michaux 1893, cit. bei Terrier et Auvray.
36. Felix Fraenkel, Beiträge z. klin. Chir. Bd. 36. 2. Heft 1901.
37. G. Ninni, Rif. med. 1892. VIII. p. 108. (Schmidt's Jahrbuch. 1893. Bd. 237. p. 160.)
38. Roux, Gazette des hôpitaux. 1895. No. 83. p. 827.

Autor	Alter	Trauma	Symptome	Operation	Ausgang	Befund
(Mc Swiney)	25 J.	Fehlt.	Erwacht Nachts mit Schmerzen im Epigastrium, r. Hypoch. und Stuhldrang. Erbrechen. Stuhl und Urin fehlen.	—	† nach 58 Stunden.	Nach Ehrhardt quere Zerreissung nahe dem Eintritt im Duodenum. Da Trauma fehlt, gehört Fall, streng genommen, nicht zu unseren Fällen.
Fizeau 1806	—	Quetschung.	—	—	†	Zerreissung des Cholodochus.
Hutchinson	—	Schlag in die r. Seite mit Holzstange.	Collaps. Erbrechen. Grosse Schwäche. Emphysem auf Brust und Bauch.	—	† am 2. Tag im Collaps.	Quere Ruptur. Viel Gallenerguss. Diffuse Peritonitis, Gedärme untereinander verklebt. Bluterguss um r. Niere. Ruptur der Bauchmusculatur; Haut intact.
Drysdale 1861	13 J.	Gegen Mauer gepresst.	Blass. Blutbrechen. Schmerzen. Blutige Stühle. 2. Tag: Urin dunkelgrün. 3. Tag: Icterus. Viel Erbrechen. Anschwellung des Leibes: „Er fühlt, als ob etwas zerrissen wäre". Rasche Abmagerung. Puls 130.	Punction nach mehreren Wochen.	† nach 53 Tagen an Entkräftung.	Quere Ruptur $^3/_4$" unterhalb des Cysticus. Grosse Cyste (cf. Referat Mayer, p. 183), in welche der zerrissene Gallengang hineinreicht. Ausgedehnte Verwachsungen der Eingeweide (cf. Abbildung).
Spencer 1898	5 J.	Ueberfahren.	Collaps, bleich, rascher Puls. Bruch der 9. Rippe. 4. Tag: Icterus, Urin gallig. Rasche Abmagerung. Flüssigkeitserguss.	Laparotomie nach 14 Tag. Laparotomie nach 20 Tag. (Drainage).	† nach 53 Tagen an Entkräftung.	Quere Ausreissung an der Einmündungsstelle ins Duodenum. Cyste mit Galle zwischen Leber, Magen, kleinem Netz und Zwerchfell.
Cholzow-Walter 1900	31 J.	Fusstritt im Rausch.	Nächster Tag: Peritonit. Erscheinungen. Schmerzen. Icterus. Erbrechen.	Laparotomie am 2. Tag. Tamponade (Collaps).	† am 2. Tag.	$1^1/_2$ cm langer Riss an Hinterwand. Leber und Blase intact, Verwachsungen und Imbibition mit Galle.
Unser Fall	4 J.	Ueberfahren.	Schmerzen im Bauch. Blass. 3. Tag: Icterus, acholische Stühle. Vergrösserung des Leibes, rapide Abmagerung. Hoher Puls. Kein Fieber. Später: Kein Icterus, acholische Stühle.	2 mal Laparotomie. Tamponade.	Heilung.	Abgesackte Exsudate, feste Membranen. Art der Ruptur anatomisch nicht festgestellt.

XXXI.

Ueber Operationen am Choledochus wegen Verengerung durch Narben oder Carcinom, nebst Bemerkungen über normales Pankreassekret.[1]

Von

W. Körte.

Beim Choledochusverschluss scheiden wir zwei grosse Gruppen von einander, welche sich klinisch ziemlich sicher abgrenzen lassen und operativ, wie prognostisch grosse Verschiedenheiten darbieten — den Steinverschluss und den Tumorverschluss.

Für Steinverschluss spricht das Vorhandensein von Koliken vor Eintritt des Icterus, periodischer Wechsel im Gallegehalt der faeces, Fiebererscheinungen, oft mit Frösten, und das Fehlen eines grossen Gallenblasentumors. Die Blase ist fast ausnahmslos klein und geschrumpft. (Courvoisier, Terrier). Ich bin der Meinung, dass die von den Steinen und der begleitenden Entzündung ausgehende Reizung des Choledochus die Gallenblase zur Contraction anregt. — Im Gegensatz dazu ist bei den unter dem Sammelnamen „Tumorverschluss“ zusammengefassten Fällen die Gallenblase in der Regel gross, deutlich zu palpiren, typische Koliken fehlen, (falls nicht Steine dabei sind) der Icterus und die Entfärbung der faeces tritt allmählich ein, bleibt aber dann anhaltend, Fieber pflegt zu fehlen (ausser wenn Zersetzung der gestauten Galle ausnahmsweise eintritt); der Nachweis von Ascites spricht ebenfalls für Tumor.

[1] Auszugsweise vorgetragen am 2. Sitzungstage des XXXII. Congresses der Deutschen Gesellschaft für Chirurgie zu Berlin, 4. Juni 1903.

Nach diesen wesentlichsten Punkten können wir in der Mehrzahl der Fälle den Steinicterus vom Compressionsicterus unterscheiden — jedoch nicht immer, wie zwei meiner gleich anzuführenden Fälle beweisen. Die Unterscheidung ist sehr wichtig, denn beim chronischen Steinverschluss ist die Operation entschieden anzurathen und im Allgemeinen von günstiger Prognose — bei den unter Compressionsicterus zusammengefassten Fällen ist eine Radicalheilung nur selten möglich, oft müssen wir uns — wenn wir überhaupt einen Eingriff unternehmen wollen — mit palliativen Operationen begnügen.

Diejenigen Affectionen, welche das Bild des Compressionsicterus verursachen, sind recht verschiedener Natur — meist handelt es sich um Carcinome, in seltenen Fällen um chronisch entzündliche Processe. Beim Carcinom des Gallenganges oder seiner Umgebung können wir nur ausnahmsweise radical eingreifen, während beim Verschluss durch chronisch entzündliche Processe eine operative Heilung sehr wohl möglich ist. Leider können wir in den weitaus meisten Fällen von Compressions- oder Stauungsicterus nicht lithogenen Ursprunges die Art des zu Grunde liegenden Leidens vor der Operation nicht unterscheiden. Demgemäss ist die Prognose auch nicht zu stellen, der Eingriff trägt den Charakter eines Probebauchschnittes. Wenn wir den Steinverschluss bei Seite lassen, so kann der Gallengang comprimirt oder verschlossen werden durch Tumoren oder entzündliche Processe in der Umgebung des Ganges (Pankreas, Drüsen des Leberhilus, Tumoren des Duodenum), und ferner durch Geschwülste oder Narbenverengerungen, die im Gallengange selbst liegen.

Am häufigsten ist ein Carcinom im Pankreas die Ursache der Choledochus-Compression, da der Gang nach v. Büngner (Brun's Klin. Beiträge Bd. 34, S. 131) in der grossen Mehrzahl der Fälle den Pankreaskropf durchsetzt (in 95 pCt.), jedenfalls aber in einer Rinne desselben verläuft. Diese Art des Verschlusses giebt eine schlechte Prognose. Denn beseitigen lässt sich das Carcinom des Pankreaskopfes nicht, aus naheliegenden anatomischen Gründen, es bleibt somit nur die Umgehung des Hindernisses mittelst der Cholecyst-Enterostomie — die dadurch gewährte Erleichterung der cholämischen Erscheinungen ist in der Regel nur eine mässige und kurz dauernde. Dazu ist die Operation nicht ungefährlich, und es

droht im weiteren Verlaufe noch die Gefahr der Cholangitis, in Folge von Eindringen der Darmbakterien in die Gallenblase und Gallengänge — denn einen automatisch wirkenden Sphincter, der nur von Zeit zu Zeit die Galle in den Darm austreten lässt, in der Zwischenzeit aber geschlossen bleibt (wie der Sphincter der normalen Coledochusmündung) können wir nicht herstellen. So haben denn die Chirurgen im Ganzen nur wenig Freude von den palliativen Eingriffen wegen Choledochusverschlusses durch Pankreastumor gehabt, und viele sind wie Kehr und ich zu der Ansicht gekommen, dass dieselben im Ganzen wenig empfehlenswerth seien.

Ein Hoffnungsstrahl bleibt bei solchen Fällen, nämlich die Erfahrung, auf welche Riedel zunächst hinwies, und die von anderen Chirurgen bestätigt wurde, dass die Pankreatitis chronica zuweilen ganz in derselben Weise wie maligne Tumoren zur Choledochuscompression führen kann, und dass in solchen Fällen durch die Gallenblasen-Dünndarmfistel Heilung herbeigeführt werden kann. Allerdings sind die Fälle nicht häufig, und sie sind von den malignen Tumoren vor der Operation gar nicht, und auch bei der operativen Autopsie nur vermuthungsweise zu unterscheiden. Die entzündliche Verdickung des Pankreaskopfes fühlt sich fast ebenso an, wie ein infiltrirendes Carcinom — erst der Verlauf entscheidet. Wer einige Male das Glück gehabt hat, in einem solchen, anscheinend verlorenen Falle doch Heilung eintreten zu sehen, wird sich eher entschliessen, Patienten, welche ohnehin verloren erscheinen, noch zu operiren, auf die entfernte Hoffnung hin, einen chronisch entzündlichen, statt eines carcinomatösen Tumors zu finden. So spricht sich auch Kehr in einer seiner letzten Publicationen aus.

Die zweite und sehr viel seltenere Art des Choledochusverschlusses ist die durch primären Krebs des Gallenganges. Brenner hat kürzlich (Virchow's Archiv. 158. S. 253) eine Zusammenstellung der bekannten Fälle vom pathologisch-anatomischen Standpunkt gegeben, Schüller (Bruns' Beiträge Bd. 31. S. 683) hat im Anschluss an Erfahrungen der Czerny'schen Klinik eine zusammenfassende Arbeit über das Carcinom der Choledochusmündung in der Papilla duodeni veröffentlicht, und Kehr (Münchener med. Wochenschrift. 1903. No. 3) hat einen mit Erfolg durch Resection des krebsigen Choledochus und Implantation des Hepaticus ins Duodenum operirten Fall mitgetheilt. Da Brenner angiebt,

dass Metastasen beim primären Choledochuskrebs nicht häufig seien, Schüller beziffert sie auf 15 pCt. der veröffentlichten Fälle, so ist auch ein Dauererfolg nicht ausgeschlossen.

Beim Sitz des Carcinomes an der Ausmündungsstelle des Choledochus in der Papilla Vateri ist bisher nur selten die radicale Entfernung versucht, so von Czerny (Schüller loc. cit.) und von mir (s. w. unten) ohne Erfolg, während Halsted mir brieflich mittheilte, dass er eine derartige Operation mit Ausgang in Heilung gemacht habe (1898).

Noch seltener als die Verlegung des Gallenganges durch primären Krebs ist die durch gutartige narbige Stenose. Ueber die gleichfalls sehr seltene, und bisher nicht ganz unangefochtene Verlegung des Choledochus durch Eingeweidewürmer hat Brenner (Linz) in diesem Archiv Bd. 69 vor Kurzem eine interessante Mittheilung gebracht. Zwei Fälle von Narbenstenose des Choledochus, welche ich zu operiren Gelegenheit hatte, seien im Folgenden mitgetheilt, zumal in dem einen derselben sich die Gelegenheit bot, das Secret eines gesunden Pankreas gesondert aufzufangen und zu untersuchen.

1. M. H., 52 jähr. Frau. Aufnahme-No. 2141. 1902. 17. 12. 02.

Von der jetzigen Erkrankung, welche 14 Wochen vor der Aufnahme begann, will Pat. stets gesund gewesen sein. Sie erkrankte im September 1902 mit Uebelkeiten und Druck in der Magengegend. Bald darauf traten heftige Schmerzen in der Lebergegend und im Epigastrium auf, welche jedoch nicht einen kolikartigen Charahter hatten. Seit 10 Wochen besteht Icterus mit Entfärbung der Fäces. Die Pat. fieberte und magerte ab bis auf 90 Pfund.

Sie wurde am 17. 12. 02 auf die innere Abtheilung des Krankenhauses am Urban (Prof. Dr. Fränkel) aufgenommen. Daselbst wurde hohes remittirendes Fieber und dauernde Schmerzen in der Lebergegend constatirt. Am 30. 12. wurde sie auf die chirurgische Abtheilung verlegt.

Status 30. 12. 02. Starke Abmagerung, hochgradiger Icterus. Temp. 39°. Puls 100. Leib mässig aufgetrieben und gespannt, Gallenblase vergrössert, reicht als grosser Tumor bis unterhalb der Nabellinie. Leberrand überragt den Rippenrand um 2 Querfinger, ist druckempfindlich. Tumoren sind in der Leber nicht zu fühlen. Auch im Epigastrium keine Resistenzen wahrnehmbar. Fäces acholisch, Urin stark icterisch, ohne Albumen oder Saccharum. Kein Ascites. Pat. hatte andauernde Schmerzen in der Leber und Gallenblasengegend, und wünschte dringend Erleichterung durch Operation.

Die Diagnose wurde angesichts der stark vergrösserten Gallenblase, bei Abwesenheit typischer Koliken mit Wahrscheinlichkeit auf Tumorverschluss des Choledochus gestellt. Damit stimmte das remittirende Fieber nicht ganz. Steinverschluss glaubte ich nicht annehmen zu dürfen.

Am 2. 1. 03 wurde die Operation ausgeführt.

Schräger Längsschnitt am Rippenrande dicht an der Mittellinie beginnend, nach abwärts bis unterhalb der Nabellinie geführt.

Gallenblase stark vergössert, rechter Leberlappen ausgezogen. Punction der Gallenblase ergiebt missfarbigen Schleim mit Eiterflocken (enthält vereinzelte Diplokokken und Stäbchen). Ausspülung und Incision der Gallenblase, ein Stein ist nicht darin.. Der Choledochus ist auf Daumendicke erweitert und enthält missfarbige Galle, keine Steine. Nach Incision des Choledochus Untersuchung mit dem Finger, es ist weder ein Stein noch ein Tumor zu fühlen, jedoch gelingt es nicht mit Sonden die Choledochusmündung zu passiren. Im Pankreaskopf sind Härten nicht nachzuweisen.

Das Duodenum lässt sich vorziehen, wird central und peripher abgeklemmt, dazwischen längs indicirt. Der eingeführte Finger fühlt die Papilla Vateri, welche mit Hakenzangen vorgezogen wird. Eine Geschwulst ist daselbst nicht vorhanden, nur eine narbige Härte. Eine Sonde gleitet leicht in den Ductus pancreaticus. Während ein Finger im Ductus choledochus liegt, gelingt es, eine feine Sonde durch die verengte Oeffnung zu schieben. Spaltung derselben in der Längsrichtung etwa 5 mm nach aufwärts. Die Schleimhaut des Choledochus und des Duodenums wird nun mit feinen Nähten umsäumt. Um die neue Oeffnung dilatirt zu erhalten und um einer Narbenverengerung der Ausmündung des Pankreasganges vorzubeugen, sowie um den verdauenden Einfluss des Pankreassecrets von der Naht abzuhalten, wurde ein dünner Nélatonkatheter in den Duct. pankr. eingeführt und das freie Ende durch den Choledochus nach aussen geleitet. Hepaticusrohr; Naht des Choledochus bis auf die Drainöffnung. Gallenblase durch Resection verkleinert, ebenfalls drainirt. Die Incision des Duodenum wurde vernäht und Netz darüber gelegt. Ein Jodoformgazestreifen und Protectiv auf die Choledochusnaht. Bauchwunde verschlossen bis auf eine mittlere Oeffnung. Die Pat. hatte die eingreifende Operation gut überstanden, und erhielt Nährklystire mit Chlorcalciumzusatz (prophylaktisch gegen cholämische Blutungen), sowie Salzwasserinfusionen. Fieber und Schmerzen liessen sofort nach. Das Pankreasrohr wurde am 8. Tage, das Hepaticusdrain am 12. Tage entfernt. Die Galle trat danach alsbald in den Darm über. Die Fäces zeigten Gallenvermischung.

Am 1. 2. war die Wunde völlig geschlossen und der Icterus geschwunden. Entlassung. Es sind jetzt 6 Monate seit der Operation verflossen, die Patientin ist wohl und arbeitsfähig, zeigt keine Zeichen von Kachexie.

Es hat sich also um eine der sehr selten beobachteten gutartigen Narbenstenosen in der Ausmündungsstelle des Choledochus gehandelt. Die Aetiologie der Narbenbildung ist allerdings unaufgeklärt. Auffallend war es, dass der gesondert, aber dicht daneben mündende Ductus pankreaticus nicht stenosirt war. Eine Sonde sowie ein dünner Nélatonkatheter glitt leicht hinein.

Die bei dieser Gelegenheit ausgeführte Drainage eines sonst

gesunden Pankreas hat nun einige bemerkenswerthe Resultate ergeben. Bei dem Interesse des Falles benachrichtigte ich Herrn Prof. Thierfelder, der einen seiner Schüler, Herrn Dr. Glaessner, mit der weiteren Beobachtung betraute. Dieser hat über seine Wahrnehmungen bereits im Verein für innere Medicin, Sitzung vom 9. März 1903 berichtet. Ich führe das Wesentliche hier an. Am ersten Tage floss etwa 50 ccm eines schwach gallig tingirten Secretes aus dem Pankreasrohr. Darnach wurde die Secretion eine reichliche, es wurden Mengen von 700 ccm bis 1 Liter in sterilen Kolben aufgefangen. Dabei zeigte sich nun, dass die Absonderung im nüchternen Zustande nur gering war, 14—18 ccm pro Stunde, bis zur 5. Stunde der Verdauung stieg die Menge allmälig an, auf 50 ccm pro Stunde, um dann wieder langsam abzusinken.

Darreichung von Salzsäure 0,2 pCt. ergab eine Vermehrung des Secretes bis auf das Doppelte; Einführung von Fett hatte keinen Erfolg.

Von besonderem Interesse war es nun, dass das Sercet fettspaltendes und stärkespaltendes Ferment aufwies, dass dagegen ein eiweissspaltendes Ferment in dem ohne Berührung mit dem Darmsaft aufgefangenen Secrete fehlte. Erst als menschlicher Darmsaft zugesetzt wurde, zeigte sich Eiweissspaltung. Das Pankreassecret enthält also nur ein Proferment des Trypsins, dieses wird durch Berührung mit dem Darmsaft activ und übt dann energische Eiweissverdauung aus. Der Darmsaft hat demnach eine sehr bedeutende Einwirkung auf das Verdauungsgeschäft, er verstärkt die Wirkung des Pankreassaftes beträchtlich. Es liegt auf der Hand, dass dies Ergebniss von nicht geringem practischen Werthe ist.

Die narbigen Stenosen des Choledochus sind recht selten, es finden sich Fälle davon erwähnt bei Frerichs Leberkrankheiten (I. S. 135 ff.), Langenbuch (Deutsche Chir. 45. 2.), sowie bei Courvoisier in seinem viel citirten Buche (Beitr. zur Pathol. u. Chir. d. Gallenwege, Leipzig 1890). Sie sind von den durch maligne Neubildungen des Choledochus, Pankreaskopfes oder der Papilla Duodeni hervorgerufenen Gallengangsverschlüssen klinisch nicht zu trennen, und führen wie diese zur Erweiterung der Gallenblase. Hierdurch sowie durch die Abwesenheit typischer Koliken unterscheiden sie sich von dem Steinverschluss. Sehr auffallend war in meinem Falle das hohe remittirende Fieber, sowie die fast conti-

nuirlichen Schmerzen, welche nicht kolikartigen Charakter hatten. Beides wurde erklärt durch den Befund von bakterienhaltigem, schleimig eitrigem Inhalt in der Gallenblase wie im Choledochus.

Ueber die Aetiologie der Stenose kann ich nichts Sicheres aussagen. Die umgebende Duodenalschleimhaut war nicht narbig verändert. Auch für die Annahme früher vorhanden gewesener Gallensteine, welche constringirende Narben hinterlassen haben könnten, fehlt jeder Anhalt. Dass hinter der anscheinend narbigen Stenose doch ein Carcinom im Beginne sich verbirgt, kann ich nach dem Befunde bei der Operation, sowie nach dem Verlaufe nicht annehmen. Denn wäre jene Annahme richtig, so wäre wohl das Recidiv auf dem Fusse gefolgt, während die Patientin sich jetzt 6 Monate ganz wohl befindet.

Ferner muss ich es dahingestellt sein lassen, auf welchem Wege die Infection des gestauten Inhaltes der Gallenwege entstanden ist. Es kann sein, dass Bakterien, welche ja im untersten Theile des Choledochus bei Thieren meist gefunden werden (siehe Ehret und Stolz. Grenzgebiete. Bd. 7. 8 u. 10), bereits vor dem Eintritt des völligen Verschlusses dort lagerten, und nun nach erfolgter totaler Zuschwellung der Choledochusmündung in dem stagnirenden Secrete auskeimten. Diese Deutung stimmt am besten mit der Anamnese zusammen, aus welcher hervorgeht, dass zunächst Symptome eines Gastro-Duodenal-Katarrhs auftraten, dann Schmerzen in der Lebergegend, auf welche Icterus und Fiebererscheinungen folgten. Darnach könnte man sich vorstellen, dass eine von Natur enge Choledochusöffnung in Folge des Duodenalkatarrhs zuschwoll und durch die Bakterienentwicklung in dem gestauten und nur spärlich abfliessenden Secrete die entzündliche Schwellung der Gewebe an der engen Ausführungsstelle immer mehr zunahm, bis völliger Verschluss eintrat.

Das klinische Bild glich völlig dem der Choledochuscompression durch Tumoren. Bei der trüben Prognose, welche die Fälle der letzteren Art für den chirurgischen Eingriff darbieten, entschloss ich mich ungern zur Operation. Die sehr lebhaften subjectiven Beschwerden der Patientin bewogen mich schliesslich dazu, zum Glück der Patientin. Die Ausführung der Operation wurde dadurch sehr erleichtert, dass die Patientin von magerem, gracilem Körperbau war, und dass ihr Duodenum gut vorzuziehen war. Be-

kanntlich sind die anatomischen Verhältnisse in dieser Beziehung recht wechselnd. Tief herabreichender Rippenbogen, starre, dicke Leber und besonders Fettleibigkeit können den Eingriff ausserordentlich erschweren. Bei meiner Patientin konnte ich das Duodenum anziehen, distal und proximal abklemmen, so dass ich sauber operiren konnte. Nach der Incision des Duodenum fand ich die Papille unter Leitung des Fingers und konnte sie dann mit Hakenzangen gut vorziehen, so dass die Spaltung der Verengerung und die Nahtanlegung keine besonderen Schwierigkeiten boten. Die Mündung des Pankreasganges war von der des Choledochus völlig gesondert (s. v. Büngner l. c.) und war von dem stenosirenden Processe nicht mitbetroffen.

Ausser diesem Falle habe ich noch einmal wegen narbiger Verengerung des Choledochus im freien Theile des Verlaufes operirt und lasse bei der Seltenheit der Affection die Krankengeschichte hier folgen:

2. Frau G., 40 Jahre, unverheirathet. Aufn.-No. 456/98, 29. 5. 98. Pat. hat mehrfach geboren, war gesund bis vor 5 Monaten, wo ihre jetzige Erkrankung begann mit Icterus, Frösten, Fieber, Schmerzen im Leib und Magenbeschwerden. Richtige Koliken hat sie nach ihrer Angabe nicht gehabt. Sie wurde einige Zeit im Krankenhause Gitschinerstr. (Prof. Dr. Litten) behandelt, kam dann mit hohem Fieber zur Aufnahme im städt. Krankenhaus am Urban.

Status 29. 5. 98: Schlecht genährte Frau. Tief icterisch mit Stich ins Graue. Temp. 40, Puls 90. Zunge trocken. Leib aufgetrieben und etwas gespannt. Leber vergrössert, Leberrand und Gallenblase sind wegen der Spannung der Muskeln nicht deutlich zu fühlen. Druck im rechten Hypochondrium schmerzhaft. Abwärts vom rechten Rippenrande Dämpfung bis unterhalb des Nabels, seitlich bis dicht an die Spina. Daselbst undeutliche Fluctuation.

Operat. 31. 5. 98: Schräger Längsschnitt rechts von der Mittellinie. Leber sehr vergrössert, weich. Darunter die vergrösserte Gallenblase, den Leberrand nicht überragend. Punction der Blase ergiebt grüngelbe Galle und Steintrümmer. Incision der Blase entleert zahlreiche facettirte hellgelbe Steine von Linsen- bis Haselnussgrösse. Aus dem Cysticus werden mehrere Concremente entfernt. — Der Choledochus wird freigelegt, dicht am Duodenalrande fühlt man eine Verhärtung in der Wand. Der Hepaticus ist stark erweitert, wölbt sich cystenartig vor. Incision des Choledochus, Entfernung eines kleinen Concrementes aus der verengten Stelle. Nach Beiseiteschieben des Duodenum wird die verengte Partie des Choledochus circulär excidirt und die beiden Lumina mit einander End zu End vernäht. Durch eine Hepaticusincision wird ein Nelatonkatheter bis in die circulär genähte Stelle vorgeschoben, das andere Ende durch die Bauchwunde nach aussen geleitet. Wegen

der Möglichkeit einer Wiederverengerung wird eine Cholecystoduodenostomie hinzugefügt. Gazetampon und Protectivstreifen auf die Choledochusgegend. Naht der Bauchdecken.

Verlauf: Reichlicher Gallenabfluss durch das Rohr. Allgemeinbefinden gut. 2. 6. Katheter entfernt. Im Stuhlgang ist Galle. 4. 6. Reichlicher Gallenausfluss aus der Wunde. Tampon entfernt. 6. 6. Gallenausfluss lässt nach. 9. 6. Vermehrte Gallenabsonderung. Temperatur um 38. Einlegen eines Drains in den Hepaticus, 600 ccm Galle aufgefangen. 11. 6. Blut im Stuhlgang. 12. 6. Unter wiederholter Entleerung grösserer Mengen alten Blutes per rectum Collaps, schliesslich Exitus. Section musste auf das Operationsgebiet beschränkt werden. Es fand sich als Quelle der Blutung ein Ulcus ventriculi an der kleinen Curvatur, und in dessen Grunde ein offenes Arterienlumen. Die Choledochusnaht hatte gut gehalten; die Gallengänge waren erweitert. Die Untersuchung der ausgeschnittenen Stenose ergab, dass keine Geschwulstbildung, sondern nur Narbengewebe vorlag.

In diesem Falle bestand also eine circuläre fibröse Verengerung im Choledochus in seinem freien Verlauf. Ob dieselbe durch die Steine verursacht ist, oder ob die Steine erst secundär in Folge der Gallenstauung sich bildeten, ist nicht mit Sicherheit zu entscheiden. Jedenfalls war die enge Stelle bei der Operation durch relativ kleine Concremente verstopft. Auch hier war Infection der gestauten Galle eingetreten und hatte die heftigen Erscheinungen hervorgerufen, welche die Patientin zur Operation veranlassten. Die Gallenwege — Blase und Gänge — waren proximal von der Stenose erweitert. Auch die Gallenblase war nicht wie bei Choledochusstein sonst in der Regel geschrumpft, sondern stark dilatirt. Die Resection der narbigen Partie liess sich circulär in der Ausdehnung von ca. 1 cm gut ausführen, die beiden Enden wurden dann mit Catgut aneinander genäht, und wie die Section der 13 Tage p. op. Verstorbenen zeigte, hatte eine gute Vereinigung stattgefunden. Die Cholecystenterostomie fügte ich hinzu, um für den Fall einer Wiederverengerung der ringförmigen Narbe gesichert zu sein. Leider vereitelte eine schwere Blutung aus einem Magengeschwür die Heilung, welche an der Operationsstelle bereits gut vorgeschritten war.

Das klinische Bild war dem des Falles I sehr ähnlich: schwerer Icterus bei ausgedehnter Gallenblase, keine eigentlichen Koliken, aber starke Entzündung und Fieber in Folge von Infection der retinirten Galle.

Der gewöhnlichen Erfahrung nach hätte man auch in diesem

Falle am meisten einen Tumorverschluss des Choledochus mit nachfolgender Infection vermuthen müssen.

Die beiden mitgetheilten Fälle lehren also, dass unter dem Bilde des Tumorverschlusses (Compressionsverschlusses) auch einmal gutartige und operativ heilbare Zustände am Gallengange verlaufen können. Es ergiebt sich daraus der Schluss, dass man — wie auch Kehr und Riedel betont haben — nicht bei jedem Falle von Compressionsverschluss des Choledochus die Hände in den Schooss legen soll, da die Möglichkeit besteht, dass ein heilbarer Krankheitsvorgang die Ursache bildet; sei es, dass eine chronische Pankreatitis interstitialis, oder eine narbige Stenose oder ein durch Resection des Ganges entfernbares Carcinom des Gallenganges vorliegt. — Freilich sind diese prognostisch günstigen Fälle die Ausnahmen, — die ungünstigen, nur palliativ anzugreifenden Fälle die Majorität. Wer also bei Zeichen von Tumorverschluss operirt, wird sich auf eine Reihe von Fehlschlägen gefasst machen müssen, — aber wir operiren ja doch am Ende nicht um unserer Erfolge und unserer Statistik willen, sondern um Kranken zu helfen. Wird ein inoperables Carcinom im Pankreaskopf gefunden, dann können wir im besten Falle nur wenig nützen, — aber das Leben solcher Patienten ist ohnehin verloren. Einige durch den Eingriff gerettete Kranke wiegen manchen Misserfolg auf. Damit möchte ich nun nicht die Ansicht vertreten, bei jedem aussichtslosen Carcinom noch den Leib zu öffnen; zu weit vorgeschrittene Kachexie, deutlich nachweisbare Leberknoten oder ausgesprochener Ascites contraindiciren jeden Eingriff.

Ungünstiger als bei der narbigen Verengerung liegen die Verhältnisse beim Verschlusse der Choledochusmündung durch Carcinom der Papilla Vateri. Zweimal habe ich wegen dieses Leidens operativ eingegriffen. Das eine Mal (Fall III) wurde nach Czerny's und Halsted's Vorgang der Tumor excidirt, das andere Mal (Fall IV) wurde nur eine palliative Operation gemacht.

3. Frau Sch., 44 Jahr. Priv.-Kl. No. 737 am 26. 2, gest. 8. 3. 03. Pat. hat Mai 1902 zum ersten Male einen zweitägigen Kolikanfall gehabt, welcher als Gallensteinkolik gedeutet wurde und Morphiuminjection verlangte. Anfang December 1902 nach einem Diner Erbrechen, Gelbsucht mit acholischen Stühlen, Hautjucken. Nach der Nahrungsaufnahme seitdem häufig Erbrechen und Schmerzen. Der Icterus nahm allmälig ab, es blieben dagegen Störungen

der Magenfunction und Schmerzen unbestimmter Art im Epigastrium. Zur Zeit der Menses trat starkes Gallenerbrechen ein.

Status 25. 2. 03: Ziemlich fettleibige Frau. Icterus. Stuhl gefärbt. Urin dunkel, ohne Eiweiss und Zucker. Herz und Lunge normal. Leib weich, Leber nicht vergrössert, Gallenblase nicht zu fühlen, geringe Druckempfindlichkeit beim tiefen Eindrücken unter dem rechten Rippenbogen. Tumor nicht zu fühlen.

Diagnose: Mit Rücksicht auf den angegebenen starken Kolikanfall und den nachfolgenden Icterus bei nicht fühlbarer Gallenblase wird Choledochusstein mit grosser Wahrscheinlichkeit angenommen. Möglichkeit eines Tumorverschlusses erwogen, aber nicht als wahrscheinlich erachtet. — 2 Tage lang tägl. 3,0 Calciumchlorat. per Klysma.

Operation 28. 2. 03: Hakenschnitt vom Rippenrand nach abwärts durch den Rectus bis unterhalb des Nabels. Die Gallenblase ist beträchtlich vergrössert, überragt Rippenrand und Nabel, ist jedoch schlaff (konnte daher nicht gefühlt werden). Viel Verwachsungen mit Netz und Darm, theils stumpf, theils scharf getrennt. Punction der Gallenblase, viel dunkelgrüne Galle entleert. Incision. Kein Stein darin. Ductus choledochus erweitert. Duodenum medianwärts verschoben, nach Incision fliesst reichlich Galle aus dem Gallengang, — ein Stein fand sich auch hier nicht. Die Mündung des Gallenganges war nicht sondirbar; man fühlte dort in der Darmwand eine kleine Verdickung. Daher Incision des Duodenum, der eingeführte Finger fühlte einen Tumor an der Papille, welche mittelst Hakenzangen vorgezogen wurde. Es präsentirte sich nun ein kleinkirschgrosser harter Tumor, welcher die Mündung des Gallenganges wie des Pankreasganges vollkommen verlegte. Nach Anlegung einiger Haltezügel wurde der Tumor mit der umgebenden Schleimhaut bis in die Submucosa hinein abgetragen. Der Choledochus wurde mit circulär angelegten Nähten wieder eingenäht, ebenso der Ductus pancreaticus. Ein dünnes Drainrohr wurde einige Centimeter in den letzteren eingeschoben und dann durch den Choledochus nach aussen geleitet. Die Duodenalwunde wurde in Querrichtung vernäht, ein Rohr in den Hepaticus, wie in die Gallenblase gelegt und nebst einem Gazetampon nach aussen geleitet.

In den ersten Tagen war das Befinden ein zufriedenstellendes. Das Pankreasrohr verstopfte sich leider oder war aus dem Gang herausgeglitten, wurde daher entfernt. Am 3. 3. wurde das Hepaticusrohr herausgenommen, da Galle nebenher floss. Es stellten sich Darmentleerungen ein. Der Leib war flach und weich; auch nahm Pat. gut Nahrung zu sich. — Dann aber vom 6. Tage an stieg die Pulsfrequenz; das Sensorium, welches seit der Operation nicht ganz frei gewesen war, wurde immer benommener. Es kamen Wahnvorstellungen, am 8. 3. Abends starb die Pat.

Eine Section konnte nicht gemacht werden. Die Untersuchung des Tumors durch Prof. Benda ergab Adenocarcinom.

In diesem Falle wurde die Diagnose mit grosser Wahrscheinlichkeit auf „Steinverschluss“ gestellt — das Resultat lehrt wieder,

dass die Sicherheit des Erkennens in solchen Fällen nur eine bedingte ist — Irrthümer sind nicht ausgeschlossen. Der Irrthum wurde hier dadurch hervorgerufen, dass der in der Anamnese erwähnte heftige Schmerzanfall als Steinkolik angesprochen wurde — was sich als nicht richtig erwies — sowie dadurch, dass bei der ziemlich fettleibigen Frau die ausgedehnte, aber schlaffwandige Gallenblase vor Trennung der Bauchdecken nicht gefühlt werden konnte.

Das Carcinom der Papilla Vateri ist, soviel mir bekannt, zuerst von Halsted (Baltimore) 1898 operirt worden, wie mir der Operateur brieflich (4. 6. 98) mittheilte. Da ich eine Beschreibung des Falles in der deutschen Literatur nicht erwähnt fand, so setze ich die kurzen brieflichen Auslassungen Halsted's hierher.

„Es handelte sich um ein sehr kleines Carcinom des Diverticulum Vateri. Ich enternte ein Stück vom gemeinsamen Gallengang, ein Theil vom Duodenum und ein schmales Stück vom Pankreaskopf. Nach Anlegung einer circulären Naht des Duodenums pflanzte ich den Ductus Wirsungianus und den Ductus choledochus getrennt in das Duodenum ein. Eine Woche hindurch fand sich Galle in den Faeces, aber dann schloss sich möglicherweise der Choledochus, und daher führte ich vor 3 Wochen eine Anastomosirung zwischen dem erweiterten Cysticus und dem Duodenum aus. Sie kamen gut zusammen, und so weit ist die Operation erfolgreich gewesen. Es findet sich reichlich Galle in den Stühlen. — Wenn Sie einen ähnlichen Fall kennen, so würde ich Ihnen für Mittheilung desselben sehr verbunden sein etc.“ —

Nach dieser kurzen Mittheilung ist anzunehmen, dass Halsted 1898 die erste und anscheinend erfolgreiche Operation des Carcinoms der Papilla duodeni gemacht hat. — Schüller (Bruns Beitr. Bd. 31. S. 683) hat die Operation Czerny's, welche am 3. 5. 01 stattfand, ausführlich beschrieben, und die gesammte Literatur über den Gegenstand angeführt. Der Patient starb an Insufficienz der Nähte, und bei der Section fanden sich Lebermetastasen. Ich bin bei der Operation ebenso wie Czerny vorgegangen, dieselbe liess sich, obwohl die Patientin ziemlich fettleibig war, gut durchführen. Die Geschwulst konnte mittelst in die Duodenalschleimhaut eingesetzter Hakenzangen aus dem eröffneten Duodenum vorgezogen, und unter genauer Controle des Auges abgetragen werden. — Da eine Section nicht gestattet war, so bin ich über die Ursache des Todes nicht ganz im Klaren. Jedoch erscheint es mir nicht unmöglich, dass auch hier, wie bei Czerny, in Folge von Durchschneiden der inneren Nähte eine retroduodenale Phlegmone einge-

getreten ist. Halsted hat der kurzen Beschreibung zu Folge das Duodenum quer getrennt, und dann wieder circulär vernäht. Sein operativer Erfolg lässt es möglich erscheinen, auch in anderen geeigneten Fällen zum Ziele zu kommen. — Die Zugänglichkeit des Duodenum ist ja nach dem Körperbau der Patienten eine verschiedene. Bei der sub I. erwähnten Patientin, welche ich vor der zuletzt besprochenen III. operirte, liess sich das Duodenum besser vorziehen und übersehen. Vielleicht wäre auch der Vorschlag Kocher's zur Mobilisirung des Duodenums in solchen Fällen zu benutzen.

In einem zweiten Falle von Carcinom der Papilla habe ich nur eine Palliativoperation gemacht. — Der bereits sehr kachektische Patient starb, ehe die geplante zweite Operation zur Einleitung der Galle in den Darm ausgeführt werden konnte.

4. Seeger, 46 Jahr, M. Aufgen. 4. 12. 93 innere Abtheilung. 23. 1. 94 äussere Abtheilung.

Patient ist im August 93 mit Frösten und Fieber erkrankt. Auf der inneren Abtheilung (Prof. Dr. A. Fraenkel) wurde er mehrere Wochen lang behandelt, er fieberte, hatte wiederholt Fröste, magerte ab. Die Faeces waren acholisch

Status 23. 1. 94. Kachektischer Mann, tiefer Icterus; Gallenblase apfelgross fühlbar. Leber überragt den Rippenrand, ist glatt; Ascites.

Operation 23. 1. 94. Längsschnitt durch den r. Rectus. Es läuft viel Ascites ab. Gallenblase stark vergrössert enthält trüben, milchigen Inhalt (zahlreiche Kokken und Stäbchen; Bact. coli) und einige Steine. Cysticus nicht sondirbar. Hepaticus und Choledochus stark ausgedehnt, Incision entleert eitrige, übelriechende Flüssigkeit, daneben einige Concremente. Einnähung der Gallenblase und des cystisch erweiterten Choledochus.

Nach der Operation Abfall des Fiebers; reichlicher Gallenabfluss aus dem Choledochus. In den ersten Tagen befand sich der Patient gut, dann begann er zu verfallen und starb am 2. Febr., 13 Tage p. operat. Bei der Section wurde eine markstückgrosse carcinomatöse, geschwürige, zerfallene Geschwulst an der Stelle der Papilla Vateri gefunden. Die Gallengänge waren bis in die Leber hinein stark dilatirt.

(Der Fall ist erwähnt von A. Fränkel. Berl. med. Ges. 7. Febr. 1894. Berl. klin. Wochenschr. 1894. 252.)

Nicht unwichtig ist, dass bei diesem Patienten, wie bei den beiden Fällen mit gutartiger Stenose des Choledochus (Fall I u. II) sich eitrige Zersetzung der gestauten Galle mit Mikroben vorfand, und dass der Patient Fieber und Fröste gehabt hat. Es fanden sich einige kleine Concremente sowohl in der Blase wie im Gallengang, jedoch glaube ich nicht, dass diese einen besonderen Ein-

fluss ausgeübt haben, möglicherweise sind sie erst nach der Zuschwellung der Choledochusmündung, in Folge der Gallenstauung entstanden.

Ein isolirtes kleines Carcinom des Ductus cysticus wurde bei der Section einer wegen hochgradiger Pylorusstenose im letzten Stadium operirten Patienten gefunden. Der Fall sei der Seltenheit halber noch angeführt.

Höfke, 65jähr. Fr. Seit langen Jahren Magenbeschwerden, allmälig zunehmend; Erscheinungen der Pylorusstenose. Vor 9 Monaten bereits wurde Operation angerathen, jedoch abgelehnt.

2. 7. 01. Pat. erbricht alle Nahrung, ist im Zustande der höchsten Kachexie. Ein Tumor ist nicht zu fühlen. Bronchitis. Wegen der hochgradigen Beschwerden wird jetzt die Operation gewünscht. 5. 7. 01. Gastroenterostomia posterior im Krankenhaus am Urban. Es fanden sich dichte Adhäsionen in der Pylorusgegend, diesen verengend. Am Ende des 3. Tages p. oper. Collaps und Tod.

Section (Prof. Benda): Stenosis pylori, Cholelithiasis, Pericholecystitis. Kleines Carcinom am Duct. cysticus.

Bei der Operation, die wegen der hochgradigen Kachexie der Kranken sich auf das Nothwendigste — die Herstellung eines Magenausganges — beschränken musste, wurden die Adhäsionen um den Pylorus als Folgen des Ulcus pylori gedeutet. Erst bei der Section wurde erkannt, dass in Folge von Cholelithiasis eine starke adhäsive Pericholecystitis entstanden war, welche zur Pylorusverengerung geführt hatte. Dabei wurde im Ductus cysticus ein ca. bohnengrosses Epithelialcarcinom gefunden, welches noch auf die Wand des Gallenganges beschränkt war, und noch keine Metastasen gemacht hatte. Dasselbe hätte, wenn die Patientin zur guten Zeit in die Operation eingewilligt hätte, mit Aussicht auf Erfolg exstirpirt werden können.

Die Schwierigkeit liegt bei den Carcinomen der Gallenwege in der rechtzeitigen Diagnose. Dieselben machen erst dann Erscheinungen, wenn sie den Gallenfluss hemmen, und auch dann sind sie von gutartigen Narbenstenosen gar nicht, von Steinverschluss nicht immer zu trennen. Der schöne Erfolg von Kehr, sowie der von Halsted, und der meines ersten Falles lehren, dass auch bei Patienten, welche nach dem Krankheitsbilde nur wenig günstige Chancen zu haben scheinen, doch in einzelnen Fällen noch eine Heilung zu erzielen ist.

XXXII.

(Aus Dr. Fopp's und Dr. Eckstein's orthopäd.-chirurg. Anstalt in Berlin.)

Weitere Erfahrungen über Hartparaffinprothesen, speciell bei Hernien.[1]

Von

Dr. H. Eckstein.

(Mit 6 Figuren im Text.)

M. H! In der letzten Sitzung des vorjährigen Congresses erlaubte ich mir, Ihnen einige Patienten zu demonstriren, bei denen ich „subcutane Prothesen" erzeugt hatte. In diesen Fällen hatte ich eine Modification der von R. Gersuny stammenden Methode vorgenommen, indem ich das von ihm angewandte, bei 40° schmelzende Vaselin durch bei ca. 58° schmelzendes Hartparaffin ersetzt hatte. Die von mir diesem Materiale vor dem Vaselin zugeschriebenen Vorzüge, nämlich das schnelle Erstarren nach der Injection, die Möglichkeit eines Formirens der injicirten Masse, ihr sicheres Verbleiben am gewünschten Orte, der Mangel der Resorption, endlich der Schutz vor der Erzeugung von Lungenembolien —, alles dies hat sich im Laufe der verflossenen Zeit bestätigt.

Was speciell den physiologischen und histologischen Theil meiner Darlegungen betrifft, so ist derselbe in erfreulicher Weise durch Herter (1) unterstützt worden. H. hat in exactester Weise Paraffinprothesen in der Kaninchenorbita angelegt durch Injection von Vaselin und Hartparaffin, sowie durch Einheilenlassen von

[1]) Vorgetragen am 2. Sitzungstage des XXXII. Congresses der Deutschen Gesellschaft für Chirurgie zu Berlin, 4. Juni 1903.

Hartparaffinkugeln. Seine Untersuchungen führten ihn dazu, aus ganz den gleichen Gründen wie ich, das Hartparaffin vorzuziehen, zumal da er 2 Versuchsthiere unmittelbar nach Vaselininjection an Embolie zu Grunde gehen sah. Nur in einem Punkte differiren seine Ergebnisse von den meinen: Während die um das Paraffindepôt entstandene bindegewebige Kapsel in den von mir beschriebenen — 3 Monate alten — Präparaten auf der Innenseite vollkommen glatt und glänzend war und sich mikroskopisch als fast ausschliesslich aus kernarmen Bindegewebsfasern bestehend nachweisen liess, constatirte H. bei seinen 12 — 15 Monate alten Schnitten vereinzelte Gewebsstränge in der Paraffinmasse selbst. Er schliesst, dass dieselben nachträglich hineingewuchert sein müssten, sowie, dass sich hieraus eine, wenn auch sehr langsame Veränderung der Prothesen als möglich ergebe.

Ich glaube indessen, dass die Beschreibung der Präparate auch noch eine andere Deutung zulässt. Wenn man Hartparaffin injicirt, so ist es im Momente der Injection flüssig, kann also vereinzelte, bereits vorhandene Bindegewebsstränge umfliessen und in sich einbetten. Beim Erkalten zieht sich dann die Masse zusammen und könnte den eingeschlossenen Gewebstheilen dadurch wieder Raum genug lassen, um weiter zu existiren. Wird nun später eine solche Partie untersucht, so muss natürlich der Eindruck erweckt werden, als sei der Bindegewebsstrang erst nachträglich hineingewuchert. Für diese Auffassung scheint mir auch der Umstand zu sprechen, dass H. bei den im fertigen Zustand als Kugeln eingelegten Prothesen diese Stränge viel geringer entwickelt fand. Dass sie auch hier angedeutet waren, erklärt sich vielleicht daraus, dass die Oberfläche solcher Kugeln bei der Anfertigung, vor allem aber beim Einlegen, leichte Unebenheiten und Risse erhalten muss, deren Ausfüllung durch Bindegewebe wohl ähnliche Bilder erzeugen dürfte. — Aber auch wenn die Herter'sche Auffassung richtig wäre, so erscheint der Schluss, dass die ganze Masse schliesslich durchwachsen werden könne, wie das Vaselin, entschieden zu weitgehend. Ich möchte es für mindestens ebenso gut möglich, ja wahrscheinlicher halten, dass der beschriebene minimale Reizzustand in absehbarer Zeit vollkommen abgeklungen sein würde und dass damit das Aussehen der Prothese genau so den Eindruck des Unveränderlichen gemacht hätte, wie in meinen Präparaten.

Wenn gegenüber der grossen Anzahl von Autoren, die prinzipiell das hochschmelzende Paraffin dem Vaselin vorziehen, noch einige wenige, z. B. Wassermann (2), über Ergebnisse, die mit Vaselin erzeugt wurden, berichten, so handelt es sich um Autoren, denen das Hartparaffin unbekannt geblieben war oder die es noch nicht in zweckentsprechender Weise versucht hatten. Zu diesen letzteren gehört, wie aus Moszkowicz (3) Arbeit hervorgeht, auch Gersuny selbst.

Ich glaube sicher, dass wenn Gersuny ein einziges Mal versucht hätte, Hartparaffin mit der von mir angegebenen Spritze zu injiciren, wohl ein Theil der Moszkowicz'schen Arbeit anders gelautet hätte. So aber bleibt mir nichts übrig, als die gegen meine theoretischen und practischen Ergebnisse gemachten Einwendungen einzeln zu besprechen.

Was die Frage der Resorption des Vaselin anbetrifft, die M. leugnet, so möchte ich darauf hinweisen, dass doch eine ganze Reihe von Autoren dieselbe als vorhanden ansehen. Ich selbst möchte zu dieser Frage einen klinischen Beitrag und eine theoretische Erwägung liefern.

In dem beobachteten Falle handelte es sich um einen Patienten, der ein Jahr vorher von A. Stein zwei Injectionen von Paraffin vom Schmelzpunkte 42—43° erhalten hatte, einem Stoffe, der sich im Körper kaum anders verhält, als Vaselin. Hier hatte sich das Paraffin auf dem Nasenrücken nicht gehalten, sondern war heruntergerutscht und hatte zu beiden Seiten der Nase ein paar Knoten gebildet, die der Patient durch Massage zu vertreiben suchte. Als er 1 Jahr später zu mir kam, war von der injicirten Masse keine Spur mehr auf der Nase oder in der Umgebung vorhanden, was auf Resorption oder Wanderung oder auf beides schliessen lässt. Die von mir mit Hartparaffin vom Schmelzpunkt von 58° bei ihm erzeugte Nase hat sich dagegen als durchaus dauerhaft erwiesen, was der Patient — ein Mediciner — in exacter Weise gegenüber den früheren Versuchen bestätigen konnte.

Theoretisch hätte ich noch folgendes vorzubringen: Wenn man sich das dichte bindegewebige Maschennetz, das ein Vaselindepôt durchwuchert, einmal dem Volumen nach vorstellt, so muss es doch für sich allein einen ziemlichen Raum beanspruchen. Da nun Gersuny und Moszkowicz behaupten, dass das

Volumen der Prothesen unverändert bleibe — ganz abgesehen von den Autoren, die behaupten, es habe sich sicher verringert — so kann das Vaselin, dessen Platz vom Bindegewebe eingenommen wurde, doch zweifellos nur gewandert oder resorbirt sein! Denn anderenfalls müsste sich doch ein derartiges Depôt vergrössern! — Letzteres ist nun wirklich beim Hartparaffin der Fall. Wenn man kleine gut sichtbare Hartparaffinprothesen beobachtet, so kann man immer sehen, dass in den ersten Wochen entsprechend der Kapselbildung ihr Volumen ein wenig zunimmt, um dann stationär zu bleiben.

Was die von mir behauptete, klinisch äusserst wichtige, Verschiebung des Vaselins im lockeren Gewebe anbetrifft, so giebt M. dies zwar zu, erklärt aber, dass er nicht einsähe, warum sich ein härterer Fremdkörper nicht auch verschieben könne. Auch in dieser Frage würde ein einziger Versuch M. von der Unrichtigkeit seiner Ansicht überzeugt haben. Hundertfältige Erfahrung hat mir bewiesen, dass selbst in dem lockersten Gewebe ein Hartparaffindepôt genügend Halt findet.

Wenn ferner M. behauptet, dass auch bei Hartparaffin die von mir dem Vaselin vorgeworfenen Lungenembolien vorkämen, so hat er sich falsch unterrichtet. Bei dem Falle von Leiser kam — laut persönlicher Mittheilung — die von Stein empfohlene Paraffinmischung von etwa 42° Schmelzpunkt zur Verwendung. Ueberdies soll es sich überhaupt garnicht um eine Embolie, sondern um eine Thrombose der Vena ophthalmica gehandelt haben.

Aber auch der so bekannt gewordene Fall Pfannenstiel's spricht gegen Vaselin und nicht gegen Hartparaffin.

Denn wie ich von Herrn Prof. Pfannenstiel persönlich erfuhr, hat er nicht Hartparaffin, sondern Vaselin von 45° Schmelzpunkt und Syrupconsistenz injicirt und auch nicht bei der von Moszkowicz in dessen erster Arbeit behaupteten hohen Temperatur, sondern bei 50°.

Wenn er trotzdem eine schwere Lungen- und Gehirnembolie erlebte, so bebeweist das nur, dass auch ein Präparat von 45° Schmelzpunkt im Körper noch flüssig genug ist, um eine Embolie zu erzeugen, um wie viel mehr als ein solches von 40°! — Dass aber das schnelle Erstarren des hochschmelzenden Hartparaffins grade der beste Schutz gegen Embolien ist, beweist die Thatsache,

dass noch kein einziger Autor eine mit diesem Materiale erzeugte Embolie beschrieb. Wenn andererseits Gersuny die vorherige Injection von Schleich'scher Lösung als eine Schutzmassregel erklärt, die auch beim Vaselin Embolien verhüten könnte, so kann man diese Folgerung gerade aus den beiden Embolien, die ihm selber passirt sind, nicht ziehen. Denn beide Embolien sind erst einen Tag nach der Injection zu Stande gekommen, also zu einer Zeit, wo die Schleich'sche Lösung, auch wenn sie injicirt worden wäre, ja doch längst resorbirt gewesen sein würde! Ueberdies verschleiert die vorherige Infiltration den Erfolg der Injection vor allem im Gesicht und ist hier dringend zu widerrathen.

Demgegenüber ist das Hartparaffin ja doch schon in Bruchtheilen einer Minute so weit erhärtet, dass es zur Erzeugung einer Embolie unfähig sein würde. Das Vaselin dagegen verliert die zähe Consistenz, die es nach Gersunys Vorschrift bei der Injection haben und durch welche es zur Erzeugung von Embolien ungeeignet werden soll, bereits im Moment des Eintretens in den Körper. Schon in meiner ersten kurzen Publication (Berliner medicinische Gesellschaft, Sitzung vom 27. Juli 1901) habe ich darauf hingewiesen, dass ein Vaselin von 40° Schmelzpunkt erst bei etwa 36° diese Consistenz erreicht, also sich in dem wärmeren Körper wieder verflüssigen muss.

Einen schlagenden Beweis für die Richtigkeit dieser Thatsache liefert Moszkowicz selbst durch Mittheilung eines Falles, bei dem das in die Fossa pterygo-palatina eingegossene Vaselin noch nach 1 Jahre flüssig vorgefunden wurde.

Schliesslich verwirft Moszkowicz noch das Hartparaffin wegen der Schwierigkeit der Injectionstechnik. Nach seiner Arbeit hat er offenbar hierbei seine eigenen Thierversuche in Erinnerung, bei welchen er keine besondere Vorrichtung benutzte, um die Abkühlung zu verhindern; würde er die von mir angegebene Spritze dabei gebraucht haben, so hätte er sich davon überzeugen können, dass man damit leichter ein Hartparaffin vom Schmelzpunkte 75° injiciren kann, als mit einer gewöhnlichen Pravaspritze Vaselin. Denn dass sich Vaselin durchaus nicht so überaus leicht injiciren lässt, weiss jeder, der es versucht hat, das giebt aber auch Moszkowicz indirect zu, denn er sagt ja, dass man bei einer mehr als 3 ccm haltenden Spritze das Vaselin nicht leicht mehr heraus-

drücken könne. Auch hat er sich ja selbst für das Vaselin eine besondere Spritze construiren lassen. Was die Schwierigkeit der Injection von Hartparaffin anbelangt, so kann ich keine einzige anerkennen, die so gross wäre, dass sie uns zum Aufgeben der Methode veranlassen könnte. Dass bei der Injection das Paraffin in der Canüle erstarren kann, ist richtig und selbstverständlich, da sie sich ja in einer etwa 30° kühleren Umgebung befindet. Das kommt aber auch beim Vaselin vor. Andererseits ist dieser Umstand wirklich nicht besonders störend, da man dann einfach die Spritze noch einmal füllt und durch denselben Stichkanal injicirt. Da ich seit längerer Zeit gerade bei derjenigen Verwendung, die am meisten Uebung fordert und bei der die Verantwortlichkeit am grössten ist, nämlich bei der Nasenplastik, lieber mehrere Male kleine Quantitäten — natürlich in derselben Sitzung — injicire, als einmal eine zu grosse, so bemerkt der Patient ein vorzeitiges Erstarren des Paraffins niemals. Bei denjenigen Injectionen aber, bei denen es nicht so auf grosse Exactheit ankommt, kann man ruhig etwas schneller injiciren, wobei dann ein Erstarren in der Canüle sehr selten eintritt. Wollte man dies ganz verhüten, so gäbe es nur ein Mittel: Man müsste in das Innere der Canüle einen Platindraht einlegen und denselben durch Elektricität erhitzen, dann könnte man selbst erstarrtes Paraffin wieder in der Canüle zum Schmelzen zu bringen. Ich habe indessen, trotzdem ich nun wohl über eine Erfahrung von nicht viel unter 1000 Injectionen verfüge, noch niemals ein dahingehendes Bedürfniss empfunden.

Im Ganzen gelangte das Hartparaffin bis jetzt in 150 Fällen in Anwendung. Da von diesen allein 82 Nasendeformitäten sind, so dürfte es vielleicht angezeigt sein, die Technik dieser so schnell populär gewordenen Operation genauer auseinanderzusetzen.

Zunächst ist es wichtig, dass man sich vor der Injection von der Beschaffenheit der Haut des Nasenrückens sowie der knöchernen Unterlage, die fast stes vorhanden ist, auf das Genaueste informirt: Der Grad des Erfolges hängt hauptsächlich von der Nachgiebigkeit der Haut ab, man demonstrire deshalb dem Patienten durch Erheben der Haut stets den zu erreichenden Erfolg vorher, um nicht etwa in ungünstig gelegenen Fällen übermässige Hoffnungen bestehen zu lassen, deren Fehlschlagen ohne diesen vor-

herigen Hinweis dem Arzt nachgetragen würde. Ferner versäume man niemals vorher eine Photographie und einen Gypsabguss anfertigen zu lassen, da nur höchst selten der Patient sich genau an den früheren Zustand erinnert. Die Vorbereitungen zur Injection sind bequem in 8—10 Minuten zu treffen. Zunächst wird der Topf, der das sterile von der Apotheke (Kaiser Friedrich-Apotheke, Berlin, Karlstr. 20) bezogene Paraffin in Mengen von 50 ccm enthält, in ein mit Carbol versetztes Wasserbad bis zur halben Höhe gestellt und durch Erwärmen mittels darunter gesetzter Gasflamme verflüssigt. Ich habe es als praktisch gefunden, an dem Wasserbade einen Hahn anbringen zu lassen und den Paraffinbehälter auf einen durchlöcherten Einsatz zu stellen, der mittels zweier langer Griffe gestattet das Paraffin sofort heraus zu nehmen, ohne den heissen Behälter zu berühren. Wenn etwa die Hälfte geschmolzen ist, nimmt man die Flamme weg, das übrige Paraffin schmilzt dann von selbst weiter und kühlt sich dabei auf 60—80° ab, so dass man es dann leicht auf die gewünschte Temperatur von 65 bis 70° durch weitere Wärmezufuhr oder durch Abkühlenlassen bringen kann. Die Controle geschieht vermittels eines an einem Stativ befestigten 100 theiligen Thermometers, dessen Quecksilberbehälter sich stets völlig unter der Oberfläche des Paraffins befinden muss, um Irrthümer zu vermeiden. Inzwischen wird die Spritze mitsamt ihrer Gummiarmirung durch Abreiben und Ausspritzen mit einem flüssigen Desinficiens — Lysoform — völlig ausreichend sterilisirt. (Das Auskochen habe ich seit einem Jahre als unnöthig fortgelassen.) Sodann wird die kurze Canüle fest aufgeschraubt und der für diese bestimmte Gummischlauch, eventl. etwas erwärmt, darübergezogen. Nun saugt man durch die Canüle in die mit der kalten Lösung halbgefüllte Spritze noch etwas von dem heissen sterilen Wasser des Wasserbades, spritzt die Mischung mehrere Male immer wärmer durch, so dass schliesslich nur noch die heisse Lösung in der Spritze enthalten ist. Da unter dem Einfluss der Wärme der Schraubenverschluss der Canüle sich lockern kann, so dreht man dieselbe noch einmal an, indem man vorsichtig, aber fest an ihrem umgebogenen Ende anfasst. In der Zwischenzeit ist der Patient gewaschen und mit Benzin, Alcohol, Sublimat desinficirt. Jetzt probirt man mit einem Assistenten genau, in welcher Weise das Gebiet der zu schaffenden Prothese durch Fingerdruck

abgegrenzt werden soll und controlirt die Lage jedes einzelnen Fingers. Der Operateur steht links von dem auf einem Stuhle sitzenden Patienten und comprimirt mit dem Daumen und Zeigefinger der linken Hand die Nasenspitze. Der Assistent steht hinter dem Patienten, der sich mit dem Kopfe an seine Brust anlehnt, und legt Zeige- und Mittelfinger beider Hände auf die Nasenwurzel; alle Finger müssen sich berühren und zusammen einen gleichmässigen, sehr festen, concentrischen Druck ausüben, der an der Stelle der zu schaffenden Prothese eine Falte entstehen lässt. Ist diese „Generalprobe" erledigt, dann lässt man die Nase wieder frei. Nun saugt man das Paraffin durch die Canüle ein, spritzt 1 bis 2 Tropfen wieder aus und zieht statt ihrer etwas von dem heissen sterilen Wasser ein. Auf diese Weise wird ein Erstarren des Paraffins in dem ungeschützten Canülenende verhindert, das ja nun mit Wasser gefüllt ist, welches ohne Schaden mitinjicirt wird. Nun sticht man die Nadel etwa an der Grenze zwischen Proc. frontal. des linken Oberkiefers und Nasenbein ein, führt die Nadelspitze subcutan an die gewünschte Stelle, wo man sie eventl. noch palpiren kann. Jetzt erst legt der Assistent seine beiden und der Operateur seine linke Hand in der vorher bestimmten Lage auf und nun wird in aller Ruhe, gleichmässig und ohne stärkeren Druck injicirt, am besten nicht mehr als 0,5 ccm auf einmal. Man hört sofort auf zu injiciren, wenn man etwa auf stärkeren Widerstand stösst oder nicht mehr zwischen den Fingern der linken Hand das Paraffin die Haut emporwölben sieht oder fühlt. Ebenso hört man natürlich sofort auf, wenn man selbst oder der Assistent das Paraffin an eine falsche Stelle entweichen fühlt. Vor dem Hinausziehen lässt man das Paraffin noch 10—20 Secunden erstarren, damit es nicht in den Stichcanal nachströmt. Ist ein nicht zu grosses Quantum an die richtige Stelle gebracht, so genügen meist wenige Secunden um ihm die entsprechende Form zu geben. Nun controlirt man den Erfolg und injicirt eventl. in derselben vorsichtigen Weise mehrmals, bis das gewünschte Resultat erzielt ist. Man begnüge sich aber stets mit dem, was ohne beträchtliche Hautspannung erreichbar ist, denn anderenfalls wird der Druck ein so grosser, dass es unmöglich werden kann, das Paraffin vor dem Ausweichen zurück zu halten, ebenso wenig wie es gelingt, in ein Gefäss mehr Flüssigkeit zu bringen, als darin nun einmal

Platz hat. Je mehr Uebung ich in der Nasenplastik bekam, desto weniger Paraffin verwandte ich in den einzelnen Fällen, so dass ich jetzt kaum jemals mehr als 1—2 ccm brauche. Bei mehrmaligem Injiciren kann man ruhig wieder dieselbe Injectionsöffnung benutzen, die aber auf jeden Fall immer ausserhalb der zu schaffenden Prothese liegen muss. Nach jeder Injection spritzt man das in der Spritze enthaltene noch flüssige Paraffin wieder zurück, das in der Canüle befindliche wird meist wieder flüssig, wenn man die Spritze einige Sekunden in das heisse Wasser hält, anderenfalls zieht man den Gummischlauch von der Canüle, schraubt diese ab und legt sie in das heisse Wasser, füllt damit ebenfalls die Spritze, schraubt dann die Canüle wieder auf und spritzt das in ihr enthaltene wieder verflüssigte Paraffin aus und verfährt dann wie vorher. Bei eventl. von der rechten Seite nöthigen Correcturen lasse ich den Patienten horizontal liegen und injicire meist von der rechten Nasolabialfalte. Nach beendigter Injection wird die Injectionsstelle mit einem winzigen trockenen Gazebäuschen und dieses mit einem Heftpflasterstückchen bedeckt. Der Patient muss vor seiner Entlassung darauf aufmerksam gemacht werden, dass voraussichtlich für einige Tage die Umgebung der Nase, speciell deren Wurzel und die unteren Augenlider schwellen können. Meist hat sich schon am nächsten Tage die Injectionsstelle geschlossen und bedarf überhaupt keines Schutzes mehr.

Die Injection ist nur bei grosser Hautspannung schmerzhaft, ein Hitzegefühl kommt bei kleinen Quantitäten kaum zu Stande; ich habe demzufolge nur bei ganz besonders schwierigen Fällen — ich glaube nur ein einziges Mal — Narkose angewandt. Infiltrationsanaesthesie ist zu verwerfen, da sie das Bild verschleiert, Chloraethyl darf natürlich nicht oder jedenfalls nicht vorher angewandt werden, weil sonst die Canüle erkalten würde.

Wenn man in dieser Weise die Injection vornimmt, ist man absolut sicher, jeden Schaden auszuschliessen. Nur das Ausweichen des Paraffins — noch mehr aber des Vaselins — lässt sich auf diese Weise nicht mit absoluter Sicherheit verhüten, wenn es auch bei grösserer Uebung nur noch selten vorkommen darf. Aber jedenfalls werden niemals grössere Quantitäten entweichen können, auch wird der Ueberschuss immer in der Nähe der Prothese sein, meist oberhalb der Nasolabialfalte, wohin die Masse gerne entlang der

Canüle zurückströmt, auch wenn der Daumen des Operateurs zwischen Stichöffnung und Prothese einen Druck auf die Canüle ausübt.

Wenn ein etwa erzeugtes seitliches Depot nur fühlbar, aber nicht sichtbar ist, lässt man es ruhig am Ort, nur nervöse Patienten können sich darüber beunruhigen. Wenn dagegen ein sichtbares Knötchen zurückblieb, dann entfernt man es besser sofort. Man macht unter Localanaesthesie eine winzige Incision auf den Tumor, den man sich mit 2 Fingern fixiren und spannen lässt und entfernt ihn leicht mit dem scharfen Löffel. Hat man indessen einige Tage versäumt oder das Missgeschick erst nachträglich bemerkt, dann excidirt man am besten in Narkose das Paraffin mitsammt dem entsprechenden Hautstück und dem umgebenden Gewebe als zusammenhängenden Keil und verschliesst die Wunde durch feinste Nähte. Nach kurzer Zeit ist kaum noch eine Spur von einer Narbe zu entdecken.

Bezüglich der übrigen Verwendungsarten des Paraffins bei Knochendepressionen mit narbig adhaerenter Haut, speciell bei retroauriculären Fisteln, Stirnhöhlenempyemen, Oberkieferresectionen, Narbenectropium, Amputatio mammae etc. verweise ich auf meine in der Berl. Klin. Woch. 1903, Nr. 12 und 13 veröffentlichte Arbeit, bezüglich eines Falles von Hemiatrophia facialis progressiva auf die in derselben Zeitschrift Nr. 23 veröffentlichte Sitzung der „Berliner Med. Gesellschaft vom 20. 5. 03. An dieser Stelle möchte ich nur noch einen Fall von Stirnhöhlenempyem abbilden (Fig. 1—4), der in derselben

Fig. 1.

Fig. 2.

Weise wie der erste behandelt wurde und bei dem in 1—2 Wochen das gute Resultat erzielt wurde. Ferner scheint mir noch ein eigenartiger Fall von Schädelasymmetrie erwähnenswerth (Fig. 5 u. 6). Es handelte sich hier um eine angeborene Deformität, die im Wesentlichen sich zusammensetzte aus einer Höhendifferenz der Augen, einer seitlichen Abweichung der Gesichtsmittellinie nach rechts, sowie aus einer beträchtlichen Abflachung der l. Stirnhälfte, die weit hinter der rachitisartig vorgetriebenen rechten

Fig. 3.

Fig. 4.

Fig. 5.

Fig. 6.

zurücklag. Das 4jährige Mädchen, das ausserdem noch Strabismus zeigte und geistig zurückgeblieben schien, war eine leichte Zangengeburt, doch erklärte der entbindende Arzt gleich, dass es sich nicht um arteficielle Impressionen handelte, was ja auch dem ganzen Bilde nach sehr unwahrscheinlich ist. Die Aetiologie dieses, wie es scheint, recht seltenen Falles, ist mir dunkel, die Therapie hat aber durch Hebung der Haut über der zurückliegenden Stirnhälfte einen Erfolg erzielt, der dem Kinde einen kaum mehr auffallenden Ausdruck verschafft.

Im Anschluss an die in meiner ersten Arbeit veröffentlichten Fälle von Sprachverbesserung bei Gaumendefecten möchte ich erwähnen, dass ich in der Zwischenzeit wiederum bei 5 Fällen die Injectionen in die hintere Rachenwand, die wir ja auch Gersuny verdanken, vorgenommen habe. In 2 Fällen von operativ geheilter angeborener Gaumenspalte bei einem 14jährigen und einem 24jährigen Mädchen wurde eine erhebliche Besserung erzielt. Bei zwei Fällen von syphilitischer Verwachsung beider Gaumenbögen mit der hinteren Rachenwand und dazwischen befindlichem schlitzförmigen Spalt wurde die vorher nasale Sprache völlig normal. Bei dem letzten Falle — aus Prof. Lassar's Klinik — schloss ich zunächst operativ nach Langenbeck-Wolff den grossen Defect des harten Gaumens. Da die Sprache danach, wenn auch bedeutend gebessert, so doch immer noch etwas näselnd war, dank einem Defect am r. Gaumenbogen und einer Verwachsung des l. mit der h. Rachenwand, injicirte ich auch hier auf der r. Seite, etwa 4—5 ccm, wonach die Sprache fast völlig normal wurde. Bei diesen Injectionen lasse ich den Zungengrund des horizontal mit halbgesenktem Kopfe liegenden Patienten mit einem Spatel herabdrücken und gleichzeitig mit einer Stirnlampe Licht hineinwerfen. Die Injection — 2 bis 3 ccm auf einmal in der Höhe des harten Gaumens — gelingt meist leicht, auch ohne Cocain, wenn man nur den Pharynx nicht vorher durch forcirtes Abwischen des Schleimes reizt, sondern sich mit Gurgeln begnügt. Der sehr häufig auftretende Nacken- und Schluckschmerz ist stets nach ein paar Tagen vorüber, Infection oder andere Nachtheile habe ich niemals dabei erlebt, trotz des Mangels jeder Asepsis in dieser Gegend. Bei den syphilitischen Defecten habe ich niemals mehr als 4 Injectionen nöthig gehabt, bei den angeborenen dagegen häufig viel

mehr. Der Sprachunterricht wird manchmal, aber nicht immer dadurch entbehrlich. Ueberhaupt möchte ich bei dieser Gelegenheit bemerken, dass ja doch alle Erfolge dieser nachträglichen Sprachcorrecturen bei angeborener Spalte, die bei den im späteren Alter operirten Kindern ein leidlich befriedigendes Ergebniss liefern, gar nicht zu vergleichen sind mit dem Erfolg bei den nach J. Wolff im 1. oder 2. Jahre operirten Kindern, bei welchen meist ohne jedes Zuthun eine absolut normale Sprache resultirt.

Ich hatte noch keine Gelegenheit, die Paraffininjectionen bei Ozaena zu versuchen, jedenfalls aber ergeben die brillanten klinischen Erfolge Moures (7), Broeckaerts u. a. wie die histologischen Untersuchungen Broeckaerts (9) den Beweis, dass der grösste Theil der Ozaenafälle damit wirklich schnell, sicher und dauerhaft geheilt werden können. Ich schliesse mich in dieser Frage Broeckaert an, der für diese Injectionen in die Muscheln nicht das sonst von mir acceptirte Paraffin vom Schmelzpunkte 58° wählt, — wie dies übrigens Moure bei 70 Fällen ohne Schaden gethan hat —, sondern halte hier einen Schmelzpunkt von 50° für ausreichend, noch tiefer mit dem Schmelzpunkte zu gehen halte ich indessen für ziemlich riskirt, da Broeckaert bei Paraffin von 45° eine wenn auch leichte Lungenembolie erlebte.

Ich möchte nun noch über die Resultate berichten, die ich bei der auch von Gersuny inaugurirten, aber nicht weiter verfolgten Behandlung von Hernien erzielte. Ich ging dabei von dem Gedanken aus, dass man mit Hartparaffin eine „subcutane Pelotte", so wie sie Gersuny erstrebte, aber nicht erreichte, erzeugen könnte, die zunächst rein mechanisch, aber schon nach kurzer Zeit auch organisch in Folge der mit der Umgebung austretenden Verwachsung einen Verschluss der Bruchpforte herbeiführen würde, der das Austreten des Bruches verhüten sollte. Ich freue mich, constatiren zu können, dass Gersuny und Moszkowicz wenigstens in dieser Frage das Hartparaffin als besser geeignet anerkannt haben. Indessen haben mir meine Erfahrungen auf diesem Gebiete bezüglich der Verwendbarkeit der Methode doch gezeigt, dass man die von Gersuny ursprünglich angenommenen Indicationsgrenzen, hohes Alter resp. schlechtes Allgemeinbefinden, nicht unwesentlich erweitern darf. Was speciell die Nabelbrüche anlangt, von denen ich einen wallnussgrossen bei einem 9jährigen

Knaben und zwei etwa doppelt so grosse bei einer Frau von 43 und einem Manne von 47 Jahren behandelte, so sind die Erfolge so bestechend, dass ich trotz ihrer geringen Zahl glaube, dass für derartige Fälle die Radicaloperation zurückzustehen hat. Denn abgesehen von der Operationsfurcht der Patienten, die doch immer nur einen Bruchtheil der mit diesem Leiden Behafteten dem Chirurgen zugehen lässt, sind doch die Operation an und für sich, die Narkose, die Narbe, das längere Krankenlager mit den dadurch entstehenden Unkosten und Verlusten Umstände, die manchem Patienten den Erfolg als zu theuer erkauft erscheinen lassen. Dem gegenüber brachte in meinen Fällen die Injection sofortiges Verschwinden der Beschwerden ohne nennenswerthen Schmerz, ohne Narkose, ohne Krankenlager, abgesehen von wenigen Tagen. Ich glaube auch das Recht zu haben, diese Patienten als im anatomischen Sinne geheilt zu betrachten, da sie auch beim stärksten Pressen ihren Bruch nicht mehr zum Austreten bringen konnten. Die inzwischen verflossene Zeit, 13 Monate bei dem ältesten, 4 bis 5 Monate bei den anderen Fällen, haben in dem Zustande nicht die geringste Aenderung herbeiführen können, so dass ich das Resultat in Folge der ja schon nach Wochen eingetretenen Verwachsung als eine endgültiges anspreche. Die Technik ist eine einfache. Nach gehöriger Desinfection wird der Bruch in Rückenlage des Patienten reponirt und nun unter Schleich'scher Anästhesie mittels der grossen, in der Mitte abgeknickten Canüle von zwei bis drei ausserhalb des Bruches gelegenen Stellen die Nadel subcutan vor die Bruchpforte geführt, wobei man die Lage der Nadelspitze palpatorisch controlirt. Man injicirt meist 10 bis 20 ccm, lässt dann den Patienten stehend pressen und injicirt eventl. noch mehr, bis der Bruch auch bei stärkstem Pressen nicht mehr heraustritt. Während der Injection wird Chloräthyl aufgespritzt, weil die zur Verwendung kommende grössere Quantität weniger schnell erkaltet und erstarrt und dem zu Folge manchmal auch stärker schmerzt, wenn auch immer nur für $^1/_4$—$^1/_2$ Minute. Die Abgrenzung des Depots ist wegen der fehlenden knöchernen Unterlage schwierig, aber auch glücklicher Weise nicht in so peinlich exacter Weise erforderlich wie im Gesicht. Es genügt, wenn eine compacte Scheibe entsteht, die allseitig die Grenzen des Haut-

sackes um 1—2 ccm überragt. Dieser selbst muss ebenfalls zum grössten Theile ausgefüllt sein, indessen nicht so stark, dass in Folge übermässiger Spannung die Ernährung der Haut gestört und damit eine Nekrose erzeugt werden könnte. Es liesse sich einwenden, dass die harte Masse, die der Patient nun an Stelle seiner Hernie hat, kosmetisch unschön wäre, doch ist in meinen Fällen dieses niemals unangenehm empfunden worden. Das ist auch erklärlich, wenn man bedenkt, dass die Patienten gewohnt waren, an dieser Stelle einen Tumor, nämlich die Hernie, zu besitzen, der ihnen Schmerzen verursachte, so dass sie ihn mit Vergnügen mit einem solchen vertauschten, der ihnen keinerlei Beschwerden, auch kein Fremdkörpergefühl verursacht, der häufig nur palpabel, aber nicht sichtbar ist, wie eine Narbe es sein würde und der ihnen überdies die lästigen und hierbei doch häufig wirkungslosen Bandagen erspart. Sollte übrigens doch einmal ein Patient diesen Tumor als zu gross empfinden, so könnte man ihn nach einigen Monaten oder einem Jahre bequem excidiren bis auf die hintersten Schichten, die dann im Verein mit der Verwachsung auch genügen würden, — eine Operation, die sich in Localanästhesie ausführen liesse und mit der Radicaloperation nicht vergleichbar wäre. Bei empfindlicher Haut, speciell bei Säuglingen, ist es angezeigt, mit dem Schmelzpunkt des Paraffins von 58 auf 50° herunter zu gehen, da man dann bei 60—65° injiciren kann und der Schmerz ein noch geringerer ist. Bei kleinen Kindern ist Narkose indicirt, damit nicht etwa durch Schreien der Bruch gerade im Momente der Injection herausgepresst wird. Nach der Injection dürfte ein comprimirender aseptischer Verband das Beste sein.

In derselben Weise wie Nabelhernien habe ich eine wallnussgrosse Hernia lineae albae bei einem 72jährigen Manne behandelt, der seit 20 Jahren um so mehr Beschwerden von ihr hatte, als er gleichzeitig eine schwere Kyphoskoliose und wie so häufig im Gefolge derselben, Herzhypertrophie, Emphysem und Bronchitis mit quälendem Husten hatte; seine Bandage hielt den Bruch garnicht zurück, der beim Austreten stets derartige Beschwerden verursachte, dass er sie nur durch grössere Morphiumdosen bekämpfen konnte. Vom Momente der Injection sind seine Beschwerden mit der Hernie verschwunden, trotzdem der Husten unverändert weiter

bestand. Eine Radicaloperation war in diesem wie in den anderen Fällen abgelehnt und wäre hier auch wegen des Allgemeinbefindens und des hohen Alters contraindicirt gewesen.

Wenn die Erfahrungen bei Nabelhernien so überaus befriedigend waren, so kann ich leider nicht dasselbe von den Inguinalhernien sagen. Freilich liegen hier auch die Verhältnisse wesentlich ungünstiger: Beim Nabelbruch drängt der Bruch senkrecht gegen die Paraffinpelotte an, die an dem Hautsack eine sichere, kaum nachgiebige Stütze findet. Dagegen trifft bei der Inguinalhernie, vorzüglich bei der indirecten, der ausgepresste Bruch die subcutane Platte nicht senkrecht, sondern im spitzen Winkel und gleitet an ihr vorbei. Nun besteht ja die gewünschte Wirkung der Paraffinpelotte nicht nur in dem mechanischen Verschluss des äusseren Leistenringes, sondern nach einigen Wochen auch in einem organischen in Folge der inzwischen eingetretenen Verwachsung, aber es ist klar, dass dieser letztere wichtige Factor theilweise wirkungslos wird, wenn nicht während der ersten Wochen nach der Injection der Bruch reponirt geblieben ist. Anderenfalls muss er naturgemäss an der Stelle des geringsten Widerstandes die im Entstehen begriffenen Verwachsungen zerreissen und sich wiederum einen, wenn auch meist verengerten Weg bahnen.

Diese rein mechanischen Verhältnisse scheinen für die Stellung der Prognose wie der Indication massgebend zu sein. Indessen kommen hierbei doch auch noch andere Momente in Frage. Man darf bei einem Bruchleiden nicht vergessen, dass, wenn auch der Arzt zunächst die wirkliche Heilung durch Operation als das Idealste anzusehen gewohnt ist, die Indication zur Operation vom Patienten fast ausnahmslos nur dann anerkannt wird, wenn er durch sein Leiden erhebliche, auf keine andere Weise zu beseitigende Beschwerden hat. Es wird niemals dahin kommen, dass sich alle Patienten wegen der Möglichkeit späterer grösserer Beschwerden, wegen der Möglichkeit der Incarceration prophylaktisch operiren lassen, um so mehr, als auch wir wohl niemals dahin kommen werden, abgesehen von allen Unbequemlichkeiten und Verlusten an Zeit und Geld, die eine Radicaloperation mit sich bringt, die Procentzahl der Recidive auf Null herabzudrücken. Wenn wir nun aber genöthigt sind, einem Patienten, der die Operation aus guten oder schlechten Gründen ablehnt, als einzige Palliativbehandlung,

von den in ihren Erfolgen zweifelhaften Alcoholinjectionen abgesehen, ein Bruchband zu geben, so müssen wir doch gestehen, dass die damit geleistete Hilfe häufig das Grösserwerden der Brüche ebenso wenig wie eine Einklemmung verhütet. In den meisten Fällen muss aber der Patient den gewünschten Erfolg durch eine Reihe von Unannehmlichkeiten erkaufen, die nur ertragen werden, weil keine Möglichkeit zur Beseitigung der Beschwerden vorhanden zu sein scheint, mit Ausnahme der Operation. Vor Allem ist es der constante Druck der Feder, der peinlich empfunden wird, ausserdem aber der mangelhafte Sitz, die Hautreizung, die sich in Ekzemen äussert, der Zwang der Erneuerung u. s. w. Jedenfalls erscheint ein wirklicher Fortschritt auf diesem wichtigen Gebiete, das meist vom Chirurgen dem Bandagisten überlassen wird, dringend erforderlich. Und in der That scheint mir die subcutane Pelotte diesen Fortschritt darzubieten.

Die Technik entspricht fast völlig derjenigen bei Nabelhernien. Als Ort der zu erzeugenden Prothese wählte ich stets die Haut über der Bruchpferte, ausserdem aber manchmal dessen weitere Umgebung, speciell den oberen Theil des Leistencanals, wenn eben beim Husten auch diese Partien allzu nachgiebig zu sein schienen. Wegen des Schmelzpunktes des zur Verwendung kommenden Paraffins verweise ich auf das bei den Nabelbrüchen Gesagte. Die zur Verwendung gekommene Menge schwankte von 2 ccm bei dem Scrotalbruch eines 7 wöchentlichen Kindes bis zu 50 ccm bei dem Recidiv bei einem älteren Herren; man lässt auch hier den Patienten im Stehen pressen, um zu constatiren ob der Bruch reponirt bleibt und injicirt im entgegengesetzten Falle an die noch nachgiebigen Stellen oder unter das bereits erzeugte Depôt soviel, bis der gewünschte Erfolg erzielt ist oder in Fällen, in denen man keine völlige und dauernde Reposition erzielen kann, bis doch wenigstens eine deutliche Erschwerung des Austrittes manifest geworden ist. Man darf sich indessen hierbei nicht von dem sehr schnell eintretenden Oedem der Injectionsstelle täuschen lassen, das die Wirkung des Paraffins zunächst noch verstärken kann. Nach der Injection empfiehlt es sich, den Patienten mit einem kräftig comprimirenden aseptischen Verbande einige Tage Ruhe beobachten zu lassen. Wenn dann die Schwellung verschwunden ist, soll der Patient noch mindestens einige Monate bis zur vollendeten Ver-

wachsung eine für jeden Fall besonders angefertigte Hohlpelotte aus gefüttertem aber nicht gepolstertem Metall tragen, welche so wie ein „Bruchband ohne Feder“ an einem Gummibande befestigt und mit einem Schenkelriemen versehen ist. Sie muss das deutlich palpable Paraffin allseitig um etwa 1 cm überragen.

Der Erfolg der Injection hängt von einer Reihe von Umständen ab. Wohl der wichtigste ist die Grösse des Bruches und der Bruchpforte. Kleine Brüche geben eine für die Heilung ausserordentlich viel bessere Prognose ab. Eine Bruchpforte, die zwei Finger oder mehr eindringen lässt, wird sich wohl kaum jemals völlig durch Paraffin schliessen lassen. Diejenigen Hernien erscheinen besser geeignet, bei denen der Austritt nur schwer erfolgt. Von Wichtigkeit ist ferner die Beschaffenheit der Haut, die ja hier als Stütze zu dienen hat. Eine pralle, gut anliegende Haut mit kräftigem Fettpolster bietet mehr Garantien, als eine schlaffe, fettlose, die übrigens auch das sonst wenig bemerkbare Paraffindepot viel mehr hervortreten lässt. Schliesslich ist das Verhalten des Patienten wesentlich; ein fortwährend schreiendes Kind kann einen sonst aussichtsvollen Fall verderben, während ein Patient, der ein heftiges Pressen in der ersten Zeit nach der Injection vermeiden kann, bessere Aussichten hat.

In einem kleinen Theile meiner 27 Fälle glaube ich, eine dauernde Reposition erzielt zu haben, die bei kleinen Kindern vielleicht am meisten zu erwarten ist. In den anderen Fällen haben die Patienten fast ausnahmslos durch die Combination der subcutanen Pelotte mit einem gewöhnlichen Bruchband oder mit der beschriebenen Bandage einen beträchtlichen Nutzen gehabt: Sie konnten ihre Brüche sicher und schmerzlos reponirt erhalten, während vorher das Band dauernd rutschte, die Haut wundscheuerte und dabei der Hernie doch nicht immer den Austritt verwehrte.

Es ergiebt sich sonach aus meinen Resultaten, dass man bei kleinen Hernien, sowie bei Bruchanlage in einer gewissen Anzahl von Fällen wirkliche Heilung erzielen kann. Für diese Fälle würde dann die Paraffininjection zu versuchen sein, um so mehr, als sie ja, wenn das gewünschte Ergebniss nicht eingetreten ist, die Operation nicht unmöglich macht, sondern nur um die zur Excision des Paraffins nöthigen Minuten verlängert. Bei grösseren Hernien dagegen kann das Paraffin nicht den anatomischen Erfolg einer

Radicaloperation haben, die bei sonst nicht vorhandenen Contraindicationen vorzuschlagen ist. Sind die letzteren jedoch aus den gesundheitlichen oder sonstigen Verhältnissen der Patienten herzuleiten oder verweigert der Patient die Einwilligung zur Operation, so wird ihm das Paraffin in den weitaus meisten Fällen einen wesentlich grösseren Nutzen schaffen, als das Bruchband allein, es wird ihm die Beschwerden mindern oder aufheben und das Grösserwerden des Bruches verhüten.

Von Nachtheilen im Gefolge der Injection bei Inguinalhernien habe ich verschiedenes gesehen, glücklicherweise aber nichts, was sich nicht sicher vermeiden lässt. So versäumte ich in meinem 2. und 3. Falle dafür zu sorgen, dass die Stichkanäle nicht durch darunter gelangtes Paraffin gespannt und zum Klaffen gebracht werden. Ich erlebte hier einen sehr verzögerten und in dem einen Falle durch eine nachträgliche leichte Infection complicirten Verlauf, der aber doch das gute Resultat nicht beeinträchtigte. In einem Falle erlebte ich einen Decubitus bei einem 4jährigen sehr zarten Kinde, bei dem ich in Narkose injicirte und unterliess, die Hitzewirkung der Injectionsmasse durch Aethylchlorid abzukürzen. In einem letzten Falle endlich wurde bei der Injection nicht eine runde oder ovale Scheibe erzeugt, sondern, da ein Theil ausglitt, die Figur eines schrägliegenden umgekehrten Y. Nach mehrwöchentlichem Wohlbefinden traten plötzlich leichte Einklemmungserscheinungen auf, die möglicherweise auf die ungünstige Form der Platte zurückzuführen sind; es wurde dann hier die Radicaloperation gemacht, die das Paraffin in der angegebenen Beschaffenheit zu Tage förderte, im übrigen aber glatt verlief.

Einer meiner früheren Vorschläge, bei grossen Hernien nach der Radicaloperation eine Platte aus Hartparaffin vom Schmelzpunkt 75° zur Verhütung des Recidivs einheilen zu lassen, ist inzwischen mit Erfolg verwirklicht. (Solche Platten liefert die Kaiser-Friedrich-Apotheke, Karlstr. 20, steril und gebrauchsfertig in Stärke von + 0,3, 0,5 und 1,0 cm.)

Ich darf sonach hoffen, dass auch nach dieser Richtung hin das Hartparaffin sich in der Behandlung der Hernien nutzbringend erweisen wird.

Literatur.

Bis Januar 1903: Siehe Berl. klin. Wochenschr. 1903. No. 12 u. 13.

1. Herter, Ueber Paraffinprothesen in der Orbita. v. Graefe's Archiv für Ophthalm. LV. Band, 2. Heft.
2. Wassermann, Ueber kosmetische Behandlung von Sattelnasen nach Vaselininjectionen. Beitr. zur klin. Chir. Bd. XXIV., S. 613.
3. Moszkowicz, Ueber subcutane Paraffininjectionen. Wien. klin. Wochenschrift. 1903. No. 2.
4. Lake, Inferior turbinate body restored by paraffin injections. Lancet 17. 1. 03.
5. Ramsay, The cosmetic value of paraffin injections after enucleation of the eyeball. Lancet. 31. 1. 03.
6. Paget, The uses of paraffin in plastic surgery. Lancet. 16. 5. 03.
7. Moure et Brindel, Résultats des injections de paraffine faites sous la muqueuse pituitaire chez 70 malades atteints de coryza atrophique ozénateux-type. Le bulletin médical. 23. 5. 03.
8. Eckstein, Ein Fall von mit Hartparaffininjectionen behandelter Hemiatrophia facialis progressiva. Berl. med. Gesellschaft. Sitzung vom 20. 5. 03.
9. Broeckaert, Les injections de paraffine appliquées au traitement de l'ozène. Presse Oto-Laryngologique Belge. 1903. No. 6.

Anmerkung bei der Correctur: Inzwischen hat Prof. Escherich über gute Erfolge mit Vaselininjectionen bei Nabelhernien kleiner Kinder berichtet. — Ich selbst hatte inzwischen Gelegenheit, das Hartparaffin bei Ozaena zu versuchen. Ich hielt es für das Richtigste, hierbei ein solches vom Schmelzpunkte ca. 50° anzuwenden. Herr Dr. H. Fliess (Berlin) wird über die erzielten günstigen Erfolge berichten. — Prof. Politzer hat das Hartparaffin zum frühzeitigen Verschluss retroauriculärer Operationshöhlen benutzt. (Wiener medicin. Wochenschrift. 25. 7. 1903.) — Von Hurd und Holden wurde ein Fall berichtet (Medical Record, 11. 7. 1903), in welchem ein halbweiches Paraffingemisch von 110° F = 43 1/3° C. zur Correctur einer Sattelnase verwandt wurde. Bei der dritten Injection kam es zu einer Embolie der r. Art. centralis retinal, die augenblicklich zur völligen r. Amaurose führte. Der Fall, dessen eigenartige Entstehung durch ein persistirendes Foramen ovale erklärt wird, beweist auf's neue die Bedenklichkeit des weicheren Materiales, der bei Verwendung von Paraffin von höherem Schmelzpunkte als 45° noch niemals eine Embolie zu Stande kam.

XXXIII.

Die neuern Untersuchungsmethoden und die operativen Erfolge bei Nierenkrankheiten.[1]

Von

Dr. H. Kümmell,

I. chirurg. Oberarzt des Allgem. Krankenhauses Hamburg-Eppendorf.

M. H.! Wenn ich heute vor Ihnen nochmals ein Thema einer kurzen Besprechung unterziehe, welches schon auf dem letzten Congress der Deutschen Gesellschaft für Chirurgie zum Theil wenigstens den Gegenstand meines Vortrages bildete, so geschieht es nicht sowohl, um Ihnen Mittheilung über meinem weiteren auf dem Gebiete der Chirurgie der Nierenkrankheiten gemachten Erfahrungen, über die Fortschritte in der Diagnose und über die operativen Erfolge zu machen, als vielmehr den neueren Untersuchungsmethoden zu der Anerkennung und allgemeinen Verbreitung und Anwendung zu verhelfen, welche sie nach unserer Erfahrung verdienen, aber noch nicht gefunden haben. Im Laufe des Jahres sind besonders bei den Methoden der Bestimmung der Functionsfähigkeit der Niere, so auch bei der von uns am meisten geübten Kryoskopie des Blutes von einzelnen Beobachtern so verschiedene, von unseren Erfahrungen weit abweichende Zahlenwerthe gefunden, dass bei der Richtigkeit derselben die Bedeutung und die Zuverlässigkeit der Methode wesentlich herabgemindert würde. Bei über 500 Bestimmungen des Gefrierpunktes des Blutes hat uns die Methode bisher niemals im Stich gelassen, sondern hat bis jetzt stets das gehalten, was wir nach den ersten Beobachtungen von ihn erhoffen durften.

[1] Vorgetragen am 4. Sitzungstage des XXXII. Congresses der Deutschen Gesellschaft für Chirurgie zu Berlin, 6. Juni 1903.

Unser Erkennen und Können auf dem Gebiete der Nierenchirurgie ist in den letzten Jahren ein vollkommen anderes geworden. Während man früher bei den Untersuchungsmethoden auf den geübten Blick, die palpirende Hand und die Harnuntersuchung allein angewiesen war, hat sich die Nierenchirurgie wie keine andere Wissenschaft in letzter Zeit die physikalischen und technischen Errungenschaften der Neuzeit praktisch dienstbar zu machen verstanden. Wir haben es nicht mehr nöthig, durch eingreifende Voroperationen, durch Blasenschnitt und Laparotomie uns von dem Vorhandensein einer zweiten Niere zu überzeugen. Methoden, die uns trotzdem nicht in den Stand setzten, einen sicheren Aufschluss über die Function des als vorhanden nachgewiesenen Organs zu erlangen. Nach wissenschaftlich fest gegründeten Methoden kann der Chirurg jetzt feststellen, ob ein zweites Organ vorhanden ist und ob es im Stande ist die Arbeit für das zu entfernende mit zu übernehmen. Mit einem wohlthuenden Gefühl der Sicherheit kann er jetzt oder nach vorher festgestellter Diagnose die Entfernung des erkrankten Organs, ohne durch die Insufficienz des andern überrascht zu werden, vornehmen. Während wir in früheren Jahren in 6 Fällen von Nierenexstirpation einen tödtlichen Ausgang wegen Fehlens oder Insufficienz des andern Organs zu beklagen hatten, haben wir nach Anwendung der neueren diagnostischen Hülfsmittel in 72 Fällen von Nephrotomien nicht einen einzigen Nierentod beobachtet, obwohl mehrfach das zurückbleibende Organ zwar nicht vollkommen gesund, wohl aber, wie vorher festgestellt, arbeitsfähig und im Stande war die Leistungen für das fehlende mit zu übernehmen, wenn sich der Gefrierpunkt unter 0,6 bewegte. In zwei später zu erwähnenden Todesfällen war der Gefrierpunkt über 0,6.

Dass eine vor der Operation gesunde Niere unter dem Einflusse der Narkose einmal insufficient werden und sogar zum Nierentod führen kann, ist selbstverständlich.

Unsere moderne Nierenchirurgie steht unter dem Zeichen der Röntgenröhre, des Kystoskops und des Harnleiterkatheters, sowie der functionellen Untersuchungsmethoden, die besonders in der Kryoskopie zum Ausdruck gelangen.

Was die erste Untersuchungsmethode, die Verwendung der Röntgenstrahlen in der Nierenchirurgie anbetrifft, so liegt abgesehen von dem Feststellen deutlicher Nierenschatten bei Tumoren und

anderen pathologischen Zuständen in einzelnen Fällen ihre wesentlichste Bedeutung in dem Erkennen der Nierensteine. Während bisher und zum Theil auch heute noch der Nachweis von Nierensteinen mittelst Röntgenstrahlen für eine nicht sichere Untersuchungsmethode gehalten wurde, der man bei positiven Resultaten wohl eine Beweiskraft zuschreiben konnte, während ein negatives Ergebniss das Vorhandensein von Steinen in Nieren- und Harnleiter nicht ausschliessen liess, stehen wir jetzt auf einem weit günstigeren positiven Standpunkt. Mit der technischen Verbesserung des Röntgenverfahrens, mit der weiteren Ausbildung dieser Untersuchungsmethoden ist uns in letzter Zeit der Nachweis aller Nierensteine mit einer durch besondere Verhältnisse bedingten Ausnahme auf der Röntgenplatte stets gelungen.

Durch unsere Erfahrung haben wir die Ueberzeugung gewonnen, dass jeder Nierenstein auf einer guten Röntgenplatte bei Beobachtung der erforderlichen technischen Maassnahmen sichtbar wird und dass andererseits beim Fehlen eines Nierensteinschattens kein Concrement vorhanden ist. Unsere Erfahrungen stützen sich auf die einwandsfrei in 28 Fällen auf der Röntgenplatte nachgewiesenen Steinschatten, bei denen 24 mal der chirurgische Eingriff, 2 mal die Section einen genau dem Schatten entsprechenden — zwei Fälle mit positivem Röntgen- und klinischem Befund sollen noch genannt werden — Stein zu Tage förderte, andererseits steht uns fast eine ebenso grosse Reihe von Beobachtungen zur Verfügung, bei denen klinisch die Möglichkeit eines Steines wohl vorlag, das Röntgenbild dagegen einen negativen Ausweis brachte und bei der Operation Hydro- und Pyonephrosen u. dergl., einmal ein Tumor gefunden wurde.

Während man früher zum Sichtbarmachen von Steinschatten einen schlanken Körperbau, das Vorhandensein eines grösseren Concrements von möglichst harter Consistenz als Haupterforderniss ansah und bei stärkerem Fettpolster und weichen kleinen Steinen die Schattenbildung von vorneherein für aussichtslos hielt, gelingt uns jetzt ohne Rücksicht auf den mehr oder weniger starken Ernährungszustand des Patienten, die chemische Zusammensetzung oder die Grösse des Steines, die Wiedergabe desselben auf der Röntgenplatte.

Die chemische Untersuchung unserer auf der Röntgenplatte

dargestellten und durch die Operation gewonnenen Steine ergab in 11 Fällen Phosphate, 5 mal kohlensauren Kalk, 6 mal Oxalate, 1 mal fast reine Harnsäure, 1 mal reines Cystin. Die Grösse der Steine schwankte von Erbsen- bis Kinderfaustgrösse, ihr Gewicht zwischen 0,1 und 75 g. Ohne hier auf die Einzelheiten der Technik näher einzugehen, welche wir in einer früheren Arbeit ausführlicher besprochen haben (Beiträge zur klinischen Chirurgie, Band 37, III. Heft und die in dem soeben erschienenen Röntgenatlas „Die Diagnose des Nierensteins von O. Rumpel“ sehr eingehend behandelt wird) sei nur erwähnt, dass eine sorgfältige Lagerung des zu untersuchenden, eine anatomisch genaue Bestimmung des Sitzes des Steines und eine gute weiche Röhre diejenigen hauptsächlichsten Momente sind, welche die Herstellung brauchbarer Bilder stets gewährleisten. Nothwendig wird es zu einer sicheren Diagnostik stets sein, mehrere Aufnahmen zu machen, und auf sämmtlichen Platten muss sich der Steinschatten in seiner Lage sowohl wie in seiner Contour constant wiederfinden; es scheint uns dies ein sehr charakteristisches und differentialdiagnostisch wichtiges, für einen Stein sprechendes Merkmal zu sein. Was den Sitz des Steines auf der Röntgenplatte anbetrifft, so zeigt sich der Schatten meist einige Centimeter von der Wirbelsäule entfernt, etwas unterhalb der 12. Rippe, an der Stelle, die anatomisch der Gegend des Nierenbeckens entspricht und ungefähr den Schnittpunkt einer durch die Mitte des zweiten Lendenwirbelkörpers gelegten Horizontalen mit der 12, Rippe bildet. Zuweilen kommt auch der Steinschatten etwas höher auf die 12. Rippe zu liegen. Grössere Schwankungen in ihrer Lage zeigen die secundären Steine in pyonephrotischen Nieren, indem mit der Ausdehnung und Formveränderung des Nierenbeckens die Steine nach der tieferen Stelle hinsinken und dort krallenartig in die erweiterten Kelche und den Ureteraustritt hineinwachsen. Die dadurch entstehenden zackigen Bilder, bei welchen der in das Nierenbecken und in den Ureter hineinragende Sporn medianwärts schräg nach unten ragt, bilden ein sehr charakteristisches Unterscheidungsmittel von Darminhalt und anderen täuschenden Schatten. Bei hochgradiger Hydronephrose kann der Steinschatten weit tiefer in der Höhe der Beckenschaufel sichtbar werden. In einem Fall von Hufeisenniere, deren linke Hälfte hydronephrotisch entartet im Innern Steine ent-

hielt, lag der Steinschatten dicht neben dem 10. Lendenwirbel. Eine derartige Verlegung des Steinschattens würde daher an eine Hufeisenniere denken lassen. Ein thalergrosser Schatten erwies sich neben kleinen runden Steinen nach Entfernung der pyonephrotischen Niere als ein mit festgeschichtetem Nierensand ausgefüllter stark erweiterter Nierenkelch. Auch die feinsten Körnchen gaben bei der dichten Anhäufung einen deutlichen Schatten.

Sehr wichtig ist die sachgemässe Betrachtung der Röntgenplatte, zu deren richtigen Deutung nicht nur eine gewisse Uebung im Beobachten, sondern auch eine zweckentsprechende gute Beleuchtung nothwendig ist. Wir pflegen unsere Platten im dunklen Raum in einem verschieden hell zu beleuchtenden Lichtkasten, eventuell durch ein Opernglas zu betrachten, um dadurch bei gegenügender Entfernung die Contouren deutlicher zu Tage treten zu lassen und die zarten Schatten sicherer deuten zu können.

Was nun die Anwendung des Kystoskops in der Nierenchirurgie anbetrifft, so ist dieses schon längst chirurgisches Gemeingut geworden, da seine Vorzüge bei einfacher Handhabung zu augenscheinliche sind. Der Ureterenkatheterismus dagegen hat noch gegen manche Vorurtheile zu kämpfen, die, wie mir scheint mehr auf theoretischer Erwägung als auf praktische, Erfahrung beruhen; ich glaube nicht, dass derjenige ein Gegner des Ureterenkatheterismus ist oder Nachtheile von demselben gesehen hat, der die Technik beherrscht. In den Ausnahmefällen, in denen ich eine Nierenoperation, bei unmöglicher Ausführung des Ureterenkatheterismus vorzunehmen gezwungen war, konnte ich ein Gefühl der Unsicherheit und der unvollständigen Diagnose nicht unterdrücken und ich habe mich, da mir der Zustand der anderen Niere nicht bekannt war, mit einer Nephrotomie begnügt, um nach Klarstellung der Verhältnisse die Nephrektomie folgen zu lassen trotz der dadurch nothwendig werdenden Complication des Wundverlaufs und der grösseren Gefährdung des Patienten. Ich habe besonders die Nierenerkrankungen bei Kindern im Auge, die einen operativen Eingriff verlangen und bei denen die Enge und Kleinheit der Urethra ein Einführen des Ureterenkystoskops nicht gestattete. Bei Mädchen im Alter von 14 Jahren und Knaben von 15 Jahren ist mir der Ureterenkatheterismus gelungen.

In vielen Fällen wird gewiss schon der Blasenspiegel wichtige

Aufschlüsse über eine bestehende Nierenerkrankung geben können. Zunächst zeigt uns das Kystoskop, ob zwei Ureterenmündungen vorhanden sind, ferner, ob dieselben functioniren und endlich ob klarer, trüber oder blutiger Urin aus demselben austritt. Oft wird auch eine Veränderung der Ureterenmündung auf eine Nierenerkrankung schliessen lassen, dieselbe kann klaffen, die Schleimhaut prolabiren, die umgebende Blasenschleimhaut entzündliche Erscheinungen darbieten, oder es können Ulcerationen in der Umgebung der verdächtigen Ureterenmündung bestehen, wie wir dieses fast ausnahmslos bei der Nierentuberculose zu beobachten Gelegenheit haben. Aber alle diese Symptome sind mehr oder weniger subjective Wahrnehmungen, die Täuschungen aller Art ausgesetzt sind. Das objective Urtheil verlangt den austretenden Urin zur physikalischen und chemischen Untersuchung ehe er sich mit dem Sekret der anderen Niere in der Blase vereinigt und durch die Urethra nach aussen entleert hat. Das sicherste und allein einwandsfreie Mittel aber, sich diesen „Nierenurin“ zu verschaffen, besteht in der Sondirung der Harnleiter.

Wir haben wiederholt die in letzter Zeit construirten Apparate geprüft, die ein getrenntes Auffangen der Nierenurine ohne Ureterenkatheterismus ermöglichen sollen. Gerade für diejenigen Fälle, bei denen der Ureterenkatheterismus wegen Verlagerung der Ureterenmündung, wegen hochgradiger Schrumpfblase und aus sonstigen Gründen unausführbar ist und die uns auch bei der grössten Uebung zuweilen entgegentreten werden, würden diese Apparate von der grössten Wichtigkeit sein und ich möchte ihre Anwendung für diese Ausnahmefälle stets empfehlen. Den Ureterenkatheterismus zu ersetzen und absolut einwandsfreie Resultate, wie diese zu liefern, scheinen sie nach unseren Erfahrungen ausser Stande zu sein.

Sowohl der von Neumann angegebene Harnscheider, wie der von Down construirte Apparat, welch' letzterer eine Scheidewand zwischen den beiden Ureterenmündungen durch vaginale, beziehungsweise rectale Einstülpung des Blasenbodens anstrebt, gestatteten uns ein sicheres getrenntes Auffangen der Nierensecrete. Auch die neuerdings von Luys und Cathelin construirten Harnsegregatoren, bei denen eine sehr sinnreiche Idee durch eine technisch vorzügliche Ausführung verwirklicht ist, brachten uns oft keine einwandsfreien Resultate, wenn auch vielfach die gewonnenen Secrete jeder

einzelnen Niere mit den durch den Ureterenkatheterismus gesammelten übereinstimmten. Während der Luys'sche Apparat ein katheterförmiges Instrument mit einer den Blasenboden entsprechenden Krümmung darstellt, nach dessen Einführung eine die Blase in zwei Hälften theilende Gummimembran durch einen einfachen Mechanismus ausgespannt wird, lässt sich bei dem Cathelin'schen Instrument die Blase ebenfalls durch eine Kautschukmembran, die nach der verschiedenen Capacität der Blase eingestellt werden kann, in zwei Hälften theilen. Gleichzeitig führen zwei nach der Gegend der Ureterenmündung zu drehende Katheter den Urin jeder Seite nach aussen ab. Bei einer Patientin mit nur einer Niere, bei der die rechte wegen Vereiterung operativ entfernt war, floss das Secret aus der rechten Seite des Luys'schen Segregators, also gerade aus der Seite, wo die Niere fehlte, ab; in einem anderen Falle mit nur einer Niere fand eine Entleerung aus der richtigen Seite statt. Wenn man öfter mit dem Blasenspiegel die Ureterenmündungen beobachtet hat, wie sie oft dicht neben einander, oft schräg verzogen daliegen und sich bei den kleinsten Bewegungen des Untersuchten verschieben, so wird man es zwar nicht für ausgeschlossen, aber oft vom Zufall abhängig halten müssen, wenn gerade die beiden Ureterenöffnungen in die beiden künstlich hergestellten Teiche einmünden, aus denen dann die getrennten Katheter den Urin nach aussen befördern sollen. Das ein nicht absolut sicheres Anliegen des katheterförmigen Instrumentes oder der Gummimembran an die Blasenwand und dadurch eine Vermischung der Secrete der beiden Nieren recht leicht möglich ist, leuchtet von vornherein ein. Unter allen Umständen aber nimmt der Nierenurin erst seinen Weg durch die Blase und kann nicht einwandsfrei und direct wie beim Ureterenkatheterismus aus den Nieren aufgefangen werden. Immerhin geben diese Instrumente in vielen Fällen gute Resultate und ist ihre Anwendung besonders bei der Unmöglichkeit des Ureterenkatheterismus zu empfehlen.

Es ist mit Freuden zu begrüssen, dass der früher so viel angefeindete Ureterenkatheterismus jetzt mehr und mehr Verbreitung und practische Anwendung findet. Es ist allerdings eine gewisse technische Uebung und Geschicklichkeit des Untersuchenden Voraussetzung seines Gebrauches. Ein Kystoskop in eines Ungeübten und Ungeschickten Hand ist ein Marterinstru-

ment für den Kranken, während die leichte und gewandte Handhabung auch der Ureterensonde dem Untersuchten keine erheblichen Schmerzen verursacht. Wir haben ausser bei Kindern kaum nöthig gehabt die Narkose dabei in Anwendung zu ziehen und konnten durch Einspritzung einer 1—2 proc. Eucaïnlösung oder durch Ausspülung der Blase mit einer 1 proc. Antipyrinlösung die Schmerzhaftigkeit auf ein Minimum reduciren.

Von Instrumenten haben wir früher stets das von Casper construirte Ureterenkystoskop, welches sich durch einen vorzüglichen optischen Apparat auszeichnet, angewandt, während wir neuerdings auch ein ausserdem von Reiniger, Gebhard & Schall fabricirtes Kystoskop, welches wegen seiner auswechselbaren Optik zugleich als Spülkatheter benutzt werden kann und andererseits ein indirectes Auffangen des aus der nicht katheterisirten Niere entleerten Urins gestattet, vielfach benutzen. Auf die technischen Einzelheiten, welche wir in der bereits citirten Arbeit eingehender besprochen haben, will ich hier nicht näher eingehen. Hauptbedingung für die Anwendung der Harnleitersondirung ist, wie bei jedem chirurgischen Eingriff, die Wahrung der peinlichsten Aseptik resp. Antiseptik. Die Sterilisation des Kystoskops sowie der Sonden, die gründliche Ausspülung der Blase, sicher sterilisirtes Glycerin und andere Momente muss man als selbstverständlich voraussetzen. Die theoretisch wohl denkbare Infectionsmöglichkeit wird durch die peinlich durchgeführten antiseptischen Maassnahmen auf ein Minimum reducirt, und die practische Erfahrung an einem Untersuchungsmaterial, das sich auf viele Hundert belaufen dürfte, hat uns bisher die Gefahrlosigkeit der so ausgeübten Methode glänzend bestätigt. Dabei handelt es sich ausschliesslich um Patienten, die nach der Katheterisirung längere Zeit unter genauer ärztlicher Controle standen.

Wenden wir uns nun zu der neusten und nicht minder wichtigen Untersuchungsmethode, der Bestimmung der Nierenfunction, so haben wir die verschiedensten, dasselbe Ziel verfolgenden Verfahren in Anwendung gezogen, die Injection von Methylenblau, die Phloridcinmethode, die Bestimmung der Dichte der Lösungen aus dem elektrischen Leitvermögen und die Kryoskopie. Der letzteren, der Gefrierpunktsbestimmung des Harns und vor allem des Blutes, welche uns die sichersten und einwandfreiesten Resultate zu geben schien, haben wir uns später fast ausschliesslich zugewendet und

sie als die die Nierenfunction am einfachsten und sichersten bestimmende bevorzugt. Ein Urtheil über die anderen Massnahmen, besonders über die uns sehr werthvoll erscheinende Phloridcinmethode dürfen wir uns daher bei dem nicht ausreichenden Beobachtungsmaterial nicht gestatten.

Wenn auch die Kryoskopie keine ganz neue Wissenschaft mehr ist, so ist sie doch in ihrer praktischen Anwendung in der ärztlichen Forschung auffallend wenig bekannt. Dies mag z. Th. seinen Grund haben in der weitverbreiteten Ansicht, dass es sich um ein technisch sehr schwieriges und umständliches Verfahren handle, besonders aber fehlt es unseres Erachtens an Veröffentlichungen, die eine kritische Beurtheilung auf Grund eigener Beobachtung und Erfahrung an einer grösseren Reihe von Fällen darbieten.

Wir haben seit etwa 3 Jahren methodisch die Gefrierpunktsbestimmung von Blut und Harn vorgenommen und unsere Untersuchungsprotokolle weisen weit über 300 Fälle auf. Wir glauben daher, dass unseren Schlussfolgerungen eine gewisse Tragweite im praktischen Sinne zukommen dürfe.

Da es sich um eine exacte physikalische Untersuchungsmethode handelt, die — wie uns zahlreiche Zuschriften bewiesen — in ärztlichen Kreisen nur wenig bekannt ist, da ihre Beschreibung fast nur in physiologischen und physikalischen Zeitschriften erfolgt, mag hier nochmals ganz kurz das Gebiet der Physik gestreift werden. Die Idee, die der ganzen Methode zu Grunde liegt, ist die, dass die Nierenthätigkeit im osmotischen Sinne aufgefasst wird, d. h. mit andern Worten, dass die Nierenarbeit berechnet wird aus dem Product der Drüse, dem Urin, und dem Entstehungsmaterial, dem Blut bezw. dem Serum, und dass diese beiden Flüssigkeiten, deren Lösungsmittel Wasser ist, den Gesetzen der Osmose unterworfen sind. Unter Osmose aber verstehen wir die zwischen 2 chemisch gleichen Lösungen von verschiedener Concentration bestehenden Wechselbeziehungen, die auf einen Ausgleich dieses Concentrationsunterschiedes gerichtet sind. Der Ausgleich des osmotischen Druckunterschiedes zwischen Blut bezw. Serum und Urin findet in der Niere statt. Kraft ihrer beiden antagonistisch wirkenden Functionen, der secernirenden des Glomerulus und der resorbirenden der ge-

wundenen Kanälchen, übernimmt sie nach beiden Seiten hin steuernd die Regulirung dieser Spannungsunterschiede, die im Organismus täglich durch den Stoffwechsel, die Herzthätigkeit u. s. w. beeinflusst werden.

Diese geistvolle Theorie, die auf van t'Hoff's Lehre vom osmotischen Druck sich aufbaut, wurde von A. v. Korányi aufgenommen, der dadurch das Verdienst hat, der praktischen Medicin eine neue Untersuchungsmethode geschaffen zu haben. Korányi fand, was auch schon vorher im physiologischen Laboratorium von anderer Seite festgestellt war, beim Menschen eine grosse Constanz der osmotischen Concentration des Blutes bei normaler Nierenfunction, dagegen eine Concentrationserhöhung des Blutes bei Nierenerkrankungen. Ferner ging mit dem Steigen der osmotischen Concentration des Blutes eine Concentrationsverminderung des Urins Hand in Hand. Alles wurde gedeutet in dem Sinne, dass bei normaler Nierenfunction sämmtliche N-haltige Molecüle im Urin ausgeschieden würden, während bei gestörter Function eine Retention harnfähiger Stoffe im Blute stattfände.

Von diesen ausserordentlich interessanten Thatsachen, die Ende der neunziger Jahre in mehreren Publicationen v. Koranyi's erschienen, und welche von Anderen (Richter und Roth, Senator, Casper, Lindemann u. A.) bestätigt wurden, glaubten auch wir practischen Nutzen für die Nierenchirurgie ziehen zu können, besonders mittelst der Combination dieser Untersuchungsmethode mit der Anwendung des Ureterenkatheterismus.

Was nun zunächst die Technik der Untersuchungsmethode anbetrifft, so wird die osmotische Concentration vermittelst der Gefrierpunktserniedrigung bestimmt. Je concentrirter eine Lösung, um so tiefer liegt ihr Gefrierpunkt unter dem des destillirten Wassers. Wenn wir der Kürze halber concentrirt sagen, so meinen wir immer die molekulare Concentration im osmotischen Sinne, die man unterscheiden muss von der molecularen Concentration im rein physikalischen Sinne. Während die letztere angiebt, wie viel Gramm Moleküle in einem Liter Flüssigkeit vorhanden sind, zeigt die osmotische Concentration ausser der Anzahl der Moleküle plus Jonen, wobei man die letzteren als die Träger des elektrischen Leitvermögens betrachtet.

Bekanntlich beruht auf dieser Auffassung die neueste Untersuchungsmethode der osmotischen Concentration, die die Dichte der Lösung aus dem elektrischen Leitvermögen bestimmt.

Diese auf dem letzten Congress der deutschen Gesellschaft für Chirurgie mitgetheilten Versuche über Leitfähigkeitsbestimmung getrennt aufgefangener Urine zur Feststellung der Functionstüchtigkeit der Nieren hat Herr Dr. Engelmann auf unserer Abtheilung in einer grossen Zahl von Fällen nachgeprüft. Im Grossen und Ganzen konnte er die von Loewenhardt (Breslau) mitgetheilten Resultate bestätigen.

Wir besitzen in der Bestimmung der elektrischen Leitfähigkeit eine brauchbare Untersuchungsmethode, die uns in Fällen, wo nur geringe Mengen von Urin (1 bis 2 ccm) zur Verfügung stehen, Aufschluss giebt über die Function beider Nieren. Es wird dies ermöglicht durch den bestehenden Parallelismus zwischen den durch diese Methode und die Kryoskopie gewonnenen Resultaten. Wir erhalten nämlich durch diese Methode Vergleichswerthe für den Gehalt der Urine an anorganischen Bestandtheilen, also in der Hauptsache, an Salzen, die ja auch bei der Kryoskopie die Hauptrolle spielen. — Bei 40 normalen Urinen fanden wir für die Leitfähigkeit Werthe (in reciproken Ohm ausgedrückt) von:

0,0129—0,0243, entsprechend

$\Delta = 1{,}25^0 - 2{,}39^0$.

In pathologischen Fällen kann der Werth bis 0,0075 ($\Delta = -0{,}55^0$) und tiefer sinken (die Zahlen entsprechen den von Anderen gefundenen).

Um die Brauchbarkeit der Methode zu zeigen, führe ich einige Vergleichswerthe an, die in fünf Fällen einseitiger Nierentuberculose, die alle zur Operation kamen, gefunden wurden:

0,0250 : 0,0063,
0,0121 : 0,0047,
0,0136 : 0,0078,
0,0190 : 0,0054,
0,0223 : 0,00131.

Entsprechende Resultate finden wir in einer grösseren Reihe anderer Fälle.

Was die Ausführung der Methode angeht, so ist dieselbe

eine ziemlich einfache; sie erfordert weniger Zeit wie eine kryoskopische Untersuchung; Reihenuntersuchungen sind in kürzester Zeit zu erledigen.

Die von uns ausgeführten (mehrere hundert) Untersuchungen sind mit einem recht handlich gut functionirenden, von der Firma Reiniger, Gebbert und Schall zur Verfügung gestellten Apparat angestellt worden.

Eine ausführliche Mittheilung der von uns gefundenen Resultate, besonders der Blutuntersuchungen wird an anderer Stelle von Dr. Engelmann erfolgen (Grenzgebiete).

Was die Kyroskopie betrifft, so gehe ich hier nochmals auf die Technik und die event. Fehlerquellen ein, da ich mich nicht des Eindrucks erwehren kann, dass einige der von anderer Seite mitgetheilten Zahlenwerthe, welche im absoluten Widerspruch mit unseren weitgehenden Beobachtungsreihen stehen, durch Abweichungen von den nothwendigen Vorschriften entstanden sein könnten. Haben wir es doch mehrfach beobachtet, dass die an demselben Patienten von verschiedenen Beobachtern ausgeführten Untersuchungen wesentliche Unterschiede zeigten. In einem Falle wurde von anderer Seite eine Nephrectomie trotz einer Gefrierpunktserniedrigung von 0,6 wegen Erkrankung der einen Niere ausgeführt. Eine Functionsstörung von Seiten der anderen Niere trat nicht ein und würde dieser Fall als Beweis gegen die Annahme einer Functionsstörung bei Gefrierpunktserniedrigung angeführt werden können, wenn nicht dasselbe Blut einem mit der Untersuchungsmethode vertrauten Beobachter kurz nachher einen normalen Gefrierpunkt von 0,57 gezeigt hätte. Wir halten es für sehr wichtig, dass zur Vermeidung fehlerhafter Resultate möglichst grosse Untersuchungsreihen von demselben Beobachter ausgeführt oder die von anderen gefundenen Zahlenwerthe controlirt werden. Differenzen von 0,02—0,03 und mehr fanden sich oft bei demselben Blute und verschiedenen Beobachtern.

Die Bestimmung des Gefrierpunktes geschieht im Beckmann'schen Apparat. Derselbe besteht in der Hauptsache aus einem sehr feinen 100theiligen Thermometer, wobei je ein Grad Celsius wiederum in 100 Theile zerlegt ist. Das Thermometer taucht in einen Glascylinder, in dem die zu untersuchende Flüssigkeit mittelst eines Platinrührers in Bewegung gehalten wird. Der Glas-

cylinder mit Thermometer und Flüssigkeit wird in eine Kältemischung von minus 4° Celsius gebracht und unter fortwährendem Rühren wird die Flüssigkeit unterkühlt. Es tritt dann ein Moment ein, wo die Flüssigkeit erstarrt. Bei diesem Uebergang vom flüssigen in den festen Aggregatzustand wird Wärme frei, die die Quecksilbersäule in die Höhe schnellen lässt, bis zu einem gewissen Punkt, wo sie längere Zeit stehen bleibt, dem physikalischen Gefrierpunkt. Bei längerem Stehen sinkt sie dann wieder und nimmt allmälig die Temperatur der umgebenden Kältemischung an. Bestimmt man nun in derselben Weise den Gefrierpunkt des destillirten Wassers — die Skala des Beckmann'schen Thermometers ist eine willkürliche und der Nullpunkt der Lösung von dem des Wassers ab, so hat man die Zahl, die angiebt, wie viel tiefer die Lösung friert als das destillirte Wasser. Beim Blute beträgt diese Differenz — 0,56° C.; man sagt nun kurz: Der Gefrierpunkt des Blutes beträgt 0,56 und hat als besonderes Zeichen dafür ein „δ", während „Δ" den Gefrierpunkt des Urins bezeichnet.

Unser Verfahren bei der Blutuntersuchung ist folgendes: Aus einer gestauten Armvene werden, selbstverständlich unter aseptischen Kautelen, mittelst Einstossens einer scharfen Canüle 15—20 ccm Blut entnommen, dasselbe in dem zum Gefrierpunkte benutzten Glascylinder aufgefangen und durch Schütteln mit dem Platinring defibrinirt, woran sich unmittelbar der Gefrierpunkt anschliesst. In einem 2. Glascylinder wird jedesmal der Gefrierpunkt des destillirten Wassers bestimmt. Letzteres Verfahren halten wir für nothwendig, da der Quecksilberstand in dem oben U-förmig gebogenen Leeckmann'schen Thermometer leicht Schwankungen unterworfen ist, und da die später angegebenen Thermometer mit festgelegtem Nullpunkt uns nicht zuverlässig erschienen. Bei einiger Uebung dauert die ganze Untersuchung — den Venenstich eingerechnet — etwa 15 Minuten.

Zur Harnuntersuchung benutzen wir mit Vorliebe das von Heidenhain angegebene Instrument mit dem festgelegten Nullpunkt, da es hierbei nicht so genau auf ein $^1/_{00}$° wie bei der Blutuntersuchung ankommt. Hierbei möge gleich erwähnt werden, dass wir stets bei der Harnuntersuchung auch den Harnstoffgehalt mittelst des Esbach'schen Verfahrens feststellen.

Auf einige Fehlerquellen, die dem Ungeübten leicht unter-

laufen und die schon oft zu falschen Resultaten geführt haben, möchten wir besonders hinweisen. Ausser einer peinlichen Instandhaltung des Instrumentariums sind es zwei Punkte, die genau beobachtet werden müssen: Einmal muss das Thermometergefäss ganz in die zu untersuchende Flüssigkeit eintauchen, ohne jedoch auf den Boden des Glascylinders anzustossen, d. h. mit anderen Worten: Das Quecksilber muss vollkommen von dem erstarrenden Medium umschlossen sein, sodass nicht die wärmere Luftschicht von oben oder die kältere Glasschicht von unten die Wärmewirkung im Momente des Gefrierpunkts beeinflusst. Zweitens muss die Flüssigkeit in stetiger Bewegung mittelst des Platinrührers gehalten werden und, wenn sie im Erstarren ist und die Quecksilbersäule hochgeschnellt ist, so lange fortbewegt werden, bis das Quecksilber anfängt, wieder zu fallen; der höchste erreichte Punkt des Quecksilbers ist der Gefrierpunkt. Nur wiederholte Selbstcontrole giebt dann dem Untersucher die nöthige Sicherheit und Genauigkeit in der Ausführung, indem man die zu untersuchende Flüssigkeit des Oefteren wieder aufthauen und von Neuem frieren lässt.

In der im Vorstehenden geschilderten Weise haben wir nunmehr weit über 500 Fälle untersucht. Wenn wir diese in 3 Gruppen theilen, so umfasst die erste — etwa ein Drittel der Untersuchungen — die Patienten, bei denen z. Th. wohl der Verdacht einer Störung der Nierenfunction vorhanden war, die jedoch während ihres Krankenhausaufenthaltes keine Erscheinungen von Nierenerkrankungen boten. Diese Untersuchungen, die ohne besondere Berücksichtigung von Alter, Geschlecht, Ernährungszustand, Körpertemperatur etc. ausgeführt wurden, ergaben in der grossen Mehrzahl eine ganze constante Blutconcentration, die einem Gefrierpunkte von 0,56 entsprach oder nur ganz geringe Abweichungen von δ 0,57, 3mal 0,58, 20mal 0,55, 5mal 0,54, zeigten. Bei einer anämischen Frau fanden wir 1mal 0,53. Dieses Ergebniss deckt sich im Grossen und Ganzen mit den von anderen Seiten angestellten Untersuchungen, welche ebenfalls beweisen, dass die moleculare Concentration des Blutes bei ungestörter Nierenfunction eine sehr constante ist und im Mittel durch eine Gefrierpunkterniedrigung von 0,56° C. zum Ausdruck gelangt. Wir haben ferner durch diese Untersuchungen nachgewiesen, dass auch bei acuten Erkran-

kungen — wenn die Nieren intact bleiben — keine Erhöhung der molecularen Concentration des Blutes eintritt. So war z. B. behauptet worden, beim Typhus abdominalis träte eine Concentrationserhöhung des Blutes ein, die mit einer Antitoxinbildung in Zusammenhang gebracht wurde. Unser derzeitiger Assistenzarzt Herr Dr. Rumpel konnte diese Behauptung auf fehlerhafte Versuchsanordnung zurückführen, indem er bei einer Reihe von Typhusfällen in allen Stadien der Erkrankung normale Blutconcentration nachwies, was auch später von Koranyi bestätigt wurde. Hierbei zeigte es sich besonders, wie grosser Werth auf eine exacte Technik der Gefrierpunktsbestimmung zu legen ist. In den beanstandeten Untersuchungen wurde nicht das Blut benutzt, sondern eine ganz geringe Serummenge, die nach Verdünnung mit Wasser in unzweckmässigen Gefässen zur Gefrierung gebracht wurde und wobei durch nachherige Multiplication der Fehlerquellen ganz unhaltbare Werthe des Blutgefrierpunktes zu Tage kamen. Gerade die von sonstigen Einwirkungen unabhängige Constanz der molecularen Concentration des Blutes bei intacter Nierenthätigkeit ist es, die der Methode den hohen Werth verleiht. Wie prompt die gesunde Niere den Ausgleich der osmotischen Druckunterschiede regulirend ausführt, beweist, dass bei starker Flüssigkeitszuführung ebenso wie bei erheblichem Wasserverlust die Blutconcentration trotzdem stets annähernd die gleiche bleibt. Am eclatantesten zeigte sich dieses in einem Fall, in dem wir vor einer intravenösen Infusion von 2000 ccm einen Blutgefrierpunkt von 0,57 feststellten und 4 Stunden später genau die gleiche Concentration nachweisen konnten. Diese kurze Zeit also hatte für den feinen Regulirungsapparat — in erster Linie die Niere — genügt, um die direct im Gefässsystem erzeugte Concentrationsverminderung zur früheren normalen osmotischen Concentration auszugleichen. Viel grösseren Schwankungen dagegen ist die Concentration des Urins unterworfen, wobei wir Werthe für Δ von 0,9 bis 2,3 fanden. Diese Beobachtung ist ja ohne Weiteres erklärlich durch die bedeutenden Schwankungen der zugeführten und ausgeschiedenen Flüssigkeitsmengen. Schon aus dieser grossen Verschiedenheit der molecularen Concentration geht hervor, dass der Hauptwerth dieser Untersuchungsmethode in vergleichenden Bestimmungen zu suchen ist, worauf wir noch später zurückkommen werden.

Die zweite Gruppe umfasst die Untersuchungen bei bestehender Nierenerkrankung, die eine Stauung der Gesammtnierenfunktion bedingte. Es handelt sich in diesen Fällen zunächst um chronische Nephritis (77 Fälle), von denen ein Theil im urämischen Stadium zur Untersuchung kam, ferner um Cystitis mit aufsteigender Pyelonephritis, namentlich in Folge von Prostatahypertrophie (16 Fälle), ferner um doppelseitige Nephrolithiasis bezw. Pyonephrosis (14 Fälle), doppelseitige Tuberculose (3 Fälle), Tumoren (2 Fälle). In fast allen Fällen ist der Nachweis der doppelseitigen Erkrankung durch die Section, in manchen auch durch die Operation erbracht. Die Blutconcentration in sämmtlichen Fällen zeigte sich erhöht, was durch das Tiefertreten des Gefrierpunktes unter 0,58 beobachtet wurde. Die meisten Werthe bewegten sich zwischen 0,60 und 0,65 (78 Fälle), 10 mal betrug der Gefrierpunkt 0,59, 6 mal 0,66, 7 mal 0,58, 6 mal 0,75, je 3 mal 0,70 und 0,71, 1 mal 0,68 und 0,69, je 4 mal 0,73, 2 mal 0,81. Mit diesen letzten Zahlen, die wir bei schwer urämischen Prostatikern fanden, haben wir die tiefste Senkung des Blutgefrierpunktes beobachtet.

In mehreren Fällen konnten wir das Eintreten des urämischen Zustandes in eclatanter Weise an der zunehmenden Erniedrigung von δ beobachten. Ein wegen einer Fractur in Behandlung befindlicher Patient, welcher sich anfangs wohl fühlte, hatte bei Beginn seiner auf ein Nierenleiden hindeutenden Klagen

$\delta = 0{,}585$. Das stieg am folgenden Tage auf
$\delta = 0{,}595$. Es stellten sich urämische Krämpfe mit
$\delta = 0{,}62$ ein.

Eine doppelseitige Eiterniere hatte 10 Tage ante mortem
$\delta = 0{,}60$, 5 Tage vor demselben
$\delta = 0{,}62$.
$\delta = 0{,}67$ einen Tag ante exitum.

Bei einem Prostatiker mit doppelseitiger Nierenerkrankung stieg δ bei mehrwöchentlicher Beobachtung

$\delta = 0{,}63 - 0{,}68 - 0{,}78$ 1 Tag ante exitum.

Gleichzeitig mit der Concentrationserhöhung des Blutes war in fast allen Fällen eine Verminderung der molecularen Concentration des Urins nachzuweisen. Die meisten Werthe der Gefrierpunkte bewegen sich unter 0,9 bis 0,3 und 0,2, wenn auch hin

und wieder Δ—1,0 und darüber vorübergehend beobachtet wurde. Dies beweist wieder, dass die Harnconcentration allein nicht ausschlaggebend sein kann, vielmehr hauptsächlich relativen Werth besitzt.

Von der grössten Wichtigkeit ist die Frage der Gefrierpunktserniedrigung bei anderen Krankheitszuständen, bei denen die Nieren intact sind. Gerade dieses Moment ist vielfach als ein die Zuverlässigkeit der Methode herabsetzender Factor hervorgehoben worden. Schon Koranyi machte bei seiner ersten bahnbrechenden Veröffentlichung gewisse Einschränkungen, welche wir auch bestätigen konnten. Bei nicht compensirten Herzfehlern kann eine Erhöhung der molecularen Concentration in Folge von Stauungserscheinungen auftreten. Wie weit auch hier eine Insufficienz der Nieren verantwortlich zu machen ist, lasse ich dahingestellt. Immerhin wird es klinisch wohl schwierig sein, bei Krankheitszuständen, bei denen es in Folge von Atheminsufficienz oder von Stauungserscheinungen zu einer Concentration des Blutes gekommen ist, ohne dass eine Erkrankung der Nieren im eigentlichen Sinne vorlag, die richtige Diagnose zu stellen.

In einigen Fällen von Eklampsie, welche wir untersuchten, fanden wir erhöhte Blutconcentration bis δ=0,60, was bei der klinisch meist durch starken Albumengehalt und verminderte Ausscheidung des Urins festgestellte Alteration der Nieren nur als richtige Folgeerscheinung anzusehen ist.

Ebenso erklärlich erscheint mir die mehrfach nachgewiesene Gefrierpunktserniedrigung im diabetischen Coma.

Bei einem Epileptiker im Anfall fanden wir ebenfalls Herabsetzung des Gefrierpunktes, ebenso bei Lebercirrhose. Ob im ersten Falle die Ueberladung des Blutes mit Kohlensäue, im letzten die zweifellosen Stauungserscheinungen die Ursache waren, lasse ich dahingestellt.

Bei Typhus fand Rumpel, wie bereits erwähnt, entgegen den von Waldvogel gewonnenen Gefrierpunktserniedrigungen in zehn Fällen bei gesunder Niere, im Stadium des Fiebers und der Reconvalenscenz stets normale Blutcirculation von 0,56—0,57.

Die von Israel mitgetheilten Beobachtungen, dass sich im Vorstadium eines Malarianfalls und im acuten Gichtanfall ohne Betheiligung der Nieren eine Gefrierpunktsherabsetzung einstellen

Grenze, bei der die Entfernung der einen Niere mindestens sehr gewagt erscheint und unsererseits nicht zu empfehlen ist. Bei einem Patienten beispielsweise, den ich wegen doppelseitiger Pyonephrose Monate lang behandelt und beobachtet hatte und bei dem ich durch Spaltung der Niere ein relativ gutes Befinden erzielt hatte, musste ich wegen des niedrigen Gefrierpunkts unter allen Umständen von jedem radicalen Eingriff absehen. In meiner Abwesenheit wurde die Auskratzung der einen Nierenfistel vorgenommen und dabei eine so zerstörte Niere gefunden, dass man dieselbe für vollständig functionsunfähig und unbrauchbar für die Oekonomie des Organismus hielt und sich daher zur Exstirpation entschloss. Der Tod erfolgte schon am folgenden Tag. In einem anderen Fall einer doppelseitigen durch Ureterenkatheterismus und Gefrierpunktsbestimmung $\delta = 0{,}63$ nachgewiesenen Nierenvereiterung legte ich, da der Patient hoch fieberte, den grossen rechtsseitigen mit Eiter gefüllten Nierensack frei und spaltete denselben. Ich fand nur einen schmalen, kaum kleinfingerdicken Saum von Nierengewebe und glaubte, dass diese Niere zweifellos absolut nicht mehr functionsfähig sei. In dieser nicht richtigen Erwägung entschloss ich mich zur Exstirpation, worauf der Tod nach 12 Stunden eintrat.

Zwei meiner Hamburger Collegen theilten mir Beobachtungen ähnlicher Art mit; in einem Falle wurde bei einem anscheinend einseitigen Nierensarkom bei einem Gefrierpunkt von 0,6 die Exstirpation vorgenommen. Der Tod trat am folgenden Tag ein. In dem anderen Falle war ohne vorherige Bestimmung des Gefrierpunkts eine vollkommen eiterige Niere entfernt, worauf eine mehrtägige Anurie eintrat. Die dann vorgenommene Blutuntersuchung ergab ein δ von 0,65—0,70. Der Tod trat am fünften Tage ein. Die Section ergab, dass auch die andere Niere schwer erkrankt und functionsunfähig war.

M. H.! Das sind Thatsachen und üble Erfahrungen, nicht theoretische Erwägungen, die für sich selbst sprechen und mir nicht den Muth verleihen, bei einer Gefrierpunktserniedrigung unter 0,6 eine Nierenexstirpation vorzunehmen, während 62 Nephrectomien, bei denen der normale Gefrierpunkt vorher festgestellt war, stets auch nach der Operation ein vollkommen functionsfähiges Organ erwiesen. Was den von Israel erwähnten Fall eines Gefrierpunkts von 0,56 bei 4 tägiger Anurie anbetrifft, so

widerspricht dieser Befund voll und ganz unsern Beobachtungen bei doppelseitigen Nierensteinen, die mit Anurie einhergingen, sowie den durch Pyonephrose, Tuberculose, Tumoren oder sonstigen Erkrankungen bedingten doppelseitigen Nierenerkrankungen, welche sämmtlich eine Gefrierpunktserniedrigung unter 0,6 ergaben. Sie werden es mir zugeben, dass ich derartigen Einzelbeobachtungen, gegenüber den grossen Zahlenreihen, in denen uns nicht ein einziges Mal ein derartiges Resultat entgegengetreten ist, zunächst keinen ausschlaggebenden und die Bedeutung der Kryoskopie herabsetzenden Werth beilegen kann. Es wäre sehr erwünscht, dass auch von anderer Seite nicht Einzelbeobachtungen, sondern grössere Zahlenreihen, welche die event. Fehlerquellen der Kryoskopie feststellen und die derselben etwa noch anhaftenden Mängel klarstellen können, mitgetheilt würden.

Was nun die dritte Gruppe unserer Gefrierspunktbestimmungen anbetrifft, so gehören in dieselbe die Fälle von klinisch nachgewiesener einseitiger Nierenerkrankung, bei denen die Gesammtnierenfunction keinerlei Störung zeigte. Diese vertheilen sich auf Pyelitis (30 Fälle), Nephrolithiasis (28 Fälle), Pyonephrosis (20 Fälle), Tuberculosis (24 Fälle), Hydronephrosis (18 Fälle), Tumoren (7 Fälle). In allen diesen Fällen fanden wir normale Blutconcentration, der Gefrierpunkt betrug 0,55 bis 0,57, blieb also innerhalb der Grenzen, die wir als Normalwerth anzusehen pflegen. Andererseits bestand normale moleculare Concentration des Urins mit ausreichender Harnstoffausscheidung, trotzdem der Gesammturin durch Beimischung von Eiter, Blut, Epithelien, Bakterien etc. in den einzelnen Fällen die deutlichsten Zeichen der Nierenerkrankung darbot. Dass es sich in allen diesen Fällen wirklich um einseitige Nierenerkrankung handelte, bewies, ausser dem klinischen Verlauf in 74 Fällen, die Operation, die vermittelst Nephrektomie bezw. der Nephrotomie zur Heilung führte. In 5 Fällen konnte durch die Section eine gesunde restirende Niere erwiesen werden.

Bei dieser Gelegenheit sei auf die hohe diagnostische Bedeutung des mit der Kryoskopie untrennbar verbundenen Ureterenkatheterismus besonders hingewiesen. In der grossen Mehrzahl aller Fälle nämlich wurde die Untersuchung der vermittelst der Harnleitersonden getrennt aufgefangenen Nierenurine vorgenommen.

Während bei normaler Nierenfunction die moleculare Concentration der Secrete beider Nieren eine annähernd gleiche ist — worüber uns eine ganze Reihe von Beobachtungen zur Verfügungen steht — tritt bei einer Erkrankung, die das Becken oder auch die Substanz einer einzelnen Niere trifft, sofort eine ganz erhebliche Störung der Function dieser Niere auf. Diese einseitige Functionsstörung wird nachgewiesen durch die veränderte moleculare Concentration des Urins, Hand in Hand gehend mit einer verminderten Harnstoffausscheidung, während die andere Niere keine Störung der Function zeigt.

Gerade in dieser Beziehung ist der Ureterensondirung viel Aufklärung zu verdanken, sie ermöglicht es uns, in einer früher nie geahnten Weise die Thätigkeit beider Nieren zu erforschen.

So fanden wir — um nur ein Beispiel von vielen zu erwähnen — bei einem Mann, der in Folge linksseitiger Schmerzen auf Nierenstein verdächtig erschien, bei der Sondirung der Ureteren einen äusserlich ganz gleich erscheinenden Urin, der jedoch folgende Concentrationsunterschiede zeigte:

Rechte Niere:	Linke Niere:
$\Delta = 1{,}70$	$\Delta = 0{,}95$
$U = 21{,}30$	$U = 10{,}10$

Nachdem die weitere Beobachtung und namentlich das Röntgenbild, welches in der linken Nierenbeckengegend einen scharfen, kirschgrossen Schatten aufwies, die Diagnose zu bestätigen schien, wurde nach Spaltung der linken Niere ein kleinkirschgrosser Stein extrahirt. Die Nierensubstanz als solche — soweit sie bei der Operation zu Gesicht kam — zeigte durchaus keine Veränderung.

In einem Falle von Nierentuberculose ergab z. B. die Untersuchung:

Rechte Niere:	Linke Niere:
$\Delta = 0{,}55$	$\Delta = 1{,}41$
$U = 4{,}80$	$U = 12{,}30$

Die exstirpirte Niere zeigte ausser einigen erbsengrossen, zum Theil verkästen Herden noch normales Nierengewebe in ziemlicher Ausdehnung.

Der 2. Fall betraf eine als grosser Tumor palpable Pyonephrose, die sich nach der Exstirpation als prall mit Eiter gefüllter Sack erwies, ohne mikroskopisch erkennbares Nierengewebe:

Rechte Niere:	Linke Niere:
$\Delta = 0{,}2$	$\Delta = 2{,}25$
U = Spuren	U = 340

Wir haben eine grosse Reihe solcher Untersuchungen ausgeführt, die beweisen, dass die Functionsstörung der einzelnen Niere in der Erkennung der Art und des Umfanges der Erkrankung eine grosse Rolle spielt. Ferner beweisen sie uns, dass Functionsstörungen ohne organische Veränderung zum mindesten zu den grossen Seltenheiten gehören; in den doch recht zahlreichen Fällen, die überhaupt hier zur Beobachtung kamen, konnte nicht ein einziges Mal eine ausgesprochene reflectorische Functionsstörung beobachtet werden. Wir glauben vielmehr, dass in den meisten dieser früher als reflectorische Anurie beschriebenen, doch nicht bewiesenen Fällen eine Erkrankung der anderen Niere bereits vorlag, aber nicht erkannt werden konnte. In den von uns beobachteten Fällen lag eine doppelseitige Erkrankung stets vor.

Auch bei der relativen Häufigkeit der doppelseitigen Steinbildung lässt eine plötzliche Anurie auf dieses Vorkommniss viel eher schliessen, als auf reflectorische Vorgänge. An dieser Stelle seien noch kurz die Ergebnisse der functionellen Untersuchung erwähnt, die wir in einem Fall von doppelseitiger Steinbildung, die klinisch festgestellt und durch das Röntgenbild bestätigt war, erhalten haben. Die Pat. ist nach operativer Entfernung beider Steine geheilt worden.

Die Blutconcentration zunächst war erhöht, $\delta = 0{,}59$; die moleculare Concentration des trüben Urins war ausserordentlich gering, $\Delta = 0{,}87$, U = 8,91. Aus beiden Ureteren entleerte sich trüber Urin von ganz niedriger Concentration.

Linke Niere:	Rechte Niere:
$\Delta = 0{,}52$	$\Delta = 0{,}32$
U = 8,86	U = 6,13

Es wurde zunächst die linke Niere gespalten, ein ganz enormer Stein, der das erweiterte Becken ausfüllte und krallenartig in dem erweiterten Kelche gewuchert war, entfernt. Die gespaltene Niere wurde drainirt. Nach 3 Tagen begann aus dem Schlauch Urinabsonderung, nachdem vorher aus der Blase nicht blutiger Urin — also aus der rechten Niere stammend — entleert war. Der Vergleich beider Urine war ausserordentlich lehrreich, was die

Functionsfähigkeit gespaltener Nieren anbetrifft. Am 4. Tage post operat. sondert die gespaltene Niere ab: 200 ccm Urin, $\Delta = 0{,}63$, $U = 5{,}4$ gegen 900 ccm aus der Blase ($\Delta = 1{,}06$, $U = 12{,}5$); am 6. Tage aus der gespaltenen Niere: 650 Urin ($\Delta = 0{,}75$, $U = 8{,}22$) gegen 1100 ccm aus der Blase ($\Delta = 1{,}08$, $U = 12{,}6$); am 10. Tage: linke Niere: 1000 ccm, $\Delta = 1{,}02$, $U = 9{,}19$; Blase: 1200 ccm, $\Delta = 1{,}18$, $U = 12{,}3$.

Ganz ähnliche Verhältnisse konnten bei der zweiten Nierenspaltung, die 8 Wochen später zwecks Extraction des anderen Steines mit Erfolg ausgeführt wurden, beobachtet werden, auch hier war nach 14 Tagen die Function der gespaltenen Niere beinahe ebenso gut wie die der anderen. Natürlich soll damit nicht gesagt sein, dass nach jeder Nierenspaltung die Function so schnell wieder eintritt; die Zahlen sollen bloss beweisen, inwieweit aus der Functionsbestimmung Rückschlüsse auf das Organ berechtigt sind.

Stellen wir nun noch einmal die drei Gruppen, in die wir unsere Untersuchungen eingetheilt haben, neben einander, so ergiebt sich also:

1. Bei intacten Nieren ist die moleculare Concentration des Blutes — dank der prompten Nierenregulirung — eine constante, sie entspricht im Durchschnitt einem Gefrierpunkt von 0,56.

2. Bei doppelseitiger Nierenerkrankung tritt meist eine Erhöhung der Blutconcentration ein, Hand in Hand gehend mit einer Verminderung der molecularen Concentration des Urins. Ist eine Erhöhung der Blutconcentration nicht vorhanden, so ist das eine Organ, wenn es auch nicht vollständig gesund ist, doch so functionsfähig, dass es die Arbeit für das andere mit zu übernehmen im Stande ist.

3. Einseitige Nierenerkrankung bedingt keine Störung der Gesammtfunction, welche die Erhöhung der molecularen Blutconcentration und Verminderung der Harnconcentration zum Ausdruck bringt.

Wenn wir jetzt auf die practische Nutzanwendung zu sprechen kommen, die wir aus der Methode gezogen haben, so zeigten die Vortheile desselben sich in erster Linie dem Chirurgen, der vor der Frage eines operativen Eingriffes steht, denn sie sagt uns zunächst mit Sicherheit, ob eine Functionsstörung der gesammten Nierenthätigkeit vorliegt. Nach unseren Untersuchungen nun deckt sich die Störung der Gesammtfunction meist mit der

doppelseitigen Erkrankung. Gewiss wird man — vom rein theoretischen Standpunkt aus — annehmen können, dass zwar eine doppelseitige Erkrankung besteht, dass aber auf beiden Seiten noch so viel secernirendes Parenchym vorhanden ist, um die ganze Menge der nierenhaltigen Molecüle zu eliminiren, ohne dass eine Erhöhung der molecularen Concentration des Blutes eintritt. Die Erfahrung hat uns aber gezeigt, dass diese Theorie den Thatsachen meist nicht entspricht. Wir haben bei doppelseitiger Nierenerkrankung, die klinisch festgestellt war und durch den chirurgischen Eingriff oder die Section bestätigt wurde, höchst selten eine normale moleculare Blutconcentration gefunden, andererseits bei durch normalen Gefrierpunkt festgestellter einseitiger Nierenerkrankung später nur ausnahmsweise die Erfahrung gemacht, dass eine doppelseitige vorgelegen hätte. Wenn keine doppelseitige Erkrankung bei normalem Blutgefrierpunkt vorliegt, so war nach unserer Erfahrung die Erkrankung der einen Seite eine relativ geringe, jedenfalls war die Function des einen Organs nicht gestört, vielmehr war dies im Stande, die Arbeit für das andere schwer erkrankte mit zu übernehmen. Das haben wir öfter bei Nierentuberculose zu betrachten Gelegenheit gehabt, wo das eine schwer kranke Organ entfernt werden konnte, obwohl das andere, wie der Ureterencatheterismus ergab, auch nicht absolut gesund, wohl aber functionsfähig war, wie der Blutgefrierpunkt angab. Nach der Exstirpation des schwer kranken Organs trat keine Functionsstörung in diesen Fällen ein.

Wir haben aber mit Hülfe des Ureterenkatheterismus kennen gelernt, dass selbst eine verhältnissmässig geringe locale Erkrankung einer Niere — sei es eine Herd- oder Nierenbeckenerkrankung — eine deutlich erkennbare einseitige Functionsstörung dieser erkrankten Niere hervorruft, die durch die moleculare Concentration des Urins nachgewiesen wurde. Diese Thatsachen sind ausserordentlich wichtig, sie beweisen die hohe diagnostische Bedeutung der functionellen Untersuchung, die im Allgemeinen längst nicht genug gewürdigt worden ist. Wo Functionsstörung nachgewiesen ist, da scheint auch — wenigstens nach unserer Erfahrung — eine Erkrankung des Organs vorhanden zu sein, die reflectorische Störung gehört sicherlich zu den grössten Seltenheiten. Man müsste dann die reflectorische Oligurie zu den Functionsstörungen rechnen,

was wir in diesem Sinne jedoch in Abrede stellen. Bei der reflectorischen Oligurie, die wir zu beobachten häufig Gelegenheit hatten, tritt ja bloss die Menge des ausgeschiedenen Urins zurück, nicht aber die Menge der Moleküle.

Ein Beispiel, das wir vor kurzer Zeit beobachteten, möge dieses veranschaulichen:

Eine Frau mit einer grossen Pyonephrose, die kolikartige Schmerzen auslöste, sondert 500 ccm Urin pro die ab, der — da er zwar dunkel, aber ohne jede Eiterbeimischung ist — nur aus der gesunden linken Niere kommen kann. Die Concentration desselben ist: $\Delta = 2{,}35$, U = 38,0 pM., die Concentration des Blutes war normal, $\delta = 0{,}56$. Nun haben wir die rechte Eiterniere exstirpirt, am 2. Tage nach der Operation beträgt die Urinmenge zwar 1500, aber $\Delta = 1{,}04$ pCt. = 12 pM. Die linke Niere hat also, vielleicht beeinflusst durch die schmerzhafte rechtsseitige Geschwulst, weniger Wasser vor der Operation abgesondert wie nach derselben, während die Harnstoffausscheidung mit 18 g fast die gleiche ist bei gleichbleibender Blutconcentration.

Man sieht hieran so recht das wunderbare Regulirungsvermögen der intacten Niere, die trotz des operativen Eingriffs, der Chloroformnarkose, des in Folge des Fastens darniederliegenden Stoffwechsels prompt die Ausscheidung der harnfähigen Elemente übernimmt und durch Selbststeuerung der osmotischen Concentrationsunterschiede im Gleichgewicht hält.

Wir haben nun gesehen, dass bei einseitiger, selbst geringfügiger Erkrankung die Function dieser Niere schon erheblich beeinträchtigt ist, um so schwerer muss natürlich die Functionsstörung bei doppelseitiger Erkrankung sich gestalten. Die beiden geschädigten Nieren vermögen nicht die Ausscheidung der Stoffwechselproducte ausreichend zu vollziehen, so dass eine Retention im Blute eintreten muss, wie wir in zahlreichen Fällen nachweisen konnten.

Wir glauben also den Satz auch umgekehrt vertreten zu müssen: Bei normaler molecularer Concentration des Blutes besteht keine allgemeine Functionsstörung, die sich in der grossen Mehrzahl der Fälle mit einer doppelseitigen Nierenerkrankung deckt, während Concentrationserhöhung stets auf eine solche schliessen lässt.

Die Vortheile dieser Erkenntniss machen sich nun in zwei-

facher Richtung geltend, einmal was die Diagnose, zum zweiten was die Indication eines operativen Eingriffes anbetrifft.

In allen von uns beobachteten differential-diagnostisch schwierigen Fällen hat sich die Bestimmung der molecularen Concentration von Blut und Harn bewährt. So z. B. in jenen Fällen von Hämaturie ohne klare Aetiologie bringt die Kryoskopie oft sofort Aufklärung oder doch vorläufige Orientirung. Sie ist uns in dieser Beziehung geradezu unentbehrlich geworden und gestattet mit Hilfe des Ureterenkatheterismus eine sichere Diagnose zu stellen. In erster Linie kommt hier in Betracht die Differentialdiagnose zwischen Stein (oder auch Tumor) und haemorrhagischer Nephritis mit einseitigen Nierenschmerzen. Wir haben mehrere Fälle zu beobachten Gelegenheit gehabt, in denen ausser Hämaturie Schmerzen in einer Nierengegend vorhanden waren und so den Verdacht auf Steine nahe legten. Die Erhöhung der molecularen Concentration des Blutes bis 0,65 und zugleich dauernde Concentrationsverminderung des Urins zeigten uns aber an, dass eine doppelseitige Erkrankung vorliegen musste, und die weitere klinische Beobachtung bestätigte denn auch unsere Annahme. In 2 Fällen handelte es sich um Schrumpfniere, wie später auch durch die Section nachgewiesen wurde, in einem sehr interessanten Falle um doppelseitige Cystenniere.

In diesen Fällen blieben die Patienten auf Grund unserer Untersuchungsmethode vor einem unnöthigen operativen Eingriff, der Probefreilegung einer Niere, verschont. Umgekehrt lässt die normale Blutconcentration doppelseitige Functionsstörung von vorn herein ausschliessen.

Bei der Cystitis der Prostatiker ist die Kryoskopie diagnostisch bew. prognostisch zu verwerthen. Wir haben bei einer Anzahl von Fällen von Prostatahypertrophie mit beginnender Retention ohne nachweisbare pyelitische Processe erhebliche Erhöhung der molecularen Blutconcentration δ bis 0,71 gefunden und bei der nach bald eingetretenem Exitus erfolgten Section hochgradige pyelonephritische Processe gesehen, die klinisch bei dem z. Th. noch ganz rüstigen Patienten wenig in Erscheinung getreten waren. Andererseits weist normaler Gefrierpunkt bei Prostatahypertrophie auf noch nicht eingetretene ascendirende Processe hin. Auch diese Nutzanwendung, die unseres Wissens von anderer Seite noch nicht

hervorgehoben worden ist, verspricht praktisch sehr gute Dienste zu leisten, besonders in Bezug auf die Prognose, da ja bekanntlich das Endstadium der Prostatahypertrophie, die Urämie, oft ganz plötzlich, ohne Vorboten vorauszuschicken, eintritt.

Auch zur Sicherung der Diagnose Nierentumoren kann die functionelle Untersuchung mit Vortheil herangezogen werden. Wir haben bei 2 Fällen von Grawitz'schen Tumoren, die abgekapselt, die Nebennierensubstanz ergriffen hatten, ohne Communication mit dem Nierenbecken, so dass der Urin äusserlich keinerlei krankhafte Veränderung zeigte, Herabsetzung der molecularen Concentration des Urins der erkrankten Niere nachweisen können.

Als besonders interessante Functionsstörung fanden wir in beiden Fällen in dem aus den erkrankten Nieren aufgefangenen Urin reichlich Eiweiss, wogegen der Urin der anderen Seite kein Albumen enthielt.

Endlich mögen hier noch ganz kurz die functionellen Untersuchungen erwähnt werden, die wir bei Nephritis angestellt haben. In neuerer Zeit ist von verschiedenen Seiten über Einseitigkeit der Nephritis geschrieben worden, die event. einer chirurgischen Behandlung zugänglich sein würde. Ohne hier auf diese Frage näher eingehen zu wollen, seien nur unsere diesbezüglichen Untersuchungsresultate mitgetheilt. In der Voraussetzung, dass man durch die Functionsbestimmung der Nieren vielleicht Rückschlüsse auf die einseitige oder doppelseitige Erkrankung ziehen könnte, haben wir in einer Reihe von Nephritisfällen bei der acuten parenchymatösen Form wie bei der chronischen interstitiellen Erkrankung u. A. den Urin beider Nieren vermittelst der Ureterensonden getrennt aufgefangen. In den bis jetzt von uns untersuchten Fällen zeigte sich fast ganz gleiche Concentration beider Urine, nur der Eiweissgehalt zeigte z. Th. erhebliche Verschiedenheiten. Die Untersuchungen sind jedoch noch nicht abgeschlossen und nur der Vollständigkeit halber angeführt.

Der zweite Gesichtspunkt der Verwerthung der Kryoskopie bezieht sich auf die Indicationsstellung bei chirurgischen Eingriffen. Schon bei früheren Gelegenheiten haben wir uns diesbezüglich eingehend geäussert, sodass wir uns hier kurz fassen können. Auf Grund unserer Erfahrungen sind wir zu dem Entschluss gekommen, dass bei bestehender functioneller Nieren-

insufficienz, die durch Erhöhung der molecularen Concentration des Blutes nachgewiesen wird, die Exstirpation einer Niere nicht rathsam ist, da die zurückbleibende Niere in diesem Falle ebenfalls nicht functionell intact und den erhöhten Ansprüchen der compensatorischen Leistung der N-Elimination nicht gewachsen ist, dass dagegen bei normalem Blutgefrierpunkt die erkrankte Niere — wenn nöthig — ganz entfernt werden kann ohne Gefahr einer Compensationsstörung. Wir sind in der neueren Literatur verschiedentlich der missverständlichen Auffassung begegnet, dass bei Niereninsufficienz überhaupt nicht operirt werden dürfe. Das ist selbstverständlich nicht unsere Anschauung. Spaltungen der Niere zwecks Exstirpation von Steinen bei doppelseitiger Erkrankung oder zwecks Entleerung von Eiter aus dem Nierenbecken müssen auch vorgenommen werden bei Niereninsufficienz, nur soll man die Nephrektomie nicht wagen, da sie in ihren Folgen durchaus unsicher ist.

Die praktischen Vortheile der Befolgung dieser Regel liegen auf der Hand. Während man früher bei einer Vereiterung oder sonstiger Erkrankung einer Niere, die eine Entfernung des ganzen Organs wünschenswerth oder erforderlich macht, doch zunächst mit einiger Besorgniss mit der Nephrektomie zögerte und entweder den sicheren Weg der vorläufigen Spaltung der Niere ging, um dann später, wenn man sich von der Functionstüchtigkeit der anderen Niere überzeugt hatte, die Exstirpation der gespaltenen folgen zu lassen, oder aber das Wagniss der Nephrektomie vornahm, wobei dann nicht selten das plötzliche Versagen der Nierenthätigkeit in Folge bestehender Erkrankung auch des zurückgebliebenen Organs eintrat, ist es dem Chirurgen unter Anwendung der functionellen Untersuchungsmethode und des Ureterenkatheterismus jetzt möglich, von vornherein die Nephrektomie als die nothwendigste Operation zu beschliessen und mit dem denkbar sichersten Erfolg auszuführen.

Die praktischen Erfahrungen, welche uns zu Gebote stehen und die ja vor allem maassgebender als theoretische Erwägungen sein dürften, bestätigen voll und ganz den Werth der neuen Untersuchungsmethoden.

Von 245 Nierenoperationen, welche wir auszuführen Gelegenheit hatten, waren:

Berichtigung

zu dem Artikel des Herrn Dr. Neuber: **„Erfolge der aseptischen Wundbehandlung“**. Theil II, S. 264.

Auf Seite 282 ist zuerst die 5. und 6. Zeile (von: „Perinaeoplastik . . . bis: . . . dadurch“) und danach die 1.—4. Zeile (von: „ausserordentlich . . . bis: . . . sich“) zu lesen.

Es muss also heissen:

„Perinaeoplastik. In letzter Zeit hat nun mein bisheriger erster Assistent dies Verfahren weiter ausgebildet und haben wir dadurch ausserordentlich günstige Resultate bei einer grossen Zahl von Operationen erzielt. Wir wenden jetzt bei fast allen grösseren Operationen die versenkten Nähte an, ziehen damit die in der Tiefe liegenden Theile fest zusammen, so dass nirgends ein Hohlraum bleibt, in welchem sich“ . . .

Druck von L. Schumacher in Berlin N. 24.

Fig 1.

Fig 2

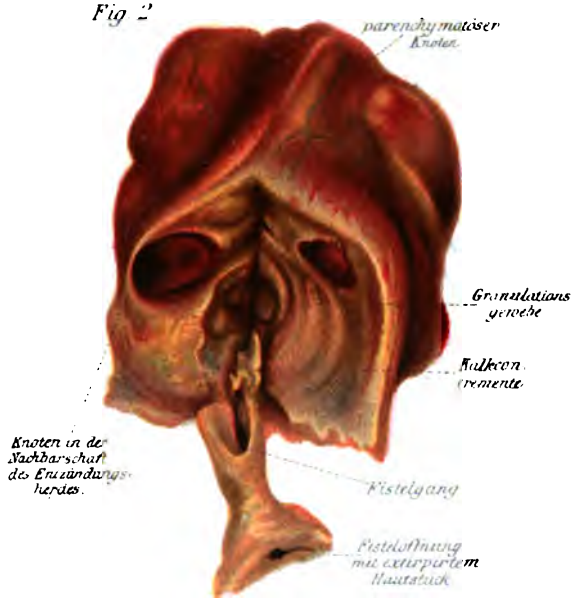

Fig 3a

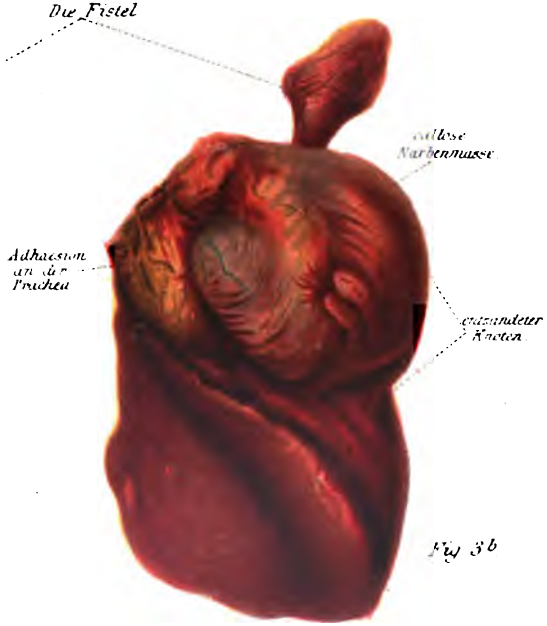

Fig 3b

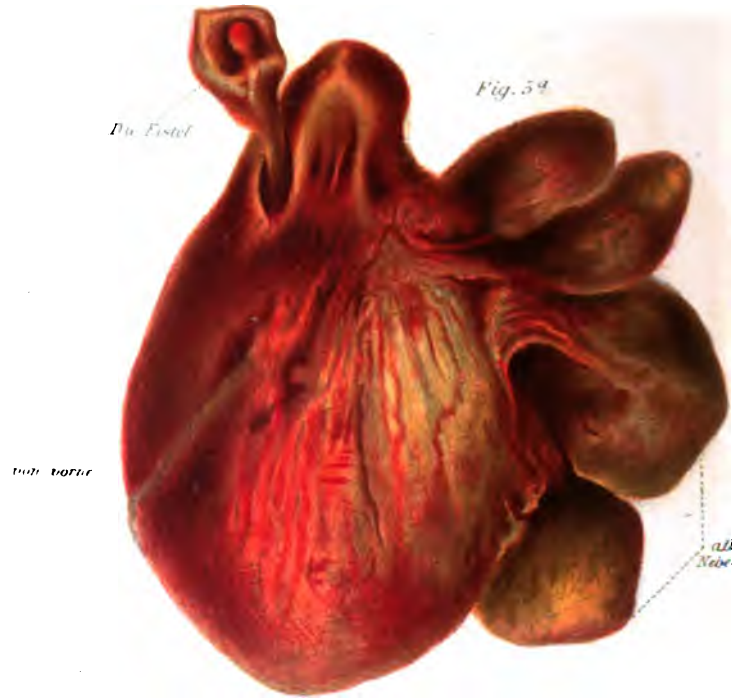

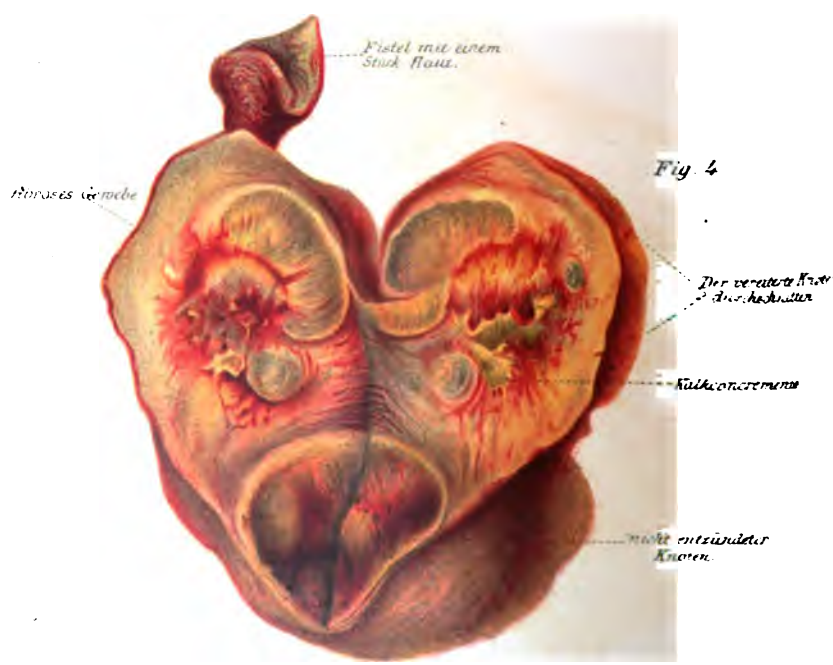

F. Hulisch del.

Taf. II

Fig. 5 b

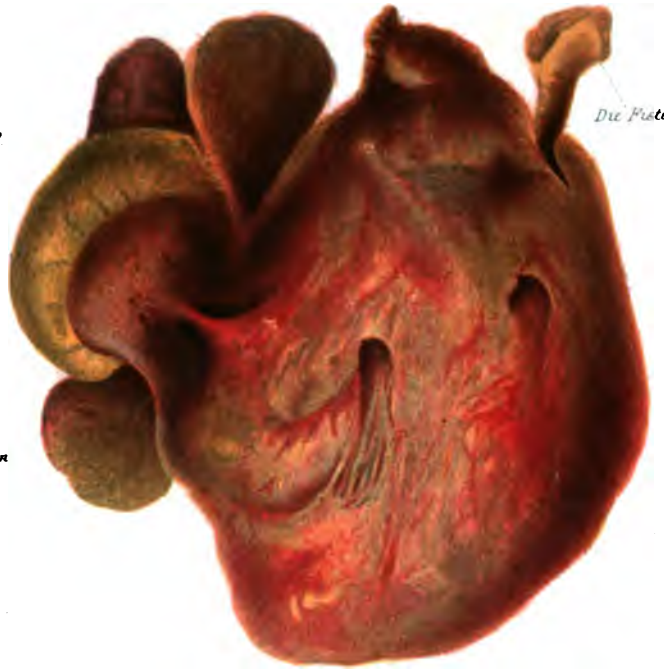

Fig. 6

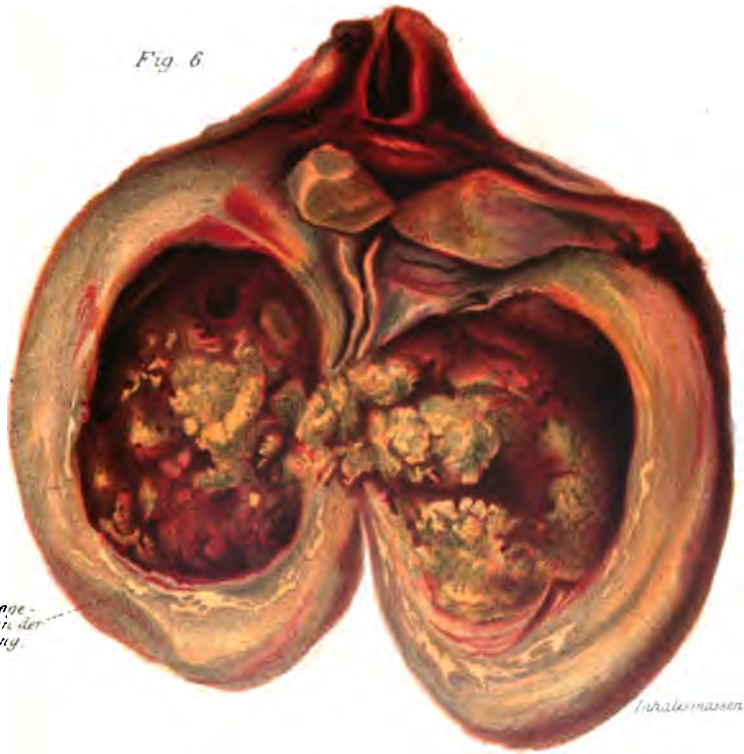

L. J. Thomas Lith. Inst. Berlin S. 53

Meisenbach Riffarth & Co., Berlin-Sc

Fig 1.

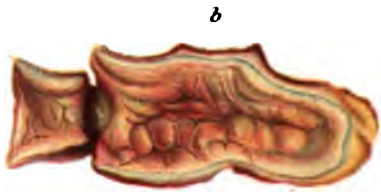

Fig 2.

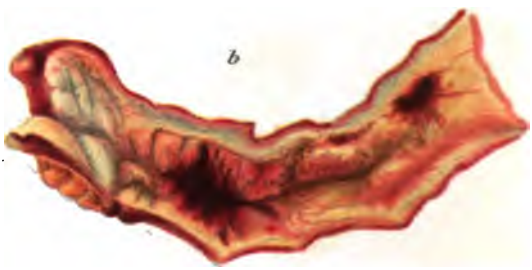

Fig 3.

Fig. 4

Fig. 5

a

Fig. 6.

b

a

Fig 7.

b

Fibröser Tumor a Ende der Appendix.

L. J. Thomas lith. Inc.

Fig. 10.

Fig. 11.

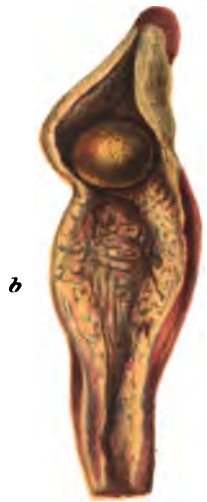

L. J. Thomas lith. inst. Berlin.

Fig. 5.

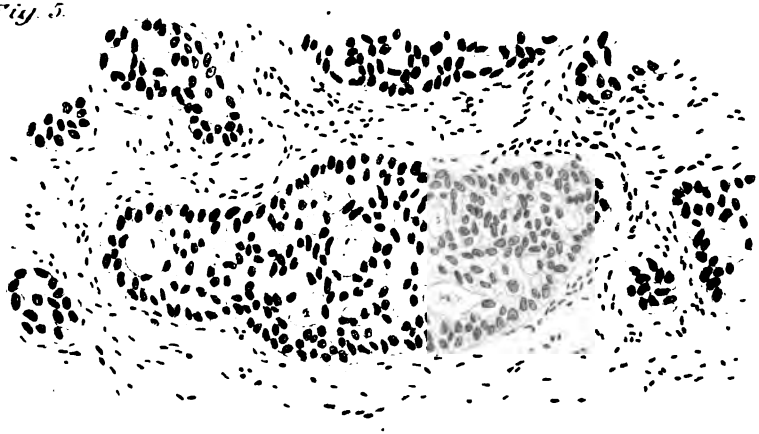

Fig. 6.

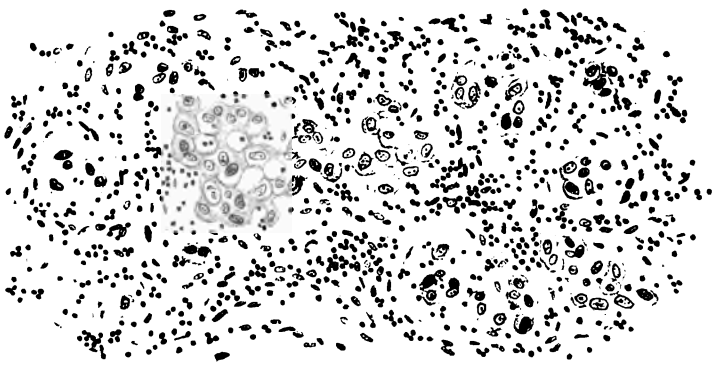

Fig. 7.

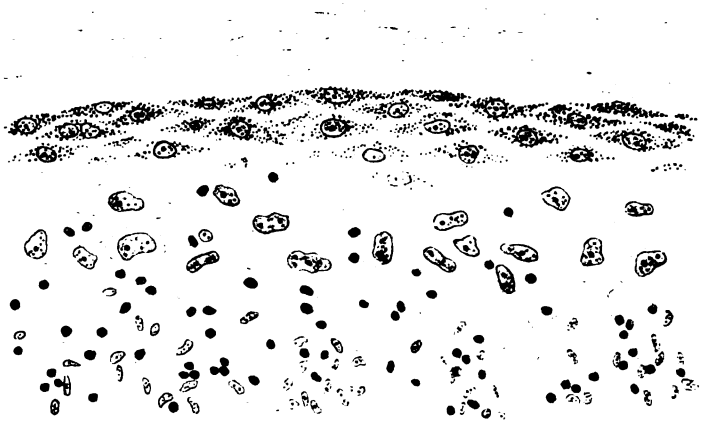

DEC 27 1904
JAN 24 1905

JUL 3 1905
JUL 7 1905

41B
55+

JUL 15 1904

DEC 27 1904

JAN 24 1905

JUL 3 1905

JUL 7 1905

41B
5-5-+